UC-NRLF
B 3 774 664

Digitized by Google
Original from
UNIVERSITY OF CALIFORNIA

Generated on 2019-10-16 13:48 GMT / http://hdl.handle.net/2027/uc1.b3774664
Public Domain in the United States, Google-digitized / http://www.hathitrust.org/access_use#pd-us-google

UNIVERSITY OF CALIFORNIA
SAN FRANCISCO MEDICAL CENTER
LIBRARY



Generated on 2019-10-16 13:47 GMT / http://hdl.handle.net/2027/uc1.b3774664
Public Domain in the United States, Google-digitized / http://www.hathitrust.org/access_use#pd-us-google
Digitized by Google
Original from
UNIVERSITY OF CALIFORNIA

Generated on 2019-10-16 13:47 GMT / http://hdl.handle.net/2027/uc1.b3774664
Public Domain in the United States, Google-digitized / http://www.hathitrust.org/access_use#pd-us-google
Digitized by Google
Original from
UNIVERSITY OF CALIFORNIA

Generated on 2019-10-16 13:47 GMT / http://hdl.handle.net/2027/uc1.b3774664
Public Domain in the United States, Google-digitized / http://www.hathitrust.org/access_use#pd-us-google
Digitized by Google
Original from
UNIVERSITY OF CALIFORNIA

Generated on 2019-10-16 13:47 GMT / http://hdl.handle.net/2027/uc1.b3774664
Public Domain in the United States, Google-digitized / http://www.hathitrust.org/access_use#pd-us-google
Digitized by Google
Original from
UNIVERSITY OF CALIFORNIA

Generated on 2019-10-16 13:48 GMT / http://hdl.handle.net/2027/uc1.b3774664
Public Domain in the United States, Google-digitized / http://www.hathitrust.org/access_use#pd-us-google
Digitized by Google
Original from
UNIVERSITY OF CALIFORNIA

Generated on 2019-10-16 13:47 GMT / http://hdl.handle.net/2027/uc1.b3774664
Public Domain in the United States, Google-digitized / http://www.hathitrust.org/access_use#pd-us-google
Digitized by Google
Original from
UNIVERSITY OF CALIFORNIA

Generated on 2019-10-16 13:47 GMT / http://hdl.handle.net/2027/uc1.b3774664
Public Domain in the United States, Google-digitized / http://www.hathitrust.org/access_use#pd-us-google
Digitized by Google
Original from
UNIVERSITY OF CALIFORNIA

ZEITSCHRIFT

FÜR

ORTHOPÄDISCHE CHIRURGIE.

Generated on 2019-10-16 13:47 GMT / http://hdl.handle.net/2027/uc1.b3774664
Public Domain in the United States, Google-digitized / http://www.hathitrust.org/access_use#pd-us-google
Digitized by Google
Original from
UNIVERSITY OF CALIFORNIA

Generated on 2019-10-16 13:47 GMT / http://hdl.handle.net/2027/uc1.b3774664
Public Domain in the United States, Google-digitized / http://www.hathitrust.org/access_use#pd-us-google
Digitized by Google
Original from
UNIVERSITY OF CALIFORNIA

ZEITSCHRIFT
FÜR
ORTHOPÄDISCHE CHIRURGIE
EINSCHLIESSLICH DER
HEILGYMNASTIK UND MASSAGE.

BEGRÜNDET VON
ALBERT HOFFA.

UNTER MITWIRKUNG VON

Prof. Dr. A. LORENZ in Wien, Prof. Dr. H. KRUKENBERG in Elberfeld, Prof. Dr. O. VULPIUS in Heidelberg, Sanitätsrat Dr. A. SCHANZ in Dresden, Prof. Dr. G. DREHMANN in Breslau, Prof. Dr. C. HELBING in Berlin, Prof. Dr. A. BLENCKE in Magdeburg, Prof. Dr. H. GOCHT in Berlin, Prof. Dr. Th. KÖLLIKER in Leipzig, Dr. S. PELTESOHN in Berlin, Prof. Dr. K. LUDLOFF in Frankfurt a. M., Dr. P. BADE in Hannover, Oberarzt Dr. W. SCHASSE in Berlin

HERAUSGEGEBEN VON

Prof. Dr. KONRAD BIESALSKI,
Berlin,
Prof. Dr. FRITZ LANGE, Prof. Dr. HANS SPITZY,
München UND Wien
Prof. Dr. G. A. WOLLENBERG,
Berlin.

XLI. BAND.

MIT 214 TEXTABBILDUNGEN.

UNIV OF CALIF
MEDICAL SCHOOL

STUTTGART.
VERLAG VON FERDINAND ENKE.
1921.

Digitized by Google
Original from
UNIVERSITY OF CALIFORNIA
Generated on 2019-10-16 13:47 GMT / http://hdl.handle.net/2027/uc1.b3774664
Public Domain in the United States, Google-digitized / http://www.hathitrust.org/access_use#pd-us-google

Das Uebersetzungsrecht für alle Sprachen und Länder vorbehalten.

Druck der Union Deutsche Verlagsgesellschaft in Stuttgart

Generated on 2019-10-16 13:47 GMT / http://hdl.handle.net/2027/uc1.b3774664
Public Domain in the United States, Google-digitized / http://www.hathitrust.org/access_use#pd-us-google
Digitized by Google
Original from
UNIVERSITY OF CALIFORNIA

Inhalt.

Originale.

A. Abhandlungen.

Seite

I. F. Lange, Dem Andenken von Gustav Krauß gewidmet. Mit 3 Abbildungen 1

II. F. Lange, Die Verhütung von starren Verwachsungen bei der Sehnenverpflanzung durch Zwischenlagerung von Papier . . . 4

III. L. Aubry, Ergebnisse der suprakondylären Osteotomie bei Beugekontrakturen des Kniegelenkes. Mit 22 Abbildungen 13

IV. Elisabeth Schmidt, Die Entstehung des X-Beines durch die Valgität des Fußes. Mit 3 Abbildungen 35

V. L. Utgenannt, Die Behandlung des angeborenen Klumpfußes von 1914—1918 und ihre Erfolge. Mit 19 Abbildungen 63

VI. F. Lange, Die Prüfung der Muskeln durch subkutane elektrische Reizung 85

VII. H. Graetz, Die Retention schwieriger Hüftverrenkungen durch intrakapsuläre Alkoholinjektionen 89

VIII. Walter Wisbrun, Die Etappeneinrenkung schwieriger angeborener Hüftluxationen. Mit 15 Abbildungen 95

IX. Fritz Lange und Peter Pitzen, Zur Anatomie des oberen Femurendes. Mit 19 Abbildungen 105

X. F. Lange, Die Diagnose der Coxa vara und Coxa valga. Mit 18 Abbildungen 135

XI. Fritz Lange, Die Entstehung der Coxa valga durch Muskelzug (Adduktoren = Coxa valga). Mit 5 Abbildungen 147

XII. J. Borggreve, Die Erhaltung der Hüftabduktion im Beckenbeingehapparat. Mit 1 Abbildung 154

XIII. Gg. Franke, Ueber Osteogenesis imperfecta. Mit 5 Abbildungen 158

XIV. H. Hoeßly, Gibt es eine operative Behandlung der Skoliose? Mit 11 Abbildungen 193

XV. Fritz Lange, Das Ergebnis einer ausgedehnten Rippenresektion auf der konkaven Seite bei einer schweren Skoliose. Mit 12 Abbildungen 207

XVI. Bernhard Hinrichs, Die Schlattersche Krankheit, ein häufiges Symptom der Spätrachitis. Mit 9 Abbildungen 217

47720

Digitized by Google

Original from UNIVERSITY OF CALIFORNIA

Generated on 2019-10-16 13:47 GMT / http://hdl.handle.net/2027/uc1.b3774664
Public Domain in the United States, Google-digitized / http://www.hathitrust.org/access_use#pd-us-google

Seite

XVII. F. Mommsen, Apparatversorgung bei großem Knochendefekt des Schultergelenks. Mit 3 Abbildungen 239

XVIII. Wilhelm Jaroschy, Ein Beitrag zur Klinik und Therapie des kongenitalen Pes adductus. Mit 5 Abbildungen 289

XIX. H. Scheuermann, Kyphosis dorsalis juvenilis. Mit 5 Abbildungen 305

XX. H. Maaß, Ueber pathologisches Knochenwachstum. Ein Beitrag zur Pathogenese der rachitischen Wachstumsstörung und der Skelettdeformitäten. Mit 14 Abbildungen 318

XXI. W. F. J. Milatz, Technische Mitteilungen. Mit 4 Abbildungen 351

XXII. Eugen Kopits, Spontanheilung der angeborenen Hüftgelenksverrenkung. Mit 3 Abbildungen 385

XXIII. L. Utgenannt, Ueber Fettembolien und Krampfanfälle nach orthopädischen Operationen 393

XXIV. E. Helwig, Ueber einen neuen Meißelschliff. Mit 2 Abbildungen 414

XXV. H. v. Baeyer, Drehgelenk am Unterschenkel künstlicher Beine 416

XXVI. P. Pitzen, Das X-Bein rachitischer Kinder im Röntgenbilde. Mit 4 Abbildungen 418

XXVII. Walter Perls, Beitrag zur familiären Form des angeborenen Schulterhochstandes. Mit 9 Abbildungen 428

XXVIII. H. Görres, Eine neue Operation zur Beseitigung der Klauenstellung der Großzehe 434

XXIX. R. Kuh, Der angeborene Defekt der Ulna. Mit 2 Abbildungen 437

XXX. A. Schanz, Zur Kasuistik der Insufficientia vertebrae 442

XXXI. Gustav Eversbusch, Experimentelle Untersuchungen über die Lähmungstypen bei der cerebralen Kinderlähmung. Mit 8 Abbildungen 481

XXXII. Fr. Duncker, Die operative Entfernung extraartikulärer tuberkulöser Knochenherde. Ein Beitrag zur Behandlung der chirurgischen Tuberkulose. Mit 2 Abbildungen 499

XXXIII. F. Mommsen, Ein neues Exartikulationsbein. Mit 4 Abbildungen 507

XXXIV. F. Mommsen, Muskelverhältnisse beim kurzen Unterschenkelstumpf und ihre Beziehungen zum Prothesenbau. Mit 5 Abbildungen 510

B. Kleinere Mitteilungen.

I. Bruno Künne, Die gesammelten Schriften Codivillas . . . 245

II. Walter Volmer, Ueber die Wölbung des Fußes in unbelastetem und in belastetem Zustand 255

III. Gaugele, Eine neue Klumpfußbandage. Mit 2 Abbildungen . 522

IV. Cesar Kajon, Angeborener doppelseitiger Ulnadefekt und Pollex bifidus dexter 526

V. Allgemeines 529

Digitized by Google

Original from UNIVERSITY OF CALIFORNIA

Generated on 2019-10-16 13:47 GMT / http://hdl.handle.net/2027/uc1.b3774664
Public Domain in the United States, Google-digitized / http://www.hathitrust.org/access_use#pd-us-google

Referate.

Seite

1. Allgemeines. Geschichte der Orthopädie. Nr. 1—4, 81—90, 182 u. 183, 284—286, 345—351 . . . . 180, 259, 357, 465, 530
2. Blutleere. Narkose. Lokalanästhesie. Nr. 5—7, 91 u. 92, 184, 287—291, 352—358 . . . . . 180, 262, 358, 466, 531
3. Instrumente. Therapeutische Hilfsapparate. Nr. 8 bis 11, 93, 292—294, 359—363 . . . . . 181, 263, 358, 467, 533
4. Diagnostik. Diagnostische Hilfsapparate. Nr. 12, 94, 185, 295, 364 u. 365 . . . . . 182, 263, 358, 467, 533
5. Orthopädische Anatomie, Physiologie, Biologie. Medizinische Physik. Nr. 13—15, 95—97, 186—188, 296 bis 299, 366—373 . . . . . 182, 263, 358, 468, 534
6. Orthopädische Verbandtechnik. Nr. 16—19, 98 u. 99, 189, 300—302, 374 u. 375 . . . . . 182, 264, 359, 469, 538
7. Apparatbau und Medikomechanik. Nr. 20—26, 100 bis 102, 190 u. 191, 303—306, 376—378 . . . . . 183, 265, 359, 470, 538
8. Massage. Gymnastik. Nr. 27, 103, 192, 307, 379 184, 265, 360, 471, 540
9. Physikalische Heilmethoden. Wasser, Wärme, Licht. Nr. 28, 104, 193 u. 194, 308—310, 379 . 184, 266, 361, 471, 540
10. Elektrisation. Röntgenologie. Strahlentherapie. Nr. 29—36, 105—111, 195—204, 311—315, 380—384 184, 268, 362, 472, 540
11. Angeborene Deformitäten im allgemeinen. Nr. 37 u. 38, 205, 316—318, 385—388 . . . . . 185, 270, 365, 473, 542
12. Erworbene Deformitäten im allgemeinen. Nr. 39, 112, 206, 319, 389 u. 390 . . . . . 186, 270, 365, 473, 543
13. Orthopädische Tuberkulose. Nr. 40—43, 113—120, 207—211, 320, 391—399 . . . . . 186, 270, 365, 474, 544
14. Rachitische Deformitäten. Nr. 44, 121, 212, 321 u. 322, 400—402 . . . . . 186, 272, 366, 474, 553
15. Sonstige chronische Erkrankungen der Knochen, Gelenke und Weichteile. Nr. 45—49, 122—126, 213—230, 323, 403—407 . . . . . 187, 273, 367, 475, 555
16. Deformitäten nach akut entzündlichen Prozessen und Verletzungen. Nr. 50—55, 127 u. 128, 231—254, 324, 408—410 . . . . . 187, 274, 371, 475, 556
17. Orthopädische Nervenkrankheiten. Nr. 56 u. 57, 129, 255—257, 325 u. 326, 411—414 . . . . . 188, 275, 376, 476, 557
18. Deformitäten des Rumpfes und der Wirbelsäule einschließlich Schiefhals. Nr. 58—61, 130—132, 258 u. 259, 327—330, 415—423 . . . . . 188, 276, 377, 476, 558
19. Deformitäten der Arme. Nr. 62, 133, 260 u. 261, 424 bis 430 . . . . . 189, 277, 377, 477, 562
20. Deformitäten des Beckens und der Beine. Nr. 63—65, 134—140, 262—267, 331 u. 332, 431—438 . . . 189, 277, 378, 477, 564
21. Deformitäten des Fußes. Nr. 66 u. 67, 141, 268—272, 333—335, 439—442 . . . . . 190, 279, 380, 478, 568

Digitized by Google
Original from UNIVERSITY OF CALIFORNIA
Generated on 2019-10-16 13:47 GMT / http://hdl.handle.net/2027/uc1.b3774664
Public Domain in the United States, Google-digitized / http://www.hathitrust.org/access_use#pd-us-google

Seite

22. Unblutige Operationen. Nr. 68, 443 . . . 190, 279, 382, 479, 569

23. Blutige Operationen. Nr. 69—76, 142—176, 273—281, 336—343, 444—466 . . . . . 191, 279, 382, 479, 570

24. Unfallpraxis. Gutachten. Nr. 77, 177, 282, 467 u. 468 192, 287, 384, 480, 575

25. Soziale Gesetzgebung. Krüppelfürsorge. Nr. 78, 178—181, 344, 469—471 . . . . . 192, 287, 384, 480, 575

26. Standesangelegenheiten. Personalien. Nr. 79 u. 80, 283, 472 u. 473 . . . . . 192, 288, 384, 480, 576

Namenverzeichnis 577

Schlagwörterverzeichnis 580

Digitized by Google

Original from UNIVERSITY OF CALIFORNIA

Generated on 2019-10-16 13:47 GMT / http://hdl.handle.net/2027/uc1.b3774664
Public Domain in the United States, Google-digitized / http://www.hathitrust.org/access_use#pd-us-google

XVI. Kongreß
der Deutschen Orthopädischen Gesellschaft
am 18., 19., 20. Mai 1921

in Berlin NW 6, Langenbeck-Virchow-Haus, Luisenstraße 58/59.

Mittwoch, den 18. Mai:

Knochen- und Gelenktuberkulose:

11 Referate über:

Frühdiagnose — Abgrenzung der konservativen und operativen Indikation — örtliche Eingriffe besonders bei Abszessen und Fisteln — biologische Grundlage der Frischluftbehandlung — Strahlentherapie — immunbiologische Behandlung — orthopädisch-ambulante Behandlung — Redression des spondylitischen Buckels — Albeeoperation — coxitische und gonitische Kontrakturen — Schlottergelenke — Ankylosen.

Donnerstag, den 19. Mai:

Rachitis:

11 Referate über:

Das gesamtklinische Bild, Ursachen, Diätetik — Fortschritte der pathologischen Anatomie — Infektion als Ursache — Knochenatrophie — Entstehung, Verhütung und Behandlung der Verkrümmungen an Armen und Beinen und der rachitischen Skoliose — Indikation und Technik von Osteoklase, Osteotomie und Redression — Strahlentherapie — Hungerosteopathie, Osteopsathyrose, Osteomalacie, Chondrodystrophie.

Freitag, den 20. Mai:

Deformierende Gelenkprozesse — schnellendes Knie — Hüftluxation — Schiefhals — Spina bifida occulta — operative Heilung der lumbosakralen Skoliose — Wesen und Behandlung spastischer Lähmungen — Resektion des Nervus obturatorius — Behandlung der ataktischen Gangstörungen — Quadricepsplastik — Magen-Darmblutungen nach orthopädischen Operationen — multiple Exostosen und Enchondrome Jugendlicher — opera-

Digitized by Google
Original from UNIVERSITY OF CALIFORNIA
Generated on 2019-10-16 13:47 GMT / http://hdl.handle.net/2027/uc1.b3774664
Public Domain in the United States, Google-digitized / http://www.hathitrust.org/access_use#pd-us-google

tive Behandlung von Beinverkürzungen — doppelseitig Oberschenkelamputierte — Oberschenkelprothesen — technische Neuerungen.

Sonnabend, den 21. Mai:

Einladung des Oscar-Helene-Heims für Heilung und Erziehung gebrechlicher Kinder, Berlin-Dahlem, Kronprinzen-Allee 171/73, zur Besichtigung.

Behandlung der Knochen- und Gelenktuberkulose — physiologische Sehnenverpflanzung — die wichtigsten Typen der Quengelmethode — Ohnhänder — orthopädische Handübungsklasse — Psychologie, Pädagogik, Berufsausbildung körperlich Gebrechlicher.

Mit dem Kongreß ist eine Ausstellung behelfsmäßiger Bandagen und Lagerungsvorrichtungen verbunden.

Den Mitgliedern der Deutschen Orthopädischen Gesellschaft gehen Leitsätze der Referate über Knochen- und Gelenktuberkulose und Rachitis zu.

Der Unterzeichnete gibt auf Anfragen Auskunft und stellt das endgültige Programm zur Verfügung.

Ärzte, die nicht Mitglieder der Deutschen Orthopädischen Gesellschaft sind, können am Kongreß teilnehmen nach Lösung einer Teilnehmerkarte für 30 Mark bei Herrn Kustos Melzer, Berlin NW 6, Langenbeck-Virchow-Haus.

K. Biesalski,
Vorsitzender der Deutschen Orthopädischen Gesellschaft
für das Jahr 1921.

Berlin-Dahlem, Kronprinzen-Allee 171/73.

Digitized by Google
Original from UNIVERSITY OF CALIFORNIA
Generated on 2019-10-16 13:47 GMT / http://hdl.handle.net/2027/uc1.b3774664
Public Domain in the United States, Google-digitized / http://www.hathitrust.org/access_use#pd-us-google

Originale.

I.

Dem Andenken von Gustav Krauß gewidmet.

Mit 3 Abbildungen.

Am 1. Februar 1919 ist das Kraußianum eröffnet worden, still und unbemerkt von der weiteren Oeffentlichkeit. Der Ernst der Zeit verbot eine festliche Einweihung des Hauses, wie sie wohl unter anderen Verhältnissen stattgefunden hätte. An dieser Stelle aber der hochherzigen Stiftung zu gedenken, ist eine Pflicht der Dankbarkeit.

Im Jahre 1907 hatte der Orthopäde Dr. med. Gustav Krauß sein Vermögen im Betrage von 1½ Millionen Mark testamentarisch zum Bau eines Krankenhauses für krüppelhafte Kinder in München bestimmt. Einige Jahre später gelang es, die Schwierigkeiten, die sich dem Bau einer staatlichen Klinik bis dahin entgegengestellt hatten, zu beseitigen. Der Stifter hätte wohl in seinem Testament der veränderten Sachlage Rechnung getragen und der Stiftung wahrscheinlich eine andere Form gegeben, wenn nicht ein plötzlicher Tod ihn am 31. Dezember 1910 von dieser Erde abberufen hätte.

Der Erbe, der bayerische Staat, wurde dadurch vor die Aufgabe gestellt, das Testament wortgetreu nach den Bestimmungen, aber gleichzeitig im großzügigen Sinne des Erblassers auszuführen. Es wurde ein Verwaltungsausschuß gegründet, dem unter andern auch die Brüder des verstorbenen Dr. Krauß angehörten, und es wurde beschlossen, das Gebäude als eine selbständige Stiftung zu errichten, aber in der Lage und im Betrieb an die staatliche Orthopädische Klinik anzugliedern. Dadurch wurde die Anlage von besonders kostspieligen Arbeitsräumen, wie Operationssaal, Gipszimmer,

Generated on 2019-10-16 13:47 GMT / http://hdl.handle.net/2027/uc1.b3774664
Public Domain in the United States, Google-digitized / http://www.hathitrust.org/access_use#pd-us-google
Digitized by Google
Original from UNIVERSITY OF CALIFORNIA

Generated on 2019-10-16 13:47 GMT / http://hdl.handle.net/2027/uc1.b3774664
Public Domain in the United States, Google-digitized / http://www.hathitrust.org/access_use#pd-us-google

Digitized by Google

Das Kraußianum in München.

Original from
UNIVERSITY OF CALIFORNIA

Röntgenzimmer, Turnsaal usw., von wirtschaftlichen Räumen wie Küche und Waschgebäude, von einem Isolierhaus und von einer eigenen Kirche entbehrlich. Der erste und zweite Stock des Hauses konnten deshalb fast vollständig für Krankenzimmer verwendet werden.

Hätte sich der Erbauer des Hauses darauf beschränkt, so wäre wohl der Wortlaut des Testamentes erfüllt gewesen, dem Sinne des Stifters, der auch das Andenken seines Vaters Gustav Krauß sen. ehren wollte, wäre er aber nicht voll gerecht geworden. Gustav Krauß sen. (geb. 21. April 1813 in Ansbach, gest. 11. Oktober 1887



Dr. Krauß sen.

Dr. Krauß jun.

in Darmstadt) war nicht nur ein vorzüglicher Facharzt gewesen, sondern er war auch durch seine verdienstvollen Forschungen zu einem Bahnbrecher der wissenschaftlichen Orthopädie geworden. Darüber sind die Leser dieser Zeitschrift durch die pietätvollen Arbeiten des Sohnes Gustav Krauß unterrichtet (26. u. 27. Band). Das neue Haus mußte deshalb auch Gelegenheit zum wissenschaftlichen Arbeiten geben. Diesem Zwecke sind die Laboratorien und die Werkstätten im Erdgeschoß und Kellergeschoß gewidmet.

Die Orthopädie hat damit die erste Forschungsanstalt in Deutschland erhalten, mögen bald andere folgen.

F. Lange, München.

Digitized by Google
Original from UNIVERSITY OF CALIFORNIA
Generated on 2019-10-16 13:47 GMT / http://hdl.handle.net/2027/uc1.b3774664
Public Domain in the United States, Google-digitized / http://www.hathitrust.org/access_use#pd-us-google

II.

Aus dem Kraußianum und der orthopädischen Klinik in München.
(Vorstand: Geh. Hofrat Prof. Dr. F. Lange.)

Die Verhütung von starren Verwachsungen bei der Sehnenverpflanzung durch Zwischenlagerung von Papier.

Von

Geh. Hofrat Prof. Dr. **F. Lange** in München.

Verwachsungen beeinträchtigen häufig das Ergebnis einer Operation. Wohl am frühesten hat man diese Erfahrungen bei der Sehnennaht der Fingerbeuger gemacht. Später gab die Entwicklung der Gehirn- und Bauchchirurgie reiche Gelegenheit, um die oft verhängnisvollen Folgen von unbeabsichtigten Verwachsungen zu studieren. In dem letzten Jahrzehnt haben endlich die blutigen Mobilisierungen von ankylosierten Gelenken und die Sehnenverpflanzungen neues Material zu dieser Frage geliefert.

An Versuchen, unliebsame Verwachsungen zu vermeiden, hat es nicht gefehlt. Die älteste Methode bestand in frühzeitigen Bewegungen der operierten Teile. Sie fand Anwendung bei der Sehnennaht. Aber der Erfolg entsprach häufig nicht den Erwartungen. Die Sehnennaht vertrug die frühzeitige Beanspruchung nicht und riß aus. Die Methode steht in Widerspruch zu den Grundsätzen der Wundheilung. Eine Wunde verlangt zu ihrer Heilung zunächst Ruhigstellung der genähten Teile bis zu ihrer zuverlässigen Heilung. In der gleichen Zeit, in der die getrennten Gewebe an der beabsichtigten Stelle feste Vereinigung eingehen, können aber auch andere Gewebe an nicht gewünschter Stelle unlösbar verwachsen. Für die Sehnenverpflanzungen haben Biesalski und Mayer diese Gefahren in glücklicher Weise vermieden, indem

Digitized by Google
Original from UNIVERSITY OF CALIFORNIA
Generated on 2019-10-16 13:47 GMT / http://hdl.handle.net/2027/uc1.b3774664
Public Domain in the United States, Google-digitized / http://www.hathitrust.org/access_use#pd-us-google

sie das Ende der Sehne, ohne Rücksicht auf die Gefahren der Nekrose zu nehmen, so fest mit dem Periost oder dem Sehnenstumpf verbanden, daß schon frühzeitige Bewegungen unbedenklich waren. Die endgültige Verlötung der neuen Sehne mit dem Knochen überließen sie aber den sekundären, oberhalb des nekrotischen Endes auftretenden Verwachsungen. Wo die Methode ausführbar ist, liefert sie gute Resultate. Sie ist aber nicht anzuwenden, wenn gleichzeitig, wie so häufig, das Redressement einer Deformität ausgeführt ist und der Fuß deshalb 6 Wochen in Gips fixiert werden muß. Ferner muß bei der Vernähung nach Biesalski und Mayer die kraftspendende Sehne bis zum neuen Ansatz am Knochen reichen. Man wird, um eine möglichst lange Sehne zu bekommen, gezwungen, längere und oft eingreifendere Wunden anzulegen (z. B. bei der Freilegung des Flexor hallucis und digitorum), und nicht selten reicht trotzdem die natürliche Sehne nicht aus (z. B. bei Flexionskontraktur des Knies, Biceps- und Semimuskeln). Es muß dann eine künstliche Sehne angesetzt werden, und dann wird die Vernähung nach Biesalski und Mayer unmöglich.

Die schlechten Erfahrungen, die man früher im allgemeinen mit der frühzeitigen Bewegung gemacht hat, lösten Versuche aus, die Verwachsungen durch Zwischenlagerung einer Schicht zu verhüten. Zu diesem Zwecke hat man verschiedenartiges Material benutzt. Die Beobachtung von Payr, daß Magnesium allmählich resorbiert wird, bestimmte Hübscher (Korr.-Bl. f. Schweizer Aerzte 1901, S. 24), nach Loslösung einer mit dem Femur verwachsenen Patella eine Magnesiumplatte zwischen beide Knochen zu legen. Der Erfolg war ein guter. Baer in Baltimore hat zu dem gleichen Zweck bei der blutigen Mobilisierung der Gelenke die sog. Cargile-Membran verwendet, die im wesentlichen aus einer chromisierten Schweinsblase — also aus totem Gewebe — besteht, ebenfalls mit gutem Erfolg. In Deutschland hat man bei der blutigen Gelenkmobilisierung im allgemeinen zur Zwischenlagerung lebendes Gewebe benutzt, entweder gestielte Muskel-, Fett- oder Faszienlappen oder freie Lappen aus demselben Gewebe. Mit jedem dieser Stoffe hat man gute Resultate erzielt. Ob aber die Einpflanzung dieser Stoffe für die Bildung eines neuen Gelenkspaltes notwendig ist, ist fraglich geworden, seitdem Schmerz und Schepelmann nachgewiesen haben, daß auch ohne Einpflanzung solcher Gewebe sich bei Ankylosen gute Beweglichkeit erzielen läßt,

Digitized by Google
Original from UNIVERSITY OF CALIFORNIA
Generated on 2019-10-16 13:48 GMT / http://hdl.handle.net/2027/uc1.b3774664
Public Domain in the United States, Google-digitized / http://www.hathitrust.org/access_use#pd-us-google

wenn die Gelenkflächen sorgfältig mit Raspel und Feile geglättet werden. Es scheint also gerade die blutige Gelenkmobilisierung kein geeignetes Prüfungsobjekt zur Entscheidung dieser Frage zu sein.

Besser geeignet dürften die Sehnenverpflanzungen sein. Es hat lange gedauert, bis man die verhängnisvolle Wirkung von nicht beabsichtigten Verwachsungen bei dieser Operation richtig einschätzte. Die erste Mitteilung darüber habe ich auf dem Pariser Chirurgenkongreß 1908 gemacht. Ich hatte beobachtet, daß vor allem bei Fußoperationen die Verwachsung der verpflanzten Sehne mit dem Knochen der Tibia und der Fibula oder mit den unverschieblichen Faszien die freie Beweglichkeit und damit die erstrebte Funktion entweder schwer behinderte oder völlig aufhob.

Zur Verhütung solcher Verwachsungen empfahl ich damals, die verpflanzte Sehne in das subkutane Fettgewebe zu verlagern. Die Methode hat sich bei fettreichen Individuen gut bewährt. Bei mageren Kindern scheitert das Verfahren nicht selten daran, daß die Fettschicht, die zwischen Sehne und Knochen liegt, zu dünn ist. Versuche, die Verpflanzung von freien Fettlappen aus anderen fettreichen Gegenden auf den mageren Unterschenkel zu verheilen, blieben erfolglos. Tierversuche, welche Mayer und Hentzen in meiner Klinik angestellt haben, stimmen gut mit diesen Erfahrungen überein. Sie ergaben an Stellen, wo freie Fettlappen zur Interposition verwandt waren, besonders derbe Verwachsungen. Die gleichen Erfahrungen machten diese Autoren mit der Einpflanzung freier Faszienlappen. Am besten hat sich bei den Tierversuchen die Zwischenlagerung von Cargile-Membran bewährt. Doch waren die Resultate nicht besser, als wenn man von jeder Interposition eines Gewebsstückes absah. Ein weiterer Nachteil der Cargile-Membran ist die Unmöglichkeit der Sterilisierung unmittelbar vor der Operation. Man ist deshalb ganz von der Sorgfalt der liefernden Fabrik abhängig, und endlich bildet die Cargile-Membran eine dicke, wenig schmiegsame Schicht, sie ist deshalb für feinere Objekte zur Umhüllung nicht zu verwenden.

Biesalski hat, um Verwachsungen zu vermeiden, die Führung durch die Sehnenscheide empfohlen. Daß innerhalb der Sehnenscheide die Neigung zu Verwachsungen sehr gering ist, haben sowohl die Tierversuche von Hentzen und Mayer, als auch die Operationen an Menschen von Biesalski, mir u. a. ergeben. Allein der Anwendung der Methode sind enge Grenzen gesetzt. Sie kommt

Digitized by Google
Original from UNIVERSITY OF CALIFORNIA
Generated on 2019-10-16 13:48 GMT / http://hdl.handle.net/2027/uc1.b3774664
Public Domain in the United States, Google-digitized / http://www.hathitrust.org/access_use#pd-us-google

nur in Frage beim Ersatz von Muskeln, die eine Sehnenscheide haben, und sie schützt gerade die kritischen Stellen der verpflanzten Sehne, z. B. bei ihrem Verlauf über Fibula und Tibia, nicht vor Verwachsungen. Mayer hat für diese Stellen empfohlen, gestielte Faszienlappen zu verwenden. Die Faszie des Unterschenkels liefert aber bei den poliomyelitischen Kindern meist ein sehr dünnes ungeeignetes Material. Ich habe deshalb die Verwendung dieser Faszienlappen wieder aufgegeben.

Aus allen diesen Erfahrungen ergab sich für mich der Wunsch, ein Material zur Verhütung von Verwachsungen zu erhalten, das in beliebiger Menge zur Verfügung steht, welches dünn und schmiegsam ist, so daß es selbst an zarten Objekten, wie bei Sehne und Darm zu verwenden ist, welches sterilisierbar ist und welches erst nach Ablauf der Verbandperiode bei unseren Sehnenverpflanzungen, also im Durchschnitt nach etwa 6 Wochen, zur Resorption gelangt. Nach 6 Wochen sind bei einer Sehnenverpflanzung die Folgen einer etwa eingetretenen teilweisen Sehnennekrose, mit der wir immer rechnen müssen, überwunden, und es kann dann unbedenklich mit energischen Bewegungen, die nachträgliche Verwachsungen überhaupt nicht aufkommen lassen, begonnen werden.

Ein Material, das die aufgestellten Forderungen erfüllt, hat uns die Not des Krieges geschenkt in den Papierbinden. Die Papierbinden, die wir verwandt haben, bestehen in der Hauptsache aus Cellulose.

Es war selbstverständlich, daß der Verwendung des Papiers bei Sehnenverpflanzungen am Menschen Tierversuche vorausgehen mußten. Ich habe in den letzten 2 Jahren eine große Anzahl solcher Versuche an Meerschweinchen und Kaninchen gemacht. Die erste Frage, die zu beantworten war, galt dem Schicksal des eingepflanzten Papieres. Es ergab sich sehr bald, daß bei reaktionsloser Wundheilung nach 6—8—10 Wochen die eingeführte Papierschicht makroskopisch nicht mehr zu erkennen war. Mikroskopisch erkennt man die beginnende Auflösung des Papiers daran, daß die eingepflanzte Papierplatte ihren Zusammenhalt verliert und sich in eine Schicht Papierbrei umwandelt. Gleichzeitig bildet sich in der Umgebung des Papiers eine Gewebskapsel, welche das Papier allseitig umschließt. Diese Kapsel besteht, wie die mikroskopische Untersuchung

Digitized by Google
Original from UNIVERSITY OF CALIFORNIA
Generated on 2019-10-16 13:48 GMT / http://hdl.handle.net/2027/uc1.b3774664
Public Domain in the United States, Google-digitized / http://www.hathitrust.org/access_use#pd-us-google

ergab, aus zellreichem jugendlichem Bindegewebe. Von dieser Kapsel aus dringen massenhaft Leukozyten und Riesenzellen in die Lücken des Papiergewebes hinein, zerstören die Papierschicht und lösen den Papierbrei allmählich auf.

Mit der Wegführung des Papiers verschwindet der ursprüngliche Hohlraum in der neugebildeten Bindegewebskapsel. Die Wände der Kapsel legen sich aneinander, verwachsen miteinander, und das Endergebnis ist eine aus jugendlichem oder älterem Bindegewebe bestehende Platte von 1—2 mm Dicke. Diese Platte zeigt schließlich deutliche Neigung zur Schrumpfung. Sie wird mit der Zeit nicht nur in ihrem Dickendurchmesser immer dünner, sondern sie wird auch in ihrer Gesamtgröße kleiner und kleiner. Platten, die ursprünglich einen Quadratzentimeter groß waren, können nach einigen Monaten schon auf Linsengröße zusammengeschrumpft sein, und schließlich kann die restierende Narbe so unbedeutend sein, daß sie bei der Sektion überhaupt nicht mit Sicherheit aufzufinden ist. Die Bindegewebsplatte kann mit der Umgebung fest verwachsen, sie kann aber auch ganz locker in dem tierischen Gewebe liegen bleiben und nach allen Richtungen verschiebbar sein. Das hängt von der Gewebsschicht ab, in welche das Papier eingeführt war. Lag das Papier direkt der Faszie auf, oder lag es unmittelbar unter der Haut, so traten schließlich derbe Verwachsungen mit der Umgebung auf, lag es aber in den lockeren Schichten des Unterhautzellgewebes, so konnte die Verschiebbarkeit der neugebildeten Bindegewebsplatte sehr groß sein.

Bei der Sehnenverpflanzung muß die isolierende Papierschicht oft zwischen Knochen und Sehne gelegt werden. Es war deshalb zu erwarten, daß die durch das Papier gebildete Bindegewebsplatte schließlich mit dem Knochen fest verwächst, und es kam deshalb in praktischer Beziehung darauf an, die Auflösung der Papierschicht willkürlich auf einen Zeitpunkt zu verlegen, wo die Bewegung der verpflanzten Sehne unbedenklich erfolgen kann, damit sekundäre Verwachsungen mit der dem Knochen anhaftenden Bindegewebsschicht vermieden werden könnten. Unsere Versuche bewegten sich deshalb ferner in der Richtung, festzustellen: wann findet die Auflösung der Papierschicht statt? Dabei zeigte sich, daß die Auflösung in dem einen Gewebe rascher, in dem anderen langsamer vor sich geht. Am schnellsten findet die Auflösung des Papiergewebes in der Bauchhöhle statt, etwas weniger schnell im Muskel-

Digitized by Google
Original from UNIVERSITY OF CALIFORNIA
Generated on 2019-10-16 13:48 GMT / http://hdl.handle.net/2027/uc1.b3774664
Public Domain in the United States, Google-digitized / http://www.hathitrust.org/access_use#pd-us-google

gewebe, am langsamsten im Unterhautzellgewebe. Im Durchschnitt kann man annehmen, daß eine einfache Lage Papier innerhalb von 1—2 Monaten im Körper verschwindet. Da wir bei unseren Sehnenverpflanzungen in der Regel 6 Wochen im Gips fixieren müssen, um eine Verwachsung der verpflanzten natürlichen oder künstlichen Sehne zu verhüten oder um das Resultat eines gleichzeitigen Redressements festzuhalten, so ergab sich für die Praxis als wünschenswerter Zeitpunkt für das Verschwinden der Papierschicht die 8.—10. Woche.

Versuche, die wir in dieser Richtung anstellten, zeigten, daß dies auf zweierlei Weise zu erreichen ist. Die einfachste Methode besteht darin, daß man an Stelle einer einfachen Lage Papier eine mehrfache Lage einführt. Die Schnelligkeit der Resorption entspricht ganz der Anzahl der Lagen. Bei einem Versuchstier war z. B. nach 8 Wochen in einfacher Lage das Papier völlig verschwunden, in zweifacher Lage war ein Teil des Papieres noch erhalten, in dreifacher Lage waren noch 3 deutliche Papierschichten vorhanden. An und für sich ist es zweifellos wünschenswert, die Menge einzupflanzender Fremdkörper so gering wie möglich zu gestalten. Es wurden deshalb eine Reihe weiterer Versuche unternommen, die feststellen sollten, ob nicht auch bei Einpflanzung einer einfachen Papierschicht die Auflösung durch Imprägnierung mit resorptionserschwerenden Stoffen sich verzögern ließ. Ueber die Einzelheiten dieser sehr interessanten Versuche wird nach Abschluß derselben später von meinem Assistenten Pitzen berichtet werden.

Für unsere Operationen am Menschen entschieden wir uns zunächst auf Grund der Tierversuche für die Einpflanzung einer doppelten Lage Papiers ohne jeden Zusatz.

Maßgebend war für diesen Entschluß die Erwägung, daß chemische Stoffe, welche die Auflösung des Papiers verzögern, gleichzeitig das umgebende Gewebe schädigen können. Das mußte bei einer Sehne, die in der Beziehung, wie wir aus der Erfahrung mit der Sehnenverpflanzung und Sehnennaht und Sehnendurchflechtung wußten, außerordentlich empfindlich ist, um so mehr vermieden werden, als schon die Zwischenlagerung von Papier an sich die Ernährung der verpflanzten Sehne zweifellos erschwert.

Ob die Einlagerung einer doppelten Papierlage genügt um verhängnisvolle Verwachsungen bei unseren Kranken zu verhüten, konnten endgültig nur die klinischen Erfahrungen lehren.

Digitized by Google
Original from UNIVERSITY OF CALIFORNIA
Generated on 2019-10-16 13:48 GMT / http://hdl.handle.net/2027/uc1.b3774664
Public Domain in the United States, Google-digitized / http://www.hathitrust.org/access_use#pd-us-google

Ich habe die ersten Operationen mit Papierzwischenlagerung im Jahre 1918 gemacht und seitdem bei jeder Sehnenverpflanzung, wo die Gefahr einer schädlichen Verwachsung drohte, davon Gebrauch gemacht. Zur Zeit des Abschlusses dieser Arbeit waren über 100 Sehnenverpflanzungen mit Papierzwischenlagerung ausgeführt.

Die jetzige Technik der Operation sei an einem Beispiel geschildert. Wenn z. B. die Tib. ant. gelähmt ist und der Peroneus longus zum Ersatz auf das Navikulare verpflanzt werden soll, so wird der Peroneus longus in der unteren Hälfte des Unterschenkels freigelegt und isoliert. Dann wird die Sehne etwa daumenbreit unterhalb der Stelle, wo sie aus dem Muskelfleisch sich entwickelt, durchtrennt und an der Grenze zwischen Muskel- und Sehnengewebe ein zwei- oder vierfacher Seidenfaden quer durchgeführt. Dann wird die neue Insertionsstelle am Navikulare freigelegt, von dort aus bis zum Peroneus mit der Kornzange ein Kanal im subkutanen Fettgewebe gebohrt und die seidene Sehne mit dem daran gehefteten Peroneus longus durchgeführt. Von der Stelle an, wo der Peroneus longus vom Knochen abgelöst ist, bis etwa 1 cm in den Kanal des subkutanen Fettgewebes hinein werden die Hinterfläche und die beiden Seitenflächen des Muskels oder der Sehne mit einer doppelten Lage Papier unterfüttert und dadurch von der Fibula und der Faszie isoliert. Die der Haut zugewandte Fläche des Muskels wird im Interesse der ungehinderten Ernährung nicht mit Papier bedeckt. Verwachsungen mit der verschieblichen Haut sind ja nicht bedenklich.

Als erstes Ergebnis dieser 100 Operationen stellen wir fest, daß mit der Einpflanzung des Papiers keine Gefahr für den Patienten verknüpft ist.

Gegen die Einverleibung von Fremdkörpern bestehen immer noch bei manchen Aerzten schwere Bedenken. Der beste Beweis dafür dürfte wohl dadurch gegeben sein, daß es manche Chirurgen immer noch für weniger bedenklich halten, eine gesunde Sehne, sogar von den Zehenstreckern, des Patienten zu opfern und zum Ersatz einer Sehne an anderer Stelle einzupflanzen, als Gebrauch von der jetzt tausendfach bewährten künstlichen Sehne aus Seide zu machen. De gustibus non est disputandum! Vielleicht wird durch das Papier die Scheu vor der Einheilung eines Fremdkörpers leichter überwunden, weil das Papier in kurzer Zeit resorbiert und damit die Gefahr der späteren Ausstoßung beseitigt wird.

Digitized by Google
Original from UNIVERSITY OF CALIFORNIA
Generated on 2019-10-16 13:48 GMT / http://hdl.handle.net/2027/uc1.b3774664
Public Domain in the United States, Google-digitized / http://www.hathitrust.org/access_use#pd-us-google

Die primäre Einheilung des Papiers gelang unter 107 Sehnenverpflanzungen nur 2mal nicht.

Berücksichtigt man, daß bei der Ausbildung einer neuen Methode immer Lehrgeld gezahlt werden muß, so darf das Resultat als günstig bezeichnet werden. Da auch bei den Fällen, bei denen die Einheilung des Papiers nicht gelang, die einzige Schädigung für den Patienten darin bestand, daß die Wundheilung um einige Wochen verzögert wurde, so darf wohl die Methode der Papiereinpflanzung an sich als ungefährlich bezeichnet werden.

Die zweite Frage ist, ob die Papiereinschaltung den Zweck, schädliche Verwachsungen zu verhüten, wirklich erfüllt. Ich habe von vornherein von der Papiereinpflanzung nur dann Gebrauch gemacht, wenn bei der Art der Sehnenverpflanzung auf Grund früherer Erfahrungen störende Verwachsungen mit größter Wahrscheinlichkeit zu erwarten waren. Dahin gehört die Verpflanzung des Peroneus auf das Navikulare beim paralytischen Plattfuß (Lähmung des Tibial. ant. und post.), ferner Ersatz des gelähmten Extensor digitorum durch Tibial. post. oder Flexor digitorum, Ersatz des gelähmten Deltoideus durch Trapezius, Ersatz der gelähmten Glutaei med. und min. durch Vastus externus u. a. Gemeinsam ist allen diesen Operationen, daß der verpflanzte Muskel eine kurze oder längere Strecke in die Nähe eines Knochens zu liegen kommt, mit dem er starre Verbindungen eingehen kann. Nachoperationen bei Sehnenverpflanzungen haben mir gezeigt, daß auch Verwachsungen der verpflanzten Sehne mit der Faszie gefährlich werden können.

Das gilt besonders von der Verwendung des Biceps und der Semimuskeln bei Quadricepslähmungen. Bei all diesen Operationen ist bisher das Resultat unserer Sehnenverpflanzung, wenn auch nicht in jedem Fall vernichtet, so doch sehr häufig mehr oder weniger beeinträchtigt worden durch Verwachsungen der verpflanzten Sehne mit starren unnachgiebigen Geweben, und deshalb habe ich nur bei solchen Operationen die Papiereinlagerung angewandt. Deshalb dürfte das Ergebnis der Operationen mit Papiereinflanzung ein reines Bild ergeben.

Das Resultat war, daß es in der Regel gelang, störende Verwachsungen zu vermeiden, und daß die Zahl der Mißerfolge, die wahrscheinlich auf Fehler in der Technik zurückzuführen waren, nur wenige Prozente ausmachte. Was das bedeutet, kann nur der er-

Digitized by Google
Original from UNIVERSITY OF CALIFORNIA
Generated on 2019-10-16 13:48 GMT / http://hdl.handle.net/2027/uc1.b3774664
Public Domain in the United States, Google-digitized / http://www.hathitrust.org/access_use#pd-us-google

messen, der viele Sehnenverpflanzungen ausgeführt und bei seinen Patienten das Endergebnis der Operation sehr genau und kritisch festgestellt hat. Gute Erfolge einer Sehnenverpflanzung werden gar nicht so selten vorgetäuscht durch Erholung von überdehnten Muskeln in der Verbandperiode. Der flüchtige Untersucher ist dann geneigt, in solchen Fällen sofort das Wiederkehren einer Funktion auf Rechnung der Sehnenverpflanzung zu setzen. Entscheidend ist aber nur die Feststellung einer kräftigen aktiven Verschiebung der verpflanzten Sehne. In der Weise sind unsere Fälle untersucht worden.

Ich habe öfters ausgesprochen, daß die Gefahr der Verwachsungen die Sehnenverpflanzung zu einer unsicheren Operation macht und daß die Sehnenverpflanzung deshalb an Sicherheit des Erfolges weit zurücksteht hinter anderen orthopädischen Operationen, so z. B. der Osteotomie. Ich glaube, daß dieser Satz heute nicht mehr gilt und daß wir in der Papiereinschiebung ein Mittel besitzen, um an jeder beliebigen Stelle schädliche Verwachsungen der verpflanzten Sehne vermeiden zu können.

Generated on 2019-10-16 13:48 GMT / http://hdl.handle.net/2027/uc1.b3774664
Public Domain in the United States, Google-digitized / http://www.hathitrust.org/access_use#pd-us-google
Digitized by Google
Original from
UNIVERSITY OF CALIFORNIA

III.

Aus dem Kraußianum und der orthopädischen Klinik in München.
(Vorstand: Geh. Hofrat Prof. Dr. F. Lange.)

Ergebnisse der suprakondylären Osteotomie bei Beugekontrakturen des Kniegelenkes.

Von

Dr. **L. Aubry,**
Assistenzarzt der orthopädischen Universitätspoliklinik in München.

Mit 22 Abbildungen.

Die Behandlung der Kontrakturen des Kniegelenkes hat mit der Zunahme der operativen Methoden in der Orthopädie im Laufe der Zeit eingreifende Wandlungen durchgemacht. Das anfänglich ausschließlich geübte unblutige Redressement in Narkose, das sich unter Umständen bei geringen Kontrakturen und nicht entzündlicher Ursache auch heute noch bewährt, verschwand mehr und mehr zugunsten blutiger Methoden. Von den letzteren bergen die am Gelenk selbst angreifenden Methoden, insonderheit die orthopädische Resektion Helferichs, ebenso wie die unblutigen Methoden die Gefahr des Wiederaufflackerns alter entzündlicher Prozesse in sich; die Resektion ist noch dazu ein verhältnismäßig schwerer Eingriff. Hier, wo es sich lediglich um eine Korrektion der Form und Funktion handelt, nicht um lebensrettende Operationen, müssen aber möglichst einfache und wenig eingreifende Methoden gewählt werden. Diese Bedingungen erfüllen am besten die außerhalb des erkrankten Gewebes ausgeführten Osteotomien.

Ollier war der erste Chirurg, der die suprakondyläre Osteotomie zur Geraderichtung von Beugekontrakturen des Knies verwendet hat. In den letzten 10 Jahren fand die suprakondyläre Osteotomie zur Behandlung der Kniebeugekontrakturen wiederholt

Digitized by Google
Original from UNIVERSITY OF CALIFORNIA
Generated on 2019-10-16 13:48 GMT / http://hdl.handle.net/2027/uc1.b3774664
Public Domain in the United States, Google-digitized / http://www.hathitrust.org/access_use#pd-us-google

Empfehlung und wurde in der verschiedensten Art ausgeführt. (Vgl. A. Schanz, „Ueber die paraartikuläre Korrektur von Kniegelenksdeformitäten“, Verhandlungen der Deutschen Gesellschaft für orthopädische Chirurgie, achter Kongreß 1909.) An der Münchner orthopädischen Klinik wird sie seit etwa 13 Jahren geübt. In der vorliegenden Arbeit sollen die Ergebnisse dieser Operation festgestellt werden. Eine zusammenfassende Darstellung erschien umso mehr angezeigt, als über Dauerresultate auf Grund einer großen Anzahl von Operationen überhaupt noch kein Bericht vorliegt und weil über die beste Art der Ausführung der Operation noch Meinungsverschiedenheiten bestehen. Endlich waren von dem vergleichenden Studium der Röntgenbilder vor und nach der Operation Aufschlüsse über die Transformation der Knochen zu erwarten.

Die Zahl der mit suprakondylärer Osteotomie behandelten Fälle von Kniekontrakturen, soweit sie sich aus den Krankenprotokollen der orthopädischen Klinik und Poliklinik nachweisen lassen, beträgt 104. Die Operationen reichen zurück bis zum Jahre 1906. Obwohl die Operierten zu einer Nachkontrolle einberufen wurden, war es doch nur bei 40 Kranken möglich, das Ergebnis der Operation selbst nachzuprüfen. Dies liegt großenteils begründet in den Zeitverhältnissen, insbesondere dem erschwerten Reiseverkehr. — So konnte denn von der größten Zahl der Kranken nur das Endergebnis nach den Einträgen in den Krankenblättern beurteilt werden, während nur der kleinere Teil ein Urteil nach dem Augenschein gestattete.

Im ganzen sind an 104 Kranken mit Beugekontraktur des Kniegelenkes — und zwar 57 männlichen und 47 weiblichen — 118 suprakondyläre Osteotomien ausgeführt, und zwar wurde bei 10 Patienten wegen doppelseitiger Kontraktur die Osteotomie an beiden Beinen notwendig, bei 4 Kranken mußte wegen Rezidivs der Kontraktur die Osteotomie am gleichen Bein wiederholt werden. — Die wegen X-Beins ausgeführten Osteotomien sind von vornherein ausgeschieden worden und fanden hier keine Berücksichtigung. Nur die Fälle sind mit berücksichtigt, wo ein X-Bein bestand als Nebenbefund der die Operation indizierenden Beugekontraktur.

Bei den folgenden Angaben wird von einer Berechnung auf das Hundert abgesehen, da die bearbeiteten Fälle, wie oben erwähnt, nur wenig über 100 betragen und auf diese Weise ganze Zahlen gegeben werden können und die unübersichtlicheren Bruchzahlen vermieden werden.

Digitized by Google
Original from UNIVERSITY OF CALIFORNIA
Generated on 2019-10-16 13:48 GMT / http://hdl.handle.net/2027/uc1.b3774664
Public Domain in the United States, Google-digitized / http://www.hathitrust.org/access_use#pd-us-google

Als Hauptursache der Kniegelenksversteifungen und Kontrakturen hat sich bei unseren Fällen die Gonitis tuberculosa ergeben. Zu bemerken ist freilich, daß die Operierten fast ausschließlich jugendlichen Alters, zwischen dem 5. und 20. Lebensjahr waren. Neben der etwa zwei Drittel dieser Fälle von Kontrakturen des Kniegelenkes verursachenden Tuberkulose wird ein Drittel von der Poliomyelitis, traumatischen Folgen usw. hervorgerufen. Bei der Verteilung spielt auch hier wieder das Alter insofern eine Rolle, als die speziell bei Erwachsenen in größerer Zahl zu erwartenden Folgen von Verletzungen sich bei unserem Material nur auf einige Fälle beschränken.

Tuberkulöse Kniegelenksentzündung . .	63	Fälle
Poliomyelitis	24	„
Trauma	6	„
Polyarthritis rheumatica	4	„
Zerebrale Kinderlähmung	2	„
Osteomyelitis	1	„
Unbekannte Genese	4	„

Der Allgemeinzustand der Kranken vor der Operation war in etwa der Hälfte der Fälle ein guter, ungefähr ein Viertel war in schlechtem Ernährungs- und Kräftezustand, der Rest in mittelgutem bzw. fanden sich keine Angaben in den Protokollen.

Allgemeinzustand gut	43	Fälle
„ schlecht	23	„
„ mittelgut	16	„
Angaben fehlen über	22	„

Die Zeit zwischen dem Beginn der Erkrankung, welche die Kontraktur verursachte, und der Operation schwankte zwischen 1—20 Jahren; die größte Anzahl fiel zwischen 2—8 Jahre.

Es bestand zwischen Erkrankungsbeginn und Operation

in	12	Fällen	ein	Zeitraum	von	4	Jahren
„	11	„	„	„	„	5	„
„ je	10	„	„	„	„	7	„
						8	„
„	9	„	„	„	„	3	„
„	7	„	„	„	„	2	„
„ je	6	„	„	„	„	6	„
						11	„
						13	„

Digitized by Google
Original from UNIVERSITY OF CALIFORNIA
Generated on 2019-10-16 13:48 GMT / http://hdl.handle.net/2027/uc1.b3774664
Public Domain in the United States, Google-digitized / http://www.hathitrust.org/access_use#pd-us-google

in je	4 Fällen	ein Zeitraum von	1 Jahre 9 Jahren 14 „
„	3 „	„ „ „	10 „
„ je	2 „	„ „ „	12 „ 17 „
„ je	1 Falle	„ „ „	15 „ 21 „

Angaben fehlen bei 6 Fällen.

Die Kontrakturen zeigten alle Grade der Beugung von nur mäßigem Grade von Beugestellung bis zu spitzwinkliger Stellung.

Es waren im einzelnen, und zwar inbegriffen 4 Fälle von Rezidiv:

35	Fälle zwischen	90°—100°
20	„ „	130°—140°
15	„ „	140°—150°
14	„ „	100°—110°
11	„ „	110°—120°
je 7	„ „	120°—130° 150°—160°
5	„ unter	90°
3	„ zwischen	160°—170°
1	Fall von Genu recurvatum	130°

Ueber einen Fall fand sich keine genaue Angabe.

Bei geringgradigen Beugekontrakturen wurde die Osteotomie nur dann ausgeführt, wenn ein besonderer Grund vorlag, die statischen Verhältnisse des Beines zu bessern, z. B. bei Paresen des Quadriceps (Poliomyelitis) vor einer Sehnenplastik, wobei gegen ein Redressement wegen des Schlottergelenkes Bedenken bestanden.

Die Angaben über die Gehfähigkeit vor der Operation sind mangelhaft und es können deshalb nur in einem Teil der Fälle Vergleiche gezogen werden zwischen dem Zustand vor und dem nach der Operation am Ende der Beobachtungszeit. Vor der Operation war die Gehfähigkeit bei der überwiegenden Zahl der Kranken nach den Berichten eine schlechte. Eine große Zahl waren Krückengänger; 7 sind als Handgänger ersichtlich.

Das akute Stadium war zur Zeit der Operation in allen Fällen abgelaufen. Bei den Tuberkulosen fanden sich in 50 Fällen Narben als Residuen von Fisteln.

Die Durchtrennung des Knochens wurde in der verschiedensten Art ausgeführt, gradlinig, bogenförmig oder V-förmig.

Digitized by Google
Original from UNIVERSITY OF CALIFORNIA
Generated on 2019-10-16 13:48 GMT / http://hdl.handle.net/2027/uc1.b3774664
Public Domain in the United States, Google-digitized / http://www.hathitrust.org/access_use#pd-us-google

Bei einer großen Anzahl wurde ein keilförmiges Stück aus dem Knochen entfernt, um die Korrektur der Beugestellung zu erleichtern. Vollkorrektur wurde nach der Osteotomie in einem Teil der Fälle sofort gegeben, in anderen Fällen erst 2—3 Wochen nach der Osteotomie beim Verbandwechsel, in einzelnen Fällen bei unliebsamer Verschiebung der Fragmente wurde Klammerextension angewandt.

Tenotomien der Beugemuskeln, welche z. B. Werndorff (l. c.) („Ueber die blutige Behandlung hochgradiger Kniegelenksverkr.") grundsätzlich seinen Osteotomien vorausschickt, wurden nicht vorgenommen. Auch Drehmann (l. c.) vertritt den gleichen Standpunkt, daß präliminäre Tenotomie überflüssig sei. Wenn man überlegt, daß durch die der Operation vorausgehende Durchschneidung der kontrakten Sehnen ein großer Teil der Widerstände beseitigt wird, welche sonst bei dem Redressement zu überwinden sind und welche also auch bei der Streckung einen gewissen Schutz für die empfindlichen Gebilde der Kniekehle darstellen, so sieht man ein, daß diese Tenotomie nicht ungefährlich ist. Man muß aus dieser Ueberlegung und aus der Tatsache, daß durch Ueberdehnung der nun stark vorspringenden Nerven und Gefäße eine Schädigung derselben, unter Umständen sogar Gangrän des Beines sehr wohl möglich, ja an anderem Ort schon vorgekommen ist, vor der Anwendung dieser präliminären Tenotomie dringend warnen.

Bei einzelnen Fällen war das Ergebnis, welches von der Osteotomie zu erwarten war, für das Dauerresultat nicht ausreichend und es wurden in der Folge noch andere Operationen wie Tenotomien, oder — das gilt fast ausschließlich für Poliomyelitiden — Sehnenplastiken vorgenommen. Das Ergebnis der Osteotomie als solcher ist dadurch naturgemäß etwas verschleiert, aber nicht wesentlich getrübt. Es handelt sich eben um das Zusammenarbeiten mehrerer Methoden zur Erreichung der möglichst weitgehend wieder herzustellenden Funktion; während die Osteotomie die Geradestellung des Beins bezweckt, ist das Ziel der anderen Operationen die Behebung der Weichteilwiderstände hiefür oder die Erzielung guter Standfestigkeit bzw. der aktiven Beweglichkeit im Gelenk. Die Nachbehandlung vollzog sich in der üblichen Weise zunächst mit Gipsverband unter Einschluß des Fuß- und Hüftgelenkes für 4—6 Wochen, dann folgte Gehgips, und zwar in Form eines fixierenden Gipsverbandes, welcher also eine Verschiebung der Bruch-

Digitized by Google
Original from UNIVERSITY OF CALIFORNIA
Generated on 2019-10-16 13:48 GMT / http://hdl.handle.net/2027/uc1.b3774664
Public Domain in the United States, Google-digitized / http://www.hathitrust.org/access_use#pd-us-google

enden nicht zuließ und auf welchem nach Anbringung einer festen Bodenplatte die Operierten etwa von der 6. Woche an gehen konnten. Im allgemeinen wurde von der 8. Woche an ein Apparat mit Sitzring gegeben, welcher damit nur so weit entlastete, daß der Patient beim Auftreten und Belasten eben mit der Fußsohle den Bodenteil des Apparates berührte. Allmählich wurde im Apparat zur vollen Belastung übergegangen — nach durchschnittlich 1 Jahr —, daneben wurden Nachtschienen getragen. Dann setzte die Befreiung von diesen Hilfsmitteln ein, wenn nicht aus anderen Gründen die Apparatbehandlung weiter notwendig war, wie insbesondere bei den Poliomyelitiden.

Ueber das Endresultat liegen von 94 Patienten Berichte vor. Im einzelnen ergab sich:

	63 Operationen	behielten	180°—170° Streckstellung
bei	16 „	ging die Streckstellung zurück auf	170°—160° Beugung
„	10 „	ging die Streckstellung zurück auf weniger als	160° „
„	5 „	bildete sich ein Genu recurvatum aus	
„	22 „	fehlen Angaben über das Endresultat.	

Bei 4 Patienten wurde wegen zu starker Beugestellung (120 bis 140°) eine nochmalige Osteotomie vorgenommen. Das endgültige Ergebnis dieser Operationen war in 1 Fall völlige Streckung, in 1 Fall ganz geringe Beugung (zwischen 179° und 171°), in 1 Fall 170° und in 1 Fall 150° Beugestellung.

Es handelte sich bei diesen Rezidiven um die Folgen von Gonitis tuberculosa, und die Ursache für das starke Rezidiv ist bei diesen Fällen wohl in dem Zusammenwirken mehrerer Faktoren zu suchen. Es fielen alle Operationen, die wegen Rezidivs der Kontraktur notwendig wurden, in das Kindesalter zwischen 5 und 12 Jahren. zwei der Kinder waren noch in schlechtem allgemeinen Kräftezustand. Die Zeit zwischen der akuten Erkrankung und dem operativen Eingriff war bei allen ein verhältnismäßig kurzer, zwischen 1 und 6 Jahren, wenn auch in so und so vielen anderen Fällen trotz des kurzen Intervalls ein günstiges Dauerergebnis der Operation sich zeigte. In zweien der Fälle fanden sich am Gelenk noch geringe Entzündungserscheinungen, bei den beiden anderen Fällen fehlten zwar entzündliche Erscheinungen, doch hatten sie vorher lange gefistelt. In dem einen dieser letzten beiden Fälle kam es wieder zu

Digitized by Google
Original from UNIVERSITY OF CALIFORNIA
Generated on 2019-10-16 13:48 GMT / http://hdl.handle.net/2027/uc1.b3774664
Public Domain in the United States, Google-digitized / http://www.hathitrust.org/access_use#pd-us-google

einem Aufflackern der Eiterung mit Fistel- und Sequesterbildung wenige Wochen nach der Operation. Neben diesen das Rezidiv begünstigenden Momenten, dem jugendlichen Alter, und den doch noch nicht völlig abgeklungenen entzündlichen Erscheinungen, ist vielleicht auch die Nachbehandlung nicht ausreichend gewesen zur Verhinderung des Rezidivs.

Bezüglich der Beweglichkeit des Gelenkes zeigte sich, daß in einem großen Teil der Fälle diese eine geringere war nach der Operation, als vor derselben. Es wird bei den nachuntersuchten Fällen unten noch darüber näheres sich zeigen.

Die Gehfähigkeit wurde, soweit die Angaben der Krankenblätter Vergleiche zulassen, durch die Operation in allen Fällen gebessert, und zwar in überwiegender Zahl ganz wesentlich. Alle Hand- und Krückengänger wurden mit, teils sogar ohne Apparat, gehfähig. Bei einigen Operierten war das Resultat ein so gutes geworden, daß die Patienten selbst schwerere Arbeit verrichten konnten, ja sogar Militärdienst während des Krieges taten. Neben der Stellungskorrektur durch die Operation und der darauf bezüglichen Nachbehandlung wurde naturgemäß auch in einer Reihe von Fällen noch die Behandlung des Grundleidens weiter geführt. Dies ist speziell bei tuberkulösen Gelenkerkrankungen der Fall gewesen, von denen einzelne noch mit Röntgenbestrahlungen, Sonnenbädern usw. weiter behandelt wurden.

Schon aus diesen allgemeinen Ergebnissen läßt sich der Wert der suprakondylären Osteotomie für die Besserung der Stellung und Funktion von Beugekontrakturen ersehen. Die Fälle, bei denen — manchmal nach langer Zeit — die Nachkontrolle möglich war, geben darüber noch ein klareres Bild.

Die Nachkontrolle der Fälle — im ganzen 40 — war in 22 Fällen mindestens 2 Jahre nach der Operation erfolgt, in den übrigen schwankte der Zeitraum zwischen 3 Monaten und 2 Jahren p. op. — Nimmt man ein Minimum von 2 Jahren für die Beurteilung des Ergebnisses als Dauerergebnis an, so wären also allein die ersteren Fälle für die entscheidende Beurteilung maßgebend.

Von den nachuntersuchten 40 Fällen sind 29 Tuberkulosen. Als Endergebnis zeigten von den ausgeführten Operationen 14 volle Streckung, 6 ganz geringe Beugestellung und 9 stärkere Beugung

Digitized by Google
Original from UNIVERSITY OF CALIFORNIA
Generated on 2019-10-16 13:48 GMT / http://hdl.handle.net/2027/uc1.b3774664
Public Domain in the United States, Google-digitized / http://www.hathitrust.org/access_use#pd-us-google

als 170°. Von diesen letzten wurden 3 nachoperiert und erzielten als definitives Ergebnis 2mal 180° und 1mal 170°.

In 9 Fällen war Poliomyelitis die Ursache der Kontraktur. Bei ihnen ist 2mal doppelseitig Osteotomie ausgeführt. Von den 11 Operationen blieb 10mal die Streckstellung voll erhalten, nur 1mal trat wieder eine Beugestellung von 170° auf. Es war dies bei einem doppelseitig operierten Fall, bei dem links volle Streckung erhalten geblieben ist.

Von den restierenden 2 Fällen war der eine durch ein Trauma verursacht, der andere durch Polyarthritis. Im letzteren Fall blieb volle Streckung, im ersteren fast volle Streckung (175°) erhalten. Es ginge aus obigem hervor, daß die Tuberkulosen mehr zum Rezidiv neigten als die durch Poliomyelitis verursachten Kontrakturen; denn es zeigten 180° Endresultat: von Tuberkulosen 48 %, von Poliomyelitis 91 %; geringe Beugung: von Tuberkulosen 21 %, von Poliomyelitis 0 %; unter 170° von Tuberkulosen 31 %, von Poliomyelitis 9 %; was selbst beim Zusammenfassen der für die Funktion fast bedeutungslosen, ganz geringen Beugestellungen noch ein Ergebnis zu ungunsten der Tuberkulose brächte, nämlich:

fast Streckstellung:	69 %	Tuberkulose	gegenüber	91 %	Poliomyelitis
Rezidiv:	31 %	„	„	9 %	„

also ein Verhältnis von rund 2 : 1 bei Tuberkulose gegen 9 : 1 bei Poliomyelitis.

Von den 40 Fällen trugen bei der Nachkontrolle 22 noch Apparat, 18 gingen ohne Apparat. Es waren dabei:

15 Tuberkulosen mit, 14 ohne Apparat,
6 Poliomyelitis mit, 3 ohne Apparat;

daraus erhellt, daß das Ueberwiegen der Tuberkulose bei den Rezidiven gegenüber der Poliomyelitis sich nicht erklären läßt daraus, daß infolge der vorhandenen Lähmungen bei letzterer Erkrankung häufiger die Notwendigkeit besteht, lange Zeit, unter Umständen dauernd Apparat zu tragen, welcher neben seiner Stützfunktion auch der Rückkehr der Deformierung entgegenarbeitet. Denn, wie angeführt, trug auch von den wegen Kontrakturen infolge von Tuberkulose operierten Kranken die Hälfte noch Apparate, und es ergibt sich durch die Gegenüberstellung der Verhältniszahlen der durch Apparate gewissermaßen noch vor dem Rezidiv geschützten oder nicht geschützten Operierten: nach Tuberkulose 1 : 1, nach Poliomyelitis 2 : 1,

Digitized by Google
Original from UNIVERSITY OF CALIFORNIA
Generated on 2019-10-16 13:48 GMT / http://hdl.handle.net/2027/uc1.b3774664
Public Domain in the United States, Google-digitized / http://www.hathitrust.org/access_use#pd-us-google

daß die Rezidivneigung in der Erkrankung als solcher ihren Grund haben wird. Die Dauer der Nachbehandlung und die Art derselben in der ersten Zeit nach der Operation darf in der Hauptsache bei allen Operierten als gleich angenommen werden.

Von den 22 nach 2 Jahren nachuntersuchten Fällen war die Streckstellung völlig oder fast völlig erhalten bei 16, eine Beugestellung spitzer als 170° war wieder eingetreten bei 6 Fällen. Diese letzteren waren durchweg Tuberkulosen. Es ist diese Grenze sehr eng gezogen; denn bei Osteotomie nach hochgradigen Beugestellungen können Endresultate zwischen 150 und 160° noch als gut bezeichnet werden (vgl. Tabelle S. 18). Von den 22 Operierten trugen noch Apparat 8. Auf die Rückfälligen entfielen davon nur 2. — Es erhellt daraus wieder das Ueberwiegen der Tuberkulose bei der Neigung zum Rezidiv. Ein weiterer Faktor, welcher auf das Endergebnis einen maßgebenden Einfluß ausüben dürfte, wäre in dem Alter bei der Operation zu suchen. Bei Jugendlichen mit noch im Wachstum begriffenem Knochensystem und weicheren Knochen wird sich eine Verbiegung oder Rückkehr zur Beugestellung wahrscheinlich viel eher und leichter einstellen, wenn der Knochen unter ungünstige statische Bedingungen kommt, als bei einem Erwachsenen mit nicht mehr derart plastischem Knochensystem. Aus den Zahlen der kontrollierten Fälle ergeben sich jedoch dafür keine Anhaltspunkte.

Unter 15 Jahren blieb von 35 Operierten bei 19 die Streckung erhalten, bei 9 trat geringe Beugung wieder auf, bei 7 Beugungswinkel kleiner als 170°. — Zwischen 15 und 25 Jahren behielten von 8 Operierten 6 die Streckstellung, 2 zeigten Rezidiv (Winkel kleiner als 170°). — Ueber 25 Jahren war von den 2 Operierten bei dem einen die volle Streckung noch vorhanden, bei dem anderen war wieder geringe Beugestellung aufgetreten. — Faßt man dabei die ganz geringen Beugegrade als funktionell wenig ins Gewicht fallend wieder wie oben zusammen mit den voll Gestreckten, so stehen sich gegenüber:

unter 15 Jahren:	28	erhaltene Resultate,	7	Rezidive
15 bis 25 Jahre:	6	„ „	2	„
über 25 „ :	2	„ „	0	„

also ein Verhältnis von 4 : 1 bzw. 1 : 0.

Es ist hier auch wieder ein Ueberwiegen der Neigung zum Rezidiv bei den Tuberkulosen gegenüber den Kontrakturen bei

Digitized by Google
Original from UNIVERSITY OF CALIFORNIA
Generated on 2019-10-16 13:48 GMT / http://hdl.handle.net/2027/uc1.b3774664
Public Domain in the United States, Google-digitized / http://www.hathitrust.org/access_use#pd-us-google

Lähmungen zu erkennen, wenn man dabei das Lebensalter zur Zeit der Operation berücksichtigt. Es waren nämlich:

	Erhalt. Resultat (bis 170°)	Rezidiv (kleiner als 170°)
unter 15 Jahren . . .	20	7 Tuberkulose
	8	0 Poliomyelitis
15 bis 25 Jahre . . .	2	2 Tuberkulose
	3	0 Poliomyelitis
über 25 Jahre . . .	1	0 Tuberkulose
	0	0 Poliomyelitis

Der Kräftezustand scheint dabei keine wesentliche Rolle zu spielen; unter obigen Operationen wegen Tuberkulose waren von den 23 mit erhaltenem Resultat 12 Patienten schwächlich, 9 kräftig, also ziemlich das gleiche Verhältnis, ja eher ein Ueberwiegen der kräftigeren Kranken bei den Rezidiven gegenüber den schwächlicheren.

Die in einem Drittel der Fälle vorhandene X-Beinstellung betrug niemals sehr hohe Grade, sie wurde fast durchweg korrigiert, nur einige Male bestand noch bei der Nachkontrolle X-Beinstellung, in einigen Fällen war offenbar vor der Operation keine wesentliche X-Beinstellung vorhanden, wo die Nachkontrolle geringes X-Bein feststellte.

Maßgebend für das Endergebnis der Operation war naturgemäß neben der Korrektur der Beugestellung die Funktion des Kniegelenkes.

Da die Operation selbst das Gelenk nicht beeinflußt, muß im allgemeinen die Beweglichkeit desselben, wenn eine solche vorhanden war, erhalten bleiben. Unter Umständen kann die Nachbehandlung auf die Funktion des Gelenkes einen gewissen Einfluß haben und z. B. die Entstehung eines Schlottergelenkes oder einer Einschränkung der Beweglichkeit durch die lange Ruhigstellung veranlassen.

Bei den Nachuntersuchten fand sich eine geringere Beweglichkeit wie vor der Operation in 55 % der Fälle, gleich geblieben war sie in 32,5, gebessert in nur 12,5 %. Es ist dies eine Tatsache, die auf das praktische Ergebnis der Operation nicht allzu großen Einfluß hat. Wenn die aktive Beweglichkeit im Kniegelenk nicht eine so große ist, daß auch wirklich die zum normalen Gang nötige Beugung und Streckung erfolgen kann, dann ist ein versteiftes oder fast versteiftes, in Streckstellung

Digitized by Google
Original from UNIVERSITY OF CALIFORNIA
Generated on 2019-10-16 13:48 GMT / http://hdl.handle.net/2027/uc1.b3774664
Public Domain in the United States, Google-digitized / http://www.hathitrust.org/access_use#pd-us-google

stehendes Knie für das Dauerresultat eine sicherere Stütze als ein geringe, wenig kräftige Beugung und Streckung ausführendes Knie. Ein solches wird eher zum Rezidiv kommen als ein in Streckstellung ziemlich festes Gelenk, bei dem die Belastungsachse auch bei den geringen Bewegungen nicht hinter das Gelenk fällt. — Ein Schlottergelenk trat nur in wenigen der Fälle auf.

Die Gehfähigkeit war bei den 40 nachuntersuchten Kranken vor der operativen Behandlung in 67,5 % sehr schlecht oder aufgehoben, in 7,5 % mittelgut (konnten bis ½ Stunde ohne Stütze gehen), in 25 % fraglich. — Das Ergebnis bei der Kontrolle war folgendes:

Es konnten gehen

mit Apparat:		ohne Apparat:	
schlecht	7,5 %	mittel gut	15 %
mittel gut . . .	35.0 %	gut	10 %
gut	12.5 %	sehr gut	20 %

(Bemerkung: „schlecht" — kann bis höchstens ½ Stunde herumgehen; „mittel gut" — kann über ½ Stunde bis ½ Tag herumgehen; „gut" — kann den ganzen Tag herumgehen oder Märsche von einigen Stunden machen; „sehr gut" — kann mittelschwere Arbeit verrichten oder größere Märsche machen.)

Für die Beurteilung der Gehfähigkeit als definitives Operationsergebnis ist um so mehr als für die der Stellung die genügend lange Zeit seit der Operation zu fordern. Es war bei allen 22 Fällen mittelgute bis gute Gehfähigkeit erzielt worden, bei 8 zwar mit Apparat, bei den übrigen aber ohne Apparat. Von diesen letzteren war das Resultat 2mal ein so gutes, daß die Operierten schwere berufliche Arbeit verrichten konnten, zwei andere Patienten waren im Feld, eine Patientin macht ohne Beschwerden Bergpartien.

Das vorliegende günstige kosmetische und funktionelle Ergebnis der suprakondylären Osteotomie wäre vielleicht in einer Reihe von Fällen, die geringeres oder stärkeres Rezidiv zeigten, erhalten geblieben, wenn die Nachbehandlung der entlassenen Kinder sorgfältiger gehandhabt worden wäre. Die Wichtigkeit der ordnungsgemäßen Nachbehandlung wird leider von den Angehörigen häufig unterschätzt. Die Rückkehr zu den Kontrollen in die Klinik wird trotz der Aufforderung wegen der damit verbundenen Unbequemlichkeit besonders von auswärtigen Kranken nicht selten zu lange verzögert, abgesehen von den Fällen, wo sie ganz unterlassen wird, und damit ein günstiges Operationsergebnis fast unmöglich wird.

Digitized by Google
Original from UNIVERSITY OF CALIFORNIA
Generated on 2019-10-16 13:48 GMT / http://hdl.handle.net/2027/uc1.b3774664
Public Domain in the United States, Google-digitized / http://www.hathitrust.org/access_use#pd-us-google

Diesem Mangel wäre abgeholfen, wenn der praktische Arzt insbesonders auf dem Lande, zu dessen Konsultation sich die Kranken schon aus äußeren Gründen leichter entschließen, die Nachbehandlung überwachen könnte. Dies setzte natürlich eine gewisse ortho-

Abb. 1 (Aschenbrenner).

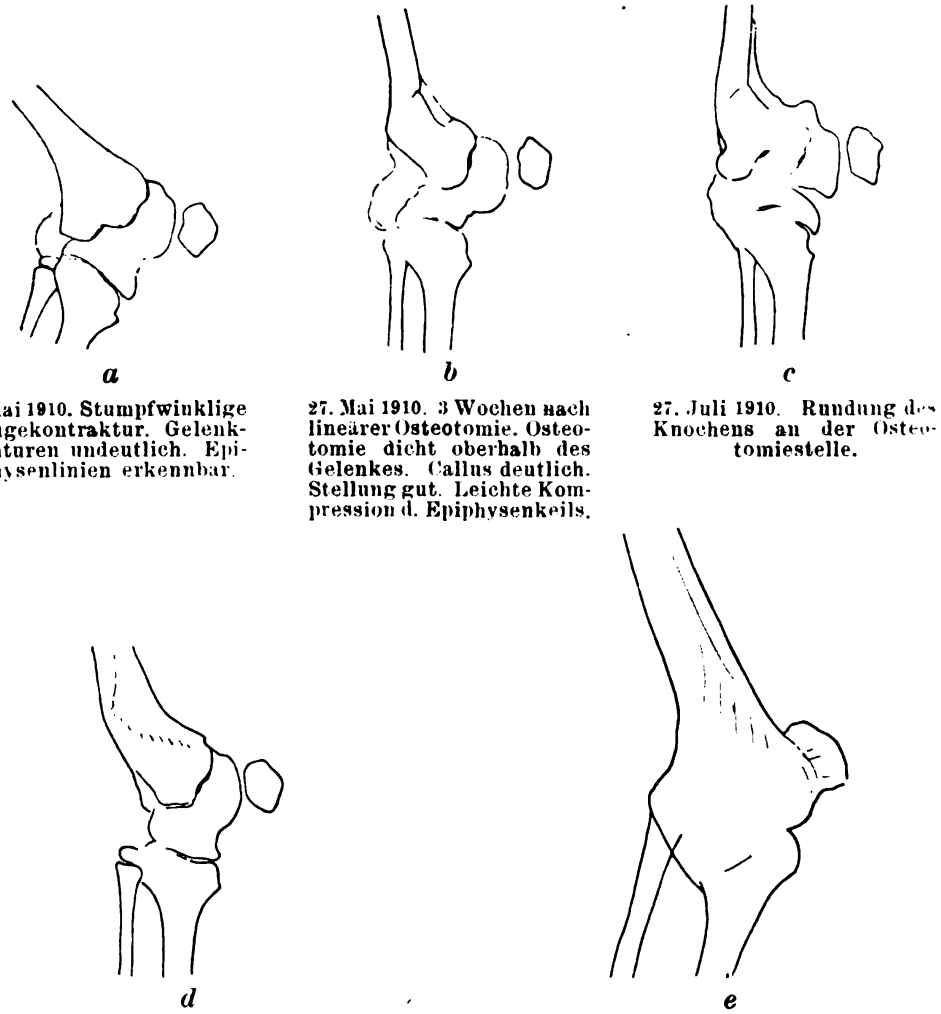

a — 6. Mai 1910. Stumpfwinklige Beugekontraktur. Gelenkkonturen undeutlich. Epiphysenlinien erkennbar.

b — 27. Mai 1910. 3 Wochen nach linearer Osteotomie. Osteotomie dicht oberhalb des Gelenkes. Callus deutlich. Stellung gut. Leichte Kompression d. Epiphysenkeils.

c — 27. Juli 1910. Rundung des Knochens an der Osteotomiestelle.

d — 13. Februar 1911. Nach 4 Monate langer Belastung. Deutliche dreieckige Corticalisverdickung an der Konkavseite der Osteotomiestelle. Geringe Streckung des Knickungswinkels.

e — 6. Februar 1919. Völlige Streckung der Fragmente an der Osteotomiestelle und Aufrichtung. Cordicalisverdichtung annähernd dreieckig.

pädische Schulung voraus, hätte aber zweifellos auf die Operationsergebnisse einen günstigen Einfluß.

Zur Kontrolle der nachuntersuchten Fälle wurden Röntgenbilder gemacht. Diese Bilder, verglichen mit solchen vor der Operation und solchen nach derselben, zum Teil noch im Stadium

Digitized by Google
Original from UNIVERSITY OF CALIFORNIA
Generated on 2019-10-16 13:48 GMT / http://hdl.handle.net/2027/uc1.b3774664
Public Domain in the United States, Google-digitized / http://www.hathitrust.org/access_use#pd-us-google

der Heilung, ermöglichten einerseits eine genaue Kontrolle der Stellung der Knochen und der Knochenheilung und gaben damit auch gewisse Richtlinien für die Methodik der Operation, anderseits erhielt man daraus ein gutes Bild von der Transformation des Knochens im Sinne des Wolffschen Gesetzes. Das vorliegende Material war für das Studium der Umformung insofern besonders geeignet und seine Untersuchung in dieser Richtung anziehend, als die Knochen durch die Operation zwar unter veränderte aber in gewissen Grenzen gleichartige statische Bedingungen gebracht wur-

Abb. 2 (Esterl).

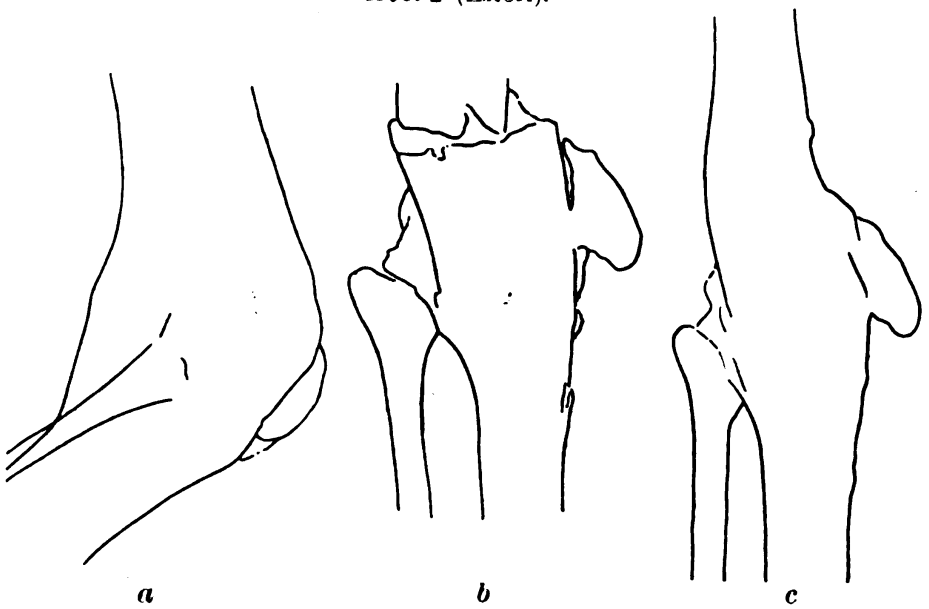

6. Juli 1914. Stumpfwinklige Ankylose.

8. Oktober 1914. Keilförmige Osteotomie dicht oberhalb des Gelenkes. Osteotomieflächen verschieden groß, vorspringende Ecke, aber gute Verkeilung.

12. Februar 1919. Gute Stellung. Ausgleich der Form.

den, so daß sich aus der erfolgten Umformung ähnlich wie im Experiment die Wirkung der gesetzten Bedingungen erkennen ließ. Zudem war es häufig möglich, nicht nur die Anfangs- und Endbilder zu vergleichen, sondern auch an in der Zwischenzeit angefertigten Röntgenaufnahmen das Zustandekommen der definitiven Form zu verfolgen. — M. v. Brunn hatte bereits in seiner Arbeit („Ueber die suprakondyläre Osteotomie des Femur bei Genu valgum mit besonderer Berücksichtigung der definitiven Knochenform." Beitr. z. klin. Chir., 40. Bd.) die Befunde von Röntgenbildern studiert, welche nur technisch nicht ausreichend waren, um die Transformation

Digitized by Google
Original from UNIVERSITY OF CALIFORNIA
Generated on 2019-10-16 13:48 GMT / http://hdl.handle.net/2027/uc1.b3774664
Public Domain in the United States, Google-digitized / http://www.hathitrust.org/access_use#pd-us-google

genau nachzuweisen. Dagegen weist er auf die Aenderung der äußeren Knochenform durch Apposition und Resorption hin und erwähnt noch eine Beobachtung an seinem Material, welche er als Streckung des Knickungswinkels an der Osteotomiestelle bezeichnet und welche er als eine Annäherung an die normale Knochenform auffaßt.

Die Betrachtung einer Anzahl Röntgenbilder wird diese Verhältnisse deutlich machen.

Ein Beispiel einer lineären Osteotomie aus der früheren Zeit sind die Röntgenbilder Abb. 1 (Aschenbrenner, Gonitis tuberculosa).

Abb. 3 (Huber).

a — 19. Juni 1917. Fast rechtwinklige Ankylose. Epiphysenlinien zum Teil erhalten.

b — 16. Juli 1917. Keilförmige Osteotomie in richtiger Höhe. Oberes Fragment nach hinten abgerutscht, starke Spornbildung.

c — 11. März 1919. Ausgleich der Form durch Apposition und Resorption. Trotz des Abgleitens der Fragmente gute endgültige Form. Deutliche Corticalisverdichtung. Epiphysenlinien erhalten. Kein Wachstum des Epiphysenkeiles.

Ia zeigt das Bild vor der Operation — eine stumpfwinklige Ankylose. Bild *b* zeigt den Befund 3 Wochen nach der lineär, wenige Zentimeter oberhalb des Gelenkes ausgeführten Osteotomie, wo schon ausgiebige Callusbildung vorhanden ist, während Bild *c* — in der Zwischenzeit von 2 Monaten war Gehgips getragen worden — bereits die beginnende Korrektur der Knochenform zeigt, durch Apposition auf der konkaven und Resorption auf der konvexen Seite der Osteotomiestelle. Die weitere Entwicklung dieser Umformung geht aus Bild *d* hervor, nachdem das Bein 4 Monate belastet worden war. Sehr klar ist hier schon die verstärkte Corticalisbildung auf der Konkav-

Digitized by Google
Original from UNIVERSITY OF CALIFORNIA
Generated on 2019-10-16 13:48 GMT / http://hdl.handle.net/2027/uc1.b3774664
Public Domain in the United States, Google-digitized / http://www.hathitrust.org/access_use#pd-us-google

seite in der Umgebung der Osteotomiestelle zu sehen. Sie ist im Sinne des Wolffschen Transformationsgesetzes gestaltet in Form einer auf dem Bilde dreieckigen Fläche mit nach unten ausstrahlenden Bälkchenzügen. Die Spitze des Dreiecks liegt hoch über der Osteotomiestelle an der Vorderseite des Knochens, die größte Dicke etwa in Höhe der Osteotomiestelle, d. i. der Knochenknickung; in Wirklichkeit entspricht das Dreiecksbild natürlich einer pyramiden- bzw. kegelförmigen Corticalisverdickung. Auf dem Bilde *c*, das 8 Jahre später aufgenommen ist, läßt sich die erwähnte Corticalis-

Abb. 4 (Hildebrand).

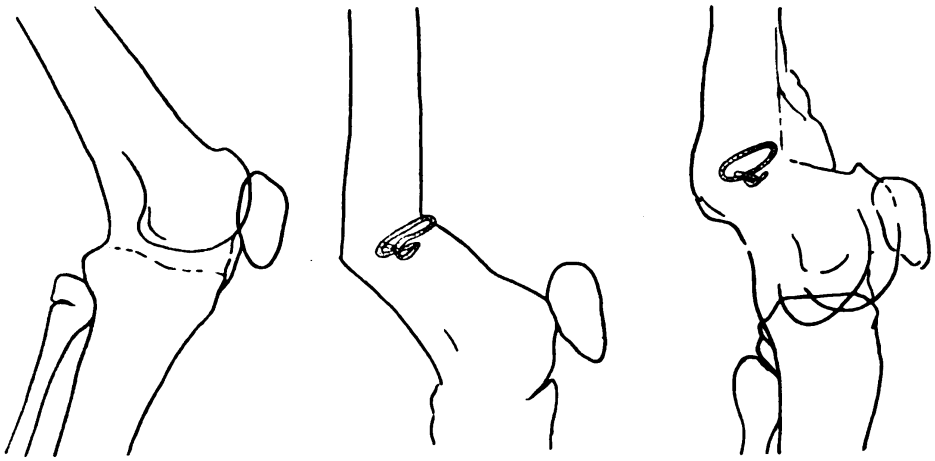

a — 21. Februar 1918. Stumpfwinklige Ankylose.

b — 25. Februar 1918. Nach der Z-förmigen Osteotomie. Drahtnaht. Hoher Sitz der Osteotomie, trotzdem ziemlich gute Stellung.

c — 5. Februar 1919. Deutliche Apposition und Resorption; dadurch scheinbare Wanderung der Drahtschlinge. Gesamtergebnis gut.

verdickung, wenn auch in etwas gerundeterer Form, noch gut erkennen.

Die auf den vorigen Bildern noch deutlichen Epiphysenlinien sind nunmehr verschwunden — ein Gelenkspalt nicht erkennbar. Vergleicht man die Bilder miteinander, so zeigt sich die Wirkung der Osteotomie und Stellungskorrektur. Betrachtet man den zwischen den Epiphysenlinien von Femur und Tibia gelegenen Teil des Gelenkes — er sei als Epiphysenkeil bezeichnet — so ist auf *b* gegenüber *a* eine leichte Kompression desselben erkennbar und zwar vornehmlich in seinem vorderen Bezirk. Hierauf beruht ein Teil der erreichten Stellungskorrektur; der andere Teil derselben ist durch die lineare Osteotomie erreicht. Die Betrachtung der weiteren Abbildungen ergibt aber, daß dieses Resultat der Osteotomie nicht voll

Digitized by Google
Original from UNIVERSITY OF CALIFORNIA
Generated on 2019-10-16 13:48 GMT / http://hdl.handle.net/2027/uc1.b3774664
Public Domain in the United States, Google-digitized / http://www.hathitrust.org/access_use#pd-us-google

erhalten geblieben ist, denn schon nach $^3/_4$ Jahren sind durch Zurückfedern an der Osteotomiestelle wieder etwa 10° der Korrektur verloren gegangen, d. h. es ist ein geringes Rezidiv eingetreten. Nach weiteren 8 Jahren hat das Femur durch Apposition und Resorption fast geradlinige Form angenommen, eine Knickung an der Osteotomiestelle ist nicht mehr zu sehen, doch steht das Femur im ganzen zum Unterschenkel wieder um ca. 15° gebeugt. In den ersten $^3/_4$ Jahren post op. hat ein sichtbares Wachstum im Epiphysenkeil nicht stattgefunden; die Aufnahme 8 Jahre später ist wegen Fehlens der Epiphysenlinie in dieser Richtung nicht zu ver-

Abb. 5 (Steiner).

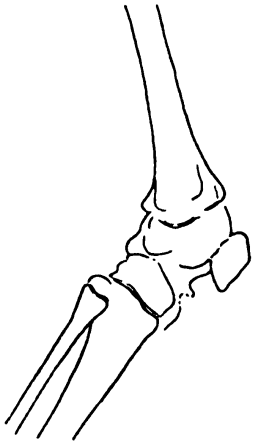

a

17. Oktober 1919. Geringgradige stumpfwinklige Beugekontraktur. Epiphysen deutlich.

b

30. Oktober 1919. Mustergültiges Ergebnis: Richtige Höhe der keilförmigen Osteotomie, keine Spornbildung, gute Verkeilung. Sehr deutliches intraartikuläres Redressement.

werten. — Im ganzen genommen kann der Fall als Beispiel einer in richtiger Höhe, d. i. dicht oberhalb des Gelenkes, ausgeführten Osteotomie in ihrer einfachsten Form gelten, durch die auch eine ziemlich gute Stellung erreicht und erhalten worden ist.

Neben der linearen Osteotomie wurde ausgiebig von der keilförmigen Durchmeißelung Gebrauch gemacht. Die Bilder der Abb. 2 (Esterl — Trauma) zeigen, wie bei einer stumpfwinkeligen Ankylose des Kniegelenkes durch eine keilförmige Osteotomie dicht oberhalb der Kondylen ein schönes Resultat erzielt wurde, welches auch 5 Jahre nach der Operation noch voll erhalten ist. Die Abb. 3 *a—c* (Huber, Joh. — Gonitis tuberculosa) geben eine Osteotomie wieder bei fast rechtwinkeliger Ankylose. Sie ist in Bogenform

Digitized by Google Original from UNIVERSITY OF CALIFORNIA

angelegt und ein Keil entfernt worden. Gut sichtbar auf Bild *b* ist das Abgleiten des oberen Fragmentes und die starke Spornbildung. Trotz dieser Veränderungen ist das Resultat ein gutes. Bei der Korrektur ist keine deutliche Veränderung der Epiphyse durch Kompression eingetreten. Bild *c* gibt wieder sehr deutlich die Apposition an der Vorder- und Resorption an der Hinterseite und die dreieckige Corticalisverdickung. Nach über 1½ Jahren ist aber vielleicht wieder etwas Rezidiv an der Osteotomiestelle ein-

Abb. 6 (Waldherr).

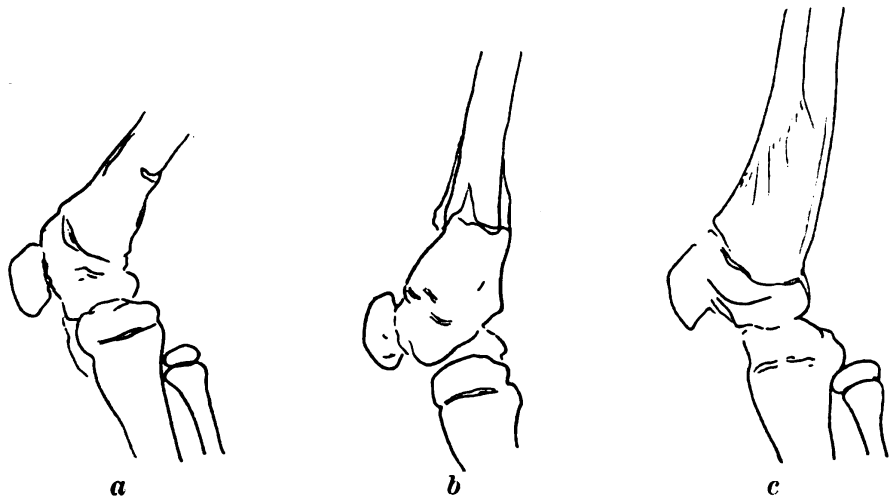

a — 23. Oktober 1916. Stumpfwinklige Beugekontraktur. Epiphysenlinien deutlich.

b — 14. Novem. 1916. V-förmiger Keil entfernt. Osteotomie etwas hoch angelegt. Gute Verkeilung und Stellung.

c — 27. März 1919. Dreieckige Corticalisverdickung. Epiphysenlinien klar. Wirkung der Apposition und Resorption. Kein Wachstum im Epiphysenkeil.

getreten, ein Wachstum des Epiphysenkeiles in diesem Zeitraum läßt sich nicht nachweisen.

Eine seltener geübte Form der Durchmeißelung — die Z-förmige — bringen die Abb. 4 (Hildebrand — Gonitis tuberculosa). Weniger günstig ist in diesem Fall der hohe Sitz der Osteotomie mit der sich daraus ergebenden Bajonettform. Eine Kompression des Epiphysenkeils bei der Korrektur ist nicht erkennbar. Die Stellung nach der Osteotomie ist auch 1 Jahr post op. noch erhalten geblieben und die starke Apposition und Resorption von Knochensubstanz, welche auch hier wie überhaupt bei höhergradigen Bajonettformen ausgesprochener ist als bei geringeren, hat eine Besserung der Form erzielt und damit ein gutes Endresultat.

Abb. 5 kann als sehr charakteristisches Beispiel von intra-

Digitized by Google
Original from UNIVERSITY OF CALIFORNIA
Generated on 2019-10-16 13:49 GMT / http://hdl.handle.net/2027/uc1.b3774664
Public Domain in the United States, Google-digitized / http://www.hathitrust.org/access_use#pd-us-google

artikulärem Redressement gelten, doch zeigt auch die Osteotomie selbst mustergültige Form, nämlich Sitz dicht oberhalb der Kondylen, gute Stellung und Verkeilung der Fragmente ohne Spornbildung.

Hierher gehört auch Abb. 6 (Waldherr — Gonitis tuberculosa), wo bei der Osteotomie ein V-förmiger Keil entfernt wurde. Die Stelle der Operation ist etwas hoch, die Verkeilung aber gut. Bei der Korrektur hat eine Kompression des Epiphysenkeils nicht stattgefunden. Das Ergebnis ist nach 2½ Jahren noch erhalten; die Form ist durch Apposition und Resorption wesentlich gebessert. Wachstum im Epiphysenkeil hat nicht stattgefunden.

Abb. 7 (Schmid. Georg).

20. Februar 1917. Rechtwinklige Ankylose.

Zuletzt soll noch ein Fall Erwähnung finden (Abb. 7, Schmid. Georg — Gonitis traumatica), bei dem eine fast rechtwinklige Ankylose dadurch gut korrigiert wurde, daß sowohl Femur als Tibia keilförmig osteotomiert wurden, womit eine übertriebene Korrektur an einer einzigen Stelle vermieden und auf zwei Stellen verteilt wird. Damit ist die Gefahr des Abgleitens umgangen. Das Ergebnis ist ein sehr gutes. Die Korrektur hat nur an der Osteotomiestelle stattgefunden und hat zu einem guten Resultat geführt. Innerhalb von fast 2 Jahren ist kein Wachstum der Epiphysen zu beobachten. Auf die Vorteile der paraartikulären Osteotomie an Femur und an der Tibia weist Schanz schon hin („Ueber die paraartikuläre Korrektur von Kniegelenksdeformitäten." Verhandl. d. Deutschen Gesellsch. f. orthop. Chir. VIII. Kongreß. Zeitschr. f. orthop. Chir. XXIV, 1909) und er hält sie im wesentlichen bei allen Beugekontrakturen speziell Ankylosen zwischen 135—90° angezeigt.

Bezüglich der Wahl der Methode ergeben sich aus der Betrachtung der Röntgenbilder einige Anhaltspunkte. — Es ist zwar möglich, auch höhere Grade von Beugekontraktur durch einfache lineäre Osteotomie zu korrigieren. Bei Durchmeißelung mit

Digitized by Google
Original from UNIVERSITY OF CALIFORNIA
Generated on 2019-10-16 13:49 GMT / http://hdl.handle.net/2027/uc1.b3774664
Public Domain in the United States, Google-digitized / http://www.hathitrust.org/access_use#pd-us-google

vorderer Brücke nach Art der Schanzschen Operation, ist aber die Gefahr der Weichteilzerrung eine wesentlich größere als bei keilförmiger Osteotomie, eventuell mit Brücke an der Hinterseite. Die letztere ermöglicht weitgehende Korrektur bei geringerer Zerrungsgefahr. Eine ebensogute Korrektionsmöglichkeit bietet die V- oder bogenförmige völlige Durchmeißelung unter Umständen mit Ent-

Abb. 7a.

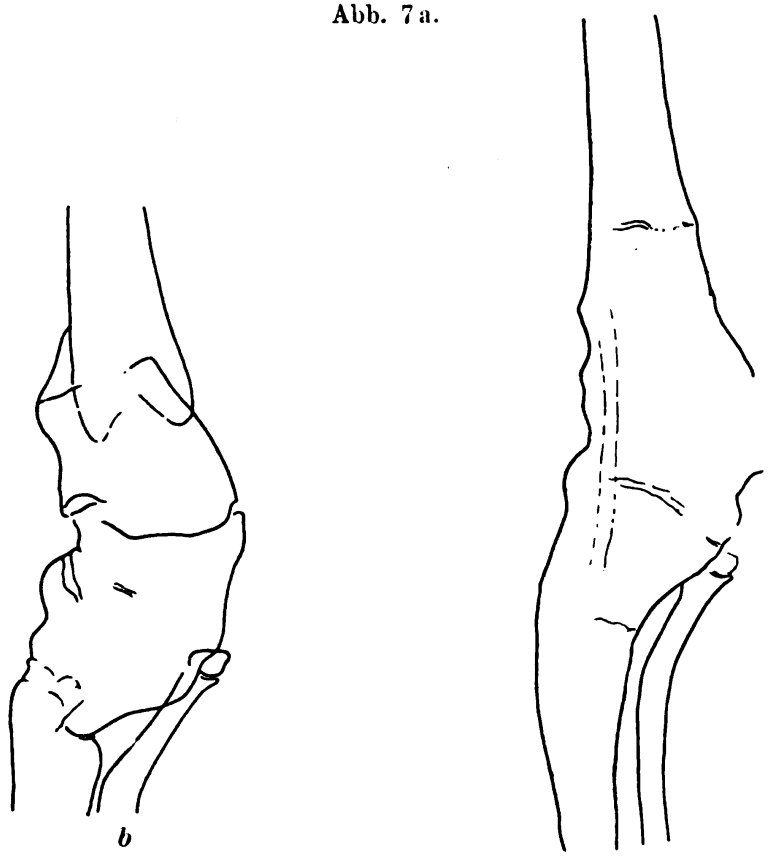

b

18. April 1917. Keilförmige Osteotomie des Femur und der Tibia. Suprakondyläre Osteotomie gut verkeilt. Tibia gute Stellung. Korrektur nur an den Osteotomiestellen.

c

5. Februar 1919. Sehr gute Korrektur. Stärkere längsgerichtete Balkchenzüge in dem hinteren Teil der Kniegelenksgegend.

nahme eines Knochenkeiles. Sie gibt zwar bessere Verzahnung als die gradlinige keilförmige Osteotomie, aber häufig spornförmiges Vorspringen des unteren Fragmentes. In allen Fällen ist auf möglichst tiefen Sitz der Osteotomiestelle dicht oberhalb der Kondylen zu sehen, um stärkere Bajonettstellung der Fragmente zu vermeiden. — Die weitgehendste Korrektionsmöglichkeit bei geringster Gefahr für die Weichteile bietet die Durchtrennung beider Knochen: des Femur und der Tibia (cf. Schanz l. c.); doch ist zu bedenken, daß

Digitized by Google
Original from UNIVERSITY OF CALIFORNIA
Generated on 2019-10-16 13:49 GMT / http://hdl.handle.net/2027/uc1.b3774664
Public Domain in the United States, Google-digitized / http://www.hathitrust.org/access_use#pd-us-google

dieses Verfahren auch einen größeren Eingriff darstellt. Vor- und Nachteile der einzelnen Methoden sind also in jedem Fall zu erwägen, und man kann nicht ohne weiteres die eine derselben als die beste bezeichnen und anwenden, andere dagegen fast völlig verwerfen, wie das z. B. Schanz mit der in unseren Fällen häufig und mit gutem Erfolg angewandten keilförmigen Osteotomie gemacht hat, die er als „unorthopädische Operation" bezeichnet.

In praktischer Beziehung bedeutungsvoll ist die auf den Röntgenbildern zutage getretene Erscheinung, daß die Korrektur nicht immer ausschließlich an der Osteotomiestelle erreicht wird, sondern nicht selten teilweise auch durch ein unbeabsichtigtes intraartikuläres Redressement, wenn noch ein Gelenkspalt vorhanden ist oder bei Ankylose durch Kompression des Knochenkeiles zwischen den Epiphysenlinien des Femur und der Tibia erzielt worden ist. Damit wird aber gerade der Vorzug der extraartikulären Methoden — wenigstens bei den durch Entzündung erzeugten Kontrakturen — aufgehoben: nämlich den Erkrankungsherd unberührt zu lassen, und es ist somit die Gefahr des Wiederaufflackerns alter Prozesse, nicht wie früher angenommen wurde, völlig ausgeschaltet. Deshalb sind diejenigen Osteotomieformen, welche ein kraftvolles Redressement verlangen — also insbesondere die lineäre Durchmeißelung an der Hinterseite mit Erhaltung einer vorderen Krücke — in dieser Beziehung ungünstig. Es ist daher in Fällen, wo die Gefahr intraartikulärer Mitbewegung bei der Korrektur besteht, besser, den Knochen vor dem Redressement völlig zu durchtrennen und einen Keil herauszunehmen oder, um das Abgleiten der Fragmente zu vermeiden, V- oder bogenförmig ganz zu durchmeißeln, unter Umständen unter Wegnahme eines Keiles, als wie eine Brücke zu erhalten.

Zusammenfassung.

1. Die suprakondyläre Osteotomie ergab bei den Beugekontrakturen des Kniegelenkes in der größten Zahl der Fälle gute klinische Resultate. Die Beinform im großen und ganzen ist bei fast allen Patienten eine gute geblieben. Rezidivoperationen wurden nur in 4% der Fälle notwendig.

2. Die Erhaltung des operativen Resultates, das wesentlich abweicht von den veröffentlichten Resultaten der Resektion, wurde erzielt durch mehrjähriges Tragen von Apparaten post operationem.

Digitized by Google
Original from UNIVERSITY OF CALIFORNIA
Generated on 2019-10-16 13:49 GMT / http://hdl.handle.net/2027/uc1.b3774664
Public Domain in the United States, Google-digitized / http://www.hathitrust.org/access_use#pd-us-google

Daß diese Vorsicht nötig ist, zeigt das genaue Studium der Röntgenbilder. Diese zeigen häufig Neigung zum Rezidiv an der Osteotomiestelle. Der Winkel, den die Fragmente miteinander bilden, wird dadurch gestreckter.

3. Die Osteotomie muß so dicht als möglich über den Kondylen angelegt werden, um Bajonettstellung der Fragmente möglichst zu vermeiden. Die Form der Durchmeißelung spielt für den Erfolg keine wesentliche Rolle, sie ist je nach Lage des Falles zu wählen.

4. Die Korrektur nach der Osteotomie wird oft nicht ausschließlich an der Osteotomiestelle erzielt, sondern zum Teil intraartikulär bzw. durch Kompression des Knochenkeiles zwischen den Epiphysenlinien. Aus diesem Grunde ist völlige Durchtrennung des Knochens meist besser als Erhaltung einer Brücke.

5. Die Gefahr der Spornbildung besteht einerseits beim Abgleiten der Fragmente, anderseits bei V- oder bogenförmiger Durchtrennung. Wenn auch in unseren Fällen in der Regel dadurch kein Nachteil entstanden ist, so ist dies doch möglich und deshalb Vorsicht geboten.

6. Ein Wachstum zwischen den Epiphysenlinien von Femur und Tibia findet meist nicht statt.

7. Die Epiphysenlinien behalten ihre Lage trotz der veränderten Belastung unverändert bei.

8. Dagegen findet starke Umformung der äußeren und inneren Form des Knochens in der Nähe der Osteotomiestelle statt; durch Apposition und Resorption werden Bajonettformen gemildert, und die Spornbildung verschwindet. Im Innern des Knochens bilden sich völlig neue Balkenzüge.

Literatur.

v. Brunn, M., Ueber die suprakondyläre Osteotomie des Femur bei Genu valgum mit besonderer Berücksichtigung der definitiven Knochenform. Beitr. z. klin. Chir. Bd. 40.

Drehmann, G., Die paraartikuläre Korrektur winkliger Knieankylosen. Zeitschr. f. orthop. Chir. Bd. 25. 1910.

Joachimsthal, Handbuch der orthopädischen Chirurgie. Jena 1905—1907.

Lorenz, A, Ueber Transformation der Knochen mit besonderer Berücksichtigung der Orthopädie. Klin. Zeit- und Streitfragen Bd. 7. Wien 1893.

Digitized by Google
Original from UNIVERSITY OF CALIFORNIA
Generated on 2019-10-16 13:49 GMT / http://hdl.handle.net/2027/uc1.b3774664
Public Domain in the United States, Google-digitized / http://www.hathitrust.org/access_use#pd-us-google

Schanz, A., Ueber die paraartikuläre Korrektur von Kniegelenksdeformitäten. Verh. d. Deutsch. Ges. f. orthop. Chir., 8. Kongr. Zeitschr. f. orthop. Chir. Bd. 24, 1909.

Werndorff, R., Ueber die blutige Behandlung hochgradiger Kniegelenksverkrümmungen. Zeitschr. f. orthop. Chir. Bd. 19, 1. u. 2. Heft. 1907.

Derselbe, Zur paraartikulären Korrektur der Kniegelenksankylosen. Wien. klin. Wochenschr. 1909, Nr. 22—23.

Wolff, J., Das Gesetz der Transformation der inneren Architektur der Knochen bei pathologischen Veränderungen der äußeren Knochenform. Sitzungsberichte der k. preuß. Akademie der Wissenschaften zu Berlin, Bd. 22, 1884.

Generated on 2019-10-16 13:50 GMT / http://hdl.handle.net/2027/uc1.b3774664
Public Domain in the United States, Google-digitized / http://www.hathitrust.org/access_use#pd-us-google

Digitized by Google

Original from
UNIVERSITY OF CALIFORNIA

IV.

Aus dem Kraußianum und der orthopädischen Klinik in München.
(Vorstand: Geh. Hofrat Prof. Dr. F. Lange.)

Die Entstehung des X-Beines durch die Valgität des Fußes.

Von

Dr. **Elisabeth Schmidt,**
Assistentin der orthopädischen Klinik.

Mit 3 Abbildungen.

I.

Erklärungsversuche für die Entstehung des X-Beines gehen weiter als ins 18. Jahrhundert zurück. Aber erst die im 19. Jahrhundert aufgekommenen stützen sich auf so zureichende anatomische und statistische Grundlagen, daß sie heute noch Erwähnung und Würdigung verdienen.

Als erster derartiger Erklärungsversuch ist der von Hueter zu nennen, welcher als Ursache des Genu valgum eine Differenz im Höhenwachstum der Epiphysen ansprach. Durch übermäßige Belastung bei ungenügender Kraft der Kniemuskulatur werde das Knie in Ueberstreckung, Außenrotation und Abduktion gebracht, wobei an der Außenseite des Gelenks ein erhöhter Druck, an der Innenseite aber Druckentlastung stattfinde. Eine Folge dieser abnormen Druckverteilung sei die Atrophie an den äußeren, die Hypertrophie an den inneren Kondylen des Femurs und der Tibia.

Diese Erklärung nahm v. Mikulicz, soweit die pathologische Belastung und die daraus folgende Wachstumsanomalie in Frage kommt, an, wies aber an Präparaten und Knochenschliffen nach, daß die Verbiegung nicht in der Epiphyse ihren Sitz habe, sondern in der Diaphyse, indem nämlich die normal geformte Epiphyse

Digitized by Google
Original from UNIVERSITY OF CALIFORNIA
Generated on 2019-10-16 13:49 GMT / http://hdl.handle.net/2027/uc1.b3774664
Public Domain in the United States, Google-digitized / http://www.hathitrust.org/access_use#pd-us-google

schief an die Diaphyse angesetzt sei: und zwar sind nach ihm Tibia und Femur in gleicher Weise an der Verbiegung beteiligt. Als Hilfsursache führte er eine an seinen Präparaten gefundene abnorme Grazilität des Femurs und eine der Rachitis nahestehende Veränderung im Sinne abnormer Weichheit des Knochens an.

Trotz seiner in Einzelheiten abweichenden Stellung ist neben Hueter und Mikulicz auch Julius Wolff zu erwähnen, der die Entstehung des X-Beines ebenfalls auf fehlerhafte Belastung, hervorgerufen durch habituelle Auswärtsrotation des Unterschenkels zurückführt. Er sagt (Deutsche med. Wochenschr. 1889, sowie in der Monographie „Das Gesetz der Transformation der Knochen" 1892): „Die Ursache aller dieser Transformationen" (beim X-Bein) „aber liegt statt in der vergeblich gesuchten primären Erkrankungsstelle der Kniegegend vielmehr lediglich in den Abänderungen der statischen Verhältnisse, unter denen die Extremität funktioniert, in jenen bekannten Abänderungen, wie sie beispielsweise bei übermüdeten Bäckerlehrlingen obwalten, die sich gewöhnen, unter Ausschaltung ihrer nicht genügend kräftigen Muskeln mit ihrem in eine Art von Stelze umgewandelten Bein zu stehen ... so bedeutet das Genu valgum nichts anderes als die funktionelle Anpassung der Knochen und Weichgebilde der Extremität an die häufig wiederholte Auswärtsstellung des Unterschenkels". Im Gegensatz besonders zu Hueter stellte er an Fournierschnitten durch Femur und Tibia fest, daß die Ausbildung der Deformität nicht auf der Veränderung eines Knochenabschnittes beruhe, sondern daß es sich dabei um einen Umbau des ganzen Gliedabschnittes handle, welche dem von ihm aufgefundenen Gesetz von der Transformation der Knochen folge.

Mit Recht hat A. Schanz (im Handbuch der Orthopädischen Chirurgie von Joachimsthal) darauf hingewiesen, daß die abnorme Stellung (Ueberstreckung, Außenrotation und Abduktion im Knie), welche bei den drei angeführten Theorien die Ursache der stärkeren Belastung des äußeren Kondylus bildet, von einem normalen Kniegelenk nicht ohne Beschwerden längere Zeit eingenommen werden kann, sondern bereits eine Folge des ausgebildeten Genu valgum ist. Schanz führt die Entwicklung auf eine andere Ursache zurück. Nach ihm entstehen ganz allgemein Belastungsdeformitäten, wenn „die statische Inanspruchnahme ein Uebergewicht über die statische Leistungsfähigkeit gewinnt. Dann bilden sich Formver-

Digitized by Google
Original from UNIVERSITY OF CALIFORNIA
Generated on 2019-10-16 13:49 GMT / http://hdl.handle.net/2027/uc1.b3774664
Public Domain in the United States, Google-digitized / http://www.hathitrust.org/access_use#pd-us-google

änderungen aus, die den allgemeinen physikalischen Gesetzen entsprechen. Zu diesen addieren sich Formveränderungen mit der Tendenz, den deformierenden Prozeß zu hemmen, zu neutralisieren. Das Kniegelenk als statisch schwächste Stelle der unteren Extremität ist der Punkt, wo bei rachitischen Veränderungen oder in der Pubertät, wenn bei vermehrtem Wachstum der Knochen physiologischerweise weicher und saftreicher ist, die statische Insuffizienz, d. h. das Uebergewicht der Belastung über die Tragfähigkeit, sich auswirkt, und es kommt hierbei zu einer Verbiegung, so wird diese im Sinne einer Verschärfung des auch am normalen Beine nach außen offenen Femur-Tibia-Winkels wirken.

Die Schanzsche Theorie hat einen Vorgänger in Richard Volkmann gehabt; nach diesem wirkt allein die Körperschwere, da der Winkel zwischen Femur und Tibia kleiner als 180° ist, „sobald sich ihr die Muskeln nicht opponieren, schon in dem Sinne, daß sie das Bein im Knie medialwärts einzuknicken sucht". Die Wirkung der Muskeln aber fällt in der Ermüdung oder bei schlechter Entwicklung aus.

Eine Kritik der beiden letztgenannten Theorien enthalten die Bemerkungen Langes über die Entstehung des X-Beines (im Lehrbuch der Chirurgie von Wullstein und Wilms): „Warum eine übermäßige Belastung des Kniegelenks in der Regel X-Beine schafft, ist zurzeit noch nicht völlig geklärt. Ober- und Unterschenkelknochen bilden unter normalen Verhältnissen einen nach außen offenen Winkel. Man sollte deshalb meinen, daß jede übermäßige Belastung des Beines diesen Winkel verstärken, d. h. ein X-Bein machen müßte. Nach den Lehren der Mechanik muß aber trotzdem der Druck, den der Femur auf die beiden Kondylen der Tibia ausübt, in senkrechter Richtung gleichmäßig auf die Innen- und Außenseite verteilt sein, weil die in funktioneller Beziehung maßgebende Schwerlinie vom Femurkopf zur Mitte der Kondylen verläuft. Deshalb ist in dem Bau des Kniegelenks eine Disposition zur X-Beinbildung nicht gegeben." Lange lehnt also die Schanzsche sowie die Volkmannsche Theorie aus Gründen der Mechanik ab. Auf seine eigenen Vermutungen über die Ursache des Genu valgum werde ich später noch zurückkommen.

Eine Reihe von anderen Erklärungen der Entstehung des X-Beines soll nur kurz erwähnt werden. Lücke gibt den an der Außenseite des Unterschenkels befestigten längs verlaufenden elasti-

Digitized by Google
Original from UNIVERSITY OF CALIFORNIA
Generated on 2019-10-16 13:49 GMT / http://hdl.handle.net/2027/uc1.b3774664
Public Domain in the United States, Google-digitized / http://www.hathitrust.org/access_use#pd-us-google

schen Strumpfbändern die Schuld und mag für einzelne Fälle damit recht haben; denn dem Orthopäden ist der korrigierende oder unter Umständen deformierende Effekt dauernd wirkender, wenn auch geringer Kräfte etwas Geläufiges. Andere Autoren glauben, daß die größere Beckenbreite beim Weibe das X-Bein geradezu zu einer physiologischen Erscheinung mache. Ferner gab man Kontrakturzuständen im Biceps, im Vastus lateralis die Schuld. Schon Ende der dreißiger Jahre führte man deshalb die Tenotomie der genannten Muskeln aus (Dieffenbach, Guérin), der Lonsdale noch die Durchschneidung des äußeren Seitenbandes zufügte, verließ aber diese Therapie wieder, weil sie zwar nicht zur Heilung des Genu valgum, wohl aber zur Ausbildung eines Schlottergelenkes führte. In allerneuester Zeit ist Grunewald auf die muskuläre Theorie zurückgekommen, indem er die physiologische Wirkung des Vastus lateralis für die Ausbildung des X-Beines verantwortlich macht.

Die Spontankorrektur von Beinverkrümmungen, also auch des X-Beines, ist eine schon seit langer Zeit bekannte Erscheinung (siehe Schanz a. a. O.). Auf eine Gesetzmäßigkeit in der Veränderung der Beinform in der Frontalebene hat Karl Francke (in der Münchn. med. Wochenschr. 1912) aufmerksam gemacht. Durch Untersuchungen an 1099 Menschen hat er festgestellt, daß die gewöhnlich O-beinig, seltener parallelbeinig geborenen Menschen zur Zeit des Gehenlernens X-beinig werden. Diese Deformität verliert sich bei der überwiegenden Zahl der Männer wieder, während sie bei der Mehrzahl der Frauen das ganze Leben hindurch bestehen bleibt. Die Ursache dieser Differenz im Verhalten der beiden Geschlechter sucht Francke in unhygienischer Lebensweise, ganz besonders aber in der Hemmung des Schrittes durch die Röcke der Frauen, die Entstehung des X-Beines beim Gehenlernen erklärt er durch „die verhältnismäßig große Schwere des Körpers", das Vorhandensein des O-Beines beim Neugeborenen durch die Lage im Uterus.

Die Untersuchungen von Francke und die klinischen Erfahrungen stimmen darin überein, daß die in den ersten beiden Lebensjahren auftretende häufigste Beindeformität das O-Bein ist. Höhere Grade desselben werden wohl ausnahmslos durch die Rachitis verursacht, welche die langen Röhrenknochen als Ganzes erweicht und dem Zuge der längsverlaufenden Muskulatur aussetzt. Diese wirkt

Digitized by Google
Original from UNIVERSITY OF CALIFORNIA
Generated on 2019-10-16 13:49 GMT / http://hdl.handle.net/2027/uc1.b3774664
Public Domain in the United States, Google-digitized / http://www.hathitrust.org/access_use#pd-us-google

auf die erweichten Knochen wie die Sehne auf einen elastischen Bogen und führt so zur Ausbildung des O-Beines. Von der Umwandlung in ein Genu valgum werden aber in den meisten Fällen nur die geringeren Grade von O-Bein, nämlich die angeborenen, und die bis zur Belastung parallelen Beine betroffen. Die Belastung allein kann, wie wir oben gesehen haben, selbst wenn sie übergroß ist, kein X-Bein erzeugen. Es muß vielmehr mit dem Auftreten des Gehenlernens ein neues Moment hinzutreten, das für die Belastung pathologische, die Ausbildung des Genu valgum fördernde Verhältnisse schafft. Lange sieht dieses neue Moment im Pes valgus und sagt darüber (a. a. O.): „Wahrscheinlich spielt bei der Entstehung des X-Beines die bei Kindern so häufig zu beobachtende Valgusstellung des Fußes eine große Rolle. Die Lage der Schwerlinie des ganzen Beines erleidet dadurch eine erhebliche, die Genu-valgum-Bildung begünstigende Verschiebung."

Es wäre wünschenswert, diese Vermutung auf mathematischem Wege auf ihre Richtigkeit hin zu prüfen. Aber schon Fick (Handbuch der Anatomie und Mechanik der Gelenke, Bd. III, S. 592) hat gefunden, daß „die Berechnung der Druckverteilung auf die einzelnen Gelenkabschnitte", welche hierzu ausgeführt werden müßte, „ein ganz schwieriges, überhaupt nicht mit Genauigkeit zu lösendes Problem" ist. Es blieb somit nur die Möglichkeit, die Frage auf experimentellem Wege, d. h. an einem Modell zu prüfen.

II.

Das hierzu von mir angefertigte Modell besteht aus einem aus Holz geschnitzten Frontalschnitt durch Oberschenkel, Unterschenkel und Fußwurzel in etwa Zweidrittelgröße. Die Konturen der Knochen sind etwas vereinfacht, Tibia und Fibula als Einheit aufgefaßt. An den statischen Verhältnissen wird dadurch nichts geändert. Der größeren Sinnfälligkeit halber ist der Schenkelkopf nicht rund, sondern seitlich abgeschrägt, so daß die Belastung nur in einem Punkte, dem höchsten, erfolgt. Der Fußteil hat bei dem abgebildeten Modell die Form eines Dreiecks, dessen Spitze den Unterstützungspunkt darstellt. Jedoch geben die unten beschriebenen Versuche auch mit einem Fußteil, dessen Form dem Calcaneus getreuer nachgebildet ist, dieselben Resultate (siehe Abb. 2 u. 3).

Der Fußteil ist mit Klammern fest mit dem Unterschenkel verbunden; im Kniegelenkspalt erfolgt nur Berührung der Knochen-

Digitized by Google
Original from UNIVERSITY OF CALIFORNIA
Generated on 2019-10-16 13:49 GMT / http://hdl.handle.net/2027/uc1.b3774664
Public Domain in the United States, Google-digitized / http://www.hathitrust.org/access_use#pd-us-google

schnitte ohne feste Verbindung. Eine elastische Zinkleimscheibe kann hier zur besseren Veranschaulichung der Druckverhältnisse zwischengeschaltet werden.

Das Beinmodell ist an 4 Stellen horizontal durchbohrt; 4 gerade Stahldrähte bilden die in seitlichen Schlitzen laufende Führung. Um im Schenkelhals nur vertikale Bewegungen zuzulassen, läuft er zwischen 2 Holzklötzen. Die Belastung trifft genau den oberen Punkt des Oberschenkelkopfes mittels des in Ringen geführten, mit einer Platte zum Aufstellen der Gewichte versehenen Eisenstabes. Ein Fadenlot, das die Mitte des Kopfes, des Kniegelenks und der Fußwurzel schneidet und der Schwerlinie des Beines entspricht, vervollständigt das Modell.

Abb. 1.

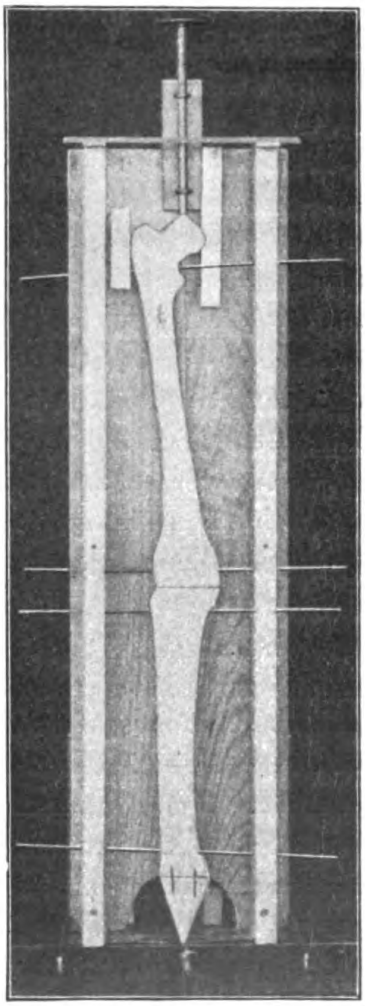

Abb. 1 erläutert die Schwerlinie und Beinform bei normaler Fuß- (Mittel-) stellung ohne Belastung.

In Abb. 2 ist das Beinmodell mit einem Fußteil in Valgusstellung versehen und wird zugleich gezeigt, wie sich die Verhältnisse bei Belastung des so abgeänderten Modells verändern. Fuß und Unterschenkel sind durch Klammern fest miteinander verbunden und bilden eine statische Einheit, wie das auch beim Lebenden der Fall ist, wenn bei geringem Pes valgus die Kontraktion der Muskeln den Fuß in seiner Stellung fixiert, oder wenn der Knickfuß so hochgradig ist, daß durch den äußeren Knöchel eine Arretierung erfolgt. Die Schwerlinie trifft nicht mehr den Unterstützungspunkt, sondern schneidet medialwärts von ihm die Unterstützungsfläche. Durch die Belastung des Schenkelkopfes ist im Kniegelenk ein Ausschlag im Sinne des Valgus erfolgt. Die äußeren Kondylen nähern sich einander; an der Verschmälerung der Zinkleimscheibe zwischen ihnen ist die Zunahme des Druckes zu erkennen. Die inneren Kondylen entfernen sich voneinander, der Druck zwischen ihnen nimmt ab.

Digitized by Google
Original from UNIVERSITY OF CALIFORNIA
Generated on 2019-10-16 13:50 GMT / http://hdl.handle.net/2027/uc1.b3774664
Public Domain in the United States, Google-digitized / http://www.hathitrust.org/access_use#pd-us-google

Die Schwerlinie, veranschaulicht durch das Lot, wandert am Kniegelenk nach außen. Damit sind alle Komponenten der äußeren Form des Genu valgum gegeben.

Die folgende Abb. 3 erläutert an demselben Modell die Entstehung des O-Beines bei Pes varus. Die Verhältnisse sind hier umgekehrt wie bei der vorhergehenden Abbildung. Der Druck steigt zwischen den inneren und wird geringer zwischen den äußeren

Abb. 2.

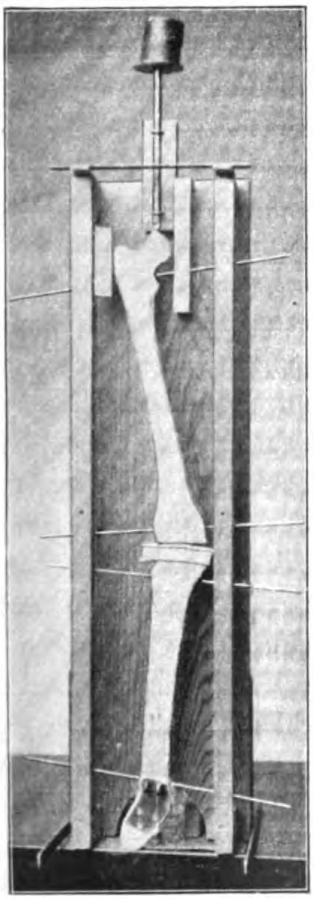

Abb. 3.



Kondylen; die Schwerlinie verläuft nach innen von dem stark im Varussinne durchgebogenen Kniegelenk.

Welche Aufschlüsse gibt uns nun das Modell über die Entstehung des X-Beines durch die Valgität des Fußes beim Lebenden?

Hierzu verweise ich auf Abb. 2 und das zu ihrer Erläuterung Gesagte zurück. Zunächst kann das Modell uns nur Aufschluß über die Lageverschiebung der Skeletteile, deren Form hier als unver-

Digitized by Google
Original from UNIVERSITY OF CALIFORNIA
Generated on 2019-10-16 13:50 GMT / http://hdl.handle.net/2027/uc1.b3774664
Public Domain in the United States, Google-digitized / http://www.hathitrust.org/access_use#pd-us-google

änderlich aufgefaßt wird, und über die relative Druckverteilung im Kniegelenke geben. An der lebenden Extremität beteiligen sich aber auch ein elastischer Apparat und die darüber liegenden Weichteile an den Lageveränderungen, bzw. erfahren sie durch diese eine Beeinflussung ihrer Länge und eventuell ihres Kontrakturzustandes. Es lassen sich jedoch aus dem Lageverhältnis der Skeletteile, wie sie das Modell veranschaulicht, mit Sicherheit Schlüsse auf das Verhalten der Weichteile und besonders des Kapselapparates ziehen, welche durch die klinische Erfahrung bestätigt werden bzw. eine widerspruchslose Erklärung desselben ermöglichen.

Die Schwerlinie verhält sich an der mit Weichteilen bedeckten lebenden Extremität natürlich ebenso wie am Modell, d. h. sie schneidet bei der Belastung des auf einem Pes valgus ruhenden Beines, dem, wie wir nach dem Modell annehmen müssen, die Tendenz zur Ausbildung des X-Beines innewohnt, die frontale Achse des Kniegelenkes nicht mehr im Mittelpunkt, sondern rückt lateralwärts davon. Die sich voneinander entfernenden inneren und die sich nähernden äußeren Kondylen können ihre Bewegungen nur insoweit ausführen, als das innere Seitenband gedehnt wird, während zugleich das äußere erschlafft, da die Ansatzpunkte desselben aneinander rücken. Mit anderen Worten: die erste Wirkung des Pes valgus zeigt sich in der Ausbildung eines Schlottergelenkes im Knie.

Solange sich die Veränderungen im Kapselapparate auf die genannten (Dehnung des inneren, Erschlaffung des äußeren Seitenbandes) beschränken, biegt sich das Kniegelenk nur bei Belastung im Valgussinne durch; im Liegen kann die Deformität durch passive Handgriffe vollkommen korrigiert, ja sogar in manchen Fällen (nämlich wenn auch das äußere Seitenband relativ zu lang ist) überkorrigiert werden. Auch im Stehen gelingt es manchen Patienten, durch Supination des Fußes und durch stärkere Kontraktion der medialen Oberschenkelmuskulatur willkürlich das Sichtbarwerden der X-Form zu verhüten. In diesem Stadium ist es möglich, wenn das ätiologische Moment des Pes valgus durch supinierende Einlagen ausgeschaltet ist, durch geeignete aktive und passive Uebungen und in schwereren Fällen durch redressierende Beinschienen, die im Stehen und beim Gehen bereits deutliche Valgusform des Kniegelenkes zur völligen Rückbildung zu bringen, wie an den klinischen Beobachtungen später noch gezeigt werden wird. Wenn der Pes

Digitized by Google
Original from UNIVERSITY OF CALIFORNIA
Generated on 2019-10-16 13:50 GMT / http://hdl.handle.net/2027/uc1.b3774664
Public Domain in the United States, Google-digitized / http://www.hathitrust.org/access_use#pd-us-google

valgus aber seine schädigende Wirkung auf das Kniegelenk ungehindert ausüben darf, erreicht die Dehnungsfähigkeit des inneren Seitenbandes schließlich ihre Grenze, während der Bandapparat an der Außenseite des Gelenkes zugleich entsprechend der habituellen Annäherung seiner Ansatzpunkte schrumpft: das anfangs einer vollständigen oder wenigstens partiellen passiven Korrektur zugängliche Schlottergelenk fixiert sich in X-Beinstellung. Dauert auch jetzt die pathologische Belastung, welche bisher dank dem elastischen Apparat nicht unmittelbar formend auf den Knochen einwirken konnte, noch an, so kann jetzt das Knochensystem selbst den unter diesen Verhältnissen notwendigen Formverhältnissen nicht mehr entgehen.

Wie eingangs bereits erwähnt wurde, hat die Frage nach Art und Sitz dieser Veränderungen eine Reihe teils einander widersprechender Beantwortungen erfahren. Hueter, ein Anhänger der sog. „Drucktheorie" (nach welcher Abbau am Knochen da erfolgen sollte, wo Druck, Anbau da, wo Entlastung statthatte), verlegte sie in die Epiphyse, v. Mikulicz in die Diaphysen des Femur und der Tibia, Julius Wolff (durch den die Drucktheorie eine entschiedene Ablehnung erfuhr) in die Diaphyse der Tibia und nur in „schweren Fällen" auch des Femur. Die uns von Mikulicz und Wolff hinterlassenen glänzenden Abbildungen ihrer Knochendünnschliffe und -schnitte enthalten keinen Fall, in dem die Form der Epiphysen wesentlich von der normalen abweicht. Die von Mikulicz angegebene rachitisähnliche Auflockerung und Verbreiterung der Epiphysenknorpel konnte Wolff für seine Fälle nicht bestätigen; er betont immer wieder, daß es sich beim X-Bein um in anatomischem Sinne völlig gesunden Knochen handelt, der nur durch die Veränderung seiner funktionellen Inanspruchnahme in bezug auf Form und innere Architektur zweckentsprechend umgebaut worden ist. Wolff stützt sich dabei auf eine von Culman, dem Schöpfer der „graphischen Statik" gelieferte mathematische Konstruktion von Femur und Tibia, welche die Uebereinstimmung der in der Spongiosa vorhandenen Bälkchensysteme mit den Spannungstrajektorien in Kränen derselben Form und Belastung dartat, und nach welcher die Veränderungen der Form und inneren Architektur (eben der Anordnung der Bälkchensysteme) unter der veränderten Funktion mathematisch gerade zu erwarten war, wo Wolff sie fand, nämlich entfernt von den Gelenken etwa

Digitized by Google
Original from UNIVERSITY OF CALIFORNIA
Generated on 2019-10-16 13:50 GMT / http://hdl.handle.net/2027/uc1.b3774664
Public Domain in the United States, Google-digitized / http://www.hathitrust.org/access_use#pd-us-google

in der Mitte der Diaphysen, weil hier die Kräfte sich am stärksten äußern. Ferner stellte Wolff an seinen Präparaten die von Mikulicz bestrittene exzentrische Lage der Markhöhle in der Diaphyse der Tibia fest, welche einer stärkeren Entwicklung der kompakten Substanz an der lateralen Seite, der Seite des stärksten Drucks, ihre Entstehung verdankt.

Zur Beurteilung dieser Fragen und Beobachtungen kann das Modell, welches uns die mechanische Erklärung für die Entstehung des X-Beines geliefert hat, keine weiteren Anhaltspunkte liefern. Es wurden dazu Röntgenbilder von X-Beinen aus den Jahren 1914—1919 benutzt; und zwar konnten die meisten Aufschlüsse von den Röntgenaufnahmen Erwachsener bzw. Jugendlicher erwartet werden, bei welchen die Ausbildung der Epiphysen abgeschlossen ist, die Epiphysenlinien aber noch soweit sichtbar sind, daß sie ein Urteil über die Epiphysenform erlauben, während anderseits anzunehmen ist, daß das X-Bein lange genug besteht, um den oben beschriebenen Uebergang vom Schlottergelenk zum fixierten Genu valgum vollzogen zu haben und damit zur Auswirkung der formenden Kräfte am Knochen selbst gelangt zu sein. Eine Reihe von Bildern aus dem 2.—6. Lebensjahr wurde herangezogen, um eventuelle Unterschiede in der Beteiligung von Femur und Tibia an der Verkrümmung gegenüber den Verhältnissen beim Erwachsenen festzustellen.

Nach Ausscheidung einer kleinen Anzahl von Fällen, bei denen nach dem Befund die Rachitis als Ursache der Verkrümmung aufzufassen ist und die nicht als typische X-Beine bezeichnet werden können, bleiben 29 Fälle von teils einseitigem, teils doppelseitigem X-Bein bei Jugendlichen übrig. Eine Uebersicht über die Zusammensetzung dieser Zahl gibt folgende Tabelle.

Nr.		Männlich	Weiblich	Gesamtzahl
1	Einseitigkeit des X-Beins	12	3	15
2	Erkrankung des rechten Beins allein .	11	2	13
3	Erkrankung des linken Beins allein .	1	1	2
4	Doppelseitigkeit des X-Beins	9	5	14
5	Rechtes Bein stärker erkrankt als linkes	3	2	5
6	Linkes Bein stärker erkrankt als rechtes	3	2	5
7	Gleichmäßige Erkrankung beider Beine	3	1	4
8	Summe von Nr. 1 und 4	21	8	29

Digitized by Google
Original from UNIVERSITY OF CALIFORNIA
Generated on 2019-10-16 13:50 GMT / http://hdl.handle.net/2027/uc1.b3774664
Public Domain in the United States, Google-digitized / http://www.hathitrust.org/access_use#pd-us-google

Trotz der kleinen Gesamtzahl von 29 Fällen, welche eine Verallgemeinerung nicht ohne weiteres zuläßt, fühlt man sich doch veranlaßt, nach der Ursache der überwiegenden Beteiligung des männlichen Geschlechts (21 von 29 Fällen = 74,41%) zu fragen, welche sich zwar in Uebereinstimmung mit den Beobachtungen von Mikulicz und Wolff, aber im Gegensatz zu den Franckeschen befindet.

In den genannten Fällen handelt es sich nun um operativ behandelte, also besonders hochgradige Fälle von X-Bein, welche außer der Entstellung ihrem Träger auch noch bisweilen sehr heftige Beschwerden verursachen und somit geeignet sind, ihm zumal bei der Ausübung eines Berufes sehr hinderlich zu sein. Es wäre daher möglich, daß Männer sich leichter und häufiger als Frauen, welche in ihren Berufen diese Störungen ja weniger häufig empfinden dürften, zu operativer und klinischer Behandlung entschlößen, sodaß das vorliegende Material wahrscheinlich keinen der Wirklichkeit entsprechenden zahlenmäßigen Ausschnitt darbietet. Jedenfalls läßt sich hiermit noch nicht entscheiden, ob der ermittelten höheren Behandlungsziffer der Männer eine entsprechend höhere Erkrankungsziffer derselben zugrunde liegt.

Eine andere Frage drängt sich uns beim Vergleich der Spalte 1 mit Spalte 4 der vorliegenden Tabelle auf; sie betrifft die Tatsache, daß unter den einseitigen X-Beinen das weibliche Element mit nur 20% (3 von 15 Fällen), bei den doppelseitigen aber mit 35,71% (5 von 14 Fällen) vertreten ist. Unter Berücksichtigung aller Vorbehalte, welche uns die kleine Zahl machen läßt, ist es immerhin auffallend, daß von den männlichen Erkrankten nur 42,85% (von 21 Fällen 9), von den weiblichen aber 62,50% (von 8 Fällen 5) doppelseitig betroffen sind. Am nächsten liegt die Erklärung, daß Unterschiede in der Lebensweise beider Geschlechter, welche zum Teil Berufsunterschiede sind, bei den Männern zur bevorzugten Belastung des einen Beines führt. Die vorwiegende Rechtshändigkeit bei der Arbeit macht hierbei das rechte Bein zum bequemen und beliebten Träger der Körperlast, wodurch dieses den schädigenden Einflüssen der pathologischen Belastung auf dem Pes valgus sehr viel länger und ausdauernder ausgesetzt wird als das linke. Deshalb sehen wir denn auch bei einseitigen Erkrankungen das rechte Bein in 86,67% (von 15 Fällen 13mal), das linke in 13,33% (von 15 Fällen 2mal) erkrankt.

Digitized by Google
Original from UNIVERSITY OF CALIFORNIA
Generated on 2019-10-16 13:50 GMT / http://hdl.handle.net/2027/uc1.b3774664
Public Domain in the United States, Google-digitized / http://www.hathitrust.org/access_use#pd-us-google

Im Vordergrunde der Erörterungen stand seit Hueter die Form der Epiphysen von Femur und Tibia. Zum Vergleich ihrer Form konnte in 10 von den 15 einseitigen Fällen die gesunde andere Extremität oder die eines anderen, etwa gleichaltrigen und gleichgroßen Individuums herangezogen werden; bei den doppelseitigen Fällen wurden die Epiphysen der beiden Beine eines Falles jeweils untereinander, sodann auch noch mit denen eines gesunden Kniegelenks verglichen. Die untere Femurepiphyse einer gesunden Extremität zeigt durchweg medial eine etwas größere Höhe als lateral, während die obere Tibiaepiphyse normalerweise eine solche Höhendifferenz nicht aufweist. Die Untersuchung der Röntgenbilder von 29 Fällen teils doppelseitigen, teils einseitigen X-Beins ergab, daß die Femurepiphyse in allen Fällen eine von der Norm abweichende Form **nicht** aufweist, sondern in bezug auf laterale und mediale Höhe sowie in bezug auf ihren Umriß, wie er auf die Röntgenplatte projiziert wird, mit der Epiphyse normaler Femora übereinstimmt. Dasselbe gilt, mit Ausnahme von 2 einseitigen Fällen, auch für die obere Epiphyse der Tibia. In 27 Fällen entspricht die laterale und mediale Höhe, sowie die Umrißzeichnung der Tibiaepiphyse ohne merkliche Abweichung der normalen Form genau.

Die beiden Ausnahmefälle zeigen, wie bereits erwähnt, an der Femurepiphyse ebenfalls normale Verhältnisse. Die Tibiaepiphyse jedoch, welche in beiden Fällen mit der gesunden anderen Seite verglichen werden kann, entspricht dem von Hueter beschriebenen Verhalten: in dem einen Falle beträgt die laterale Höhenabnahme gegenüber der anderen Seite 5 mm, die mediale Höhenzunahme 2 mm; im anderen Falle lauten die entsprechenden Zahlen 1 mm und 3 mm. Es handelt sich also um deutlich meßbare Werte. Es soll hier gleich vorweggenommen werden, daß in beiden Fällen die Tibia der Sitz der Verkrümmung ist, im ersten, stärker ausgeprägten Falle, ausschließlich, während im zweiten Fall sich auch der Femur in geringem Grade an der Ausbildung des X-Beines beteiligt. Eine Erklärung für das abweichende Verhalten der Tibiaepiphysen in diesen beiden Fällen gibt aber diese Tatsache nicht, da die Tibia, wie wir noch sehen werden, in sehr vielen Fällen entweder allein oder gemeinsam mit dem Femur die zum Zustandekommen des X-Beines notwendige Verbiegung zeigt. Ich muß zunächst noch

Digitized by Google
Original from UNIVERSITY OF CALIFORNIA
Generated on 2019-10-16 13:50 GMT / http://hdl.handle.net/2027/uc1.b3774664
Public Domain in the United States, Google-digitized / http://www.hathitrust.org/access_use#pd-us-google

auf die Beibringung einer plausiblen Erklärung für die Abweichung, welche diese beiden Fälle von den anderen, sowie von den Beobachtungen von Mikulicz und Wolff bilden, verzichten, bis eine größere Anzahl ähnlicher Fälle beweist, daß es sich hierbei um mehr als Zufälligkeiten handelt.

Der von Mikulicz beschriebenen Auflockerung des Epiphysenknorpels entspricht in einigen Fällen eine deutliche Verbreiterung der Epiphysenlinie. Dieselbe ist am Femur im ganzen 7mal, an der Tibia 6mal vorhanden, was einen Prozentsatz von 15,12 aller in Betracht kommenden Epiphysen bedeutet, während die übrigen 84,88% entweder von normaler Breite oder bereits „vernarbt" sind. Ob es sich hier um einen rachitisähnlichen Prozeß an den Epiphysen in der Adoleszenz handelt, kann nur durch histologische Untersuchungen entschieden werden. Jedoch sind die Unterschiede gegenüber den Epiphysenlinien normalen Befundes zu deutlich, um übersehen zu werden, und geeignet, die Berechtigung der von Mikulicz für alle Fälle erhobenen Behauptung wenigstens einem kleinen Teile derselben zu sichern.

Die nach Hueter zur Geltung gekommene Ansicht, daß die Diaphysen von Tibia und Femur der Sitz der äußeren Formveränderungen seien, welche in ihrer Gesamtheit als X-Bein bezeichnet werden, wird vom Röntgenbilde durchaus bestätigt. Die Untersuchungen darüber, wo im einzelnen Falle die stärkere Verbiegung statthat, ob in der Diaphyse des Femurs oder in der der Tibia, läßt wieder deutliche Unterschiede zwischen den nur einseitig erkrankten und den doppelseitig betroffenen Fällen erkennen. Während unter den ersteren die Diaphyse der Tibia in 7 Fällen (= 46,67%) allein oder ganz überwiegend die betreffende äußere Formveränderung aufweist, tut sie es in den doppelseitigen Fällen nur 1mal (= 7,14%). Gleichmäßig beteiligen sich an der Verkrümmung die Diaphysen der Tibia und des Femurs bei den einseitigen Fällen 2mal (= 13,33%), bei den doppelseitigen Fällen an 5 Extremitäten (= 17,85%), also annähernd gleich oft. Die Diaphyse des Femurs allein zeigt sich in ihrer Form verändert bei den einseitigen Fällen 6mal (= 40%), bei den doppelseitigen Fällen an 21 Extremitäten (= 75%).

Hierbei soll gleich vorweggenommen werden, daß die Verhältnisse beim kindlichen Genu valgum (vom 2.—6. Lebensjahr) ebenfalls erhebliche Unterschiede hierzu aufweisen. Von den unter-

Digitized by Google
Original from UNIVERSITY OF CALIFORNIA
Generated on 2019-10-16 13:50 GMT / http://hdl.handle.net/2027/uc1.b3774664
Public Domain in the United States, Google-digitized / http://www.hathitrust.org/access_use#pd-us-google

suchten 9 Fällen (aus den Jahren 1918 und 1919) waren alle doppelseitig erkrankt. Der Hauptsitz der Verkrümmung war in 7 Fällen die Tibia; in einem Falle war der Femur stark, die Tibia gering verkrümmt, und nur in einem einzigen Falle beschränkte sich die Verkrümmung auf den Femur allein. Dabei wiesen in allen Fällen beide Extremitäten eines Individuums denselben Typus der Verkrümmung auf im Gegensatz zu den Erwachsenen, bei denen beide Extremitäten desselben Individuums oft nicht unerhebliche Unterschiede im Typus der Verkrümmung zeigen.

Fassen wir das im vorhergehenden Gesagte kurz zusammen, so ergibt sich folgendes: In der Gruppe der Erwachsenen ist der Femur allein verkrümmt an 27 von 43 Extremitäten (= 62,79 %); er zeigt Verkrümmung überhaupt (also einschließlich der Fälle, bei denen die Tibia mitbeteiligt ist) an 34 Extremitäten (= 79,07 %). Diese Zahl erhöht sich, wenn man nur die doppelseitig Erkrankten zugrunde legt, auf 92,85 % (26 von 28 Extremitäten). Bei den Kindern beträgt die Zahl der Fälle, in denen die Diaphyse des Femurs Hauptsitz der Verkrümmung ist, nur 2 von 9 (= 22,22 %). Woher kommt dieser Unterschied, der so groß ist, daß er den Zufall mit hoher Wahrscheinlichkeit ausschließt?

Zur Erklärung bestehen zwei Möglichkeiten. Nach der einen wäre es denkbar, daß in der Kindheit die Tibia, beim Heranwachsenden oder Erwachsenen aber der Femur vermöge einer nur hier vorhandenen anatomischen Schwäche den deformierenden Kräften am wenigsten Widerstand zu leisten vermag. Die andere Möglichkeit besteht darin, daß Besonderheiten der Haltung, die Eigenart des Ganges, vielleicht auch die von der Extremität verlangten spezifischen Leistungen, welche beim Erwachsenen naturgemäß andere sein müssen als beim Kinde, die Querschnitte des stärksten Druckes und damit auch der größten anatomischen Veränderungen beim Kinde in die Tibia, beim Erwachsenen aber in den Femur verlegen. Die zweite Erklärung scheint die weitaus größere Wahrscheinlichkeit für sich zu haben.

Eine andere Frage, welche Wolff in bejahendem, Mikulicz in verneinendem Sinne beantwortet haben, betrifft die lateral stärkere Entwicklung der Corticalis an der Tibia, welche zu einer Verlegung des Markraumes nach der medialen Seite führen muß. Es ist theoretisch klar, daß an der lateralen Seite der Tibia, welche

Digitized by Google
Original from UNIVERSITY OF CALIFORNIA
Generated on 2019-10-16 13:50 GMT / http://hdl.handle.net/2027/uc1.b3774664
Public Domain in the United States, Google-digitized / http://www.hathitrust.org/access_use#pd-us-google

der Schwerlinie des Beines näher liegt als die mediale, ja oft mit ihr nahezu zusammentrifft, stärkere Druckkräfte zur Wirkung kommen müssen als medial, weshalb denn hier eine Verstärkung der tragenden Substanz, also ein Anbau von Knochen zu erwarten ist. Dieser hat sich in einer Anzahl von Fällen röntgenologisch nachweisen lassen. (Ich muß hier darauf hinweisen, daß das mir vorliegende Röntgenmaterial als nicht mit Rücksicht auf diese Fragen gewonnen zum Teil ungenügend ist, weshalb ich hier darauf verzichten muß, Zahlen beizubringen.) Die medial-exzentrische Lage der Tibiamarkhöhle tritt übrigens nicht nur da auf, wo zugleich die Tibia der Sitz der Verkrümmung ist, sondern (allerdings in selteneren Fällen) auch dann, wenn die Tibia an den äußeren Formveränderungen nicht teilnimmt.

Diese stärkere Entwicklung der lateralen Corticalis an der Tibia ist zweifellos ein Beweis für die Wolffsche Ansicht, daß das X-Bein keine lokale Erkrankung der Kniegelenksgegend sei, sondern einen Umbau der ganzen Extremität voraussetze. Wenn aber diese Ansicht, daß das X-Bein mit seiner äußeren Formveränderung und seinem innerarchitektonischen Umbau nur der Ausdruck der Anpassung des lebenden Knochens an veränderte funktionelle Beanspruchung darstellt, zu Recht besteht, so muß anderseits erwartet werden, daß die Wiederherstellung der normalen Beanspruchung (durch Beseitigung des ätiologischen Momentes, des Pes valgus, und durch die äußere Form mittels Osteotomie, welche zur Verlegung der Schwerlinie in ihre normale Verlaufsrichtung erforderlich ist) einen Umbau des der pathologischen Belastung zweckentsprechend abgeänderten Knochens im Sinne normaler Verhältnisse herbeiführt; d. h. es muß erwartet werden, daß nach einer gelungenen Osteotomie des verkrümmten Knochens die laterale Verstärkung der Corticalis wieder bis zu normaler Stärke abgebaut wird. In der Tat finden wir diese Erwartung bei der Durchsicht der Röntgenbilder bestätigt. Es ergab z. B. die Röntgenaufnahme eines einseitigen X-Beines, dessen Hauptkrümmung in der Diaphyse des Femurs liegt, daß die laterale Corticalis der Tibia etwa doppelt so dick erscheint als die mediale. 1½ Jahre nach der Osteotomie (die Osteotomiestelle liegt oberhalb im Femur) sehen wir die Hypertrophie der lateralen Corticalis nur noch andeutungsweise bestehen.

Digitized by Google
Original from UNIVERSITY OF CALIFORNIA
Generated on 2019-10-16 13:50 GMT / http://hdl.handle.net/2027/uc1.b3774664
Public Domain in the United States, Google-digitized / http://www.hathitrust.org/access_use#pd-us-google

III.

Es erübrigt sich noch, die im voranstehenden berichteten Resultate des Experimentes am Modell und der Untersuchungen der Röntgenbilder zu ergänzen durch die Beobachtungen, welche uns das klinische Material über die Beziehungen zwischen Pes valgus und Genu valgum darbietet.

Es standen hierzu die Krankenblätter der ambulanten Privatklientel der orthopädischen Klinik zu München aus den Jahren 1914 bis 1919 zur Verfügung, unter welchen sich 227 Fälle mit der Diagnose „X-Bein mit Pes valgus" befinden. Außerdem sollte noch eine unter einem beliebigen Gesichtspunkt zusammengehörige Zahl von Menschen auf das Vorkommen der beiden Deformitäten hin untersucht werden, als welche die in einer Dezemberwoche des Jahres 1919 in der orthopädischen Poliklinik zu München in Behandlung stehenden Skoliosenpatienten gewählt wurden.

Diese zweite Gruppe, aus 64 Fällen bestehend, soll uns zunächst beschäftigen, da sie die allgemeineren Fragen, als: Häufigkeit des Pes valgus und seiner Kombination mit X-Bein überhaupt, zahlenmäßiges Verhalten zwischen dieser und anderen Beindeformitäten, Zusammentreffen mit Rachitis usw. zu beantworten verspricht. Da die Skoliose jedoch, sofern sie nicht eine Folge hochgradiger Rachitis ist, ebenfalls als eine statistische Deformität mit mancher Analogie zu den im Thema der vorliegenden Arbeit genannten Deformitäten, besonders aber zum Pes valgus, aufzufassen ist, so ist zu erwarten, daß der Pes valgus und das X-Bein unter dieser Gruppe relativ häufiger auftreten, als ihrem Anteil an den Deformitäten überhaupt entspricht. Es handelt sich eben bei dem Material der Skoliosen nicht um eine beliebig zusammengesetzte Zahl von Menschen, sondern bereits um eine Auswahl, welche ihren Mangel an Widerstand gegen Deformitäten begünstigende Verhältnisse durch das Auftreten einer von ihnen, der Skoliose, dokumentiert. Außerdem mußte bei dieser Gruppe ein starkes Uebergewicht des weiblichen Geschlechtes mit in Kauf genommen werden, nicht allein deshalb, weil die Skoliose bei Knaben absolut so viel seltener zu beobachten ist als bei Mädchen, als vielmehr deshalb, weil bei Mädchen aus kosmetischen Gründen auch leichtere Fälle als der Behandlung bedürftig erachtet werden. Allerdings müßte nach dieser Argumentation angenommen werden, daß die Knaben, welche

Digitized by Google
Original from UNIVERSITY OF CALIFORNIA
Generated on 2019-10-16 13:50 GMT / http://hdl.handle.net/2027/uc1.b3774664
Public Domain in the United States, Google-digitized / http://www.hathitrust.org/access_use#pd-us-google

zu den untersuchten 64 Fällen gehören, durchweg schwerere Fälle von Skoliose aufweisen müßten als die Mädchen; da dies aber, wie wir gleich sehen werden, nicht zutrifft, muß mit einer tatsächlich höheren Erkrankungsziffer der Mädchen gerechnet werden, wenn sie sich auch in anderen Untersuchungsreihen vielleicht als nicht so überwiegend herausstellt als in meinem Material.

Auch in bezug auf die Alterszusammensetzung ist die Gruppe der Skoliosen insofern unliebsam beschränkt, als entsprechend der Gleichgültigkeit und eventuell auch der Unfähigkeit sozial tiefstehender Eltern, die gesundheitliche Entwicklung ihrer Kinder selbständig genügend zu überwachen, die Initiative zu orthopädischer Behandlung häufig nicht von diesen ausgeht, sondern in den meisten Fällen erst der Anstoß des Schularztes erwartet wird, demzufolge das Schulalter vom 8. bis 14. Lebensjahr sehr erheblich überwiegt.

Fassen wir zunächst die Beteiligung der beiden Geschlechter ins Auge, so ergibt sich, daß von den untersuchten 64 Fällen nur 7 Fälle dem männlichen angehören, was einem Prozentsatz von 10,94 entspricht. Diese verteilen sich auf die verschiedenen Altersklassen wie folgt: $4^1/_2$ Jahre (1 Fall), 9 Jahre (3 Fälle), 10, 12 und 14 Jahre (je 1 Fall). Das Alter der untersuchten weiblichen Patienten umfaßt die Jahre von $3^1/_2$—30; jedoch überschreitet nur 1 Fall von ihnen das 20. Jahr. Die Alterskurve der 64 Fälle erreicht nach allmählichem Anstieg (siehe untenstehende Tabelle) im 14. Jahre mit 12 Fällen den Scheitelpunkt und fällt von da an steil ab. Es ist jedoch nicht anzunehmen, daß das 14. Jahr wirklich eine Grenze bedeutet, von der an die Mehrzahl der Skoliosen in Heilung übergeht; sie wird vielmehr durch außerhalb der Sache liegende Momente, z. B. den Beginn der Berufsarbeit, welche die orthopädische Behandlung weiterhin unmöglich macht, geschaffen.

Nur 9 von den untersuchten 64 Fällen (= 14,06%) weisen eine schwerere Verkrümmung der Wirbelsäule auf, und zwar ausnahmslos als Folge einer auch an anderen Skeletteilen nachweisbaren rachitischen Erkrankung. Einer von diesen Fällen ist männlichen (= 14,28%), die übrigen 8 weiblichen (= 14,03% aller weiblichen Erkrankten) Geschlechtes; es fallen also relativ ebensoviel schwerere Erkrankungen an Skoliose auf das männliche wie auf das weibliche Geschlecht. Die übrigen 55 Fälle leiden nur an leichten seitlichen Verkrümmungen der Wirbelsäule, an „unsicherer Haltung" oder

Digitized by Google
Original from UNIVERSITY OF CALIFORNIA
Generated on 2019-10-16 13:50 GMT / http://hdl.handle.net/2027/uc1.b3774664
Public Domain in the United States, Google-digitized / http://www.hathitrust.org/access_use#pd-us-google

„rundem Rücken", zeigen also in typischer Weise das, was Schanz die „funktionelle Insuffizienz" nennt. Es handelt sich bei ihnen meist um muskelschwache, astnenische Individuen, welche häufig das Gepräge der Unterernährung tragen. An der Hälfte von ihnen, nämlich 28 Fällen, sind Spuren einer überstandenen leichten Rachitis, meistens in einem angedeuteten oder gut ausgeprägten Rosenkranz bestehend, zu finden.

Der Pes valgus ist unter diesen Großstadtkindern eine außerordentlich verbreitete Erscheinung. Nur 13 (= 20,31%) sind frei davon. In allen Fällen verbindet sich der Valgus mit einem Planus: die Abflachung des Fußgewölbes ist dabei zum Teil sehr hochgradig und bisweilen stärker ausgeprägt als die Valgität. Unter den schweren Skoliosen ist der Prozentsatz der Knickfüße höher als unter den leichten (unter den ersteren 8 Fälle = 88,89%, unter den letzteren 43 Fälle = 78,81%).

Welche Beziehungen bestehen nun zwischen Pes valgus und X-Bein? Es ist in 29 von 64 Fällen (= 43,75%) X-Bein, und zwar doppelseitig, nachzuweisen; hiervon treffen auf die Gruppe der schweren Skoliosen 5 Fälle (= 55,56%), auf die Gruppe der 55 leichten Skoliosen 24 (= 41,82%). In 3 Fällen, nämlich bei den jüngsten Kindern im Alter von 3½—5½ Jahren, schlottert das Kniegelenk, während alle anderen fixiert sind. In allen Fällen setzt das X-Bein den Pes valgus voraus, d. h. es tritt überhaupt nur in der Kombination mit Knickfuß auf. Die 13 Fälle, welche normale Füße aufweisen, sind auch frei von Erkrankung an X-Bein. Dagegen finden sich 6 doppelseitige Verkrümmungen im Sinne des O-Beines, von denen 4 mit dem Pes valgus kombiniert sind, während 2 Fälle normale Füße aufweisen. Die Erkrankungen an O-Bein sind durchweg sehr leicht (mit einer Kniedifferenz von 2—3 cm) und, wie auch aus dem Befund am übrigen Skelett hervorgeht, offenbar Reste von kindlichen, durch Rachitis hervorgerufenen Verkrümmungen; dies würde auch ihr Zusammentreffen mit Pes valgus erklären, während wir nach den Experimenten am Modell bei Genu varum primär eher einen Pes varus erwarten sollten. Beim schweren O-Bein wird der Fuß, welcher sonst nur mit dem äußeren Rand zum Kontakt mit dem Boden gelangen würde, eo ipso in Valgusstellung gedrängt, um auf der ganzen Sohle auftreten zu können, während das extreme X-Bein aus dem entgegengesetzten

Digitized by Google
Original from UNIVERSITY OF CALIFORNIA
Generated on 2019-10-16 13:50 GMT / http://hdl.handle.net/2027/uc1.b3774664
Public Domain in the United States, Google-digitized / http://www.hathitrust.org/access_use#pd-us-google

Grunde (nämlich um nicht nur den inneren Fußrand zum Auftreten zu benutzen) Neigung zeigt, sekundär einen Pes varus zu entwickeln.

Die Schlüsse, welche sich aus diesen Tatsachen ergeben, fassen wir nochmals kurz zusammen:

1. Die Beinverkrümmung vom 3. Jahre an aufwärts ist das X-Bein; in der vorliegenden Untersuchungsreihe tritt es in 43,75% der Fälle auf.

2. Bei dem untersuchten Material ist das X-Bein immer mit Pes valgus verbunden. 54,90% der an Pes valgus erkrankten Kinder zeigen mehr oder minder schwere Formen von X-Bein. (Der Pes valgus ist eine außerordentlich häufige Erscheinung unter meinen skoliotischen Großstadtkindern; er zeigt sich hier in 79,69%.)

3. Das O-Bein tritt in der Zeit vom 3. Jahre an aufwärts nur in 9,375% meiner Fälle auf. Diese Deformität zeigt ausnahmslos sehr leichte Formen und ist offenbar nicht als eine sekundäre Folge einer anderen Deformität aufzufassen wie das X-Bein, sondern auf rachitische Verkrümmungen der ersten Kindheit zurückzuführen, bzw. es ist der Rest einer solchen.

4. Die Erkrankungsziffer für Pes valgus und Genu valgum ist für die Gruppe der schweren Skoliosen, welche in meiner Untersuchungsreihe mit allgemeiner schwerer Rachitis nahezu gleichbedeutend sind, um 10 bzw. 14% höher als für die Gruppe der leichten Skoliosen ohne oder mit nur leichter Rachitis. Wenn diese Tatsache uns auch nicht Veranlassung geben kann, neuerdings einen direkten kausalen Zusammenhang zwischen der Rachitis und den Deformitäten in jedem Falle zu konstruieren (für welchen wir nach den Untersuchungen Wolffs und nach unseren eigenen ja auch gar kein Bedürfnis haben), so läßt sie sich doch nur so erklären, daß die rachitische Konstitution (die Muskelschwäche, die Nachgiebigkeit des Bandapparates, kurz die allgemeine Asthenie) einerseits das Auftreten veränderter funktioneller Bedingungen (in unserem Falle also des Pes valgus) begünstigt, daß anderseits aber auch Knochen, welcher rachitisch erkrankt ist oder erkrankt war, der Wirkung veränderter Funktionsverhältnisse leichter nachgibt und die Anpassung an sie deshalb in einem höheren Prozentsatz vollzieht als normaler.

Eine Kurve über die Verteilung der Erkrankungsfälle an X-Bein über die verschiedenen Altersklassen aufzustellen, wie es

Digitized by Google
Original from UNIVERSITY OF CALIFORNIA
Generated on 2019-10-16 13:50 GMT / http://hdl.handle.net/2027/uc1.b3774664
Public Domain in the United States, Google-digitized / http://www.hathitrust.org/access_use#pd-us-google

Francke in der oben zitierten Arbeit getan hat, kann ich bei der zu geringen Zahl meiner Fälle besonders in den Jahren über 14 nicht wagen. Jedoch sprechen meine Beobachtungen nicht gegen die Franckes, daß nach einem erstmaligen Höhepunkt der Erkrankungsziffer in den Jahren unmittelbar nach dem Gehenlernen zunächst ein Abstieg folgt, welcher einem neuen, sehr bedeutenden Anstieg zur Zeit der Pubertät weicht. — Auch das klinische Material, dem wir uns jetzt zuwenden, gibt keinen genügenden Aufschluß über diese Frage.

Von den 227 Fällen der ambulanten Privatklientel, welche wegen „X-Bein mit Pes valgus" in den Jahren 1914—1919 in der orthopädischen Klinik in Behandlung standen oder untersucht wurden, mußten 27 wegen Mängel in den Angaben der Krankenblätter, wegen andersartiger Aetiologie (z. B. Trauma) usw. ausgeschieden werden, so daß 200 Fälle zur Bearbeitung übrig blieben.

Die prozentuelle Beteiligung von Knaben und Mädchen ist in den einzelnen Altersklassen, von Schwankungen in den Jahrgängen mit den niedrigsten absoluten Zahlen abgesehen, immer die gleiche, d. h. sie zeigt ein ziemlich gleichmäßiges Uebergewicht zugunsten der Knaben.

Die größte Zahl von Erkrankten überhaupt steht im Alter zwischen 2 und 4 Jahren. Dies stimmt mit der in den Krankenblättern immer wiederkehrenden Angabe überein, daß die Deformitäten, welche schließlich die Eltern veranlassen, das Kind dem Arzte zuzuführen, zum ersten Male kurz nach dem Gehenlernen beobachtet worden sind und sich von da an immer mehr verschlechtern. Wir können also die oben ausgeführte Franckesche Behauptung auch für unsere Untersuchungsreihe bestätigen und bestimmen sie lediglich dahin genauer, daß wir als Ursache des nach dem Gehenlernen auftretenden X-Beines nicht die Belastung als solche, sondern die durch den Pes valgus pathologisch gewordene Belastung anerkennen.

Die Verteilung der Fälle über die einzelnen Jahre, über welche sich unsere Untersuchungen erstrecken, geht aus folgender Zusammenstellung hervor:

Jahr	Zahl der Fälle	Jahr	Zahl der Fälle
1914 . . .	27	1917 . . .	43
1915 . . .	43	1918 . . .	25
1916 . . .	34	1919 . . .	28

Digitized by Google
Original from UNIVERSITY OF CALIFORNIA
Generated on 2019-10-16 13:50 GMT / http://hdl.handle.net/2027/uc1.b3774664
Public Domain in the United States, Google-digitized / http://www.hathitrust.org/access_use#pd-us-google

Das Jahr 1914 war das Eröffnungsjahr der Klinik. In den drei nächsten Jahren hebt sich die Zahl sehr deutlich, kehrt aber in den beiden letzten Jahren fast unter das Niveau des ersten zurück. Der Einfluß der politischen Verhältnisse ist darin unverkennbar; er wird an einem anderen Punkte später noch deutlicher werden.

Die Befunde in den einzelnen Fällen, abgesehen von der Schwere der X-Beine, sind von großer Einförmigkeit. In allen Fällen handelt es sich um doppelseitige Knickfüße, denen auch eine doppelseitige Erkrankung an X-Bein entspricht. Unterschiede in der Stärke der Deformität zwischen beiden Extremitäten eines Falles sind nicht allzu selten, aber nicht sehr hochgradig. Fast alle in den ersten Lebensjahren beobachteten X-Beine haben ein schlotterndes Kniegelenk. Dieses gestattet meist ein passives Redressement im Liegen, welches die bestehende Knöcheldifferenz um mehrere Zentimeter vermindert. Bei einem 7jährigen Mädchen mit sehr starkem Schlottergelenk und 4 cm Knöcheldifferenz konnte durch passives Redressement leicht ein deutliches Genu varum beiderseits erzeugt werden. In den späteren Jahren nehmen die Schlottergelenke an Zahl ab, bleiben aber immerhin noch ziemlich häufig und verschwinden auf keiner Altersstufe vollständig, wie das bei dem oben beschriebenen poliklinischen Material der Fall ist. Diese Tatsache ist charakteristisch für die verschiedene soziale Zugehörigkeit der beiden Untersuchungsreihen; die wohlhabende Privatklientel tritt eben durchweg zu einer früheren Zeit der Erkrankung in Behandlung als das poliklinische Großstadtproletariat.

Als Maß der Verkrümmung der unteren Extremität dient die Differenz zwischen den Malleoli interni, welche in Rückenlage des Patienten bei sich berührenden Kniegelenken und nach vorn gerichteten Kniescheiben auf einer horizontalen Unterlage gemessen wird. Bei einer Einteilung in leichte (bis 3 cm Knöcheldifferenz), mittelschwere (von 3—6 cm) und schwere (über 6 cm Knöcheldifferenz) X-Beine muß man sich aber der Willkür bewußt bleiben, daß die absoluten Größenunterschiede bzw. die verschiedene Länge der Beine, welche diesen Werten eine verschiedene Bedeutung gibt, hierbei außer Betracht bleibt. X-Beine mit 4—5 cm Knöcheldifferenz bei einem 1—2jährigen Kinde können schon zu den schweren gehören, während sie bei einem großen 14jährigen noch zu den leichten gezählt werden müssen. Die Bestimmung der Abduktion

Digitized by Google
Original from UNIVERSITY OF CALIFORNIA
Generated on 2019-10-16 13:51 GMT / http://hdl.handle.net/2027/uc1.b3774664
Public Domain in the United States, Google-digitized / http://www.hathitrust.org/access_use#pd-us-google

im Kniegelenk nach der Winkelgröße würde zweifellos eine bessere Einteilung nach der Schwere der Erkrankung ermöglichen, ist aber bei der Untersuchung umständlicher und daher vielen Ungenauigkeiten ausgesetzt. Da sie bei meinem Material nicht durchgeführt ist, mußte ich mich an die Einteilung nach der Knöcheldifferenz halten.

Die Schwere des X-Beines bietet bei dem klinischen Material große Unterschiede dar. Es treten Knöcheldifferenzen bis zu 9 cm auf; Zahlen von 7, 8 und 8,5 cm sind nicht selten. Ich hole hier nach, daß bei meinem poliklinischen Material die größte beobachtete Knöcheldifferenz bei einem 7jährigen Kinde mit schwerer allgemeiner Rachitis 12 cm betrug; im übrigen waren dort die X-Beine, da es sich ja nur um die Nebenbefunde an Skoliosenpatienten handelte, durchweg leichter als bei dem klinischen.

Die erste Untersuchung des Patienten liefert als Grundlage und Vergleichsmittel für jede folgende die Umrißzeichnung der Beine, welche von jedem Fall in der oben beschriebenen Lage und mit senkrecht gehaltenem Stifte gewonnen wird. An ihr wird in der anschaulichsten Weise jeder Behandlungserfolg kontrolliert. In Abb. 12 gebe ich die Photographie einer solchen Zeichnung, welche von einem 3jährigen Knaben stammt, mit einer ca. ½ Jahr nach der ersten Untersuchung angefertigten Kontrollzeichnung wieder. Die erste Untersuchung am 3. September 1917 (Zeichnung ausgezogen) zeigt eine Knöcheldifferenz von 5,5 cm, welche bei der Nachuntersuchung am 13. Mai 1918 (Zeichnung gestrichelt) auf ½ cm zurückgegangen ist; es liegt also eine sehr weitgehende Besserung vor, die praktisch einer Heilung gleichkommt, für welche wir in der Zeichnung die handgreifliche, von keiner Schätzung abhängige Feststellung besitzen.

Die Beschwerden, welche die Patienten oder ihre Eltern veranlassen, ärztliche Behandlung aufzusuchen, sind in erster Linie die sehr erhebliche kosmetische Einbuße, welche die X-Beine bedingen. Sehr wichtig ist aber ferner die Erschwerung des Ganges, welche unsere Patienten beklagen. Die Kinder laufen unsicher, stolpernd, plump und ermüden sehr rasch. Es beunruhigt die Eltern, daß die Deformität sich nicht „verwächst", nicht abnimmt, wie sie das vielleicht bei den O-Beinen anderer Kinder gesehen haben, auch nicht auf Barfußgehen hin, was von manchen Aerzten als Therapie immer noch empfohlen wird, sondern daß sie immer mehr zunimmt, je älter die Kinder werden. Und wie wir erkannt haben,

Digitized by Google
Original from UNIVERSITY OF CALIFORNIA
Generated on 2019-10-16 13:50 GMT / http://hdl.handle.net/2027/uc1.b3774664
Public Domain in the United States, Google-digitized / http://www.hathitrust.org/access_use#pd-us-google

muß dies ja auch geschehen, solange die Kinder ihre pronierte Fußstellung behalten. Diese Gründe zusammen bestimmen die Eltern, die Behandlung herbeizuführen, seltener wirkliche Schmerzen, die erst in späterem Alter aufzutreten pflegen, wenn in den lange mißhandelten Gelenken arthropathische Prozesse beginnen.

Die Behandlung muß das schon oft betonte Prinzip vertreten, zuerst das ätiologische Moment auszuschalten, nämlich den Pes valgus zu korrigieren. Das geschieht durch Einlagen, welche nach Gipsmodell hergestellt werden, den Fuß durch hohe Ränder fest fassen und in supinierter Stellung halten. Diese Einlagen werden in hohen Lederschuhen dauernd getragen. Sie genügen in den meisten Fällen, erhalten aber in besonders schweren eine Unterstützung durch Innenschienen aus Zelluloid für die Nacht, welche über die Knöchel hinaufreichen und den Fuß so stark als möglich supinieren. Sie liegt, wie bereits im Namen bezeichnet, der medialen Seite des Fußes und Unterschenkels an und wird mit einer Gamasche befestigt, die oberhalb der Knöchel geschnürt wird und den Fuß fest nach unten in die Schiene hineinzieht. Im ganzen wird durch die Schiene der innere Fußrand gehoben, der (meist lateral abgewichene) Vorderfuß adduziert, der Calcaneus in Varusstellung gedrängt und der Fuß als Ganzes dem Unterschenkel in einem Winkel gegenübergestellt; welcher, die Normalstellung zwischen beiden (d. h. Achse des Unterschenkels und senkrechte Achse des Calcaneus) als 180° angenommen, nach medial gerichtet kleiner als 180° ist. Drei Gurten mit Kissen, welche am Calcaneus und am Zehengrundgelenk sehr dick, am Unterschenkel dünner sind, drängen die Skelettteile, an denen sie angreifen, in die gewünschte Stellung, wie man an der Abbildung sieht.

Die zweite Voraussetzung einer erfolgreichen Therapie besteht in der Bekämpfung der habituellen Valgusstellung im Kniegelenk, mit der die Kräftigung des Muskel- und Bandapparates Hand in Hand geht. Die Kinder müssen 2mal am Tage je wenigstens ¼ Stunde lang eine Lage einnehmen, bei der die Beine durch am Fuß befestigte Gurten in Mittelstellung gehalten werden und an Gamaschen, welche genau über die Kniegelenke laufen, hängende Gewichte von 1—3 kg (je nach der Größe der Kinder) passiv die Valgusstellung bis zur Parallel-, ja bei sehr lockeren Gelenken bis zur Varusstellung korrigieren. Das wichtigste Moment bei dieser „passiven X-Beinübung“ ist die strenge Einhaltung der Mittelrotation der

Digitized by Google
Original from UNIVERSITY OF CALIFORNIA
Generated on 2019-10-16 13:50 GMT / http://hdl.handle.net/2027/uc1.b3774664
Public Domain in the United States, Google-digitized / http://www.hathitrust.org/access_use#pd-us-google

Beine, also gute Fixierung der Füße durch die Gurten (was am bekleideten Fuße leichter ist als am nackten), da bei auswärtsgedrehter Kniescheibe die erstrebte Korrektur unmöglich ist. — Die aktive Uebung erfolgt aus derselben (durch die Gurtenbefestigung der Füße erreichten) Grundstellung heraus wie die passive: ein Kissen von mittlerer Stärke wird dabei zwischen die fest aneinander gepreßten Kniee geschoben. Gegen ein Gewicht von 2—4 kg, welches über eine am Kopfende befestigte Rolle läuft und nach dem Alter und der Leistungsfähigkeit des Kindes noch erhöht werden kann, erhebt nun das Kind seine Beine, ohne sie voneinander zu entfernen, bis zur Beugestellung etwa eines halben Rechten im Hüft- und eines Ganzen im Kniegelenk. Diese Uebung wird wie die passive gewöhnlich ebenfalls 2mal im Tage je einige Minuten lang gemacht.

Bei schweren Fällen oder bei kleinen Kindern, denen die zu den Uebungen nötige Intelligenz noch fehlt, werden Außenschienen aus Zelluloid für das ganze Bein in der Nacht zu Hilfe genommen. Diese reichen bis zum Trochanter major, unterhalb dessen sie mit einem um den Oberschenkel verlaufenden Gurt befestigt werden, sind in der Höhe des Kniegelenks im Varussinne ausgebogen und ziehen das Gelenk mit einem breiten, gepolsterten Gurt nach außen. Am Fuße sind sie mit einer supinierenden Innenschiene kombiniert.

Die Behandlung wird in der Klinik eingeleitet und von den Eltern zu Hause fortgesetzt; in 3—4monatigen Pausen werden die Kinder zur Kontrolle in die Klinik gebracht.

Die Behandlung ist so wirksam, daß bei zu langer Fortsetzung, ganz entsprechend den mechanischen Voraussetzungen, die entgegengesetzte Deformität entstehen kann. Daß wir bei den durch die Kriegsverhältnisse erzwungenen, oft viel zu langen Pausen zwischen zwei Kontrolluntersuchungen diese Beobachtung nicht häufiger machen, liegt wahrscheinlich an der selten ganz exakten Durchführung aller Behandlungsvorschriften.

Der Krieg, in welchen die Behandlungszeit meiner Reihe von 200 Patienten fällt, ist der Therapie nicht günstig gewesen. Die Beschaffung des Materials für die Einlagen, des Leders für die Schuhe, ohne welche der Wert der Einlagen nicht groß ist, und guter Bandagenarbeiter, die Möglichkeit genügend häufiger Kontrolluntersuchungen und gewissenhafter Durchführung der Behandlung zu Hause, all diese Voraussetzungen begegneten im Laufe des Krieges

Digitized by Google
Original from UNIVERSITY OF CALIFORNIA
Generated on 2019-10-16 13:50 GMT / http://hdl.handle.net/2027/uc1.b3774664
Public Domain in the United States, Google-digitized / http://www.hathitrust.org/access_use#pd-us-google

zunehmenden Schwierigkeiten, welche in den Jahren 1918 und 1919, den Jahren der dauernd gestörten Eisenbahnverbindungen und des die persönliche Sicherheit gefährdenden politischen Umsturzes, auch das Höchstmaß ihres Einflusses auf die Verhältnisse der Klinik erreichten. Besonders deutlich wird dies durch den Vergleich der Zahlen von Patienten, welche die Behandlung vorzeitig abgebrochen oder sich nach der ersten Untersuchung nicht wieder gezeigt haben. Diese betrug in den Jahren 1914—1917 von 147 Fällen 56 = 38,09%, in den Jahren 1918 und 1919 aber von 53 Fällen 40 = 75.47%, also das Doppelte.

Die nachstehende Tabelle enthält eine Uebersicht über die 200 untersuchten Fälle; sie gliedert das Material nach der Schwere der Erkrankung und nach dem Behandlungserfolge. Auf die Verteilung nach dem Geschlechte konnte verzichtet werden, da das Verhältnis der beiden zueinander sich konstant erwies.

Nr.	Zahl der	leichten %	mittelschweren %	schweren %	gesamten Fälle %
I	erkrankten . . .	64 = 32,0	105 = 52.5	31 = 15,5	200
II	geheilten . . .	10 = 37,04	5 = 8,2	—	15 = 14.43
III	fast geheilten . .	6 = 22.22	33 = 54,09	4 = 25.0	43 = 41.33
IV	gebesserten . .	10 = 37,04	19 = 31.15	11 = 68,75	40 = 38.47
V	nicht gebesserten	1 = 3,7	4 = 6,56	1 = 6.25	6 = 5.77
VI	nicht kontrollierten Fälle . .	37 = 57.81	44 = 41.90	15 = 48,38	96 = 48
VII	Summe von Nr. II bis V	27 = 25.96	61 = 58.66	16 = 15.38	104 = 52

Die Prozentzahlen hinter den absoluten Zahlen haben in den einzelnen Spalten verschiedene Bedeutung. In Spalte I sind sie berechnet von der Gesamtzahl der Erkrankungen, also von 200, in Spalte II—V von der Zahl der Nachuntersuchten derselben Gruppe von Patienten. In Spalte VI geben die Prozentzahlen an, welchen Anteil die nicht kontrollierten Fälle an der Zahl der überhaupt untersuchten Fälle derselben Gruppe haben. Spalte VII, welche die Summe aller nachuntersuchten Fälle (also geheilte + fast geheilte + gebesserte + nicht gebesserte) einer Gruppe der Spalte VI gegenüberstellt, berechnet den Prozentsatz von der Gesamtzahl der Nachuntersuchten, also von 104.

Digitized by Google
Original from UNIVERSITY OF CALIFORNIA
Generated on 2019-10-16 13:50 GMT / http://hdl.handle.net/2027/uc1.b3774664
Public Domain in the United States, Google-digitized / http://www.hathitrust.org/access_use#pd-us-google

In Tabelle 4 habe ich die Gruppe der gebesserten Fälle nochmals zerlegt in eine Gruppe der „fast geheilten“ und der nur „gebesserten“. Unter „fast geheilten“ verstehe ich dabei Fälle, bei denen man nicht, wie bei II, von jeder Therapie, vielleicht mit Ausnahme der Plattfußeinlagen, absehen kann, die auch noch nicht die vollkommene Parallelität der Beine erreicht haben, aber die Valgität im Kniegelenk von einer Knöcheldifferenz, welche ihre Gruppe bezeichnet („leicht“, „mittelschwer“, „schwer“), zu einer solchen von 0,5—2 cm zurückgebildet haben. Ein X-Bein, welches von 3 cm Knöcheldifferenz auf 0,5, von 6 auf 1 cm, von 8 oder 9 cm auf 1,5—1 cm gelangt ist, kann, soweit ein Urteil über die Leistungsfähigkeit der Therapie verlangt wird, praktisch als geheilt gelten. Hat sich aber eine Therapie, welche nach ätiologischen Rücksichten gewählt wurde, als leistungsfähig erwiesen, so liefert auch sie einen Beweis dafür, daß die Aetiologie richtig erkannt wurde.

Trotz der bereits erwähnten Schwierigkeiten hat sich die Behandlung der X-Beine als recht dankbar erwiesen. Zwar beträgt die Summe der vollständig geheilten nur 15 = 14,43%, doch erhöht sie sich, da wir die Zahl der „fast geheilten“ dazu zu addieren berechtigt sind, auf 58 = 55,76%; die Zahl der gebesserten beträgt 40 = 38,47%. Nur 6 Fälle = 5,77% wurden nicht beeinflußt. Nach den Angaben der Krankenblätter waren in allen diesen Fällen die Vorschriften nicht befolgt worden. Und zwar hat sich gezeigt, daß die Einlagen allein ebensowenig wirksam sind wie die Uebungen. Beide Bedingungen gehören vielmehr zusammen, wenn die angestrebte Heilung des X-Beines erreicht werden soll. Wie zu den meisten rein orthopädischen Maßnahmen gehört zur Durchführung der Behandlung sehr viel Geduld; die Zeit, in welcher ein wesentlicher Erfolg zu erwarten ist, schwankt nach den Erfahrungen an meinen 200 Fällen zwischen einigen Monaten (mindestens 4) und 2 Jahren! Unter dieser Voraussetzung aber haben wir in der Behandlung der X-Beine, wie sie heute in der orthopädischen Klinik zu München geübt wird, ein ausgezeichnetes Mittel zur Bekämpfung dieser Deformität.

Zusammenfassung.

1. Das X-Bein, d. h. die Deformität der unteren Extremität, welche in einer Verkleinerung des nach außen offenen Kniewinkels besteht, stellt die Anpassung derselben an die

Digitized by Google
Original from UNIVERSITY OF CALIFORNIA
Generated on 2019-10-16 13:50 GMT / http://hdl.handle.net/2027/uc1.b3774664
Public Domain in the United States, Google-digitized / http://www.hathitrust.org/access_use#pd-us-google

Verlegung ihrer Schwerlinie nach außen dar, die, wie uns das Holzmodell der unteren Extremität lehrt, durch den Pes valgus hervorgerufen wird.

2. Die Veränderungen, welche die Extremität dabei durchläuft, beschränken sich zunächst auf den Kapselapparat des Kniegelenks, welcher gedehnt wird und dadurch ein Schlottergelenk bedingt, führen dann aber zu charakteristischen Veränderungen am Knochen selbst.

3. Röntgenologisch läßt sich feststellen, daß sich diese Knochenveränderungen vorwiegend in den Diaphysen von Femur und Tibia abspielen, während die Epiphysen in ihrer Form nicht von der normalen abweichen. Die charakteristische Verbiegung tritt im Kindesalter mit Vorliebe in der Tibia auf, bevorzugt dagegen beim Heranwachsenden den Femur.

4. Als Beispiel des inneren Umbaus, mittels dessen sich das knöcherne Material der unteren Extremität an die veränderten statischen Bedingungen anpaßt, finden wir in einer großen Zahl der untersuchten Fälle die Hypertrophie der lateralen Corticalis der Tibia, welche zum neuerlichen Ausdruck der Anpassung rückgebildet wird, wenn die Extremität wieder unter normalen Bedingungen zu arbeiten veranlaßt wird, wie das z. B. nach einer gelungenen Osteotomie der Fall ist.

5. Einige Besonderheiten, wie die Auflockerung der Epiphyse in mehreren Fällen, ferner 2 Fälle, welche die Huetersche Form der Epiphyse zeigen, bedürfen noch weiterer Klärung.

6. Unter einer Gruppe von Patienten beliebiger Art (gewählt wurden Skoliosen), welche auf das Vorkommen von X-Bein und Pes valgus untersucht wurden, war die weitaus häufigste Beindeformität, ja die Beindeformität schlechthin, das X-Bein. Es wurde festgestellt, daß bei diesen Patienten das X-Bein in allen Fällen mit Pes valgus kombiniert war.

7. Die Beobachtungen und Ueberlegungen, welche das Modell und die Röntgenaufnahmen zu machen gestatteten, werden durch die Beobachtungen an 200 klinischen Fällen durchaus bestätigt. Es handelt sich hier besonders um die Ausbildung des Schlottergelenkes, um die Korrektur des X-Beines bei Entlastung (im Liegen) und durch die Ausschaltung bzw. die Korrektur des Pes valgus. Eine Therapie, welche sich auf diese Ueberlegungen stützt, erreicht

Digitized by Google
Original from UNIVERSITY OF CALIFORNIA
Generated on 2019-10-16 13:50 GMT / http://hdl.handle.net/2027/uc1.b3774664
Public Domain in the United States, Google-digitized / http://www.hathitrust.org/access_use#pd-us-google

die völlige Heilung des X-Beines und ist ihrerseits geeignet, die Richtigkeit der von uns angenommenen Theorie, nämlich daß das X-Bein eine Folge des unbehandelten Pes valgus ist, zu bestätigen.

Literatur.

Fick, Handbuch der Anatomie und Mechanik der Gelenke, Bd. 3.

Francke, Georg, Das Gesetz von der Umformung der Beine und die X-Beine unserer Frauen. Münchn. med. Wochenschr. 1912, S. 917.

Grunewald, Ueber Beanspruchungsdeformitäten. Zeitschr. f. orthop. Chir., Bd. 38.

Hueter, Anatomische Studien an den Extremitätengelenken Neugeborener und Erwachsener. Virchows Archiv Bd. 26, S. 484.

Lange, Fritz, Lehrbuch der Chirurgie von Wullstein und Wilms, Bd. 3, S. 156.

v. Mikulicz, Die seitlichen Verkrümmungen am Knie und deren Heilungsmethoden. Arch. f. klin. Chir., Bd. 23.

Schanz, Die Bildungsgesetze der statischen Belastungsdeformitäten. Verhandl. des 1. Kongr. der Deutschen Gesellsch. f. orthop. Chir., 1902.

Schanz, Handbuch der orthopädischen Chirurgie von Joachimsthal.

Volkmann, Richard, Handbuch der allgemeinen und speziellen Chirurgie, herausgeg. von Pitha und Billroth, Bd. 2, 2. Abteil., S. 717.

Wolff, Julius, Das Gesetz der Transformation der Knochen. Berlin 1892.

Wolff, Julius, Ueber die Behandlung des Genu valgum und varum nebst Bemerkungen über die Pathogenese dieser Deformitäten. Deutsche med. Wochenschr. 1902.

Digitized by Google

Original from UNIVERSITY OF CALIFORNIA

Generated on 2019-10-16 13:50 GMT / http://hdl.handle.net/2027/uc1.b3774664
Public Domain in the United States, Google-digitized / http://www.hathitrust.org/access_use#pd-us-google

V.

Aus dem Kraußianum und der orthopädischen Klinik in München.
(Vorstand: Geh. Hofrat Prof. Dr. F. Lange.)

Die Behandlung des angeborenen Klumpfußes von 1914—1918 und ihre Erfolge.

Von

Dr. **L. Utgenannt,** Assistentin der Klinik.

Mit 19 Abbildungen.

Der Klumpfuß war die erste Deformität, an welcher der Wert der Tenotomie erprobt wurde. In den siebziger und achtziger Jahren des vorigen Jahrhunderts wurde der Versuch gemacht, diese einfache gefahrlose Operation durch große Eingriffe am Knochen zu verdrängen. Dagegen wandte sich mit Recht Gustav Krauß sen. Er wies durch seine glänzenden Resultate nach, daß die Knochenoperationen in der Regel entbehrlich sind. In der gleichen Richtung bewegten sich die Arbeiten von J. Wolff und A. Lorenz, die besonders die Methode des Redressements und die Technik der Verbände weiter ausbauten und dadurch auch schwerste Klumpfüße ohne Eingriffe am Knochen zur Heilung führten.

Auf den Arbeiten dieser drei Forscher beruht die moderne Klumpfußbehandlung. Sie hat in den letzten Jahrzehnten in den verschiedenen Kliniken mannigfache Aenderungen und Modifikationen erfahren. Die Aufgabe der vorliegenden Arbeit ist, das Verfahren, das sich in der orthopädischen Klinik zu München bewährt hat, und die in den letzten Jahren erzielten Erfolge zu schildern.

I. Das Redressement.

94% unserer Klumpfüße behandelten wir durch „modellierendes Redressement“ in Narkose. Es empfiehlt sich dabei, um eine

Digitized by Google
Original from UNIVERSITY OF CALIFORNIA
Generated on 2019-10-16 13:50 GMT / http://hdl.handle.net/2027/uc1.b3774664
Public Domain in the United States, Google-digitized / http://www.hathitrust.org/access_use#pd-us-google

Malleolarfraktur zu vermeiden, den Unterschenkel in den unten beschriebenen Fixationsapparat einzuspannen. Das Redressement selbst vollenden wir bei den Klumpfüßen der Säuglinge mit der Hand.

Härtere Klumpfüße älterer Kinder redressieren wir auf dem Langeschen Tisch mittels Gurtenzug in Narkose.

Eine gute Fixierung des Unterschenkels erreicht man durch nachstehenden Fixationsapparat, der außerdem den Vorteil hat, daß man beide Füße gleichzeitig fixieren kann. Es ist auf diese Weise möglich, wenn zwei Aerzte zusammen arbeiten, bei doppelseitigen

Abb. 1.



Klumpfüßen beide Füße gleichzeitig zu redressieren und somit die Narkose um die Hälfte der Zeit zu verkürzen.

Der Fixationsapparat besteht aus dem Querbrett *q*, das in den Langeschen Tisch eingehängt werden kann, und aus den der Unterschenkelform entsprechend ausgehöhlten beweglichen Holzpflöcken *a* und *b*, die durch die Schraube *s* verstellt werden können (siehe Abb. 1).

Um der Gefahr des Decubitus vorzubeugen, legen wir beim Einspannen eine kleine Watterolle *w* (siehe Abb. 2) unter die Achillessehne und schützen beide Knöchel — die um Malleolarfrakturen zu verhüten bis zu ihrer Spitze eingespannt sein müssen — durch die weichen Gummiplatten *g*. Ferner muß beim Einspannen darauf geachtet werden, daß die Patella genau nach vorn sieht; denn nur dann läßt sich das erreichte Redressement jederzeit genau beurteilen.

Ist der Fuß auf diese Weise richtig gelagert, so wird die Schraube *s* möglichst fest angezogen, so daß jede Bewegung des Unterschenkels unmöglich

Digitized by Google
Original from UNIVERSITY OF CALIFORNIA
Generated on 2019-10-16 13:50 GMT / http://hdl.handle.net/2027/uc1.b3774664
Public Domain in the United States, Google-digitized / http://www.hathitrust.org/access_use#pd-us-google

ist. Die Knie werden durch einen über die mit Kissen geschützte Patella laufenden Gurt *k* fixiert (siehe Abb. 2).

Nachdem man so eine absolut sichere Fixierung des Fußes erreicht hat, kann das eigentliche Redressement beginnen. Die hierbei verwendeten Gurte sind T-Gurte, deren T — um Einschneiden zu verhüten — mit Filz gefüttert ist. Sie können durch Schrauben beliebig angezogen werden.

Zunächst wird der Calcaneus mit den beiden gleichlaufenden Zügen des Gurtes *c* umfaßt und an einer etwa in Höhe der Ferse angebrachten Schraube befestigt. Der senkrecht verlaufende Teil des T-Gurtes *c'* wird, um ein Abrutschen nach unten zu verhüten, medial im Redresseur mit festgeschraubt.

Der zweite Gurt *a* wird über den Vorderfuß geleitet. Sein eines Ende *a'* wird an einer etwa in Hüfthöhe angebrachten Schraube befestigt, während

Abb. 2.

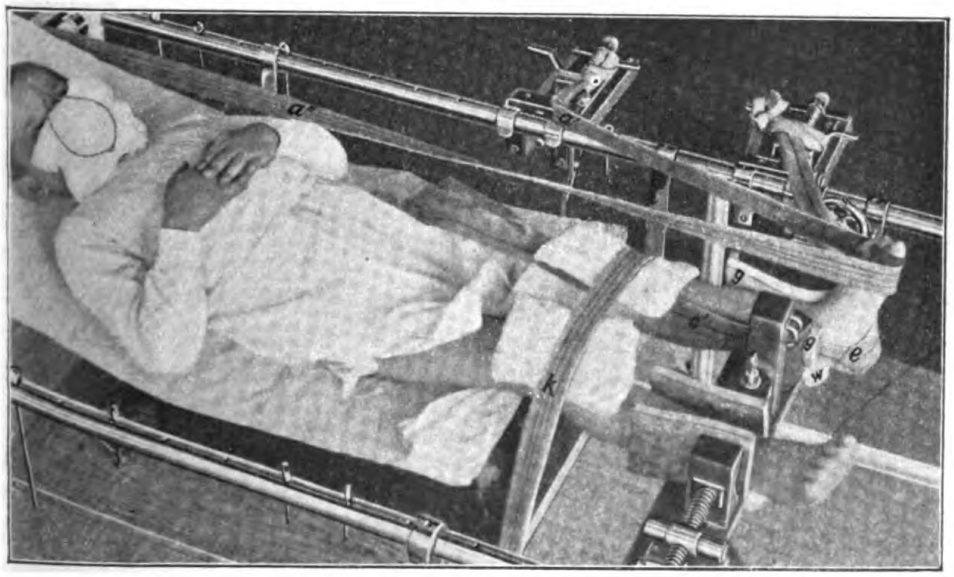

das andere *a''* an einer Schraube am Kopfende des Tisches fixiert wird. Auf diese Weise kann man mit einem Gurt die Adduktion und den Spitzfuß angreifen (siehe Abb. 2).

Bei vorhandenem Hohlfuß wird ein dritter Gurt *h* quer über den Fußrücken geleitet und auf der anderen Seite des Tisches befestigt. Die Schrauben werden jetzt langsam angezogen, bis daß der Fuß in die gewünschte Ueberkorrektur gebracht worden ist.

Beachtet man die Regel, die Schrauben langsam anzuziehen, so kann man, ohne Einrisse oder sonstige Verletzungen fürchten zu müssen, sehr große Kräfte anwenden.

Von Zeit zu Zeit wird der Fuß ausgespannt, um die erreichte Weichheit und Ueberkorrektur zu prüfen.

Je nach der Härte und Deformität des Fußes beträgt die Dauer eines solchen Redressements einige Minuten bis zu einer Stunde. Erweist sich ein Fuß als sehr widerspenstig — besonders die Kor-

Digitized by Google
Original from UNIVERSITY OF CALIFORNIA
Generated on 2019-10-16 13:50 GMT / http://hdl.handle.net/2027/uc1.b3774664
Public Domain in the United States, Google-digitized / http://www.hathitrust.org/access_use#pd-us-google

rektur des Spitzfußes macht oft große Schwierigkeiten —, so wird man sich zunächst mit einem Teilresultat begnügen und eine Vollkorrektur durch spätere weitere Redressements zu erreichen suchen. Wir gipsen solche Fälle für 14 Tage ein und sind oft erstaunt, wie weich häufig solche Füße bei strenger Bettruhe im Gips werden. Es genügt dann in vielen Fällen ein manuelles Redressement in Narkose oder eine einfache Achillotomie — wir wenden dabei gewöhnlich die z-förmige subkutane nach Bayer an — um eine gute Ueberkorrektur zu erreichen.

Abb. 3.

Nur in sehr seltenen Fällen kommt man mit diesen Redressements nicht zum Ziele und muß zur blutigen Behandlung des Klumpfußes schreiten. Meist handelt es sich dabei um ältere Kinder mit sehr hartem bisher unbehandeltem Klumpfuß, bei denen bis zur Vollkorrektur eine sehr große Anzahl von Redressements und Narkosen erforderlich wären mit sehr langer Verbandperiode.

Eine weitere Anzeige zur Keilexzision bildet eine Disposition zu eklamptischen Anfällen, die beim ersten Redressement zutage trat und jeden weiteren derartigen Korrektionsversuch verbietet.

Wir wendeten stets nur die Keilexzision aus Calcaneus und Cuboid an und erreichten durch diese in 6% aller Fälle ausgeführte Operation immer eine gute Vollkorrektur.

Außer diesen hartnäckigen Fällen, die einen blutigen Eingriff erforderten, wurden wir einige Male durch die den Pes varus cong. häufig begleitenden Deformitäten: starke Innenrotation des Unterschenkels und Genu valgum gezwungen, operativ vorzugehen.

Es erwies sich die in fast allen Fällen nur in mäßigem Grade vorhandene Innenrotation des Unterschenkels zweimal (= 2%) so hochgradig, daß wir — da sie auch noch längere Zeit nach dem Redressement völlig unverändert war — zur queren Durchmeißelung der Tibia (ungefähr in Unterschenkelmitte) schreiten mußten, um einen guten Gang mit auswärtsrotierten Füßen zu erreichen.

Digitized by Google
Original from UNIVERSITY OF CALIFORNIA
Generated on 2019-10-16 13:50 GMT / http://hdl.handle.net/2027/uc1.b3774664
Public Domain in the United States, Google-digitized / http://www.hathitrust.org/access_use#pd-us-google

Das ebenfalls fast immer mit dem angeborenen Klumpfuß vergesellschaftete Genu valgum erreichte in 98% aller Fälle nur mäßige Grade von 175—165°, für die eine reine Uebungsbehandlung genügte. In 2% aller Fälle, in denen das Genu valgum 150° betrug und unverändert nach dem Redressement bestehen blieb, wurde um guten Gang zu erzielen und die Bildung von Schlottergelenken zu verhüten, eine suprakondyläre Osteotomie notwendig.

Beifolgende Liste mag Auskunft geben über die Zahl und Art des Redressements bei 100 Fällen von kongenitalem Klumpfuß aus den letzten 4 Jahren.

Zur Erreichung einer befriedigenden Korrektur waren erforderlich:

1 manuelles Redressement	in	14 Fällen
2 manuelle Redressements	„	14 „
3 manuelle Redressements	„	3 „
4 manuelle Redressements	„	1 Fall
1 manuelles Redressement mit Achillotomie	„	6 Fällen
2 manuelle Redressements mit Achillotomie	„	3 „
3 manuelle Redressements mit Achillotomie	„	1 Fall
1 manuelles Redr, 1 Redr. mit Gurt und Schrauben	„	5 Fällen
1 manuelles Redr., 2 Redr. mit Gurt und Schrauben	„	1 Fall
2 manuelle Redr., 1 Redr. mit Gurt und Schrauben	„	3 Fällen
6 manuelle Redr., 1 Redr. mit Gurt und Schrauben	„	1 Fall
1 Redressement mit Gurt und Schrauben	„	8 Fällen
2 Redressements mit Gurt und Schrauben	„	10 „
3 Redressements mit Gurt und Schrauben	„	3 „
4 Redressements mit Gurt und Schrauben	„	2 „
1 Redr. mit Gurt und Schrauben und Achillotomie	„	3 „
2 Redr. mit Gurt und Schrauben und Achillotomie	„	5 „
5 Redr. mit Gurt und Schrauben und Achillotomie	„	1 Fall
1 Redr. mit Gurt u. Schrauben, 1 man. Redr. u. Achillotomie	„	8 Fällen
2 Redr. mit Gurt u. Schrauben, 1 man. Redr. u. Achillotomie	„	2 „
3 Redr. mit Gurt u. Schrauben, 2 man. Redr. u. Achillotomie	„	1 Fall
Keilexzisionen	„	6 Fällen

II. Die Verbandperiode.

Zur Anlegung des Verbandes empfiehlt es sich, dem Patienten Bauchlage zu geben. Bei rechtwinkliger Kniebeugung hat man auf diese Weise einen festen Gegenhalt an der Tischplatte und kann, da sich bei Kniebeugung die Achillessehne entspannt, den Fuß an den Zehen und am Calcaneus bequem in möglichster Ueberkorrektur halten (Abb. 3).

Digitized by Google
Original from UNIVERSITY OF CALIFORNIA
Generated on 2019-10-16 13:50 GMT / http://hdl.handle.net/2027/uc1.b3774664
Public Domain in the United States, Google-digitized / http://www.hathitrust.org/access_use#pd-us-google

Zur Polsterung des Gipsverbandes verwendeten wir früher Filz. Seit etwa 3 Jahren benutzen wir, um Material zu sparen, mit gutem Erfolg Zellstoff, der, in Rollen von verschiedener Breite zurechtgeschnitten, vorrätig gehalten wird. Vor Anlegung des Verbandes wird der Fuß zweckmäßig mit Vulnofix bestrichen, um ein Abrutschen des Verbandes zu verhindern. Wir haben seit der Anwendung des Vulnofix kein Abrutschen des Verbandes mehr erlebt — auch nicht bei den kurzen dicken Füßen der Säuglinge —, trotzdem wir den Verband stets nur bis zum oberen Drittel des Unterschenkels anlegen.

Die Polsterung beginnt an der großen Zehe in sich halb deckenden Spiraltouren und geht bis zum oberen Drittel des Unterschenkels. Selbstverständlich muß die Korrektur durch ein Wickeln im Valgussinne — also bei Bauchlage auswärtsrotierend — erhalten werden. Während am Fuß fest gepolstert werden muß, um ein Zurückfedern des Fußes im Verband zu vermeiden, muß man am Schaft lose wickeln, damit die meist an sich schon bestehende Atrophie der Wade während der Gipsperiode möglichst gering wird.

Die so angelegte Polsterung wird durch eine Papierbinde gut fixiert. Nun müssen noch einige vorspringende Punkte, die starkem Druck ausgesetzt sind, durch Wattetupfer besonders gepolstert werden. Diese Tupfer — in Gazeläppchen eingeschlagene Wattestückchen — haben wir in den verschiedensten Größen vorrätig. Für Säuglingsfüße genügen 1—4 cm große. Wir tupfen die Tibiakante, die Malleolen — von denen der äußere Malleolus, der einen besonders starken Druck auszuhalten hat, einen größeren Tupfer erhält —, den Calcaneus, die Tuberositas Metatarsale V, den Großzehenballen und den Fußballen.

Diese Tupfer werden ebenfalls mit einer Papierbinde nacheinander gut fest gewickelt. Nachdem die Polsterung beendet, wird in gleicher Weise in sich halb deckenden Spiraltouren die Gipsbinde umwickelt. Es genügt eine 4—5fache Lage der Touren, um dem Verband die nötige Festigkeit zu geben.

Wichtig ist es, daß der Fuß während der Anlegung des ganzen Verbandes gut in Vollkorrektur gehalten wird. Ein Redressement im erstarrenden Gips ist wegen der Gefahr des dann leicht eintretenden Decubitus unzulässig. Ist der Gips genügend erstarrt, so werden Fenster über der Kreuzungsstelle der Strecksehnen und über dem Calcaneus ausgeschnitten; ferner werden die Zehen freigelegt, und zwar so, daß am Großzehenballen — um ein Zurückfedern in die Adduktion zu vermeiden — wenig, nach der kleinen Zehe zu ziemlich viel weggeschnitten wird, damit ein Ausweichen lateralwärts möglich ist.

Bei starker Innenrotation des Unterschenkels empfiehlt es sich ferner Bänder anzubringen, die den Fuß in Außenrotation im Bett fixieren.

Die Zirkulation des Fußes muß nach dem Anlegen des Verbandes längere Zeit beobachtet werden. Die Zehen, die anfangs oft weiß oder bläulich verfärbt sind, müssen ihre natürliche rosenrote Färbung

Digitized by Google
Original from UNIVERSITY OF CALIFORNIA
Generated on 2019-10-16 13:51 GMT / http://hdl.handle.net/2027/uc1.b3774664
Public Domain in the United States, Google-digitized / http://www.hathitrust.org/access_use#pd-us-google

wieder annehmen und sich warm anfühlen. Tritt dies trotz der oben beschriebenen Fensterung des Gipsverbandes nicht in kurzer Zeit ein, so muß man den Verband über dem Fußrücken schlitzen, manchmal sogar einen Teil des Resultates aufgeben. Kein Kind darf eher den Operationssaal verlassen, bis die Zirkulation wieder völlig hergestellt ist.

Auch in den nächsten Tagen muß wegen der häufig eintretenden nachträglichen Schwellung die Zirkulation des Fußes sorgfältig beobachtet werden.

Dieser erste Gipsverband bleibt 14 Tage liegen bei strenger Bettruhe des Patienten. Zeigt sich bei der Verbandabnahme, daß der Fuß genügend weich und überkorrigierbar ist, so wird in gleicher Weise bei möglichster Ueberkorrektur, nachdem ein Abguß für eine Nachtaußenschiene in gleicher Stellung gemacht ist, ein neuer Verband angelegt, der mit Wasserglas verstärkt wird und eine Gehsohle erhält.

In diesem Verband darf der Patient laufen und wird für zwei Monate nach Hause entlassen. Man empfiehlt dabei den Angehörigen dringend, bei weichwerdendem oder durchgelaufenem Gips sofort die Klinik wieder aufzusuchen. Leider befolgen die Eltern häufig diese dringende Ermahnung nicht. Das Kind kommt in durchgelaufenem Gips oder sogar ohne denselben mit Rezidiv zurück, und die ganze mühevolle Behandlung muß wieder von vorn beginnen. Wir erlebten dies 18mal unter den zur Beobachtung vorliegenden 100 Fällen.

Erzeigt sich bei der Verbandabnahme die Korrektur als noch nicht genügend, so müssen weitere Redressements mit 14tägiger Verbandperiode bei Bettruhe bis zur Vollkorrektur folgen.

Die Länge der Gipsperiode war bei den vorliegenden Fällen folgende:

40—50	Tage	Gips	waren	nötig	bei	1	Pat.
50—60	-	-	-	-	-	2	-
60—70	-	-	-	-	-	7	-
70—80	-	-	-	-	-	9	-
80—90	-	-	-	-	-	10	-
90—100	-	-	-	-	-	17	-
100—110	-	-	-	-	-	13	-
110—120	-	-	-	-	-	7	-
120—130	-	-	-	-	-	8	-
130—140	-	-	-	-	-	1	-

Digitized by Google
Original from UNIVERSITY OF CALIFORNIA
Generated on 2019-10-16 13:51 GMT / http://hdl.handle.net/2027/uc1.b3774664
Public Domain in the United States, Google-digitized / http://www.hathitrust.org/access_use#pd-us-google

140—150	Tage Gips waren nötig bei	4 Pat.	2mal Verb. von d. Angeh. verwahrlost
150—160	„ „ „ „ „	5 „	1mal „ „ „ „
160—170	„ „ „ „ „	5 „	
170—180	„ „ „ „ „	2 „	
180—190	„ „ „ „ „	5 „	2mal Verb. von d. Angeh. verwahrlost
205	„ „ „ „ „	1 „	„ „ „ „
211	„ „ „ „ „	1 „	„ „ „ „
213	„ „ „ „ „	1 „	„ „ „ „
223	„ „ „ „ „	1 „	„ „ „ „
256	„ „ „ „ „	1 „	„ „ „ „
296	„ „ „ „ „	1 „	„ „ „ „
353	„ „ „ „ „	1 „	„ „ „ „

Die durchschnittliche Länge der Gipsbehandlung betrüge somit 120 Tage = 4 Monate. Hierin ist allerdings die durch schlechtes Halten der Verbände bedingte Zeitverlängerung mit eingeschlossen. Außerdem brachten die Eltern während der Kriegs- und Revolutionszeit häufig ihre Kinder viel später als vereinbart war, in die Klinik zurück.

Komplikationen während des Redressements und der Verbandperiode.

Am Schluß dieses Kapitels möchte ich noch einige Komplikationen erwähnen, die während oder kurz nach dem Redressement oder auch während der Verbandperiode eintreten können.

Als erste wären die Einrisse der Sohlenhaut während des Redressements zu nennen, zu denen besonders die dicken Füßchen der Säuglinge neigen. Wir erlebten größere Einrisse nur in 2 Fällen, und zwar riß in dem einen Fall, der starken Hohlfuß zeigte, die Haut der inneren Fußkante trotz größter Vorsicht bei jedem Redressionsversuch ein, so daß 6 Redressements notwendig waren, um dem Fuß eine einigermaßen befriedigende Korrektur zu geben. Die Einrisse selbst heilten nach Joddesinfektion und Dermatolgazeverband gut ohne tiefere Narben im Gipsverband. Um solche Einrisse möglichst zu vermeiden, ziehen wir bei den weichen Säuglingsfüßchen mit ihrer empfindlichen Haut das schonendere manuelle Redressement dem etwas brüsken Verfahren mit Gurten und Schrauben vor.

Zweitens wären die Hämatome zu erwähnen, die bei Patienten mit leicht verletzlichem Gefäßsystem und herabgesetzter Gerinnungsfähigkeit des Blutes — besonders also auch bei den „Blutern“ — einen Umfang annehmen, der über das normale Maß

Digitized by Google
Original from UNIVERSITY OF CALIFORNIA
Generated on 2019-10-16 13:51 GMT / http://hdl.handle.net/2027/uc1.b3774664
Public Domain in the United States, Google-digitized / http://www.hathitrust.org/access_use#pd-us-google

der beim Redressement gewöhnlich eintretenden Blutungen geht. Solche bei uns 2mal beobachteten größeren Hämatome werden ohne besondere Beschwerden bei Bettruhe und Hochlagerung des Fußes gewöhnlich schon unter dem ersten Gipsverband resorbiert.

Diese bei jedem Redressement eintretenden Blutungen rufen ferner in kurzer Zeit eine mehr oder minder starke Schwellung hervor, so daß der zunächst passend angelegte Verband zu eng werden kann und Zirkulationsstörungen eintreten können. Die Zehen, die bald nach dem Redressement ihre rosarote Färbung wieder annehmen sollten, bleiben weiß und kalt, es bildet sich starkes Oedem, der Fuß wird dunkelblaurot und auftretende Blasen künden die drohende Gangrän an. Stellt sich daher die Zirkulation nicht kurze Zeit nach dem Anlegen des Verbandes wieder her, genügen also die früher schon angegebenen Fenster nicht, so ist es dringend notwendig, den ganzen Verband bis auf die Polsterung zu schlitzen und etwas aufzubiegen. Etwa entstandene Blasen werden nach Hautdesinfektion mit Jod durch Scherenschlag eröffnet und steril mit Dermatolgaze verbunden.

Eine solche Schwellung und Zirkulationsstörung kann auch noch während der ersten 8 Tage der Verbandperiode entstehen. Es ist daher unbedingt notwendig, die Füße in dieser Zeit mehrmals täglich zu beobachten. Wir mußten bei den vorliegenden 100 Fällen den Gips 8mal wegen Zirkulationsstörungen und Oedem schlitzen, 3mal wegen Blasenbildung.

Eine weitere Komplikation sind epileptiforme Anfälle, wie sie nach schwerem Redressement sehr harter Klumpfüße älterer Kinder und Erwachsener auftreten können. Schanz hält diese Anfälle für Fettembolien in die Gehirnkapillaren, deren Entstehung nach Wierzejewski durch Chloroformnarkose begünstigt wird. Wir haben aber erfahren, daß auch ohne Chloroformnarkose solche Anfälle entstehen können; denn wir haben sie, trotzdem wir prinzipiell für unsere Eingriffe nur Chloräthyläthernarkosen verwenden, in den letzten Jahren bei den verschiedensten Eingriffen auftreten sehen. Nach Codivilla liegt die Ursache dieser Krämpfe in Ueberdehnung der Weichteile der unteren Extremität, besonders des Ischiadikus, und nach Gaugele endlich ist ein psychischer Schock das auslösende Moment. Vorboten der Anfälle, die gewöhnlich am 2. oder 3. Tag nach der Operation auftreten, sind: Unruhe, Kopfschmerzen, Schlaflosigkeit, nächtliches Aufschreien,

Digitized by Google
Original from UNIVERSITY OF CALIFORNIA
Generated on 2019-10-16 13:51 GMT / http://hdl.handle.net/2027/uc1.b3774664
Public Domain in the United States, Google-digitized / http://www.hathitrust.org/access_use#pd-us-google

Angstgefühl. Die dann mit Bewußtlosigkeit beginnenden Krämpfe zeigen tonische, selten klonische Zuckungen, teils einseitig, teils über den ganzen Körper verbreitet. Der Puls ist verlangsamt und gespannt, die Atmung bei leichter Asphyxie tief und schnarchend. Die Pupillen sind sehr eng und zeigen träge Lichtreaktion.

Als Therapie kommen nach Schanz Kochsalzinfusionen (1/2—1 Liter) in Betracht. Codivilla empfiehlt das Lockern, eventuell

Abb. 4.

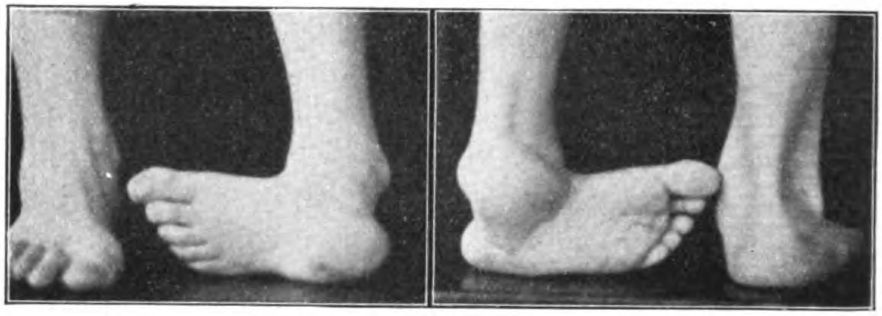

Vor der Behandlung.

Abb. 5.

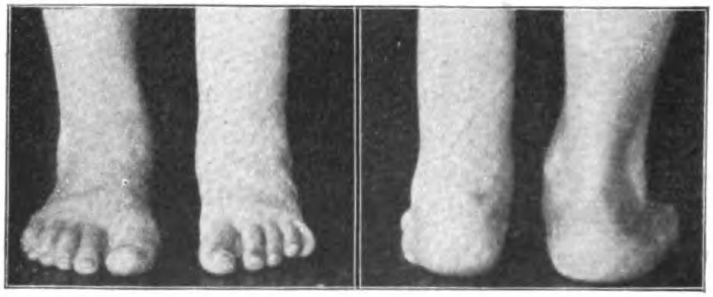

Die Patientin von Abb. 4 nach der Behandlung.

sogar die Abnahme der Verbände. Prophylaktisch ist Brom von Nutzen, und während des Anfalls leistet Chloralhydrat per Klysma gute Dienste. Natürlich muß eventuell eintretende Herzschwäche symptomatisch behandelt werden.

Wir erlebten in den letzten Jahren bei Klumpfußredressements 2 solcher Anfälle.

In dem einen Fall handelte es sich um ein 12jähriges Mädchen, M. St., mit äußerst hartem linksseitigem Klumpfuß. Nach einem am 8. Mai, vormittags zwischen 8—10 Uhr erfolgten, sehr schweren Redressement mit Gurten und Schrauben von ca. 1stündiger Dauer begannen am 9. Mai, um 7 Uhr morgens, halbseitige tonisch-klonische Zuckungen unter völliger Bewußtlosig-

Digitized by Google
Original from UNIVERSITY OF CALIFORNIA
Generated on 2019-10-16 13:51 GMT / http://hdl.handle.net/2027/uc1.b3774664
Public Domain in the United States, Google-digitized / http://www.hathitrust.org/access_use#pd-us-google

keit. Nach Angabe der Schwester bestand schon nachts leichte Benommenheit. Im Laufe des Tages bis zum Abend folgten noch 6 Anfälle, die alle den Charakter zerebraler Krämpfe trugen und über den ganzen Körper verteilt waren, mit Nystagmus und Gesichtszuckungen bei absolutem Bewußtseinsverlust. Die Atmung war dabei tief und regelmäßig, der Puls gut und kräftig, das Aussehen zyanotisch. Zwischen den einzelnen Krämpfen blieb die Benommenheit bestehen. Manchmal gesellte sich eine starke motorische Unruhe dazu. Auf eine Kochsalzinfusion am Abend hellte sich das Bewußtsein auf, und auf 0.005 Morphium erfolgte ein tiefer ruhiger Schlaf, aus dem die Patientin am

Abb. 6.

Vor der Behandlung.

Abb. 7.

Nach der Behandlung.

anderen Morgen bei vollem Bewußtsein nur mit leichten Kopfschmerzen erwacht. Nach diesem Vorfall wurde natürlich auf ein weiteres Redressement verzichtet und der Fuß durch Keilexzision völlig korrigiert (Abb. 4 u. 5).

Der zweite Fall betraf ein 7jähriges Mädchen mit doppelseitigem, sehr hartem Klumpfuß. Nach einem sehr schweren $^3/_4$stündigen Redressement mit Gurten und Schrauben am 12. Juni begannen am 15. Juni morgens plötzlich schwere hemiplegische Anfälle mit tonisch-klonischen Zuckungen im linken Arm und Bein mit Beteiligung des linken oberen Facialis, Nystagmus und Bewußtseinsstörung von 3stündiger Dauer. Nach großen Chloralhydratgaben erfolgt endlich Ruhe und Schlaf. Auch in diesem Falle wurde von weiteren Redressements abgesehen und Vollkorrektur durch Keilexzision erreicht (Abb. 6 u. 7).

Als eine Komplikation während der Gipsperiode wäre der Decubitus zu nennen. Er entsteht bei einseitigem starkem Druck

Digitized by Google
Original from UNIVERSITY OF CALIFORNIA
Generated on 2019-10-16 13:51 GMT / http://hdl.handle.net/2027/uc1.b3774664
Public Domain in the United States, Google-digitized / http://www.hathitrust.org/access_use#pd-us-google

des Gipsverbandes. Selten deuten schon lokalisierte Schmerzen auf solche Stellen hin und ermöglichen durch sofortiges Ausschneiden des Verbandes seine Entstehung zu verhindern. Meist bemerkt man den Decubitus erst beim Verbandwechsel. Man findet ihn an den Stellen, die durch die Ueberkorrektur einen stärkeren Druck aushalten müssen, so z. B. am Fußrücken (unter unseren 100 Fällen 2mal), am Malleolus externus (5mal), an der medialen Seite der Ferse (2mal) und besonders häufig an der großen Zehe (10mal). Um eine später wenig empfindliche Narbe zu erreichen, versucht man durch Jodpinselung und Dermatolgaze einen trockenen Schorf zu bilden, unter dem die Epithelisierung vor sich gehen kann.

III. Die Nachbehandlung.

Ein Klumpfuß ist erst dann geheilt, wenn der Fuß in normaler Form und normaler Stellung auftritt, und wenn die Muskulatur, besonders die Pronatoren und Dorsalflektoren, die durch die Deformität überdehnt und geschwächt waren, wieder normal arbeiten. Während die ersten Bedingungen schon durch das Redressement erfüllt werden sollen, braucht es längere Zeit, bis die Muskeln lernen, ihre noch nie betätigte Funktion zu erfüllen. Da nun durch fixierende Verbände schon an normalen Füßen eine Muskelatrophie erzeugt wird, ist es bei dieser an sich geschwächten Muskulatur nicht ratsam, die Verbandperiode zu lange auszudehnen. Man sucht sie daher möglichst abzukürzen und durch eine systematische Nachbehandlung mit Schienen und Einlagen zu ergänzen. Voraussetzung für den guten Erfolg einer solchen Nachbehandlung ist eine gewisse Intelligenz und Bereitwilligkeit des Patienten oder seiner Angehörigen, die eine genaue Befolgung der ärztlichen Vorschriften garantiert. Ferner müssen die zur Nachbehandlung nötigen Apparate möglichst einfach sein, damit das Anlegen derselben ohne große Schwierigkeiten erlernt werden kann.

Wir verwenden die von F. Lange angegebenen Nachtaußenschienen und Klumpfußeinlagen aus Celluloidstahldraht. Die Nachtschienen fixieren den Fuß in überkorrigierter Stellung ähnlich wie ein Gipsverband, während die Einlagen tagsüber beim Gehen dem Fuß die nötige Stütze geben und vor allem ein Zurückfedern in die Adduktionsstellung und ein Tiefertreten des äußeren Fußrandes verhindern.

Digitized by Google
Original from UNIVERSITY OF CALIFORNIA
Generated on 2019-10-16 13:51 GMT / http://hdl.handle.net/2027/uc1.b3774664
Public Domain in the United States, Google-digitized / http://www.hathitrust.org/access_use#pd-us-google

Die Nachtaußenschiene wird über einem bei möglichster Ueberkorrektur hergestellten Gipsmodell angefertigt. Sie ist im Innern durch eine Lage Filz gefüttert, außerdem sind die starkem Druck ausgesetzten Stellen wie der Malleolus externus, die Tuberositas Metatarsale V und die Ferse durch abgeschrägten Sattelfilz von 1—1½ cm Stärke besonders geschützt. Die Schiene besteht aus einem Fuß- und einem Schaftteil, die beide mindestens von gleicher

Abb. 8.

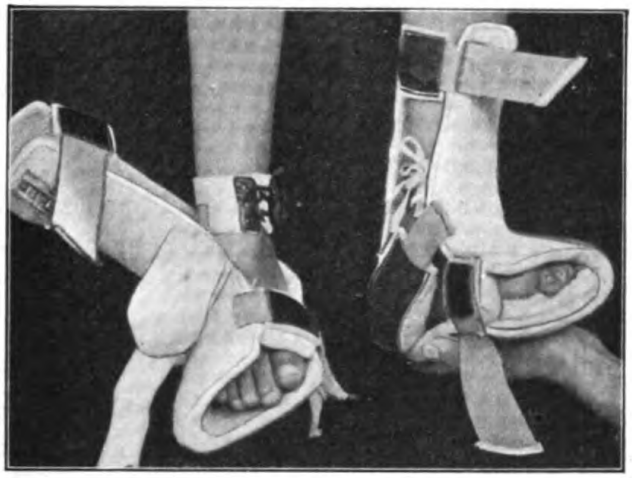

Länge sein müssen. Eine im Innern befindliche Gamasche *g* verhütet das Hochrutschen der Ferse (siehe Abb. 8).

Beim Anlegen der Schiene wird zunächst die Gamasche zugeschnürt und durch die daran befestigten Bänder die Ferse kräftig nach unten gezogen. Sodann schnallt man das Zehenkissen *z* zu, das gegen die Adduktionsstellung des Vorderfußes wirkt; weiter das Fersenkissen *f*, das die Supinationsstellung

Abb. 9.

des Calcaneus verhüten soll. Jetzt erst wird durch Hineinlegen des Unterschenkels in den Schaftteil der Schiene der Fuß in korrigierte Stellung gebracht. Diese Art des Hineinlegens bietet den Vorteil, daß man, da der Fuß zunächst unkorrigiert und schmerzlos fixiert wird, eine viel größere Ueberkorrektur geben kann (siehe Abb. 8).

Bei starker Innenrotation des Unterschenkels ist es zweckmäßig, Bänder an der Schiene anzubringen, die den Fuß in Außenrotation fixieren. Diese

Digitized by Google
Original from UNIVERSITY OF CALIFORNIA
Generated on 2019-10-16 13:51 GMT / http://hdl.handle.net/2027/uc1.b3774664
Public Domain in the United States, Google-digitized / http://www.hathitrust.org/access_use#pd-us-google

Schienen sollen so lange regelmäßig getragen werden, bis die Pronatoren und Dorsalflektoren aktiv arbeiten und somit keine Neigung mehr zum Rezidiv besteht.

Tagsüber werden Klumpfußeinlagen getragen, die nach Art der von F. Lange schon mehrfach beschriebenen Plattfußeinlagen hergestellt werden. Sie müssen bis zu den Zehenspitzen gehen und vor allem die große Zehe seitlich gut umfassen, um ein Zurückfedern in die Adduktionsstellung zu verhüten. Der äußere Fußrand wird durch Auflegen einer schiefen Ebene aus Kork oder Linoleum von 1—2 cm Höhe gehoben (siehe Abb. 9).

Außer dieser Apparatbehandlung lassen wir, wenn nötig, zu Hause noch Uebungen machen. So z. B. bei Neigung zu Spitzfuß passiv dorsalflektieren in Pronationsstellung des Fußes; ferner nach vorausgegangener Achillotomie aktiv dorsal flektieren zur Stärkung der geschwächten Dorsalflektoren. Größere Patienten lassen wir bei Neigung zu Rezidiv passiv pronieren; später eventuell auch aktiv. Bei kleineren Patienten empfiehlt sich mehr ein mehrmals täglich ausgeführtes manuelles Redressement, das den Eltern gezeigt wird und von diesen bei einiger Intelligenz und gutem Willen auch gut ausgeführt werden kann. Zur Erlernung der Uebungen behalten wir in den meisten Fällen die Kinder einige Zeit in der Klinik und unterweisen vor ihrem Fortgang auch die Eltern derselben aufs genaueste in der Ausführung der Verordnungen. Bei den vierteljährlichen Kontrollen wird natürlich auch die Ausführung der verordneten Uebungen aufs sorgfältigste nachgesehen.

Da die redressierten Füße, vor allem die Kinderfüße, sich sehr leicht verändern, ist eine vierteljährliche Kontrolle der Patienten mit Einlagen und Nachtschienen unbedingt erforderlich, vor allem auch deswegen, weil die Apparate häufig von den Angehörigen schlecht gehalten werden. Um nachprüfen zu können, ob das Anlegen der Schienen auch in der von uns gewünschten Weise erfolgt, lassen wir von den Eltern in der Sprechstunde stets die Apparate vor unseren Augen anlegen.

Wir entlassen unsere Patienten erst dann aus der ärztlichen Beobachtung, wenn bei guter Fußstellung und Ausdauer eine gut arbeitende Muskulatur (Extensor digitor. u. Peronei) nachzuweisen ist.

Die Erfolge der Klumpfußbehandlung von 1914—1918.

In den letzten 4 Jahren wurden an unserer Klinik 100 Fälle von kongenitalem Klumpfuß behandelt, die regelmäßig kontrolliert

Digitized by Google
Original from UNIVERSITY OF CALIFORNIA
Generated on 2019-10-16 13:51 GMT / http://hdl.handle.net/2027/uc1.b3774664
Public Domain in the United States, Google-digitized / http://www.hathitrust.org/access_use#pd-us-google

werden konnten. Es waren durchweg Kinder im Alter von 1/4 bis zu 14 Jahren, von denen 40 schon von anderer Seite vorbehandelt worden waren.

Um die Erfolge genau kontrollieren zu können, machen wir von jedem Fall außer einem genauen Status mit Gradangaben Photographien vor und nach Abschluß der Behandlung. Ferner werden bei den regelmäßigen Kontrollen in der Sprechstunde die wichtigsten Befunde — auch über den Zustand und das Anlegen der Schienen und Einlagen — in die Krankengeschichte eingetragen.

Alle unsere Fälle sind, wie das vorn angegebene Schema zeigt, teils durch manuelles Redressement, teils durch Redressement mit Gurten und Schrauben mit oder ohne Tenotomien behandelt worden.

Abb. 10.

Vor der Behandlung.

Nur 6 Fälle (d. s. 6%) wurden durch Keilexzision korrigiert. Zwei davon waren die schon vorn angeführten zu eklamptischen Anfällen neigenden Patienten.

Der 3. Fall betraf einen 13jährigen Knaben mit äußerst hartem von anderer Seite schon häufig ohne Erfolg redressierten rechtsseitigem Klumpfuß (siehe Abb. 10 u. 11).

Der Knabe wurde am 30. Oktober 1917 durch Keilexzision gut korrigiert und nach 85 Tagen mit Einlage und Nachtschiene entlassen. Die letzte Kontrolle im Dezember 1918 ergab eine gute Mittelstellung. Patient, der früher nur 1/2 Stunde gehen konnte, geht jetzt stundenlang ohne Beschwerden. Die vor der Operation nicht arbeitenden Muskeln haben sich gut erholt und arbeiten wieder normal.

Der nächste Fall war ein 10jähriger Knabe mit sehr hartem, rechtsseitigem Klumpfuß, der bei uns schon zwei sehr schwere Redressements durchgemacht, die aber noch zu keiner befriedigenden Korrektur geführt hatten (siehe Abb. 12).

Da außerdem der Patient sehr zu Decubitus und Ekzem neigte, wurde

Digitized by Google
Original from UNIVERSITY OF CALIFORNIA
Generated on 2019-10-16 13:51 GMT / http://hdl.handle.net/2027/uc1.b3774664
Public Domain in the United States, Google-digitized / http://www.hathitrust.org/access_use#pd-us-google

nach gründlicher Hautpflege am 24. April 1914 durch Keilexzision eine gute Stellung erreicht. Nach 62 Tagen konnte Patient mit Einlagen und Nachtschienen entlassen werden. Die letzte Kontrolle nach 2½ Jahren ergab Vollkorrektur bei guter Ausdauer und aktiver Muskulatur (siehe Abb. 13).

Fall 5. 8jähriger Knabe mit äußerst hartem, linksseitigem Klumpfuß, der zu Hämatom- und Decubitusbildung neigt. Nach einem sehr schweren

Abb. 11.

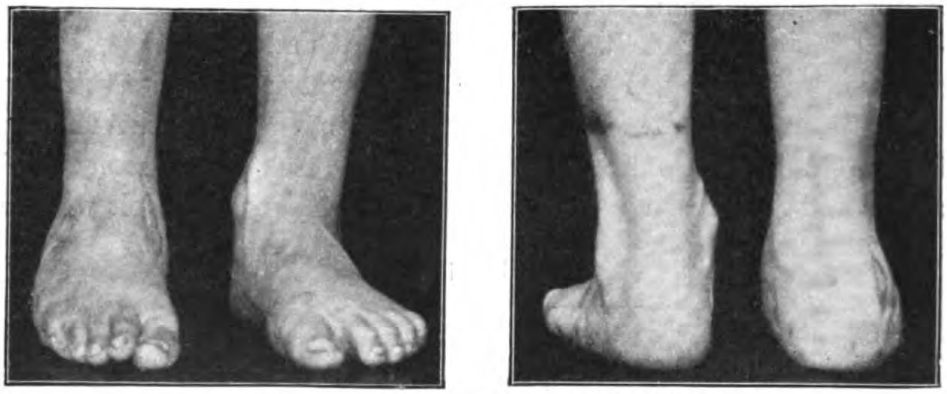

Patient von Abb. 10 nach der Behandlung.

Abb. 12.

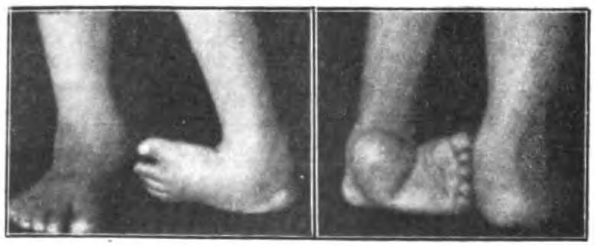

Vor der Behandlung.

Abb. 13.

Patient von Abb. 12 nach der Behandlung.

Redressement, das wegen großem Hämatom unterbrochen werden mußte, wurde später Vollkorrektur durch Keilexzision erreicht.

Fall 6. 10jähriger Knabe mit sehr hartem, doppelseitigem Klumpfuß, bei dem trotz viermaligem Redressement mit Gurten und Schrauben rechts keine befriedigende Korrektur erreicht wurde. Deshalb rechts Korrektur durch Keilresektion. Nach 90 Tagen konnte Patient mit Einlagen und Nachtschienen

Digitized by Google
Original from UNIVERSITY OF CALIFORNIA
Generated on 2019-10-16 13:51 GMT / http://hdl.handle.net/2027/uc1.b3774664
Public Domain in the United States, Google-digitized / http://www.hathitrust.org/access_use#pd-us-google

entlassen werden. Die letzte Kontrolle ergab eine knappe Mittelstellung bei gut arbeitender Muskulatur und guter Ausdauer.

Leider wurde versäumt eine Kontrollphotographie zu machen.

Wir haben die Fälle von Keilresektion ausführlich mitgeteilt, um zu zeigen, daß wir uns nur durch schwerwiegende Gründe zu einem operativen Vorgehen bestimmen lassen.

Bei der Beurteilung der Fälle unterscheiden wir zwischen guter Stellung, knapp Mittelstellung, Neigung zu Rezidiv, Rezidiv und Ueberkorrektur.

Gute Stellung haben Fälle mit Vollkorrektur, auch des Calcaneus und gut arbeitender Muskulatur (Extensor digitor. u. Peronei). Als knapp Mittelstellung bezeichnen wir die Fälle, die bei gut arbeitender Muskulatur in der einen oder anderen Komponente keine Vollkorrektur haben, aber weich und korrigierbar sind und durch sorgfältige Nachbehandlung eine gute Stellung erreichen können.

Neigung zu Rezidiv haben solche Fälle mit knapper Mittelstellung, die keine aktiv arbeitende Muskulatur haben, aber passiv noch korrigierbar sind.

Von Rezidiv sprechen wir in den Fällen, in denen die Muskeln (Extensor digitor. und Peronei) nicht aktiv arbeiten und in denen die Füße wieder einen großen Teil der alten Stellung eingenommen haben und hart und unkorrigierbar sind.

Als weiteres wäre noch die Ueberkorrektur zum Valgus und Plano-valgus zu nennen.

Folgende Tabelle mag kurze Auskunft geben über die bei uns in 100 Fällen erzielten Resultate:

Gute Stellung wurde erreicht	in 47	Fällen	= 47 %
Knapp Mittelstellung	„ 14	„	= 14 %
Neigung zu Rezidiv	„ 12	„	= 12 %
Rezidiv	„ 12	„	= 12 %
Ueberkorrektur zum Plano-valgus	„ 15	„	= 15 %

Zu bemerken ist, daß in allen Fällen die Verbandperiode stets fortgesetzt wurde bis zur Vollkorrektur. Die Beeinträchtigung der Resultate erfolgte erst immer in der Nachbehandlung. Die Ursache davon lag meist in einer Vernachlässigung der Patienten durch die Angehörigen, welche zum Teil wegen der Kriegsverhältnisse entschuldigt werden muß, die es weiter entfernt wohnenden Leuten oft fast unmöglich machten, zur regelmäßigen Nachkontrolle zu

Digitized by Google
Original from UNIVERSITY OF CALIFORNIA
Generated on 2019-10-16 13:51 GMT / http://hdl.handle.net/2027/uc1.b3774664
Public Domain in the United States, Google-digitized / http://www.hathitrust.org/access_use#pd-us-google

kommen. So bedauerlich auch diese Beeinträchtigung der Resultate an sich ist, hat sie doch das Gute, daß sie uns den hohen Wert der Nachbehandlung aufs eindringlichste illustriert.

Was die einzelnen rezidivierenden Komponenten des Klumpfußes anbetrifft, so finden wir Supinationsstellung des Fußes und Varus des Calcaneus von 10—30° in 18 Fällen = 18%. Spitzfuß von 95—120° ist nur in 5 Fällen = 5% vorhanden. Am häufigsten ist die Adduktion des Vorderfußes (37%), die oft noch bei sonst völlig guter Stellung des Fußes, sogar bei Ueberkorrektur zum Plano-valgus in geringem bis mittlerem Grade bestehen bleibt. In allen Fällen ist der Hohlfuß verschwunden. Fälle, deren starker Hohlfuß ein kräftiges Redressement erforderte, zeigen mehrfach Ueberkorrektur zum Planus.

Um meine Ausführungen besser zu illustrieren, möchte ich am Schluß dieser Arbeit einige Fälle besonders anführen.

Fall 1. B. Gl., 2jähriges Mädchen, mit hartem, doppelseitigem Klumpfuß. Am 21. Januar 1918 wird durch manuelles Redressement im Redresseur nach ca. ½stündiger Arbeit die Varusstellung völlig, der Spitzfuß bis auf 100° beseitigt, ein Vulnofixfilzgipsverband angelegt, der bis zum 5. Februar liegen bleibt. An diesem Tage wird in einem zweiten manuellen Redressement in Narkose Ueberkorrektur zum Hackenfuß-Valgus erreicht. Beim Verbandwechsel am 17. Februar sind beide Füße weich und stehen in guter Stellung. Nachdem Abgüsse für Nachtaußenschienen gemacht worden sind, wird ein neuer Gipsverband in Ueberkorrektur angelegt und nach Wasserglasverstärkung das Kind am 18. Februar für 2 Monate nach Hause entlassen. Am 9. April Wiederaufnahme in erweichtem Gips. Trotzdem sind beide Füße weich und in guter Stellung. Am 28. April Entlassung mit Einlagen und Nachtschienen. Die Kontrolle am 22. Januar 1919 ergab folgenden Befund: Ausdauer gut. Beide Füße weich, geringer Plano-Valgus beiderseits, rechts Spur Adduktion des Vorderfußes. Dorsalflektoren arbeiten. Peronei sind noch nicht deutlich nachweisbar.

Fall 2. P. Sch., 2½jähriges Mädchen, mit hartem, doppelseitigem Klumpfuß. Am 27. Oktober 1917 manuelles Redressement in Narkose. Mittelstellung bis auf den Spitzfuß. Vulnofixzellstoffgipsverband. Am 12. November manuelles Redressement in Narkose. Ueberkorrektur 95° Dorsalflektion. Vulnofixzellstoffgipsverband. 3. Oktober manuelles Redressement ohne Narkose, Vollkorrektur. Mit verstärktem Gips bis zum 18. Februar 1918 nach Hause. Bei Verbandabnahme Füße weich in guter Stellung. Am 6. März mit Einlagen und Nachtschienen entlassen. Letzte Kontrolle: Gute Stellung bei guter Ausdauer und aktiver Muskulatur.

Fall 3. E. J., 1jähriger Knabe, mit doppelseitigem, mäßig hartem Klumpfuß, außerhalb ohne Erfolg behandelt. 5. März 1915 erstes manuelles Redressement in Narkose. Erreicht wurde Mittelstellung bis auf den Spitzfuß. Vulnofixfilzgipsverband. 21. März zweites manuelles Redressement in Narkose. Voll-

Digitized by Google
Original from UNIVERSITY OF CALIFORNIA
Generated on 2019-10-16 13:51 GMT / http://hdl.handle.net/2027/uc1.b3774664
Public Domain in the United States, Google-digitized / http://www.hathitrust.org/access_use#pd-us-google

korrektur. Gipsverband mit Wasserglas verstärkt: bis zum 1. Juni entlassen. Füße nicht mehr ganz korrigiert. Neuer Gips in Vollkorrektur ohne Narkose. Bis 4. August entlassen. Füße sind weich in guter Mittelstellung. Am 31. August mit Einlagen und Nachtschienen entlassen. Die letzte Kontrolle am 21. Januar 1919 ergab gute Stellung (rechts geringe Adduktion) bei guter Ausdauer und aktiver Muskulatur.

Fall 4. K. J., 2¼jähriger Knabe, mit doppelseitigem Klumpfuß. 6. Mai 1914 manuelles Redressement und Achillotomie. Mittelstellung. Nachmittags

Abb. 14.

Verband wegen Schmerzen und Oedem geschlitzt. 22. Mai Verbandwechsel. Füße weich in guter Stellung. Gips mit Wasserglas verstärkt. Für 2 Monate entlassen. Kommt erst am 15. September zurück. Füße stehen gut. Am 17. September mit Einlagen und Nachtschienen entlassen.

Abb. 15.

Die letzte Kontrolle am 21. Januar 1919 zeigt gute Stellung, gute Ausdauer bei aktiver Muskulatur.

Fall 5. S. L., 2½jähriges Mädchen, mit hartem, doppelseitigem Klumpfuß. Am 31. Mai 1918 ½stündiges Redressement mit Gurten und Schrauben. Mittelstellung. Vulnofixzellstoffgips. 14. Juni Verbandwechsel. Füße weich und überkorrigierbar. Mit verstärktem Gips für 2 Monate entlassen. Kommt erst am 19. September zurück. Rechts keine Vollkorrektur mehr, deshalb in Narkose neuer Gips in Ueberkorrektur. Für 2 Monate entlassen. 28. November Wiederaufnahme. Füße sind weich und überkorrigierbar. Am 2. Dezember mit Einlagen und Nachtschienen entlassen. Letzte Kontrolle zeigt gute Stellung bei guter Ausdauer und aktiver Muskulatur.

Digitized by Google
Original from UNIVERSITY OF CALIFORNIA
Generated on 2019-10-16 13:51 GMT / http://hdl.handle.net/2027/uc1.b3774664
Public Domain in the United States, Google-digitized / http://www.hathitrust.org/access_use#pd-us-google

Fall 6. 7jähriges Mädchen, mit doppelseitigem. sehr hartem Klumpfuß. Schon mehrfach ohne Erfolg auswärts vorbehandelt (siehe Abb. 14). Am 2. April 1917 1stündiges Redressement mit Gurten und Schrauben, das wegen Hämatombildung unterbrochen werden muß. 1/2 Korrektur. Vulnofixfilzgips. Am 16. Mai Redr. mit Gurten und Schrauben. Links Vollkorrektur bis auf Spitzfuß, rechts 3/4 Korrektur. Vulnofixfilzgips.

Am 4. Juni 3/4stündiges Redressement mit Gurten und Schrauben. Hämatombildung! Gute Ueberkorrektur. Vulnofixfilzgips. Am 18. Juni Verband-

Abb. 16.

wechsel. 6. September Wiederaufnahme. Füße in guter Mittelstellung, aber noch hart. Mit Einlagen und Nachtschienen entlassen. Letzte Kontrolle am 27. März 1919 ergab gute Ausdauer, leichter Planus transversus, aktive Muskulatur (siehe Abb. 15).

Fall 7. P. W., 6jähriges Mädchen, mit äußerst hartem, doppelseitigem Klumpfuß (siehe Abb. 16). Schon mehrfach vorbehandelt. Am 7. März 1917 Redressement mit Gurt und Schrauben, 1 1/4 Stunden lang. 3/4 Korrektur. Am 21. März wegen mehrerer Druckstellen manuelles Redressement. Korrektur bis auf den Spitzfuß. Vulnofixfilzgips. Wasserglasverstärkung. Für 4 Wochen

Abb. 17.

entlassen. Bei Wiederaufnahme am 21. Mai nochmals manuelles Redressement in Narkose. Abguß für Einlagen und Nachtschienen. Mit verstärktem Gips für 2 Monate entlassen. Bei der Aufnahme am 20. August sind beide Füße mäßig weich, in guter Stellung. Die letzte Kontrolle vom 29. Januar 1919 ergab gute Ausdauer bei guter Stellung und aktiver Muskulatur (siehe Abb. 17).

Fall 8. 7jähriger Junge mit äußerst hartem, doppelseitigem Klumpfuß. Nicht vorbehandelt. Am 18. Juni 1917 1stündiges Redressement mit Gurten und Schrauben. Beseitigung der Adduktion. Vulnofixfilzgips. Am 6. Juli 1 1/2stün-

Digitized by Google
Original from UNIVERSITY OF CALIFORNIA
Generated on 2019-10-16 13:51 GMT / http://hdl.handle.net/2027/uc1.b3774664
Public Domain in the United States, Google-digitized / http://www.hathitrust.org/access_use#pd-us-google

diges Redressement mit Gurten und Schrauben. Ueberkorrektur. Vulnofixfilzgips. 20. Juli Verbandwechsel und Abgüsse. Mit verstärktem Gips für 2 Monate entlassen. 13. Oktober Wiederaufnahme in gänzlich erweichtem Gips. Wieder Neigung zu Varus, links mehr als rechts; deshalb nochmals ½stündiges Redressement mit Gurten und Schrauben. Gute Ueberkorrektur. 5. November Verbandwechsel. 12. Februar 1918 Aufnahme mit durchgelaufenem Gips. Füße eben Mittelstellung. Mit Einlagen und Nachtschienen entlassen 21. Februar. Letzte Kontrolle am 16. Oktober 1918. Füße weich in guter Stellung, links geringe Adduktion. Ausdauer gut, Dorsalflektoren arbeiten.

Fall 9. 8jähriger Knabe, mit äußerst hartem, rechtsseitigem Klumpfuß (siehe Abb. 18). Schon vorbehandelt. 27. Juni 1914 Redressement mit Gurten

Abb. 18.

Abb. 19.

und Schrauben. Mittelstellung bis auf Spitzfuß. Wattegips. 15. Juli Redressement mit Gurten und Schrauben. Achillotomie, z-förmig, subkutan. Filzgips. 27. Juli Verbandwechsel. Wiederaufnahme in weichem Gips am 23. September. Wieder harter Varus mittleren Grades. Manuelles Redressement bis Mittelstellung. 6. Dezember neue Aufnahme. Fuß steht gut. Mit Einlage und Nachtschiene entlassen. Letzte Kontrolle am 29. Januar 1919 (war seit Oktober 1917 nicht mehr dagewesen, und hat seitdem keine Schienen mehr getragen), zeigte leichten Valgus, geringe Adduktion des Vorderfußes, gute Ausdauer bei aktiver Muskulatur (siehe Abb. 19).

Fall 10. 13jähriger Knabe, mit äußerst harten, doppelseitigen Klumpfüßen, bisher unbehandelt. 5. Oktober 1915 Redressement mit Gurten und Schrauben. Mittelstellung bis auf Spitzfuß. Wattegips. 25. Oktober Redresse-

Digitized by Google
Original from UNIVERSITY OF CALIFORNIA
Generated on 2019-10-16 13:51 GMT / http://hdl.handle.net/2027/uc1.b3774664
Public Domain in the United States, Google-digitized / http://www.hathitrust.org/access_use#pd-us-google

ment mit Gurten und Schrauben. z-förmige Achillotomie, subkutan. Vollkorrektur. Wattegips. 17. November Verbandwechsel. Füße weich und überkorrigierbar. Mit verstärktem Gips entlassen. 5. Januar 1916 Wiederaufnahme. Füße stehen gut. Mit Einlagen und Nachtschienen entlassen.

Bei der letzten Kontrolle am 14. Februar 1918 bestand Plano-Valgus bei leichter Adduktion des rechten Vorderfußes. Gute Ausdauer und aktive Muskulatur.

Literatur.

Bessel-Hagen. Die Pathologie und Therapie des Klumpfußes.

Codivilla: Ueber Krampfanfälle nach orthopädischen Operationen. Deutsche med. Wochenschr. 1910, Nr. 46.

Fink, J., Die Therapie der Klumpfüße Neugeborener in den ersten Wochen nach der Geburt. Verhandl. d. Deutschen Gesellschaft f. orthop. Chir. 1904, Bd. 2, S. 154.

Gaugele. Ueber Krampfanfälle nach orthopädischen Operationen. Zentralbl. f. Chir. 1911, Nr. 16.

Giulamila, J. D., Die Korrektion und Fixation des Klumpfußes nach dem forcierten Redressement. Zeitschr. f. orthop. Chir. Bd. 13.

Joachimstal, G., Handbuch der orthopädischen Chirurgie, S. 593.

König, F., Lehrbuch der speziellen Chirurgie.

Krauß, G., Die Behandlung des Klumpfußes von Dr. med. G. Krauß sen. und deren Erfolge in seiner praktischen Tätigkeit. Zeitschr. f. orthop. Chir. Bd. 27.

Lange, F., Der Klumpfuß in Wullstein-Wilms. Lehrbuch der Chirurgie.

Derselbe, Lehrbuch der Orthopädie.

Derselbe, Zur Behandlung des Klumpfußes. Arch. f. Orthop., Mechanother. u. Unfallchir. Bd. 5, Heft 2 u. 3.

Lorenz. A., Heilung des Klumpfußes durch das modellierende Redressement.

Schanz, Zur Behandlung der Krampfanfälle nach orthopädischen Operationen. Zentralbl. f. Chir. 1910. Nr. 2.

Schultze, F., Beitrag zur Behandlung des Klumpfußes. Zeitschr. f. orthop. Chir. Bd. 3, S. 306.

Derselbe, Ein neuer Osteoklast. Verhandl. d. Deutschen Gesellschaft f. orthop. Chir. 1904, Bd. 2, S. 177.

Derselbe. Zur Behandlung des Klumpfußes. Zeitschr. f. orthop. Chir. Bd. 14.

Derselbe, Zur Behandlung des rebellischen Klumpfußes. Arch. f. Orthop. u. Mechanother. Bd. 3, S. 125.

Spitzy-Lange, Der Klumpfuß.

Wilrzejewski. Ueber Unfälle und Komplikationen bei orthopädischen Operationen. Deutsche Gesellschaft f. orthop. Chir. 1911. X. Kongreß.

Wolff, J., Ueber Klumpfußbehandlung. Arch. f. klin. Chir., Bd. 21, S. 90.

Digitized by Google

Original from UNIVERSITY OF CALIFORNIA

Generated on 2019-10-16 13:51 GMT / http://hdl.handle.net/2027/uc1.b3774664
Public Domain in the United States, Google-digitized / http://www.hathitrust.org/access_use#pd-us-google

VI.

Aus dem Kraußianum und der orthopädischen Klinik in München.
(Vorstand: Geh. Hofrat Prof. Dr. F. Lange.)

Die Prüfung der Muskeln durch subkutane elektrische Reizung.

Von

Geh. Hofrat Prof. Dr. **F. Lange** in München.

Die Behandlung der Kinderlähmung erfordert eine klare Uebersicht über den Zustand und die Arbeitsleistung der einzelnen Muskeln. Schnell und für die Entscheidung der Frage, ob die Sehnenverpflanzung überhaupt Aussichten bietet, ausreichend, unterrichtet die funktionelle Prüfung, die wir seit 23 Jahren bei der ersten Untersuchung unserer Patienten ausschließlich anwenden. Die gleiche Methode ist von Spitzy im Lehrbuche der Chirurgie und Orthopädie beschrieben und von Schultheß im Jahre 1913 empfohlen worden. Sie beruht im wesentlichen darauf, daß man den Patienten veranlaßt, alle die Bewegungen, die am Fuß, Knie oder Hüftgelenk möglich sind, der Reihe nach auszuführen und gleichzeitig dabei die in Frage kommenden Muskeln oder Sehnen beobachtet oder betastet, ob sie sich aktiv anspannen. Bei ganz kleinen Kindern, die auf Kommando noch keine Bewegungen ausführen können, müssen durch Kitzeln mit einer Nadel reflektorische Abwehrbewegungen ausgelöst werden, um die zu untersuchenden Muskeln zur Kontraktion zu bringen. Diese einfache Methode, die von den Orthopäden wohl allgemein, von den Internisten und den übrigen Aerzten anscheinend noch viel zu wenig angewandt wird, unterrichtet über die Muskelverhältnisse im groben außerordentlich rasch. Ihr Ergebnis genügt aber nicht immer für die Aufstellung eines Operationsplanes. Einzelne Muskeln, z. B. der Tibialis posterior,

Generated on 2019-10-16 13:51 GMT / http://hdl.handle.net/2027/uc1.b3774664
Public Domain in the United States, Google-digitized / http://www.hathitrust.org/access_use#pd-us-google
Digitized by Google
Original from UNIVERSITY OF CALIFORNIA

Flexor digit., Flexor hallucis, liegen so versteckt, daß oft weder durch das Auge, noch durch den Finger festzustellen ist, ob sie sich kontrahieren oder nicht. Dasselbe gilt von fast allen kurzen Fußmuskeln; auch bei manchen Muskeln am Oberschenkel und am Arm kommt man mit der funktionellen Prüfung allein schwer zum Ziel. Endlich läßt diese Methode oft zweifelhaft, ob die Kontraktion schwach oder kräftig ist. Darüber müssen wir aber unterrichtet sein, wenn wir eine Sehnenverpflanzung vornehmen wollen. Ich habe häufig versucht, die perkutane elektrische Reizung zu dem Zwecke vor der Operation in Narkose anzuwenden. Die Ergebnisse waren aber ganz unbefriedigend. Die Haut der poliomyelitischen Kinder scheint dem Strom große Hindernisse entgegenzusetzen; man wird dadurch gezwungen, starke Ströme anzuwenden und dann gibt es die unvermeidlichen Stromschleifen mit krampfhafter Kontraktion der gesamten Muskeln, die das Bild eher verwischen als klären. Ich habe mich oft überzeugt, daß bei der operativen Freilegung des Muskels der Befund ein ganz anderer war, als es nach dem Ergebnis der elektrischen perkutanen Untersuchung zu erwarten gewesen wäre, und ich habe oft gesehen, daß ein Muskel, der perkutan elektrisch nicht zu erregen war, nach operativer Freilegung auf faradische Ströme lebhaft zuckte. Mit diesen Erfahrungen stimmt eine Mitteilung von Perthes aus der jüngsten Zeit gut überein: Perthes (Münch. med. Wochenschr. 1919, Nr. 36) hatte bei Schußverletzungen von Nerven beobachtet, daß Muskeln, die bei der gewöhnlichen elektrischen Reizung völlige Entartungsreaktion gezeigt hatten und dementsprechend für den faradischen Strom bei perkutaner Reizung völlig unerregbar gewesen waren, bei direkter Reizung des Muskelfleisches deutlich faradische Erregbarkeit zeigten.

Die Erfahrung, daß die perkutane Reizung kein klares Bild von der elektrischen Erregbarkeit eines Muskels gibt, war für mich früher bestimmend gewesen, jeden Muskel, über dessen Beschaffenheit Zweifel bestanden, operativ freizulegen. Die Methode ist sicher, wenn man den Muskelbauch in seiner ganzen Länge freipräpariert: sie ist aber oft unzureichend, wenn man nur kleine Strecken des Muskelfleisches zu Gesicht bekommt. Denn nicht selten finden sich im peripheren Teil ganz degenerierte gelbe Muskelteile und im zentralen Teil gesunde dunkelrote Muskelstränge. Die vollständige Freilegung des Muskels hat aber wieder

Digitized by Google
Original from UNIVERSITY OF CALIFORNIA
Generated on 2019-10-16 13:51 GMT / http://hdl.handle.net/2027/uc1.b3774664
Public Domain in the United States, Google-digitized / http://www.hathitrust.org/access_use#pd-us-google

den zweifellosen Nachteil, daß man das Gleitgewebe des Muskels schwer schädigt und die Operation wesentlich verlängert. Alle diese Erwägungen haben mich seit 1918 veranlaßt, den elektrischen Strom nicht durch die Haut hindurch perkutan, sondern subkutan anzuwenden. Die Ausführung gestaltet sich sehr einfach. Zwei Nadelelektroden, von denen die eine mit einem Stromunterbrecher versehen ist, werden am zentralen und peripheren Ende des Muskelbauches durch die Haut in das Unterhautfettgewebe bis nahe an das Muskelfleisch herangeführt. Ist der Muskel gesund, so genügt es, einen ganz schwachen faradischen Strom hindurchzuschicken, um eine kräftige Kontraktion auszulösen, ist er geschwächt, so sind stärkere Ströme notwendig, und ist er völlig degeneriert, so bleibt auch bei den stärksten Strömen selbstverständlich jede Zuckung aus. Mit dieser Methode läßt sich besser als auf irgend eine andere Weise die Wirkung des elektrischen Stromes auf einen einzelnen Muskel isolieren und die Kontraktionsstärke des Muskels bestimmen. Die punktförmigen Wunden, die bei der Einführung der Nadel entstehen, spielen bei dem narkotisierten Patienten gar keine Rolle.

Die Methode wird in meiner Klinik vor jeder Sehnenverpflanzung ausgeübt. In den ersten Monaten habe ich nach der elektrischen Prüfung der Sicherheit halber die Muskeln noch operativ freigelegt. Nachdem ich mich an vielen Patienten überzeugt hatte, daß eine solche elektrische Untersuchung zuverlässige Resultate gibt, habe ich auf die nachträgliche Freilegung in der Regel verzichtet und später durch das Resultat der Operation die Richtigkeit der elektrischen Muskeldiagnose bestätigt gefunden.

Eine Ausnahme von dieser Regel habe ich nur 2mal bei stark überdehnten Muskeln beobachtet. Wenn der Muskel abnorm lang ist, so kann die Verkürzung des Muskelbauches nicht ausreichen, um ein kräftiges, für das Auge oder den Finger durch die Haut hindurch sicht- oder fühlbares Vorspringen der Sehne auszulösen. Und dann sind Täuschungen möglich, wenn man nicht die Sehne auf eine kurze Strecke freilegt und bei der elektrischen Reizung beobachtet, ob sie sich verschiebt.

Im ganzen genommen hat aber die Methode uns einen schnelleren und ebenso zuverlässigen Einblick in die Muskelverhältnisse gegeben, wie die operative Freilegung des ganzen Muskels, und sie sei deshalb warm zur Nachprüfung empfohlen.

Digitized by Google
Original from UNIVERSITY OF CALIFORNIA
Generated on 2019-10-16 13:51 GMT / http://hdl.handle.net/2027/uc1.b3774664
Public Domain in the United States, Google-digitized / http://www.hathitrust.org/access_use#pd-us-google

Nach Abschluß dieser kleinen Mitteilung erschien eine Arbeit von Erlacher (Münch. med. Wochenschr. 1919, Nr. 47), welche eine ähnliche Methode aus den gleichen Gründen empfiehlt. Nur führt Erlacher die Nadelelektroden bis in das Muskelfleisch, während bei meiner Methode die Spitzen im subkutanen Gewebe ruhen. Ich glaube, daß bei versteckt liegenden Muskeln, z. B. Flexor hallucis, Tibialis posterior, Flexor digit. u. a., eine Anspießung des Muskelbauches mit der Nadelelektrode oft unmöglich ist und halte die einfach und sicher zu erreichende Verbindung des subkutanen Fettgewebes mit der Elektrode für ausreichend; im wesentlichen stimme ich aber ganz den Ausführungen des verehrten Kollegen zu und sehe in der Tatsache, daß wir unabhängig von einander zu dem gleichen Ergebnis kamen, die Bekräftigung, daß eine solche Untersuchungsmethode einem tatsächlichen Bedürfnis entspricht.

Generated on 2019-10-16 13:51 GMT / http://hdl.handle.net/2027/uc1.b3774664
Public Domain in the United States, Google-digitized / http://www.hathitrust.org/access_use#pd-us-google
Digitized by Google
Original from
UNIVERSITY OF CALIFORNIA

VII.

Aus dem Kraußianum und der orthopädischen Klinik in München.
(Vorstand: Geh. Hofrat Prof. Dr. F. Lange.)

Die Retention schwieriger Hüftverrenkungen durch intrakapsuläre Alkoholinjektionen.

Von

Dr. **H. Graetz,** Assistent der Klinik.

Das Prinzip, durch Injektion chemisch reizender Substanzen Entzündungsprozesse und in deren Gefolge Schrumpfungszustände der Gewebe hervorzurufen, ist nicht neu. Schon in den 70er Jahren des verflossenen Jahrhunderts war bei Hernien der Versuch gemacht worden, auf diesem Wege Schrumpfungs- und Verödungsprozesse zu erzeugen. Die heute von den maßgebenden Chirurgen verlassenen Versuche, durch Alkoholinjektion den Bruchsack zur Schrumpfung zu bringen, wie sie Schwalbe 1876 durchgeführt hatte, gehören hierher.

Timmermann und Steffen hatten dann diese Methode weitergebildet und fanden in der Zeit vor der Einbürgerung der Lokalanästhesie manche Anhänger (Brodnitz, Wollermann, Henze u. a.). Für orthopädische Zwecke war zuerst von Lannelongue im Jahre 1891 und später von Lange 1899 dieses Prinzip aufgegriffen worden, und zwar benützten diese Autoren als chemisch reizende Substanz Chlorzink, ersterer vorwiegend bei chirurgischer Tuberkulose, letzterer bei der kongenitalen Hüftgelenksluxation. Während die französische Schule (Lannelongue, Charrier, Ziematzky) im Kampfe gegen die chirurgische Tuberkulose dem Chlorzink treu blieb, empfahl Klapp 1910 bei ausgesuchten Fällen 60 % Alkohol, um in der Umgebung des tuberkulösen Herdes möglichst viel derbes Bindegewebe zu erzeugen.

Digitized by Google
Original from UNIVERSITY OF CALIFORNIA
Generated on 2019-10-16 13:51 GMT / http://hdl.handle.net/2027/uc1.b3774664
Public Domain in the United States, Google-digitized / http://www.hathitrust.org/access_use#pd-us-google

Das ist das Wesentliche, was in der Literatur über solche Versuche niedergelegt ist. In unserer Klinik wurden sie, nachdem die Chlorzinkeinspritzungen — vielleicht weil die damals noch ungenügend ausgebildete Verbandtechnik versagte — keine einwandfreien Ergebnisse geliefert hatten, viele Jahre nicht wiederholt. Aber immer wieder stellte sich bei den verschiedensten Problemen der orthopädischen Therapie das Bedürfnis heraus, schnell eine Schrumpfung überdehnter Gewebe herbeizuführen.

Deshalb wurden im Jahre 1916 die Versuche von neuem aufgenommen. Als schrumpfungserzeugendes Mittel wurde diesmal der absolute Alkohol angewendet. Gebrauch gemacht wurde von diesen Injektionen bei poliomyelitischen Deformitäten, beim gewöhnlichen Plattfuß und bei der angeborenen und paralytischen Hüftluxation.

Am ungünstigsten erscheinen von vornherein die Aussichten bei der Poliomyelitis. Bei den poliomyelitischen Schlottergelenken handelt es sich nicht bloß um eine Ueberdehnung des Kapselschlauches, sondern um eine ausgesprochene Atrophie der Kapsel und Bänder. Ueberdies ist die Kapsel nicht bloß von überdehnter, sondern von schlecht durchbluteter, zum Teil fettig degenerierter Muskulatur umgeben. Tatsächlich wurde bei diesen Fällen nichts erreicht.

Etwas günstiger verliefen die Versuche, die bei 2 Plattfüßen gemacht wurden, um durch je eine Alkoholinjektion im Anschluß an das Redressement eine verstärkte Schrumpfung des talonavikularen Bandapparates zu erzielen. Es handelte sich um einen Fall von gewöhnlichem Plattfuß, der trotz längerer Einlagenbehandlung nie ganz beschwerdefrei geworden war. Bei Abnahme des Gipsverbandes nach 8 Wochen zeigte es sich, daß die Festigkeit des Fußgewölbes wesentlich erhöht und der Gang beschwerdefrei war. Aber der Fall ist nicht beweisend, denn Schrumpfung des Bandapparates haben wir oft nach dem Redressement allein ohne Alkoholinjektionen bei Plattfüßen beobachtet.

Am günstigsten lagen die Verhältnisse bei der kongenitalen Hüftgelenksluxation. Hier fällt einerseits, wie bei der Poliomyelitis, das Moment infektiöser Schädigung weg, anderseits sind auch die Zirkulationsverhältnisse viel besser als an dem weit vom Herzen entfernten Fuß und deshalb konnte von vornherein mit einer lebhafteren Reaktion der Gewebe auf chemische Reize gerechnet werden.

Digitized by Google
Original from UNIVERSITY OF CALIFORNIA
Generated on 2019-10-16 13:51 GMT / http://hdl.handle.net/2027/uc1.b3774664
Public Domain in the United States, Google-digitized / http://www.hathitrust.org/access_use#pd-us-google

Technik der Injektion.

Was zunächst die Quantität und Konzentration des Alkohols anbetrifft, so wurde stets absoluter Alkohol verwendet und im Durchschnitt 1 cm in die Gelenkkapsel injiziert. Die Höchstmenge betrug 3 ccm.

Die Injektion wurde in reluxierter Stellung vorgenommen, um die überdehnte Kapselpartie der Nadel möglichst zugänglich zu machen, und zwar an mehreren Stellen, um eine gleichmäßige Schrumpfung der ganzen überdehnten Kapselpartie zu erzielen. Nach der Injektion wurde die Kapsel kräftig massiert, um die Verteilung des Alkohols zu beschleunigen. Meist war entsprechend dem Typus der Reluxation die hintere und obere Kapselpartie der Ort der Einspritzung.

Gefährlich für den Patienten könnte eine solche Injektion nur werden, wenn zufällig die Kanüle in eine Vene geriete, Blutkoagula bildete und Anlaß zur Embolie gäbe. Deshalb muß die Spritze vor der Injektion immer angesaugt werden.

Bei diesem Vorgehen haben wir irgendwelche schädliche Neben- oder Nachwirkungen nicht beobachtet. Die kleinen Dosen, überdies in Narkose verabreicht, machten nach dem Erwachen keine Schmerzen.

Im ganzen wurden Alkoholinjektionen in 12 Fällen kongenitaler Hüftluxation gemacht. Unter 4 doppelseitigen wurde das schlechtere, schon reluxierte oder zur Reluxation neigende so behandelt.

Die Alkoholinjektionen kamen zur Anwendung erstens bei allen Reluxationen, die während der Verbandperiode auftraten, und zweitens bei Fällen, bei denen unmittelbar nach der Reposition der Kopf eine sehr große Neigung zur Reluxation zeigte, so daß eine dauernde Retention durch Verbände von vornherein aussichtslos erschien.

Am beweiskräftigsten sind die Erfolge bei der ersten Gruppe, bei den in der Verbandsperiode aufgetretenen Reluxationen.

In diesen Fällen tritt erfahrungsgemäß fast niemals eine genügende Schrumpfung der Kapsel ein, auch wenn man zum zweitenmal reponiert. Es fällt der große traumatische Reiz, den die erste Reposition fast stets in Form von Blutergüssen, Muskelzerrungen u. ä. setzt, weg. Infolgedessen ist dann auch die Reaktion der Gewebe

Digitized by Google
Original from UNIVERSITY OF CALIFORNIA
Generated on 2019-10-16 13:51 GMT / http://hdl.handle.net/2027/uc1.b3774664
Public Domain in the United States, Google-digitized / http://www.hathitrust.org/access_use#pd-us-google

auf die zweite Reposition viel geringer als bei der ersten Einrenkung. Man kann sich des Eindrucks nicht erwehren, daß nach einer mehrmonatlichen Verbandperiode nicht nur der Knochen atrophisch ist, sondern auch die ihn umgebenden Gewebe welk und schlaff sind wie die das Hüftgelenk bedeckende Haut, so daß also die Aussichten auf die Retention des reponierten Kopfes die denkbar ungünstigsten sind. Im ganzen kamen 8 Reluxationen zur Behandlung. In 2 Fällen war kein Erfolg zu verzeichnen. Ueber diese Fälle soll später noch gesprochen werden.

Betrachten wir zunächst den Erfolg der mit Alkoholinjektion kombinierten Einrenkung bei den übrigen 6 Fällen. Unter ihnen befinden sich 4 zweiten Grades, 2 dritten Grades. Die Beschaffenheit der Pfanne war bei allen äußerst schlecht. Sie war sehr flach, ein hinterer und oberer Pfannenrand so gut wie gar nicht vorhanden. 4mal wurde die Alkoholinjektion in die hinteren, 2mal in die oberen Kapselpartien gemacht. In 4 Fällen — bei 2 Luxationen zweiten Grades, 2 dritten Grades — war das Resultat ein vollkommen befriedigendes, 1 Fall wurde nach 2 Jahren, 3 nach 1 Jahre nachuntersucht. Der Kopf war bei allen im Liegen und Stehen, bei Rotationsbewegungen vorne in der Pfanne zu fühlen. Der Gang war ausdauernd und sicher. Bei 2 über 1 Jahr beobachteten Fällen war auch das Trendelenburgsche Phänomen negativ geworden. Gleichzeitig ergab die Nachuntersuchung, daß dieser feste Halt des Kopfes nicht durch eine völlige oder sehr erhebliche Versteifung des Gelenks erkauft war. Die Beweglichkeit war dank der Uebungen, die gleich im Beginne der verbandfreien Periode gemacht worden waren, eine gute. Bei dem am längsten beobachteten Kinde war sie völlig normal, bei dem seit 9 Monaten eingerenkten entsprechend der Kürze der verbandfreien Periode eingeschränkt, jedoch entsprechend den ohne Alkoholinjektion behandelten Fällen (Abduktion bis 120°, Beugung bis 130°). Bei den beiden über 1 Jahr beobachteten Fällen war die Abduktion bis 120°, bzw. 140°, die Flexion bis 120° bzw. 90° möglich.

Es war demnach durch aktive und passive Uebungen die Kräftigung der Muskulatur — das für die dauernde Sicherung des Kopfes wichtige dritte Moment — und gleichzeitig Beweglichkeit erzielt worden, ohne daß die Kapsel an Festigkeit verloren hatte.

In 2 Fällen war das Resultat funktionell sehr gut, jedoch hinsichtlich der Stellung des Kopfes nicht so ideal, indem Kopf und

Digitized by Google
Original from UNIVERSITY OF CALIFORNIA
Generated on 2019-10-16 13:51 GMT / http://hdl.handle.net/2027/uc1.b3774664
Public Domain in the United States, Google-digitized / http://www.hathitrust.org/access_use#pd-us-google

Trochanter bei der Kontrolle im Vergleich zur gesunden Seite etwas höher standen.

Der 1. Fall betrifft ein 10jähriges Mädchen (Luxationstypus zweiten bis dritten Grades) mit ganz flacher Pfanne, die bei Einrenkungsmanövern den Kopf immer wieder abgleiten ließ. Bei der Nachuntersuchung nach 2½ Jahren steht Kopf und Trochanter um ein weniges höher als auf der gesunden Seite. Doch ist der Gang sicher und 4—5 Stunden täglich ohne jede Ermüdung möglich, so daß auch hier der Halt durch die geschrumpfte Kapsel ein genügender ist. Im 2. Falle, bei einem 6jährigen Knaben, war zunächst nur die subspinöse Transposition möglich gewesen, erst 14 Tage später die Einrenkung. Es gelang hier nicht, die Subluxation völlig zu beseitigen. Doch war die Schrumpfung der oberen Kapsel, die bei der Kontrolle nach 7 Monaten als strangartige Verdickung nachgewiesen werden konnte, eine außerordentliche. Der Kopf konnte nach 14 Monaten noch am Pfannenorte vorne, etwas höher als normal, nachgewiesen werden. Der Gang war gut und sicher. In 2 Fällen kam es zur Reluxation. Bei der einen, einer Luxatio duplex dritten Grades, gelang zwar die Reposition auf einer Seite, der Kopf zeigt sich bei der Nachuntersuchung fest am Pfannenorte, die andere Hälfte aber reluxierte wieder. Der schließliche Erfolg war eine Besserung der Stellung, indem der vor der Einrenkung vorne nicht fühlbare Kopf nun etwas oberhalb des Pfannenrandes tastbar wurde. Im 2. Falle handelte es sich um eine Reluxation im gebrochenen Gips.

In beiden Fällen mag vielleicht in der zu geringen Dosis (im ersten 0,3 ccm Alkohol, im zweiten 0,5 ccm) die Ursache der mangelnden Schrumpfung gelegen sein.

Bei einer zweiten Gruppe von 3 Fällen wurde schon unmittelbar nach der Einrenkung Alkohol in den Teil der Kapsel injiziert, der sich als besonders schlaff erwies. 2mal war dies vorwiegend die hintere, 1mal die obere Kapsel. Bei allen drei Patienten ergab die Nachuntersuchung sehr gute Resultate. Der Kopf stand fest am Pfannenort bei Außen- und Innenrotation. Der Gang war gut und ausdauernd.

Bei dem am längsten beobachteten Fall — 19 Monate nach der Einrenkung — war auch das Trendelenburgsche Phänomen negativ geworden, die Beweglichkeit des Gelenkes eine gute (Abduktion bis 130°, Beugung bis 100°). Diese 3 Fälle haben selbst-

Digitized by Google
Original from UNIVERSITY OF CALIFORNIA
Generated on 2019-10-16 13:51 GMT / http://hdl.handle.net/2027/uc1.b3774664
Public Domain in the United States, Google-digitized / http://www.hathitrust.org/access_use#pd-us-google

verständlich nicht die gleiche Beweiskraft für den Nutzen der Alkoholinjektionen. Die geringe Zahl dieser Fälle dürfte aber zeigen, daß wir sehr streng in der Auswahl der Fälle waren und nur bei solchen Hüftgelenkskapseln Alkoholinjektionen vorgenommen haben, bei denen eine genügende Schrumpfung der Kapsel durch den Verband allein ausgeschlossen erschien.

Zusammenfassung.

Die intrakapsuläre Alkoholinjektion ist bei 11 Fällen von angeborener Hüftverrenkung angewendet worden, und zwar bei 8 Fällen von Reluxationen während der Verbandperiode und bei weiteren 3 Fällen, bei denen nach der Reposition der Kopf von vornherein so wenig Halt hatte, daß ein Gelingen der Retention im Verbande allein ausgeschlossen erschien. Ideale anatomische und funktionelle Heilung wurde in 7 Fällen, ein gutes funktionelles Resultat bei leichter Subluxation in 2 Fällen erreicht. Bei 2 Fällen kam es nach der Alkoholinjektion neuerlich zur Reluxation. Die Durchschnittsdose der Injektionsmenge betrug 1 ccm. Mit Berücksichtigung der Unsicherheit, die bei jeder neuen Methode anfangs in der Ausbildung der Technik liegt, scheinen die Erfolge günstig und deshalb ist bei allen Fällen, bei denen die Retention Schwierigkeiten macht, das Verfahren zu empfehlen. Schädliche Folgen haben wir bei Anwendung der geschilderten Vorsichtsmaßregeln (Ansaugen der Spritze vor der Injektion) nicht beobachtet[1]).

[1]) Anmerkung während der Drucklegung: Das Verfahren hat sich auch im laufenden Jahre sehr gut bewährt, so daß wir jetzt bei jedem zweifelhaften Falle davon Gebrauch machen.

Digitized by Google
Original from UNIVERSITY OF CALIFORNIA
Generated on 2019-10-16 13:53 GMT / http://hdl.handle.net/2027/uc1.b3774664
Public Domain in the United States, Google-digitized / http://www.hathitrust.org/access_use#pd-us-google

VIII.

Aus dem Kraußianum und der orthopädischen Klinik in München.
(Vorstand: Geh. Hofrat Prof. Dr. F. Lange.)

Die Etappeneinrenkung schwieriger angeborener Hüftluxationen.

Von

Dr. **Walter Wisbrun,** Volontärarzt der Klinik.

Mit 15 Abbildungen.

Während des Krieges ist häufig der richtige Zeitpunkt zur Behandlung der angeborenen Hüftluxationen versäumt worden. Es kommen daher in den letzten Jahren auffallend viel ältere Luxationskinder in Behandlung, bei denen die Reposition auf große Schwierigkeiten stößt, wenn nicht ganz unmöglich ist.

In diesen Fällen handelt es sich fast immer um die iliakale Form, welche stets mit erheblicher Verkürzung einhergeht. Der Oberschenkel ist innenrotiert, die Trochanteren stehen hoch und der Schenkelhals verläuft in sagittaler Richtung nach hinten. Die bei der Reposition zu überwindenden Hindernisse werden bedingt durch die Verkürzung der pelvifemoralen und pelvikruralen Muskeln und durch die Veränderungen der Kapsel. Die letzteren setzen der Reposition die größten Hindernisse entgegen. Im Vergleiche zu ihnen sind die muskulären Widerstände gering. Die hintere Kapselwand ist durch den gegen sie andrängenden Kopf stark gedehnt und spannt sich als Kopfkappe straff über denselben, während der Teil der Kapsel, welcher sich über die Hüftpfanne spannt, entweder wenig oder je nach der Entfernung der Ansatzpunkte gar nicht gedehnt zu sein braucht. Zwischen Kopf und Pfanne bildet der Kapselschlauch den Isthmus, dessen Zustandekommen zum Teil durch das Verhalten des Iliopsoas bedingt wird, welcher sich nach den

Digitized by Google
Original from UNIVERSITY OF CALIFORNIA
Generated on 2019-10-16 13:53 GMT / http://hdl.handle.net/2027/uc1.b3774664
Public Domain in the United States, Google-digitized / http://www.hathitrust.org/access_use#pd-us-google

Untersuchungen von Lorenz wie ein straffes Seil von der vorderen Fläche der Wirbelsäule zum dislozierten Trochanter minor spannt und das Becken wie eine Tragschlinge von unten her stützt. Die Ueberwindung des Isthmus sind bei der Reposition die Hauptschwierigkeiten und es kommt häufig vor, daß diese Hindernisse bei älteren Luxationen in einer Sitzung mit keiner unblutigen Methode zu überwinden sind.

Für diese Fälle sind bereits Verfahren angegeben worden, welche die Luxationen für die Einrenkung gewissermaßen vorbereiten sollen. Einige Autoren (Becher, Calot und andere) leiten vor der Reposition eine mehrwöchige Dauerextension bis zu 50 kg ein. Andere wenden einmalige forcierte Extension bis zu 50 kg an. Durch diese Extensionsverfahren wird hauptsächlich die Muskel- und Bänderspannung überwunden, wenn auch zugegeben werden soll, daß in geringem Maße auch die Kapselhindernisse beeinflußt werden mögen.

Schlesinger hat im Jahre 1901 eine Methode angegeben, die auch von anderen Autoren geübt wurde. Er fixiert, wenn die Einrenkung nicht sofort gelingt, das Gelenk einige Zeit „scharf in der Stellung, in der das Einschnappen des Kopfes stattfindet". Der Gipsverband bleibt 3—4 Tage liegen und die Reposition wird zum zweiten Male versucht. Gelingt sie dann noch nicht, wird nochmals in derselben Stellung eingegipst, bis die Einrenkung ohne weiteres gelingt. Reiner geht ähnlich vor. Er stellt seine Repositionsmanöver ein, wenn die pfannenwärts gerichtete Bewegung des Kopfes infolge der erheblichen Verengerung des Isthmus und starken Verdickung des Kapselschlauches ein natürliches Ende erreicht und fixiert die „erreichte Pfannennähe des Kopfes, sowie die erreichte größtmögliche, aber naturgemäß noch nicht rechtwinklige Abduktion des Oberschenkels im Gipsverband". Ein ähnliches Verfahren stammt von Weischer, welcher die schwierigen Fälle von angeborener Hüftluxation ebenfalls in Etappen redressiert und jedesmal die erreichte Stellung im Gipsverband fixiert.

Diese drei Methoden haben etwa die gleiche Wirkung. Die verkürzten pelvitrochanteren Muskeln pressen den Schenkelkopf mit ziemlicher Gewalt gegen den verengten Isthmus. Dadurch wird derselbe allmählich erweitert und der Kopf zwängt sich nach Art eines Keiles hindurch, und es ist einleuchtend, daß er in einzelnen Fällen, wie Reiner in seiner Arbeit erwähnt, schon im ersten Verband allein durch den kräftigen Muskelzug in die Pfanne getrieben

Digitized by Google
Original from UNIVERSITY OF CALIFORNIA
Generated on 2019-10-16 13:53 GMT / http://hdl.handle.net/2027/uc1.b3774664
Public Domain in the United States, Google-digitized / http://www.hathitrust.org/access_use#pd-us-google

wurde. Als ein weiteres wirksames Moment für seine Methode führt Reiner die „Traumatisierung der Gewebe“ an, welche infolge ödematöser Durchtränkung nachgiebiger werden.

Die Wirksamkeit der eben beschriebenen Methoden ist einleuchtend, es besteht aber bei ihnen die große Gefahr der Ischiadikuslähmung. Dadurch nämlich, daß der Schenkelkopf in der Gegend des **hinteren** Pfannenrandes fixiert wird, kann der Nervus ischiadicus leicht zwischen den beiden Knochen gequetscht werden. Peltesohn nennt diese Stellung aus diesem Grunde geradezu verhängnisvoll. In dem Sammelreferat Bades über Lähmungen nach Reposition der angeborenen Hüftverrenkung führen Heusner, Kümmell, Wollenberg, Bier, Haglund, Ludloff selbstbeobachtete Lähmungen des Ischiadikus auf den Druck des in nicht reponierter abduzierter Stellung fixierten Femur zurück. Bade selbst meint, daß noch in einer Reihe von Fällen, wo zwar die Ansicht von einer nichtgelungenen Reposition nicht prägnant geäußert worden wäre, doch die nichtgelungene Reposition die Ursache gewesen sei. Diese Methoden bergen also nicht zu unterschätzende Gefahren in sich.

Sie lassen sich vermeiden, wenn man die Reposition in Etappen nicht über den hinteren, sondern über den **oberen** Pfannenrand vornimmt. Auf diese Weise werden an der Langeschen Klinik die iliakalen Luxationen, deren Einrenkung sich in der ersten Narkose als unmöglich erweist, behandelt. Aus der Stellung der Luxatio iliaca wird der Kopf zunächst in die Stellung einer Luxatio supracotyloidea gebracht (Transposition) und einige Wochen später ist die eigentliche Reposition in die Pfanne hinein vorgenommen. Gelingt die Einrenkung dann noch nicht, dann wird nochmals in Transpositionsstellung fixiert und nötigenfalls ein drittes Mal.

Durch die Extension und Außenrotation wird der Kopf, falls keine Verwachsungen vorhanden sind, allmählich aus der Kopfkappe herausgehebelt. Sind Verwachsungen vorhanden, so werden dieselben gedehnt. Die Abduktion und Ueberstreckung unterstützen erstens diese Wirkung und zweitens wird durch sie der Kopf nach vorn innen gegen den Isthmus gedrängt, der durch den stetigen Druck des Kopfes allmählich gedehnt wird. Außerdem wird der Psoas entspannt, da durch die subspinöse Einstellung des Kopfes seine Ansatzpunkte einander genähert werden.

Digitized by Google
Original from UNIVERSITY OF CALIFORNIA
Generated on 2019-10-16 13:53 GMT / http://hdl.handle.net/2027/uc1.b3774664
Public Domain in the United States, Google-digitized / http://www.hathitrust.org/access_use#pd-us-google

Die geschilderte Methode wurde bisher in 6 Fällen angewandt. Den Erfolg derselben mögen die Krankengeschichten beweisen.

1. F., F., Alter 8 Jahre. Lux. cox. cong. sin. III.

Ziemlich großes, kräftiges Mädchen. Schenkelkopf bei Beugung und Streckung hinten auf der Darmbeinschaufel in der Höhe der Spina ant. kaum verschieblich. Oberschenkel in Flexionskontraktur von 170° und Adduktionskontraktur von 160°. Erstere läßt sich nicht, letztere bis zur Mittelstellung korrigieren. Flexion frei. Innenrotation beschränkt. Außenrotation nur ganz wenig über Mittelstellung möglich. Verkürzung gut 2 Querfinger.

27. September 1911. Einrenkungsversuch mit Bratford. Starke Extension bis 50 kg. Nach langem Arbeiten gelingt es den Kopf nach vorne zu bringen. bei Ueberstreckung bleibt er vorn, bei ganz leichter Beugung rutscht er wieder nach hinten. Es gelingt aber noch nicht, den Kopf an den Pfannenort herunterzubringen. Gipsverband in Abduktion 140°; Ueberstreckung. Außenrotation.

Abb. 1.

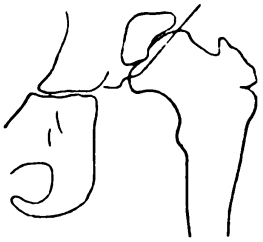

F. F., 26. September 1911.

Abb. 2.

14. Oktober 1911.

Abb. 3.

2. November 1911.

12. Oktober 1911. Abnahme des Verbandes, Kopf wieder nach hinten verschoben, läßt sich nur durch starke Ueberstreckung nach vorn bringen. In Narkose neuerdings Extension mit Modell 1911 bis 50 kg. Starker Druck mit dem Hebel. Kopf wird schließlich nach langem Arbeiten an den Pfannenort gebracht und gleitet bei Innenrotation sofort wieder heraus. Deshalb Gips in ungefährer Lorenzscher Primärstellung, aber mit axillärer Abduktion. Röntgenbild: Kopf steht ganz unterhalb des Y-Knorpels. Das Ergebnis der Reposition ging leider in diesem Falle wahrscheinlich durch eine Erkrankung an Masern und die Verlegung in ein anderes Krankenhaus verloren.

2. V., F., 6 Jahre alt. Lux. cox. cong. dext.

Kräftiger, gutgenährter Knabe. Beinverkürzung von ca. 2 Querfingern. Kopf vorn dicht unterhalb der Spina bei Streckstellung zu fühlen. Bei starker Beugung wird er hinten palpabel (Luxat. II. Grades).

17. Juni 1915. Auf Weberschem Tisch Extension mit Innenrotation. Der Kopf tritt anfangs etwas tiefer, aber dann nicht mehr, sodann weitere Extension in Außenrotation und Uebergang in Abduktion mit Hebeldruck von der Seite und hinten, wodurch der Kopf vorn besser fühlbar wird. Da Einrenkung nicht weiter gelingt, wird ausgespannt und manuelle Einrenkungsversuche gemacht, die jedoch vergeblich sind, dabei ist rauhes Knochengeräusch wahrnehmbar. Fixation in subspinöser Stellung in mäßiger Abduktion und starker Ueberstreckung.

Digitized by Google
Original from UNIVERSITY OF CALIFORNIA
Generated on 2019-10-16 13:53 GMT / http://hdl.handle.net/2027/uc1.b3774664
Public Domain in the United States, Google-digitized / http://www.hathitrust.org/access_use#pd-us-google

1. Juli 1915. In Aethernarkose abermalige Extension auf dem Weberschen Tisch. Kopf folgt. Vermittels Hebelmanöver wird er an den Pfannenort gebracht. Nach Ausspannen steht der Kopf wahrscheinlich am oberen Pfannenrand in ungefährer Lange-I-Stellung. Gips in dieser Stellung mit Einschluß des Oberschenkels. Röntgenbild: Kopf am oberen Pfannenrand.

2. Juli 1915. Verbandabnahme. Nach kräftiger Extension (30—35 kg) und starkem Druck auf Trochanter gelingt es nach mehrmaligem Versuch, den Kopf in die Pfanne hineinzutreiben. Bei Aus- und Einrenkungsmanövern ist ein Ueberschnappen über den hinteren Pfannenrand sehr gut, über den oberen dagegen sehr wenig zu hören. Gipsverband unter starkem Bindenzug auf den Trochanter mit Einschluß des Fußes in Ueberstreckung starker Innenrotation und Abduktion von gut 140°. Kontrollröntgenbild zeigt den Kopf gut in der Pfanne.

Die weitere Behandlung war in diesem Falle sehr mühsam. Nach 3 Monaten wurde der Kopf in die zweite Langesche Stellung überführt. Die Röntgen-

Abb. 4.

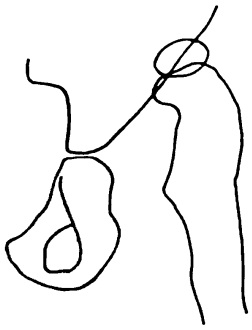

F. V., 15. April 1915.

Abb. 5.

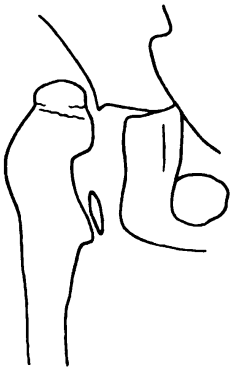

19. Mai 1916.

Abb. 6.

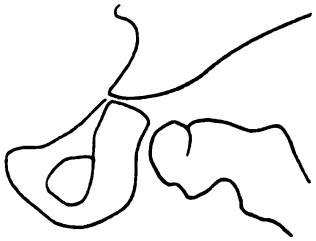

5. Oktober 1915.

kontrolle zeigte den Kopf im oberen Pfannenteil oberhalb des Y-Knorpels. Deshalb wurde eine Alkoholinjektion in die obere Kapsel vorgenommen und wieder in Lange-I-Stellung eingegipst. Abermals 3 Monate später nochmalige Ueberführung in Lange II. Röntgenkontrolle: Kopf gut am Pfannenort, aber nicht mehr so tief und nahe am Knochen, wie in der ersten Langeschen Stellung. Im März 1916 wurde ein Beckenring angelegt und mit Steh- und Gehübungen begonnen. Im Mai 1916 war der Kopf subluxiert. Da der Gang des Knaben jedoch gut war, wurde auf eine nochmalige Reposition verzichtet. Der Grund für die Subluxation war die erhebliche Antetorsion des Kopfes, welche aus den Konturenzeichnungen der Röntgenbilder ersichtlich ist.

3. N., J., 5 Jahre. Lux. cong. dupl. (r. III; l. II—III). Doppelseitige Luxatio iliaca.

9. Oktober 1919. In Choräthyläthernarkose Einrenkungsversuch auf Weberschem Tisch mit Extension von 30—40 kg. Köpfe treten langsam tiefer, es ist jedoch nicht möglich, sie an den Pfannenort zu bringen. Daher wird der Kopf beiderseits in Ueberstreckung möglichst weit nach vorn gebracht und beiderseits in Transpositionsstellung eingegipst.

Digitized by Google
Original from UNIVERSITY OF CALIFORNIA
Generated on 2019-10-16 13:53 GMT / http://hdl.handle.net/2027/uc1.b3774664
Public Domain in the United States, Google-digitized / http://www.hathitrust.org/access_use#pd-us-google

23. Oktober 1919. Zweiter Einrenkungsversuch auf dem Weberschen Tisch. Nach kräftiger Extension in Einwärtsrotation, später in Außenrotation, gelingt es wohl allmählich beiderseits bei starker Abduktion und Druck auf den Trochanter mit Hebel, den linken Kopf in Pfannenhöhe zu bringen, dagegen rechts nicht ganz, auch bleibt der rechte Kopf etwas weiter hinten stehen. Nach Dehnung der Adduktoren läßt sich der linke Kopf über den hinteren Pfannenrand einrenken. Das Pfannengeräusch ist sehr schlecht. Der Schenkel läßt sich dennoch in Lange-I-Stellung fixieren. Rechts ist Einrenkung nicht sicher zu erreichen, Kopf läßt sich etwas höher als links einigermaßen in Pfannenhöhe bringen, bleibt aber vorn nicht so gut fühlbar, als links. Doppelseitiger Gipsverband in Lange-I-Stellung. Röntgenbild im Gipsverband: Kopf beiderseits ziemlich nahe am Beckenknochen, aber rechts ganz oberhalb und links zu ²/₃ oberhalb des Knorpels.

6. November 1919. 3. Einrenkungsversuch. Bei kräftiger Extension auf dem Weberschen Tisch mit 40—50 kg beiderseits in mittlerer Abduktion mit Hebel-

Abb. 7.

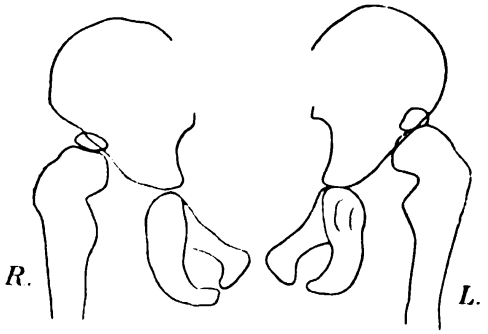

J. N., 8. Oktober 1919.

Abb. 8.

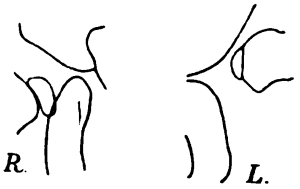

15. Dezember 1919.

druck von hinten auf den Trochanter. Nach ziemlicher Mühe lassen sich die Köpfe nach Dehnung der Adduktoren in Pfannenhöhe bringen. In Lorenzstellung mit kräftigem manuellem Druck von hinten auf den Trochanter gelingt es, unter deutlichem aber schlechtem Pfannengeräusch Einrenkung zu erzielen. Beckenbeingipsverband in Lorenzstellung mit Einwärtsrotation.

16. November 1919. Röntgenbild im Gipsverband; Rechts Kopf fast in Pfannenhöhe, aber weit seitlich links fingerbreit unterhalb der Pfanne und dicht am Knochen.

20. November 1919. Entfernung eines Teiles aus dem Gipsverband. Abduktion vermindert. Röntgenbild im Gipsverband: Kopf links etwa konzentrisch.

11. Dezember 1919. Alkoholinjektion (0,3 beiderseits) in hintere Kapselwand und kräftige Massage. Linker Kopf reluxiert rechts noch vorn zu fühlen. Auf Webertisch nochmalige Extension, beiderseits Verband in I. Stellung nach Lange. Kind noch in Behandlung.

15. Dezember 1919. Röntgenbefund (siehe Konturenzeichnungen): Rechter Kopf ungefähr ²/₃ unterhalb des Y-Knorpels, linker zu ²/₃ oberhalb desselben. Der rechte Kopf steht also normal, der linke muß noch tiefer getrieben werden.

Digitized by Google
Original from UNIVERSITY OF CALIFORNIA
Generated on 2019-10-16 13:53 GMT / http://hdl.handle.net/2027/uc1.b3774664
Public Domain in the United States, Google-digitized / http://www.hathitrust.org/access_use#pd-us-google

4. F., M., 4 Jahre alt. Lux. cox. cong. dupl. iliaca.

26. Oktober 1916. Da Reposition nicht gelingt, wird nach Extension mit 25 kg in Ueberstreckung, in welcher beide Köpfe subspinös zu fühlen sind, eingegipst.

9. November 1916. Einrenkung gelingt verhältnismäßig spielend. Gipsverband in Lorenzscher Stellung, da hinterer Pfannenrand sehr schlecht. Röntgenbild zeigt beide Köpfe unterhalb des Y-Knorpels.

21. November 1916. Beim Versuch der Ueberführung in Lange I springen die Köpfe nach hinten heraus, deshalb Gipsverband in halber Innenrotation und Abduktion von 90°. Röntgenbild: Köpfe ziemlich weit seitlich, etwa ein Querfinger von der Pfanne entfernt. Gut unterhalb des Y-Knorpels stehend.

4. Dezember 1916. Entlassen.

18. Januar 1917. Wiederaufnahme. Röntgenkontrolle: Beide Köpfe unterhalb des Y-Knorpels. Rechter Kopf etwas weiter vom Pfannenboden entfernt.

Abb. 9.

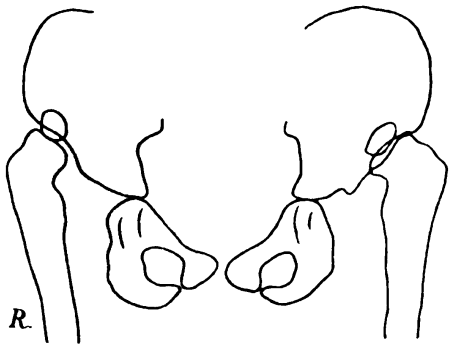

M. F., 18. Oktober 1916.

Abb. 10.

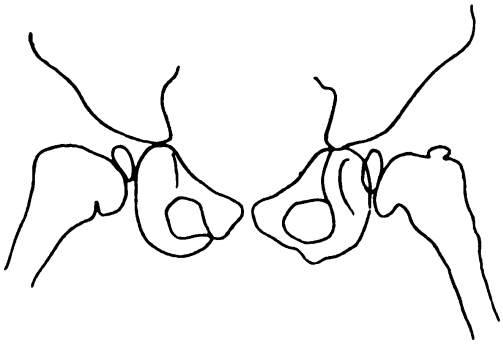

6. Juni 1917.

30. Januar 1917. Ueberführung in Lange-I-Stellung. Die weitere Behandlung verlief ohne Besonderheiten. Das Kind kam am 30. September 1918 zum letzten Male zur Kontrolle in die klinische Sprechstunde. Bis dahin waren beide Köpfe regelrecht am Pfannenort geblieben. Nur der Gang war noch etwas steif.

5. S., E., 8½ Jahre alt. Lux. cox. cong. dupl. III.

Mittelkräftiges Kind in entsprechendem Ernährungszustand. Trochanterlinie ladet beiderseits stark aus. Köpfe fehlen an normaler Stelle. Sie stehen beiderseits hinter auf der Darmbeinschaufel; links gar nicht, rechts nur wenig beweglich, keine Krepitation. Trendelenburg beiderseits ++. Röntgenbild: Luxatio coxae III. beiderseits.

23. September 1919. In Chloräthyläthernarkose Einrenkungsversuch auf dem Weberschen Tisch. Nach ca. 20 Minuten langem Einspannen mit einer Extension bis zu 50 kg gelingt es, die Köpfe nach vorn zu bringen. Dagegen erweist sich eine Einrenkung als unmöglich. Gipsverband in Abduktion von 160° und Ueberstreckung beiderseits. Wegen eines epileptiformen Anfalles am 25. September 1919 erneuter Einrenkungsversuch erst am

15. Oktober 1919. Nach der Verbandabnahme zeigt das Röntgenbild, daß beide Köpfe vorn stehen geblieben sind. Es wird bei Innenrotation etwa

Digitized by Google
Original from UNIVERSITY OF CALIFORNIA
Generated on 2019-10-16 13:53 GMT / http://hdl.handle.net/2027/uc1.b3774664
Public Domain in the United States, Google-digitized / http://www.hathitrust.org/access_use#pd-us-google

1 Viertelstunde lang bis zu 40 kg extendiert. Dann gelingt es, durch Druck von hinten auf den Trochanter mittels Hebels, den Kopf in die Pfanne zu bringen, welche sich als wenig tief erweist und daher durch Hebelbewegungen vertieft wird. Beckenbeingipsverband in I. Langescher Stellung.

17. Oktober 1919. Röntgenbild: Linker Kopf zur Hälfte unterhalb des Y-Knorpels. Rechter Kopf knapp 1/3 unterhalb desselben.

Abb. 11.

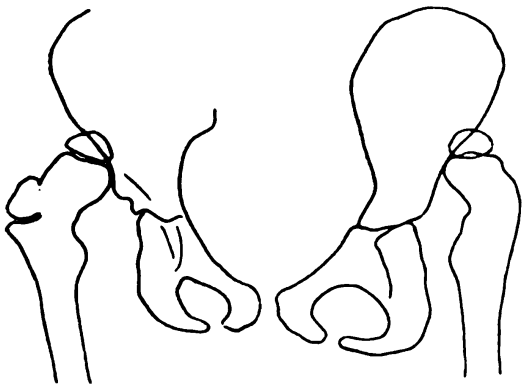

E. St., 24. September 1919.

Abb. 12.

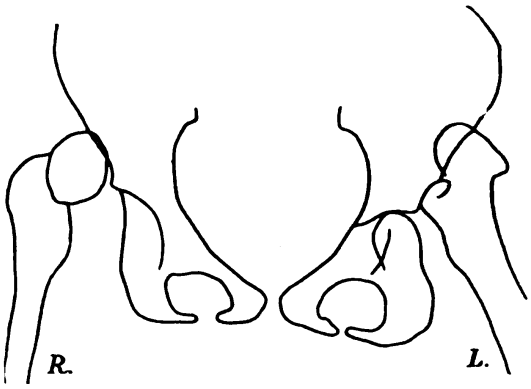

15. Oktober 1919. Ueberstreckung.

Abb. 13.

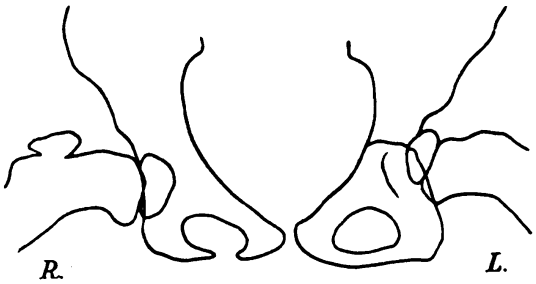

10. Dezember 1919.

18. Oktober 1919. Wegen eines abermaligen epileptiformen Anfalles werden gegen Abend beide Knie gebeugt und die Abduktion vermindert, worauf Intensität und Häufigkeit der Anfälle sichtlich nachläßt.

24. Oktober 1919. Röntgenbild: Köpfe stehen unverändert, rechts etwas hoch. Neuer Gipsverband in Lange-I-Stellung.

9. Dezember 1919. Röntgenbild: Rechter Kopf unterhalb Y-Knorpels; linker nur zu 2/3. Verband in Lange-II-Stellung.

Kind befindet sich noch in Behandlung.

6. H., E., 8 Jahre alt. Luxatio coxae cong. iliaca sin.

9. Oktober 1919. In Chloräthyläthernarkose auf Webertisch Extension bis zu 40 kg 20 Minuten lang. Der Kopf folgt nur sehr langsam. Erst nach ergiebigen Hebelmanövern von der Seite tritt der Kopf deutlich unter der Spina hervor. Beckenbeingipsverband in starker Ueberstreckung. Abduktion von 160° und Außenrotation von 70°.

Digitized by Google
Original from UNIVERSITY OF CALIFORNIA
Generated on 2019-10-16 13:53 GMT / http://hdl.handle.net/2027/uc1.b3774664
Public Domain in the United States, Google-digitized / http://www.hathitrust.org/access_use#pd-us-google

22. Oktober 1919. 2. Repositionsversuch mit Extension bis zu 50 kg mißlingt ebenfalls. Gips in starker Abduktion (140°), Ueberstreckung und Innenrotation von 45°.

6. November 1919. Einrenkung gelingt über den hinteren Pfannenrand verhältnismäßig leicht. Gips in Lorenzscher Primärstellung.

19. November 1919. Ueberführung in Lange-I-Stellung.

Abb. 14.

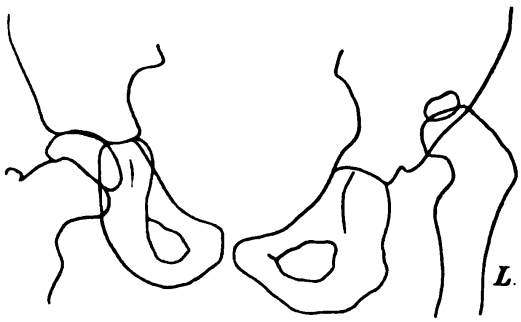

E. H., 8. November 1919.

Abb. 15.

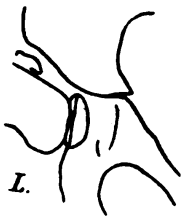

21. November 1919.

24. November 1919. Röntgenkontrolle: Kopf unterhalb des Y-Knorpels tief in der Pfanne.

Das Kind ist noch in Behandlung. Der Kopf steht tief in der Stellung des Hüftgelenks in Abduktion von 120° und mittlerer Rotationsstellung. Die Beweglichkeit ist stark herabgesetzt. Therapie: Gymnastik, Nachtapparat.

Wir sehen, daß in den beschriebenen 9 Gelenken die Reposition nach ein- bis dreimaliger Fixation des Kopfes in subspinöser Stellung verhältnismäßig leicht gelang, nachdem sich die Einrenkung in der ersten Narkose als völlig unmöglich erwiesen hatte. Bei der Verbandabnahme war das Resultat der Reposition völlig erhalten geblieben. Nur in einem Falle ist es zu einer Reluxation gekommen, wahrscheinlich infolge einer durch Masern bedingten Verlegung des Kindes in eine andere Klinik. Leichte Verschiebungen in Subluxationsstellung traten nachträglich in 3 Gelenken auf, von denen noch eines in Behandlung ist. Bei diesem besteht natürlich noch die Aussicht auf völlige Reposition durch Tiefertreiben. Bei den übrigen 5 Gelenken blieb das ursprüngliche Resultat der Einrenkung voll erhalten. Wie stets bei älteren Kindern war das Endresultat etwas beeinträchtigt durch herabgesetzte Beweglichkeit in den Hüftgelenken, aber alle Kinder haben mit Ausnahme der einen Reluxation einen sehr erheblichen Nutzen von der Operation gehabt. Deshalb scheint gerade unter den jetzigen, durch den Krieg bedingten Verhältnissen der vorsichtige Versuch einer Einrenkung über den oberen Pfannenrand in Etappen erlaubt zu sein.

Digitized by Google
Original from UNIVERSITY OF CALIFORNIA
Generated on 2019-10-16 13:53 GMT / http://hdl.handle.net/2027/uc1.b3774664
Public Domain in the United States, Google-digitized / http://www.hathitrust.org/access_use#pd-us-google

Der vorsichtige Versuch sagen wir absichtlich; denn die Entstehung einer Ischiadikuslähmung durch sehr starke Extension ist nicht völlig ausgeschlossen — wir haben selbst einmal eine solche bei einem 14jährigen Mädchen erlebt —, aber im Vergleich zu den Schädigungen, denen der Ischiadikus bei etappenweiser Reposition über den hinteren Pfannenrand ausgesetzt ist, ist die Gefährdung des Nerven bei der von Lange ausgebauten Methode gering. Versucht sollte das Verfahren werden bei allen Kindern innerhalb der Altersgrenze, bei denen die Reposition in der ersten Narkose nicht gelingt, und bei allen zu spät gebrachten Kindern, wenn der Gang sehr schlecht und der Kopf etwas verschieblich ist oder wenn erhebliche Schmerzen bestehen und die Gehfähigkeit sehr beeinträchtigt ist. Gelingt die Reposition nicht, dann ist wenigstens alles geschehen, was möglich war, und die Eltern sowie der Patient finden sich leichter in das Schicksal der Unheilbarkeit.

Literatur.

Bade, Ueber Lähmungen im Anschluß an die Reposition der angeborenen Hüftluxation. VIII. Kongr. d. Deutsch. Ges. f. orthop. Chir.

Derselbe, Hüftgelenksverrenkung. Stuttgart 1907.

Becher, V. Kongr. d. Deutsch. Ges. f. orthop. Chir. 1906.

Calot, Hüftgelenksverrenkung, deutsch von Ewald, Stuttgart 1906.

Lange, Die Behandlung der angeborenen Hüftluxation. Samml. klin. Vortr., Neue Folge Nr. 240.

Lorenz, Ueber die Heilung der angeborenen Hüftluxation durch unblutige Einrenkung und funktionelle Belastung. Leipzig und Wien 1900.

Lorenz-Reiner, Die angeborene Hüftluxation. Handb. d. orthop. Chir. von Joachimsthal.

Ludloff, Zur Pathologie und Therapie der angeborenen Hüftluxation. Klin. Jahrb. Bd. 10.

Peltesohn, Die Lähmungen im Gefolge der blutigen Einrenkung der angeborenen Hüftluxation. Zeitschr. f. orthop. Chir. Bd. 23, S. 222.

Reiner, Die radikale Therapie der angeborenen Hüftluxation jenseits der bisher geltenden Altersgrenze. Zentralbl. f. Chir. Bd. 31, S. 204.

Schede, Zur pathologischen Anatomie der kongenitalen Hüftverrenkung. Zeitschr. f. orthop. Chir. Bd. 32, S. 427.

Schlesinger, Beitrag zur Technik der Lorenzschen Reposition der angeborenen Hüftluxation. Münchn. med. Wochenschr. 1901, S. 461.

Weischer, Beiträge zur Therapie der kongenitalen Hüftgelenksverrenkung. Zentralbl. f. Chir. 1904, Heft 31, S. 35.

Digitized by Google

Original from UNIVERSITY OF CALIFORNIA

Generated on 2019-10-16 13:53 GMT / http://hdl.handle.net/2027/uc1.b3774664
Public Domain in the United States, Google-digitized / http://www.hathitrust.org/access_use#pd-us-google

IX.

Aus dem Kraußianum und der orthopädischen Klinik in München.
(Vorstand: Geh. Hofrat Prof. Dr. F. Lange.)

Zur Anatomie des oberen Femurendes[1]).

Von

Geh. Hofrat Prof. Dr. **Fritz Lange** und Dr. **Peter Pitzen,**
Assistenzarzt der orthopädischen Universitäts-Poliklinik in München.

Mit 19 Abbildungen.

Die Form des oberen Femurendes hat von jeher das Interesse der Chirurgen und Orthopäden erweckt. Im Jahre 1878 erschien eine Arbeit von Mikulicz, welcher 243 Oberschenkelknochen untersucht und gemessen hatte. 1899 beschäftigte sich E. Albert mit der gleichen Frage. Ihn interessierten besonders die Veränderungen, die sich bei Coxa vara und valga finden. Er empfand dabei, daß die Untersuchungen von Mikulicz noch manche Frage offen gelassen hatten, und er sprach am Schluß seiner Arbeit die Ansicht aus, daß die grundlegende Arbeit von Mikulicz einer Revision unterzogen werden müsse. Seitdem sind 20 Jahre verflossen. Wohl hat das obere Femurende das Interesse der Forscher nach wie vor wachgehalten. Müller, Kocher, Hofmeister, Spitzy u. a. haben die Abbiegung des Schenkelhalses genauer studiert. Drehmann und Grunewald haben Untersuchungen über die Torsion angestellt. Auch wertvolle vergleichende anthropologische Studien über den Knochen sind erschienen. Sudeck und Walkhoff haben die Struktur der Spongiosa zum Gegenstand ihrer Studien gemacht. Bumüller hat die Femora der verschiedenen Rassen untersucht.

[1]) Die Untersuchungen über das fötale und kindliche Femur wurden von Dr. Peter Pitzen, die Untersuchungen über das Femur des Erwachsenen von Geh. Hofrat Prof. Dr. F. Lange ausgeführt.

Digitized by Google
Original from UNIVERSITY OF CALIFORNIA
Generated on 2019-10-16 13:53 GMT / http://hdl.handle.net/2027/uc1.b3774664
Public Domain in the United States, Google-digitized / http://www.hathitrust.org/access_use#pd-us-google

Aber trotz all dieser wertvollen Arbeiten blieben manche Fragen, und grade Fragen, die für den Praktiker von Interesse waren, unbeantwortet. Diese Lücke in unseren Kenntnissen habe ich immer wieder bei unseren Hüftdiagnosen empfunden. Um Klarheit

Abb. 1.

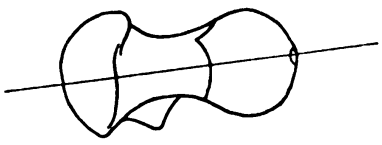

Normales Femur.

Abb. 2.

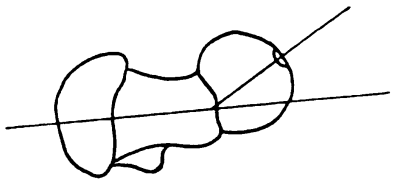

Anteversion des Schenkelkopfes.

zu schaffen, mußte zunächst eine große Anzahl normaler Femurknochen genau untersucht werden. Durch das freundliche Entgegenkommen des Herrn Geheimrat Rückert konnte das reiche Material der Münchener Anatomie zu dem Zwecke benutzt werden. Im

Abb. 3.

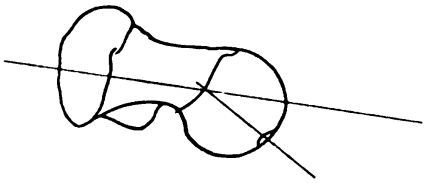

Retroversion des Schenkelkopfes.

Abb. 4.



Anteversion des Halses.

ganzen wurden über 100 Femora von Erwachsenen untersucht und davon 75 genau gemessen und gezeichnet.

Es wurde zunächst die Entfernung von der oberen Kopfpolhorizontale bis zur Gelenkfläche des Knies bestimmt.

Dann wurde untersucht, ob eine Verdrehung des oberen Femurendes oder des Schenkelhalses gegenüber der Kondylenachse vorlag. Zu dem Zwecke

Abb. 5.



Retroversion des Halses.

Abb. 6.



Antetorsion.

wurde das Femur so auf eine ebene Tischplatte gelegt, daß die hinteren Flächen der Kondylen fest auflagen, dann wurde eine Glasplatte tangential auf die vordere Fläche des Schenkelhalses gelegt und endlich der Winkel, den diese Glasplatte mit der Tischebene bildete, gemessen.

Um ein Urteil über den Sitz der Verdrehung des Schenkelhalses oder des oberen Femurendes gegen die Kondylenachse zu gewinnen, wurde die Vorder-

Digitized by Google
Original from UNIVERSITY OF CALIFORNIA
Generated on 2019-10-16 13:53 GMT / http://hdl.handle.net/2027/uc1.b3774664
Public Domain in the United States, Google-digitized / http://www.hathitrust.org/access_use#pd-us-google

und Hinterfläche des Knochens einer genauen Besichtigung unterzogen. In der Bezeichnung folgen wir den Vorschlägen Drehmanns (Abb. 1—6). Findet man Anzeichen dafür, daß die obere Hälfte im Schafte nach vorne verdreht ist, so besteht eine Antetorsion des Femur, bei entgegengesetzter Drehung eine Retrotorsion. Abknickungen an der Basis des Schenkelhalses erkennt man bei Betrachtung des Femur von oben. Bildet die innere Fläche vom freien Ende des Trochanter major mit dem Schenkelhals einen rechten Winkel, so besteht keine Abknickung.

Tabelle I.

1 Länge des Femur cm	2 Dicke des Femurschaftes cm	3 Durchmesser des Kopfes cm	4 Entfernung von Troch. maj. u. min. cm	5 Drehung nach vorn Grad
40	2.7	3,7	6,3	25
40	3,3	4.0	5,3	22
40,5	3.0	4,0	6,2	18
40,5	2,5	4,0	6,8	22
40,5	2.5	4,0	6,5	25
40,5	3,2	4,2	6.6	35
41	3,0	4,5	7,0	13
41	3,2	4,1	6.3	23
41,3	2,6	4.4	7,2	10
41,3	3,1	3.8	6.2	18
41.5	3,2	4,8	7,7	3
42	3,1	4.3	6.3	10
42	3,2	4.5	6,2	32
42	2,4	3,8	6,5	8
42	3,2	4.7	6.3	17
42	3,5	4,5	6.8	8
42	3,1	4.5	6,2	19
42	2,3	4.3	6,5	18
42	2,6	4,2	5,8	38
42	3,3	4,2	6.8	6
42	2,6	3,6	6,3	5
42	3,0	4.3	6,8	42
42,2	3.0	3.8	7,3	16
42,5	2,6	4,2	6,7	33
42.5	2.8	3,9	5,8	10
43	2,8	4,6	6,7	20
43	3.2	4,6	6,3	24
43	3,0	4.8	6,5	37
43,5	3,3	4.7	6.8	—
43,5	3,0	4,5	6.5	29
43.5	3,4	5,0	7.2	32

Digitized by Google
Original from UNIVERSITY OF CALIFORNIA
Generated on 2019-10-16 13:53 GMT / http://hdl.handle.net/2027/uc1.b3774664
Public Domain in the United States, Google-digitized / http://www.hathitrust.org/access_use#pd-us-google

1 Länge des Femur cm	2 Dicke des Femur-schaftes cm	3 Durchmesser des Kopfes cm	4 Entfernung von Troch. maj. u. min. cm	5 Drehung nach vorn Grad
43,5	3,3	4,7	6,8	24
43,5	3,2	4,0	6,4	24
43,5	3,3	4,8	6,6	21
44	3,2	4,6	6,2	23
44	3,3	4,5	7	24
44	2,2	5,1	6,6	18
44	2,6	4,3	6,6	21
44	3,3	4,5	6,8	—
44	3,0	4,0	5,9	17
44	3,0	4,8	7,2	10
44,5	2,8	5,0	7,2	20
44,5	3,9	6,2	7,7	5
44,7	3,3	4,8	6,8	22
45	3,0	4,8	6,5	38
45	2,8	4,4	5,5	12
45,2	3,0	4,7	6,5	16
45,2	3,5	4,5	6,4	15
45,2	3,1	5,0	7,4	20
45,5	3,4	4,7	7,3	33
45,5	3,5	5,1	6,8	10
45,8	3,5	5,2	7,6	—
46	2,8	4,7	7,5	13
46	3,0	5,1	6	8
46,5	3,4	4,4	6,6	19
46,5	3,7	4,8	6,2	41
46,2	3,0	4,6	6,9	6
46,5	3,2	4,9	6,3	23
47	2,7	4,4	7,2	30
47,5	—	4,1	6,9	12
48	3,5	4,7	8,0	12
48	3,8	5,3	7,6	20
48	3,4	4,7	6,4	12
48	2,9	4,4	6,3	16
48	3,4	5,3	6,9	12
48	3,7	4,8	6,7	12
48	3,6	5,0	7,8	7
48,5	4,3	5,0	7,9	—
49	3,5	5,0	7,7	30
49	3,2	4,8	7,7	7
49,3	3,3	4,8	6,6	9

Digitized by Google
Original from UNIVERSITY OF CALIFORNIA
Generated on 2019-10-16 13:53 GMT / http://hdl.handle.net/2027/uc1.b3774664
Public Domain in the United States, Google-digitized / http://www.hathitrust.org/access_use#pd-us-google

1 Länge des Femur cm	2 Dicke des Femurschaftes cm	3 Durchmesser des Kopfes cm	4 Entfernung von Troch. maj. u. min. cm	5 Drehung nach vorn Grad
49,5	3,3	5,1	7,4	5
50,5	3,5	5.4	7.8	13
51.0	3,8	4.7	7.9	8
52	3,2	4.7	7.1	18

Anteversio colli (siehe Abb. 4) schafft nach vorne einen spitzen Winkel, Retroversion ebenfalls einen spitzen, aber nach hinten gerichteten Winkel. Abbiegungen in der Mitte des Schenkelhalses (Anteflexion und Retroflexion) ergeben sich sofort bei Betrachtung von oben, ebenso Verschiebungen des Kopfes gegen den Schenkelhals (Anteversio capitis und Retroversio capitis).

Zum Schluß wurde das Femur so auf den Tisch gelegt, daß die vordere Fläche des Kopfes, die vordere Fläche des Schenkelhalses und der Trochanter major der Tischplatte fest auflagen, und in dieser Stellung eine Zeichnung in Lebensgröße von den Umrissen des oberen Femurendes, des Trochanter minor und der Lin. intertrochanterica angefertigt. Zu dem Zwecke wurde eine Glasplatte horizontal unmittelbar über den Knochen gelegt, die genannten Linien und Punkte vermittels des von F. Lange für die Skoliosenzeichnung angegebenen Diopters auf die Glasplatte übertragen und zum Schluß diese Zeichnung auf Papier durchgepaust, so daß 75 Zeichnungen entstanden, die unmittelbar verglichen werden konnten.

Ueber die Länge der durchweg von erwachsenen Leichen stammenden Femora gibt die Tabelle I Aufschluß. Die Länge der von mir gemessenen Femora bewegt sich zwischen 40—52 cm. Die durchschnittliche Länge ist 44,5 cm.

Die Dicke des Femurschaftes ist ebenfalls großen Schwankungen unterworfen. Bestimmt man den Durchmesser unterhalb des Trochanter minor, so ergeben sich die Zahlen, die in Reihe 2 der Tabelle I angegeben sind. Sie bewegen sich zwischen 2,3—3,4 cm und die Dicke des Femurschaftes beträgt im Durchschnitt 3,0 cm. Man sieht beim Vergleich mit der Reihe 1, daß die Dicke des Schaftes durchaus unabhängig ist von der Länge des Femur. Es finden sich dicke Femora bei kurzen Knochen und umgekehrt dünne bei langen. Hier ist, wie auch Mikulicz schon vermutet hat, das Geschlecht von großem Einfluß, doch spielen wohl auch Rassenunterschiede eine große Rolle. Eigene Untersuchungen darüber waren mir nicht möglich, da über die Herkunft der Knochen keine Angaben vorlagen. Der Durchmesser des Schenkel-

Digitized by Google
Original from UNIVERSITY OF CALIFORNIA
Generated on 2019-10-16 13:53 GMT / http://hdl.handle.net/2027/uc1.b3774664
Public Domain in the United States, Google-digitized / http://www.hathitrust.org/access_use#pd-us-google

kopfes bewegt sich zwischen 3,6 und 5,3 cm. Als Durchschnittswert ergibt sich 4,5 cm.

Darüber gibt Reihe 3 Aufschluß.

Die Entfernung vom Trochanter major und minor wurde so bestimmt, daß vom oberen Rande des Trochanter major bis zum ungefähren Mittelpunkte des Trochanter minor gemessen wurde. Diese Art der Messung gab die zuverlässigsten Resultate, da die obere und untere Grenze des Trochanter minor gegen den Schenkelkopf zu mehr oder weniger unscharf verläuft, während der ungefähre Mittelpunkt sich unschwer bestimmen läßt.

Die Ergebnisse der Untersuchung sind in Reihe 4 niedergelegt. Es ergeben sich daraus Schwankungen zwischen 5,3—8,0 cm. Der Durchschnitt beträgt 6,7 cm.

Alle diese Messungen waren verhältnismäßig einfach auszuführen. Mehr Schwierigkeiten bereitete die Bestimmung des Sitzes der vorhandenen Verdrehung.

Wie aus Reihe 5 hervorgeht, war die Art der Verdrehung in der Regel so, daß die oberen Partien des Femur gegen die Kondylenachse nach vorne gedreht waren. In der Regel bestand eine Verdrehung nach vorne, die von 3—42° schwankte und im Durchschnitt 18,6° betrug. Nur bei 4 Femora (in der Tabelle sind diese mit — bezeichnet) wurden ganz geringe Verdrehungen des oberen Femurendes nach hinten festgestellt.

Diese Ergebnisse stimmen ziemlich gut zu den Angaben von Mikulicz, der für die Drehung nach vorne Schwankungen von 0—37° fand. Bei 120 Femora stellte Mikulicz 10 Verdrehungen nach hinten fest, und zwar von 7—25°. Im Durchschnitt betrug die Verdrehung bei seinem Material 12°.

Die Verdrehung kann, wie ich schon oben ausführte, bedingt sein durch:

1. Ante- oder Retrotorsion im Schaft,
2. Ante- oder Retroversio colli,
3. Ante- oder Retroflexio colli,
4. Ante- oder Retroversio capitis.

Mikulicz hat nur den Winkel berücksichtigt, der zwischen Kondylenachse und Schenkelhals besteht. Ueber den Sitz der Verdrehungen hat er keine Untersuchungen angestellt. Auch Le Damany läßt diese Frage unerörtert, doch sind seine Untersuchungen in anderer Hinsicht sehr wichtig. Er fand, daß beim Fötus zunächst gar keine Torsion besteht, erst mit dem 4. Monat

Digitized by Google
Original from UNIVERSITY OF CALIFORNIA
Generated on 2019-10-16 13:53 GMT / http://hdl.handle.net/2027/uc1.b3774664
Public Domain in the United States, Google-digitized / http://www.hathitrust.org/access_use#pd-us-google

soll sie auftreten und dann wachsen, so daß sie bei der Geburt 30—60° beträgt. Nach der Geburt geht die Torsion zurück. Im 2.—4. Lebensjahr soll sie im Mittel 35°, vom 6.—12. Jahr 25—30° und beim Erwachsenen 10—12° betragen.

Drehmann konnte sich im Gegensatz zu Le Damany von dem Fehlen der Torsion bei den jüngeren Föten nicht überzeugen. Er fand schon bei 4 Monate alten Embryonen Torsionsgrade von 40—45. Doch bestätigt auch er die Angaben von Le Damany, daß der Fötus starke Antetorsionen zeigt und daß nach der Geburt die Antetorsion eine rückläufige Bewegung antritt. Drehmann fand als Hauptursache der Winkelbildung zwischen Kondylenachse und Schenkelhals eine Antetorsion im Femurschaft, doch fand er auch eine geringe Retroversion des Schenkelhalses. In neuester Zeit hat sich Grunewald sehr eingehend mit der Form des Femur beschäftigt. Er schreibt meines Erachtens mit Recht der Tätigkeit der Muskeln eine wesentliche Rolle bei der endgültigen Gestaltung der Femurform zu. In seiner letzten und ausführlichsten Arbeit (Zeitschr. f. Morph. u. Anthrop., Bd. XXI, S. 103—150) schildert er die Verhältnisse in folgender Weise:

Das Kind kommt mit antevertiertem Femurkopf zur Welt, während des Wachstums tritt aber eine Neigung zur Retroversion auf. Diese nach der Geburt einsetzenden Veränderungen führt Grunewald auf 3 Faktoren zurück:

1. findet während des Wachstums eine Veränderung der Stellung der Beckenpfanne statt, so daß sich die Pfannenebene aus der sagittalen mehr in die frontale Richtung verschiebt. Diese Wanderung macht der Kopf mit;

2. soll der Druck des Lig. Bertini retrovertierend wirken. Das Kind geht zunächst wie die Anthropoiden mit vorgeneigtem Rumpf. Je gerader im Laufe der Jahre die Haltung wird, desto stärker wird das Lig. Bertini in Spannung versetzt. Dadurch soll nach Grunewald eine Retroversion des Kopfes zustande kommen. Grunewald sieht im Lig. Bertini die wichtigste retrovertierende Kraft.

3. Endlich sollen nach Grunewald die Außenrotatoren bei der Verdrehung noch mitwirken. Sie sollen zunächst das Hüftgelenk feststellen und dadurch die retrovertierende Kraft des Lig. Bertini erst wirksam machen und dann sollen sie aber auch, weil sie dreimal so stark an Kraft sind als die Innenrotatoren, auch selbständig eine torquierende Kraft entfalten.

Aus dieser kurzen Literaturübersicht geht hervor, daß noch große Widersprüche über die tatsächlichen Verhältnisse und sehr erhebliche Lücken in der Deutung der torquierenden Kräfte bestehen.

Will man Klarheit schaffen, so muß man vom Femur des Embryo ausgehen und die im Laufe des Wachstums eintretenden Veränderungen der Form feststellen. Auf einer solchen Grundlage lassen sich erst mit einiger Wahrscheinlichkeit Sätze über die Ursache der einzelnen Umformungen aufstellen und dadurch Verständnis für die Dauerform des Femur vom Erwachsenen gewinnen.

Digitized by Google
Original from UNIVERSITY OF CALIFORNIA
Generated on 2019-10-16 13:53 GMT / http://hdl.handle.net/2027/uc1.b3774664
Public Domain in the United States, Google-digitized / http://www.hathitrust.org/access_use#pd-us-google

Die Untersuchungen erstreckten sich auf 65 Femora der Entwicklungszeit. Sie stammen alle von normalen und mit keinerlei Mißbildungen behafteten Wesen. Die Knochen verteilen sich auf folgende Entwicklungsperioden:

a) 33 von Föten,

b) 16 von Neugeborenen und kleinen Kindern bis zu drei Jahren,

c) 16 von größeren Kindern und Jugendlichen bis zu 22½ Jahren, dem Ende der Verknöcherung des Oberschenkelbeins.

Unter diesen Femora sind 31 rechte, 34 linke; 32 gehören männlichen, 31 weiblichen Individuen an, von zwei ließ sich das Geschlecht nicht bestimmen.

Zunächst muß kurz die Anlage des Femur und seine Entwicklung bis zum Knorpelstadium besprochen werden. Zu Anfang der dritten Embryonalwoche erscheint an der Seite des Rumpfes die Extremitätenleiste; aus dieser Leiste entwickeln sich etwa in der vierten Woche die Extremitätenhöcker, die aus Mesenchym mit einem Epidermisüberzug bestehen. Die weiter wachsenden Höcker gliedern sich in der fünften bis sechsten Woche in Fuß-Unterschenkel- und -Oberschenkelanlage. Das Femur hat sich inzwischen aus dem Mesenchym entwickelt. Die Mesenchymzellen haben sich in der Gegend des späteren Knochens verdichtet und bilden jetzt das sogenannte Blastem, das in der Nähe des späteren Hüftgelenkes zuerst auftritt. Aus diesem Blastem bildet sich der Vorknorpel für die Diaphyse in der 4. bis 5. Woche, für die obere Epiphyse eine Woche später. Im Vorknorpelstadium ist das Femur von den späteren Weichteilen differenziert, dagegen nicht von den benachbarten Skelettanlagen. In derselben Reihenfolge wandelt sich eine Woche später der Vorknorpel in den Knorpel um. Das Knorpelstadium der Epiphysen überdauert das Fötalleben, während die Diaphyse bereits am Ende des 2. Fötalmonats mit der Verknöcherung beginnt. Die Trennung des präformierten Femur von den Nachbarskeletteilen, also die Gelenkbildung, dürfte im Anfang des 3. Fötalmonats stattfinden.

Die jüngsten, der Gestalt nach gut ausgebildeten Femora, über die in der Literatur berichtet wird, sind mit Hilfe von besonderen Modellierverfahren gewonnen; sie entstammen von etwa 7—10 Wochen alten Embryonen mit 17—29 mm Nacken-Steißlänge. Eine recht

Digitized by Google Original from UNIVERSITY OF CALIFORNIA
Generated on 2019-10-16 13:53 GMT / http://hdl.handle.net/2027/uc1.b3774664
Public Domain in the United States, Google-digitized / http://www.hathitrust.org/access_use#pd-us-google

anschauliche Beschreibung mit Zeichnungen (Abb. 7) von einem solchen Femur gibt Friedländer:

„Seine (des Femur) Form weicht wesentlich von der des Erwachsenen ab. Seine Achse ist gestreckt, der Schaft geht fast gradlinig in den Kopf über; der stumpfe Winkel, den Schaft und Hals einschließen, sieht kopfwärts. Bei der Betrachtung vom Dorsum des Embryo tritt die Anlage des großen Rollhügels deutlich hervor. Er setzt sich nicht lateral, sondern kaudalwärts an den Schaft des Oberschenkels, vom ganzen Kopf überragt. Der Schaft zieht in flachem Bogen kniewärts und verbreitert sich rasch gegen die Kondylen, die Facies patellaris nach außen, die Kniekehle einwärts wendend; die Kondylenbreite ist ungemein groß, sie verhält sich zur Totallänge wie 3 : 5. Dabei ist die Gestalt des Femur gedrungen und plump. Hagen berechnet das Verhältnis der größten Länge zur dünnsten Stelle wie 3,5 : 1.

Abb. 7.

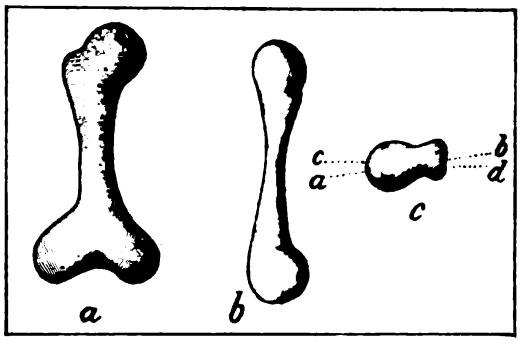

Es fehlt also noch die normale Torsion des Oberschenkels; das dem Plattenmodell entnommene Femur liegt auf der Unterlage mit beiden Kondylen und der medioposterioren Fläche des Kopfes, während der Trochanter major dieselbe nicht berührt. Die durch den Kopf gegen die Mitte des Trochanters ziehende Achse schneidet die quere Kondylenachse unter einem negativen Winkel von ca. 10 Grad, während der Schenkelhals des Erwachsenen in der überwiegenden Mehrzahl nach vorne abweicht (Mikuliczj."

„Der Femurkopf ruht in der Pfanne, durch dichtes Zwischengewebe mit ihr vereinigt. In Kontakt mit der Pfanne steht nicht die mediale Zirkumferenz des Kopfes, sondern die oberste, in der Verlängerung des Schenkelschaftes liegende Kalotte."

Das kleinste 11 mm lange Femur meiner Sammlung stammt von einer 45 mm langen Frucht, die etwa 10—12 Wochen alt war. Die Diaphyse besteht zum größten Teil aus Knochensubstanz. Die obere Epiphyse ähnelt sehr der eines ausgewachsenen Femur, sie sieht bei weitem nicht mehr so plump aus wie das oben abgebildete Femur, wenn auch die knorpeligen Teile wesentlich umfangreicher sind als die Diaphyse in der Verknöcherungszone. Der Kopf ist kugelig, mit gut ausgebildeter spiegelnder Gelenkfläche. Der Hals ist deutlich zu erkennen.

Er ist nicht so scharf abgesetzt gegen den Kopf und die Diaphyse, das Ganze macht mehr den Eindruck, als ob das obere Ende nach der einen Seite abgebogen, oben abgerundet und auf die andere

Digitized by Google
Original from UNIVERSITY OF CALIFORNIA
Generated on 2019-10-16 13:53 GMT / http://hdl.handle.net/2027/uc1.b3774664
Public Domain in the United States, Google-digitized / http://www.hathitrust.org/access_use#pd-us-google

Seite der Trochanter major geklebt sei. Die Halslinie geht gerade in die Kopflinie über. Die Halsachse bildet mit der Diaphysenachse einen Winkel von wenigstens 130° und mit der Kondylenachse einen nach hinten offenen Winkel von einigen Grad. Der schaufelförmige Trochanter major ist breit. Der Trochanter minor ist deutlich zu erkennen, er liegt höher als beim ausgewachsenen Femur.

Das nächste Femur ist 14 mm lang und stammt von einem 69 mm langen Embryo. Es unterscheidet sich wesentlich vom vorhergehenden durch den besser abgesetzten Kopf und durch einen größeren negativen Torsionswinkel, der schätzungsweise 33—40° beträgt. Der Trochanter major beginnt sich massiger herauszubilden.

Abb. 8.

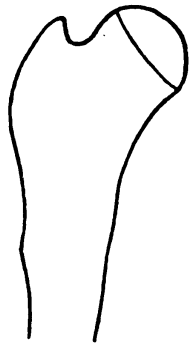

Umriß des 11 mm langen Femur. Vergrößerung mit dem Winklerschen Zeichenmikroskop.

Abb. 9.

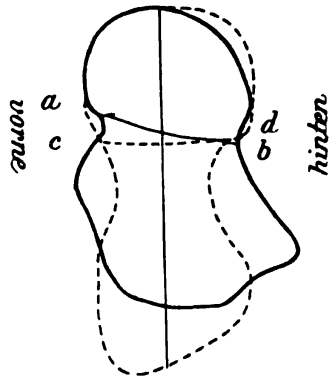

Gestrichelt = transversaler Umriß von der oberen Diaphyse des Femur von einem Erwachsenen, schwarz der des Femur 25 (Vergrößerung). *a b*, *c d* Kopfränder. Der Umriß liegt in der Höhe der Längsachse des Halses.

Beim nächst größeren Femur (Länge 19, Fruchtlänge 85, geschätztes Alter 12 Wochen) fallen diese Veränderungen noch mehr ins Auge. Es sieht genau aus wie ein großes Femur. Der Hals ist rund, kurz, eigentlich nur ein Schnürring, der den Kopf vom Schaft trennt. Der Torsionswinkel ist gleich Null, dagegen ist der Collo-Diaphysenwinkel größer als beim Erwachsenen.

Der Uebersichtlichkeit halber sollen die folgenden Femora, an denen Messungen möglich waren, nach Teilen geordnet, zusammen beschrieben werden.

Fangen wir mit dem Kopf an: Bei dem kleinsten dieser Femora ist der Kopf so wie beim fertigen Oberschenkelbein. Er hat Kugelform, ist etwas größer als eine Halbkugel und sitzt genau in der Verlängerung des Halses. Die Basis des Kopfes schneidet den Hals unter einem rechten Winkel. Bald beginnt sich die Gelenkfläche

Digitized by Google
Original from UNIVERSITY OF CALIFORNIA
Generated on 2019-10-16 13:53 GMT / http://hdl.handle.net/2027/uc1.b3774664
Public Domain in the United States, Google-digitized / http://www.hathitrust.org/access_use#pd-us-google

hinten oben auf den Hals auszustülpen (auf Abb. 8 schwach ausgebildet). Der untere Rand dieser Zunge liegt in der Höhe des Trochanter minor, der obere in der Höhe des Trochanter major. Sie bildet sich, um das gleich vorweg zu nehmen, sehr langsam zurück; bei einzelnen jugendlichen Femora ist sie noch ganz deutlich zu erkennen. Je größer der Vorsprung der Gelenkfläche wird, desto mehr ändert sich der Winkel, unter dem die Kopfbasis den Hals schneidet, und zwar so, daß Kopfrand und Halsachse bei Betrachtung von oben einen nach vorne stumpfen und nach hinten spitzen Winkel bildet (siehe Abb. 9). Indes erscheint der Kopf nicht etwa nach hinten gedreht um seine ver-

Abb. 10 a.

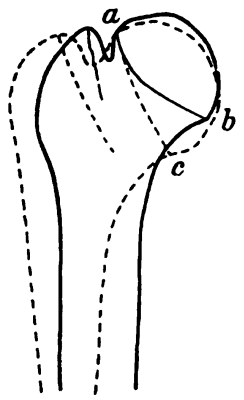

Gestrichelt = Umriß von Femur 40; schwarz, Umriß von Femur 45. *ab* Kopfrand von 45, *ac* Kopfrand von 40. Vergrößert. Kopfdurchmesser sind ungefähr gleich.

Abb. 10 b.

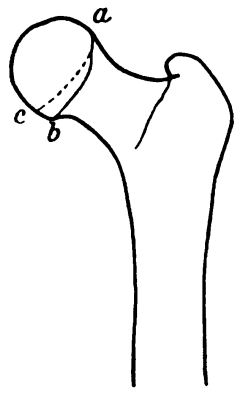

Umriß von Femur 62. *ab* (schwarz) Kopfrand, *ac* gestrichelt = Epiphysenlinie des Kopfes. (Etwa $^1/_2$ nat. Größe.)

tikale Achse, also retrovertiert, sondern die hintere Kopfhälfte ist gewissermaßen lateral verzogen. Dieser Eindruck wird noch verstärkt durch eine Abplattung der hinteren Kopfhälfte, die bei verschiedenen Exemplaren sehr deutlich ist, so daß die vordere Hälfte einen Teil einer Kugel, die hintere eines Ellipsoids darstellt. Bei Abb. 9 ist der transversale Umriß eines ausgewachsenen Femur mit einem unter gleichen Bedingungen gezeichneten Umriß des Femur Nr. 25 so zusammengelegt, daß die Kopfhalsachsen sich decken. Die Kopfdurchmesser sind auf die gleiche Größe gebracht.

Während diese Veränderungen um die Geburt herum ihren Höhepunkt erreicht haben, beginnt jetzt eine Veränderung der Stellung des Kopfes zum Halse, die besonders vorne auffällt. Schnitten sich vorher vorderer Kopfrand und Halsachse oder genauer gesagt Kopfbasis und sagittale Halsebene fast unter einem rechten Winkel,

Digitized by Google
Original from UNIVERSITY OF CALIFORNIA
Generated on 2019-10-16 13:53 GMT / http://hdl.handle.net/2027/uc1.b3774664
Public Domain in the United States, Google-digitized / http://www.hathitrust.org/access_use#pd-us-google

so wird jetzt der untere Winkel größer, anscheinend hat sich der Kopf um seine transversale Achse nach oben gedreht. Diese Stellung des Kopfes ist am auffallendsten bei Nummer 47—50,

Abb. 11.

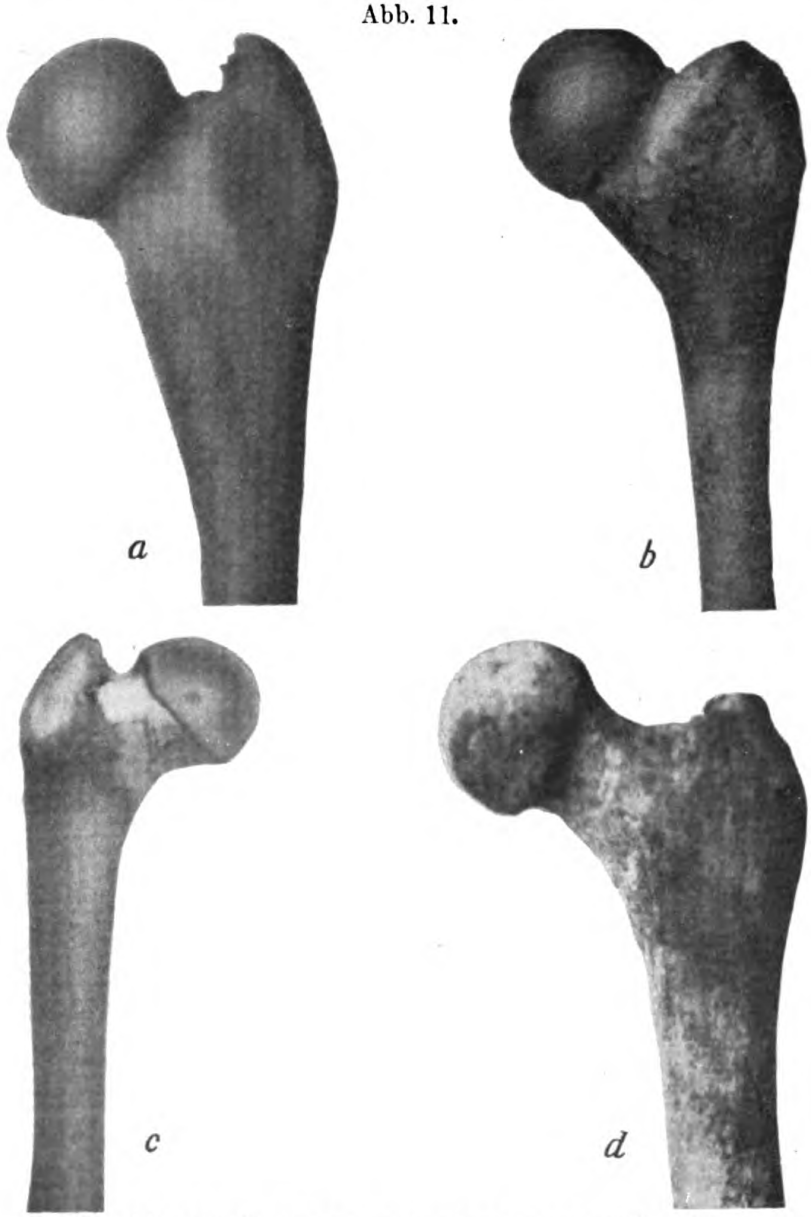

Photographien von Femur 13 = *a*; 41 = *b*; 49 = *c*: normales Femur = *d*.
Vertikale Kopfdurchmesser ungefähr gleich.

jedoch kann ich sie beobachten bei fast allen jugendlichen Femora, nur fällt sie später weniger auf, weil unten der Hals sich an der Bildung der Gelenkfläche beteiligt und so eine Verlagerung des Kopfrandes nach lateral vorgetäuscht wird.

Digitized by Google
Original from UNIVERSITY OF CALIFORNIA
Generated on 2019-10-16 13:53 GMT / http://hdl.handle.net/2027/uc1.b3774664
Public Domain in the United States, Google-digitized / http://www.hathitrust.org/access_use#pd-us-google

Die größten Abweichungen zeigt der Femurhals während seiner Entwicklung.

Bei dem Femur eines 4—5 Monate alten Fötus geht die mediale Fläche der Diaphyse in ganz flachem Bogen in den Hals über wie eine Verstrebung, die in der stark eingezogenen Mitte der Diaphyse beginnt. Beim Neugeborenen zeigt diese Linie wie beim Erwachsenen einen scharfen Knick da, wo der Hals sich vom Schaft abzweigt. Wegen der Kürze des Halses, die vorne am auffallendsten ist, hat Gegenbauer das obere Femurende mit dem oberen Humerusende verglichen. Eine Aehnlichkeit ist nicht zu verkennen. Der Hals ist bei Abb. 10a lediglich ein Schnürring, der den Kopf vom Schaft trennt. Der Hals bleibt kurz bis etwa zum 2. Lebensjahr, dann verlängert er sich schneller als die Diaphyse. Noch deutlicher als die Photographien kommt dieses Mißverhältnis bei den Umrißzeichnungen zu Tage.

Das fötale und junge Femur hat einen kaum halb so langen Hals wie das ausgewachsene Oberschenkelbein. Den gleich großen Unterschied ergaben die Messungen.

Tabelle II.

Laufende Nummer	Geschätztes Alter	Angegebenes Alter	Länge des Femur	Länge des Halses	Index der Collumlänge	Collo-Diaphysenwinkel	Positiver Torsionswinkel	Negativer Torsionswinkel
			a) Femora von Föten:					
1	2—2½ Mon.	—	11	—	—	—	—	neg.
2	2½—3 Mon.	—	14	—	—	—	—	neg.
3	3 Mon.	—	19	—	—	—	—	neg.
4	3½ Mon.	—	22	—	—	—	—	neg.
5	3 Mon.	—	24	—	—	—	positiv	—
6	3½—4 Mon.	—	28	—	—	—	—	neg.
7	3½—4 Mon.	—	29	—	—	—	fraglich	—
8	4½ Mon.	—	35.5	1,8	5.1	135	—	15
9	fraglich	—	36.9	1,9	5.2	135	6	—
10	„	—	37.1	2.1	5.7	—	?	—
11	4—5 Mon.	—	37,7	1,5	1.5	142	16.5	—
12	4—5 Mon.	—	38.6	1.0	2.6	139	13.0	—
13	4—5 Mon.	—	38.6	1.7	4.4	133	11.5	—
14	5 Mon.	—	40.4	2.0	4.6	131	—	22
15	4—5 Mon.	—	41.0	1.9	4.6	137	5.0	—
16	4—5 Mon.	—	45.8	1.5	3.3	134	—	—
17	5 Mon.	—	46.4	1.5	3.3	134	19.0	—
18	5 Mon.	—	48.6	3.0	6.2	139	13.0	—

Digitized by Google
Original from UNIVERSITY OF CALIFORNIA
Generated on 2019-10-16 13:53 GMT / http://hdl.handle.net/2027/uc1.b3774664
Public Domain in the United States, Google-digitized / http://www.hathitrust.org/access_use#pd-us-google

Laufende Nummer	Geschätztes Alter	Angegebenes Alter	Länge des Femur	Länge des Halses	Index der Collumlänge	Collo-Diaphysenwinkel	Positiver Torsionswinkel	Negativer Torsionswinkel
19	4—5 Mon.	—	49,0	2.0	4.1	142	23,0	—
20	—	6 Monat 2. Hälfte (Zwillinge)	49,2	2.2	4.5	135	28,0	—
21	5 Mon.	—	51.5	2.5	4.0	140	—	4
22	5—6 Mon.	—	53,1	2,5	4.7	139	7	—
23	—	6 Monat	56.9	2.9	5.1	135	26	—
24	7 Mon.	—	62.0	3.0	4.8	138	21	—
25	6—7 Mon.	—	62,2	2.7	8.3	138	27	—
26	7—8 Mon.	—	68,7	2.9	4.2	132	16	—
27	6 Mon.	—	74,5	3,5	4,7	129	12	—
28	7—8 Mon.	—	76.2	3.0	3,9	138	23	—
29	8 Mon.	—	79,8	3.4	4,3	143	37	—
30	—	8 Monat 2. Hälfte	82,0	3.5	4.3	139	37	—
31	9 Mon.	—	86,5	3.8	4.4	139	33	—
32	9 Mon.	—	88,3	2,6	2.9	135	11	—
33	9 Mon.	—	89,0	3.8	4,3	132	28	—
b) Femora von Neugeborenen und Kindern bis 3 Jahren:								
34	—	Neugeborene	91.1	4.7	5.2	141	37	—
35	—	„	92.5	4.6	3,5	129	21	—
36	—	„	97,7	3.7	3.8	143	34	—
37	—	„	98,5	4.9	4.9	138	27	—
38	—	„	98.6	3.5	3.5	140	44	—
39	—	„	99,0	3.7	3,7	138	32	—
40	—	„	101.0	4.5	4,4	140	32	—
41	—	„	102.7	3.5	3.4	138	17	—
42	—	„	106.0	3.6	3.4	136	32	—
43	—	„	106.8	3,2	2.9	137	21	—
44	—	„	107,4	3.9	3.6	136	16	—
45	1½—2 Jahr	„	143.0	6.2	4,3	139	24	—
46	2 Jahr	„	147.0	6,1	4.2	146	36	—
47	—	2 Jahr 7 Mon.	149.0	10.3	6.9	120	28	—
48	—	2½ Jahr	180.0	14,5	8,1	134	26	—
49	—	2¾ Jahr	204.0	14.2	6.9	121	22	—

Digitized by Google
Original from UNIVERSITY OF CALIFORNIA
Generated on 2019-10-16 13:53 GMT / http://hdl.handle.net/2027/uc1.b3774664
Public Domain in the United States, Google-digitized / http://www.hathitrust.org/access_use#pd-us-google

Laufende Nummer	Geschätztes Alter	Angegebenes Alter	Länge des Femur	Länge des Halses	Index der Columlänge	Collo-Diaphysenwinkel	Positiver Torsionswinkel	Negativer Torsionswinkel
c) Femora von größeren Kindern und Jugendlichen:								
50	—	4½ Jahr	239,0	14.5	6.1	135	33	—
51	—	13 Jahr 8 Mon.	354,0	34.0	9,6	141	2	—
52	—	15 Jahr	407.0	36.0	8.8	121	26	—
53	—	20 Jahr	411,0	34.0	8.4	130	15	—
54	—	18 Jahr 4 Mon.	412,0	32.0	7,7	129	32	—
55	—	16 Jahr 5 Mon.	414,0	37.0	8,2	125	14	—
56	—	16½ Jahr	418,0	42,0	10.0	139	—	2
57	—	19 Jahr	418,0	42.0	9,1	132	15	—
58	—	16 Jahr 5 Mon.	427,0	45.0	10.5	140	15	—
59	—	20 Jahr	442,0	37,0	9,4	133	6	—
60	—	19 Jahr 2 Mon.	442.0	31.0	7,0	137	19	—
61	—	16½ Jahr	444.0	37,0	8,3	124	—	—
62	—	17 Jahr	452.0	39,0	8,6	123	—	6
63	—	22 Jahr 5 Mon.	463,0	41,0	8.8	139	18	—
64	—	17 Jahr	464,0	46.0	9.6	130	7	—
65	—	20 Jahr	475,0	37,0	7.8	131	20.0	—

Die Maße sind in Millimeter angegeben.

Länge des Femur: Abstand des höchsten Kopfpunktes von der auf die Unterseite der Kondylen gelegten Ebene.

Halslänge: Abstand des Kopfrandes von der Linea intertrochanterica in der Höhe der Halsachse.

Halslängen-Index $= \frac{\text{Halslänge mal hundert}}{\text{Länge des Femur}}$; er sagt also, wieviel Prozent der Länge des Femur die Halslänge ausmacht.

Bei Nr. 10 konnten Collo-Diaphysen- und Torsionswinkel nicht gemessen werden, weil die obere Epiphyse in der Epiphysenlinie abgebrochen war.

In der Tabelle unterscheiden sich ganz deutlich zwei Gruppen, deren Grenze zwischen den Femora 46 u. 47 liegt; das erste stammt von einem schätzungsweise 2 Jahre alten Kind, das letztere von einem 2 Jahre 7 Monate alten Kind. Diese Altersangabe und die aller größeren Femora sind den Aufnahmelisten der Krankenhäuser entnommen, in denen die Kinder und Jugendlichen gestorben sind. In der ersten Gruppe sind die Werte für die Halslängen ganz klein, sie schwellen allmählich an und zeigen keine großen Abstände, der kürzeste Hals ist 1,0 und der längste 6,2 mm lang; vergleicht man

Digitized by Google
Original from UNIVERSITY OF CALIFORNIA
Generated on 2019-10-16 13:54 GMT / http://hdl.handle.net/2027/uc1.b3774664
Public Domain in the United States, Google-digitized / http://www.hathitrust.org/access_use#pd-us-google

diese Längen mit der ganzen Länge des Femur in natürlicher Stellung, so ergibt sich, daß die Halslängen dieser Femora, abgesehen von den drei Ausnahmen 11, 18 und 25, nur 2,6 bis 5,7 % der ganzen Femurlänge ausmachen. Ganz anders verhält sich die absolute und relative Halslänge in der zweiten Gruppe. Die Werte sind wesentlich höher, sie steigen sprunghaft, zwischen dem größten (Nr. 64) und dem kleinsten (Nr. 47) besteht ein Unterschied von 35,7 mm. Dieser Befund ist bei dem lückenhaften und geringen Material wenig bedeutungsvoll. Ausschlaggebend sind allein die Indizes. Diese zeigen einwandfrei in der zweiten Gruppe eine bedeutende Zunahme, fast eine Verdoppelung; sie schwanken, wenn

Abb. 12.

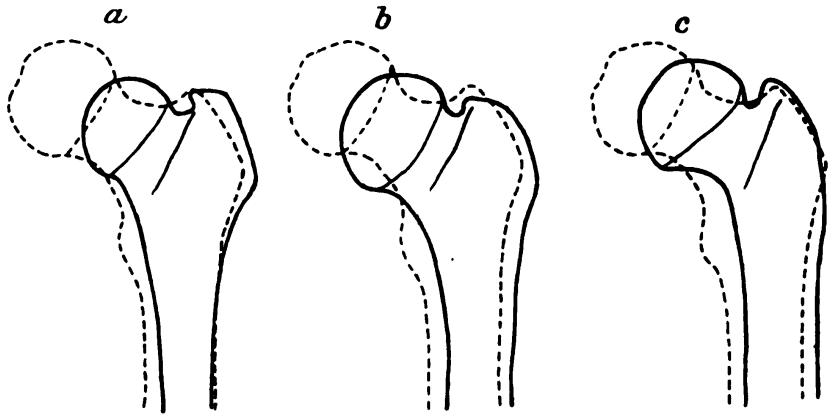

wir auch hier von den extremen Nummern 50 u. 58 absehen, zwischen 6,9 u. 10, sie sind etwas größer als die Werte, die ich bei 50 ausgewachsenen Femora feststellen konnte (5,5—9,2). Mit diesen Zahlen wäre der Beweis erbracht, daß der Schenkelhals bei Föten, Neugeborenen und kleinen Kindern absolut und relativ sehr verkürzt ist; vom 2. bis 3. Lebensjahr ab entspricht die Länge des Halses der Länge des ganzen Femur. Im Fötalleben verlängert sich der Hals gleichmäßig, dann scheint ein lebhafteres Wachsen in der unteren Hälfte des Halses stattzufinden, damit hängt auch die andere Einstellung des Kopfes zum Halse zusammen (siehe Abb. 10 a, 11 c), die obere Halshälfte paßt sich später wieder an. Ich möchte nochmals betonen, daß diese Abweichungen des Halses am meisten vorne, auf der Streckseite des Femur auffallen, dagegen weniger deutlich hinten, auf der Beugeseite des Femur wahrzunehmen sind.

Digitized by Google
Original from UNIVERSITY OF CALIFORNIA
Generated on 2019-10-16 13:54 GMT / http://hdl.handle.net/2027/uc1.b3774664
Public Domain in the United States, Google-digitized / http://www.hathitrust.org/access_use#pd-us-google

Beim kleinsten Femur (Abb. 7) geht der Hals noch unmittelbar in den Kopf über, die Kopf- und Halsdurchmesser müssen gleich sein, der Hals ist im Verhältnis zu dem ausgewachsenen Femur sehr dick; bei den 3—4 Monate alten Femora (Abb. 11a u. 12a) ist schon eine deutliche Einsattlung des Halses festzustellen, die Halsdurchmesser sind kleiner als die Kopfdurchmesser. Gegen Ende der Schwangerschaft wird die untere Einsattlung wieder ausgeglichen. Bei einem Teil der Neugeborenen und den bis etwa 1½ Jahre alten Kindern ist die untere Halslinie leicht bogenförmig ohne

Abb. 13.

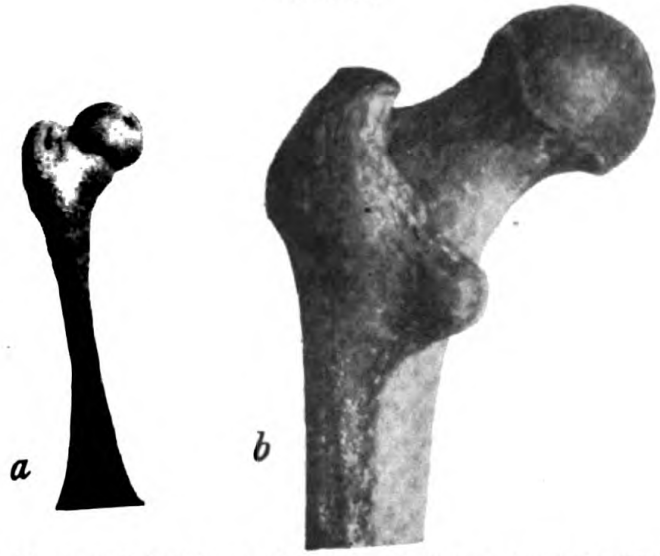

Femur 41 = *a*, und das Femur eines Erwachsenen = *b* von der Rückseite.

tiefere Einkerbung (Abb. 11b u. 12b). Das ändert sich bei den nächst größeren Femora schnell und nähert sich den Verhältnissen beim Ausgewachsenen recht bald, nur scheint hier die tiefste Einschnürung diaphysenwärts verschoben gegenüber den fötalen Femora.

Der Halsquerschnitt ist bei den kleinsten Femora fast ganz rund, beim ausgewachsenen elliptisch.

Der Uebergang zwischen beiden zeigt sich schon beim Neugeborenen durch eine langsam zunehmende Abplattung der unteren Halshälfte. Auf dem Querschnitt ist die obere Halshälfte noch lange Zeit rundlich; auf dem Umriß von Nummer 51 ist der obere Teil zu beiden Seiten erst leicht zusammengedrückt.

Die Orthopäden haben vom oberen Ende des sich entwickelnden Femur bis jetzt am meisten den Collo-Diaphysenwinkel und den Torsionswinkel gewürdigt.

Digitized by Google
Original from UNIVERSITY OF CALIFORNIA
Generated on 2019-10-16 13:54 GMT / http://hdl.handle.net/2027/uc1.b3774664
Public Domain in the United States, Google-digitized / http://www.hathitrust.org/access_use#pd-us-google

Die Längsachsen des Halses und der Diaphyse schneiden sich in oder in der Nähe der Linea intertrochanterica unter einem medialwärts offenen Winkel, dem Collo-Diaphysenwinkel; der Winkel stellt also die Neigung des Schenkelhalses zum Schaft dar. Gemessen wurde er, indem in der Richtung dieser Achsen schwarze Fäden über die Vorderseite der Femora gespannt und der Winkel dann mit dem Transporteur abgelesen wurde. Beim ausgewachsenen Femur schwankt dieser Winkel zwischen 120 und 130°. Ordnen wir die in die Tabelle eingetragenen Werte nach diesem Gesichtspunkt, so finden wir nur 9 Winkel unter 130°, alle anderen sind größer. Zu diesen gehören noch die sieben kleinsten Femora und Nummer 10, deren Collo-Diaphysenwinkel schätzungsweise ebenfalls größer als 130° sind. Danach bewegen sich von den 65 Collo-Diaphysenwinkeln 9—13,8% in den Durchschnittswerten vom Erwachsenen, alle anderen überschreiten diese Größe, einzelne sehr beträchtlich, so Nummer 29 und 36 mit 143°. Die höheren Werte sind bei den kleineren Femora zu finden; unter den Femora 1—47 sind nur 2 mit einem Collo-Diaphysenwinkel von 129°; 30 von den 38 gemessenen jüngsten Präparaten haben sogar Winkel von 135° und darüber. Eine Vergrößerung des Winkels mit zunehmendem Alter ist bei diesen Femora nicht festzustellen, aber eine Gleichheit wie sie beim ausgewachsenen Femur, wo die individuelle Variationsbreite 23° beträgt, nicht beobachtet wird. Bei den 19 älteren Femora sind 12 Winkel auch noch größer als 130°, jedoch ist eine Tendenz zur Verkleinerung zu erkennen: nur 6 liegen über, die 13 anderen unter 135°, und von diesen sogar 7 unter 130°. Von einem allmählichen Abnehmen der Winkelgröße mit zunehmendem Alter ist bei dieser Gruppe nichts zu finden, die Lage ist hier beherrscht von den individuellen Schwankungen; so hat den kleinsten Collo-Diaphysenwinkel das Präparat von einem 2 Jahr 7 Monat alten Kinde (120°), den größten ein 13 Jahr 8 Monat altes Femur (141°), und das älteste Femur von 22 Jahr 5 Monat hat eine Neigung des Halses zum Schaft von 139°. Die untersuchten Femora zeigen in 86,2% eine steilere Halsstellung, die sich bei den Femora der Föten, Neugeborenen und Kindern bis 2 Jahren sehr einer Coxa valga nähert, bei den älteren Femora ist die Neigung zur Annäherung an die normalen Werte deutlich.

Der Torsionswinkel wird gebildet durch die obere Collumachse und die Kondylentangente; er wurde gemessen mit zwei Nadeln,

Digitized by Google
Original from UNIVERSITY OF CALIFORNIA
Generated on 2019-10-16 13:54 GMT / http://hdl.handle.net/2027/uc1.b3774664
Public Domain in the United States, Google-digitized / http://www.hathitrust.org/access_use#pd-us-google

von denen die eine in der Richtung der Collumachse oben auf den Kopf und den Trochanter major geklebt wurde, während die andere an der Rückseite der Kondylen in gleicher Weise befestigt wurde; die Endpunkte der Nadeln wurden mit dem Parallelograph auf ein Blatt Papier übertragen und die beiden zusammengehörigen Punkte miteinander verbunden und der so entstandene Winkel mit dem Transporteur abgelesen. Von den 7 kleinsten Exemplaren, wo der Winkel nur geschätzt werden konnte, hatten 5 einen negativen Winkel, bei einem ließ es sich nicht entscheiden, ob die Halsachse parallel

Abb. 14.

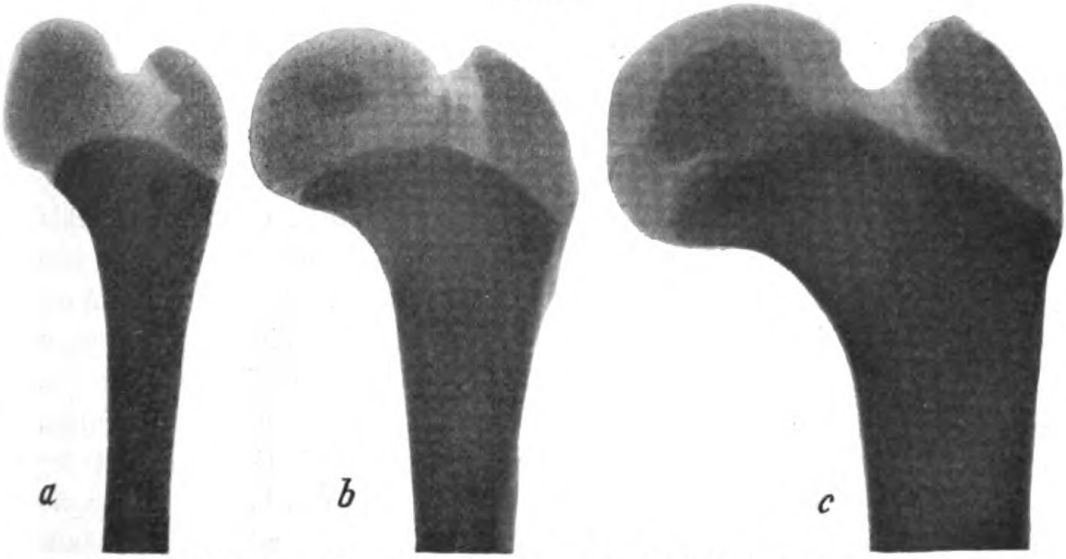

Röntgenbilder der Femora 40 = *a*; 45 = *b*; 49 = *c*. Bei der Aufnahme lagen die Hälse der Unterlage parallel. Vergrößerte Umrißzeichnung von *a* Abb. 10a gestrichelt; von *b* Abb. 10a schwarz. Abb. 11 *c* ist die Photographie des Femur, von dem das Röntgenogramm *c* stammt.

der Unterlage verlief oder etwas gegen sie verschoben, nur bei einem war nur ein geringer positiver Torsionswinkel zu sehen.

Unter den fötalen Femora haben noch drei jüngere einen negativen Torsionswinkel, er ist sogar ziemlich groß am kleinsten bei Nummer 21 mit 4° und am stärksten bei Nummer 14 mit 22°. Bei den übrigen Femora der Föten, Neugeborenen und Kindern haben wir eine Drehung des koxalen Femurendes nach vorne, die durchschnittlich weit größer ist als beim ausgewachsenen Femur, bei dem sie nach Martin zwischen 8° (Schweizer) und 14,4° (Franzose) beträgt. Die Drehung nach vorne nimmt also allmählich zu; sie geht vom negativen Stadium ungefähr im 4. Fötalmonat ins positive Stadium über und erreicht etwa im 5—6. Fötalmonat ihren Höhepunkt, den sie recht lange

Digitized by Google
Original from UNIVERSITY OF CALIFORNIA
Generated on 2019-10-16 13:54 GMT / http://hdl.handle.net/2027/uc1.b3774664
Public Domain in the United States, Google-digitized / http://www.hathitrust.org/access_use#pd-us-google

beibehält; so haben noch die Femora der 2—4½ Jahre alten Kinder Torsionswinkel von 22—33°, erst bei den jugendlichen Oberschenkelknochen ist eine deutliche Abnahme festzustellen. Jedoch handelt es sich hier in vielen Fällen sicher nicht um eine verminderte Torsion, sondern um eine Verkleinerung des Torsionswinkels durch eine Retroversion des Halses. Die individuelle Variationsbreite bewegt sich zwischen — 22° (Nr. 14) und + 44° (Nr. 38), sie ist ungefähr so groß wie beim Erwachsenen; Mikulicz hat hier Winkel von — 25° bis + 42° gemessen.

Der Trochanter major fällt schon bei den kleinsten Femora durch seine Plumpheit auf; er beherrscht die ganze obere Epiphyse (vgl. Abb. 11*a*), seine Spitze ist nicht umgebogen, sie ragt infolgedessen sehr hoch hinauf, mitunter berührt sie sogar die Senkrechte, die man sich vom höchsten Punkt des Kopfes auf die Längsachse der Diaphyse gefällt denkt. Obschon wir eine Vergrößerung des Collo-Diaphysenwinkels haben, erinnert das Bild an eine Coxa vara. Schon während der Schwangerschaft biegt sich die Trochanterspitze nach innen unten und etwas nach hinten um. Auch das plumpe Aussehen verschwindet schnell und beim Neugeborenen zeigt der Trochanter major keine gröberen Abweichungen mehr.

Interessanter ist die Entwicklung des Trochanter minor. Legen wir einen ausgewachsenen Oberschenkelknochen mit der Vorderseite so auf, daß der Kopf und der Trochanter major die Unterlage berühren, die Halsachse also parallel der Unterlage läuft, so sitzt der Trochanter minor hinten auf der Diaphyse in dem Winkel, der vom unteren Halsrand und dem medialen Diaphysenrand gebildet wird; seine Spitze ist fast ganz medial gerichtet und etwas nach hinten.

Dreht man den Knochen herum auf die Beugeseite und läßt die Kondylen die Unterlage berühren, so sieht man immer einen mehr oder weniger großen Teil des Trochanter minor, meist den ganzen Trochanter minor.

Bei den 48 kleinsten Femora verhält sich der Trochanter minor wesentlich anders. Betrachtet man die kleinsten Femora in der ersten Lage (Aufliegen der Vorderseite-Collumachse parallel der Unterlage), so bemerkt man, daß der Trochanter minor mehr lateral und höher sitzt, näher der Diaphysen- und Collumachse, meist in dem Winkel, den beide Achsen miteinander bilden. Bei den jüngsten Femora bis zum 5. Fötalmonat sitzt der Trochanter minor fast ebensoweit unten wie beim Erwachsenen, aber fast in

Digitized by Google
Original from UNIVERSITY OF CALIFORNIA
Generated on 2019-10-16 13:54 GMT / http://hdl.handle.net/2027/uc1.b3774664
Public Domain in the United States, Google-digitized / http://www.hathitrust.org/access_use#pd-us-google

der Mitte der hinteren Diaphysenfläche, dann verschiebt sich der Trochanter schnell nach oben, bleibt aber an der Mitte der Hinterfläche stehen in dem Winkel, den Collum- und Diaphysenachse miteinander bilden. Diese Stellung behält er bei bis etwa zum 1. Lebensjahr, um dann bald an die Stelle zu rücken, wo er bei Nummer 49, dem Femur eines 2¾ Jahre alten Kindes, angelangt ist. Die Spitze des Trochanter schaut dagegen bei allen fötalen Femora genau nach hinten. Bei den Neugeborenen beginnt sie schon sich medialwärts umzulegen; aber nicht allein die Spitze ändert ihre Richtung, sondern der ganze Trochanter minor neigt sich medialwärts. Steht der Trochanter minor während des Fötallebens auf der durch das obere Femurende gelegten Frontalebene senkrecht, so stellt er sich jetzt spitzwinklig zu dieser Ebene ein. Bei dem Femur Nr. 47, das von einem 2 Jahr 7 Monat alten Kinde stammt, hat er schon seine normale Richtung eingenommen, während seine Basis noch nicht an der regelrechten Stelle angekommen ist. Ich brauche wohl nicht besonders zu erwähnen, daß man vom Trochanter minor, solange er so verlagert und nur wenig umgelegt ist, wenig oder nichts von vorne sieht bei dem auf die Beugeseite (Kondylenachse parallel der Unterfläche) gelegten Oberschenkelbein.

Die Abweichungen des koxalen Femurendes sind damit noch nicht erschöpft, es fehlen noch zwei, die ich wegen ihrer geringeren praktischen Bedeutung nur kurz erwähnen will. Erstens hat die obere Diaphyse einen anderen Querschnitt bei den kleinen Femora. Er ist beim Erwachsenen und beim Jugendlichen ungefähr viereckig, beim Fötus, Neugeborenen und beim Kind nähert er sich einem Dreieck, dessen Spitze medial und etwas vorwärts zeigt.

Zweitens zeigt die nach hinten konvexe Krümmung des oberen Femurendes während der Entwicklung Abweichungen. Sie tritt zuerst bei Nummer 17, einem 5 Monate alten Femur, auf. Sie sitzt nicht wie beim Erwachsenen vorne, also in der Frontalebene, sie ist stark lateralwärts verschoben — sie nähert sich der Sagittalebene — und liegt etwas tiefer. Die Verlagerung lateralwärts ist durch den Unterschied im Querschnitt bedingt; je mehr sich der Querschnitt der Form beim ausgewachsenen Femur anpaßt, desto mehr stellt sich die Krümmungsfläche in die Frontalebene. Die Krümmung nimmt schnell zu und scheint im 7.—8. Fötalmonat am stärksten zu sein, sie ist dann bedeutend größer als wie beim Erwachsenen, ihr Krümmungsradius also kleiner.

Digitized by Google
Original from UNIVERSITY OF CALIFORNIA
Generated on 2019-10-16 13:54 GMT / http://hdl.handle.net/2027/uc1.b3774664
Public Domain in the United States, Google-digitized / http://www.hathitrust.org/access_use#pd-us-google

Diese Erscheinung ist noch bei den Neugeborenen zu beobachten: bei den Kinder-Femora ist die Krümmung schon flacher, etwa wie beim fertigen Knochen.

Unter den formgebenden Kräften für das Femur vermisse ich in der Literatur eine, die ich an den jungen Femora beobachten konnte, sie hat für den Hals wenigstens eine große Bedeutung. Es ist die Verknöcherung. Hier kann ich ihren Einfluß nur kurz skizzieren; wer sich ausführlicher darüber unterrichten will, den verweise ich auf meine demnächst im Archiv für Anthropologie erscheinende Arbeit, welche die Anatomie des ganzen Femur während seiner Entwicklung zum Gegenstand hat.

Wie ich oben erwähnte, steht die Kopfbasis beim fötalen Femur wie bei den des Erwachsenen senkrecht auf der sagittalen Halsebene; Kopfrand und Halsachse schneiden sich unter einem rechten Winkel; nach der Geburt dreht sich der Kopf so, daß die beiden Linien einen nach unten stumpfen Winkel bilden. Den Grund dafür zeigt uns das Röntgenbild.

Der heranwachsende Knochen schiebt den Kopf vor; weil die Verknöcherung des Halses keine gleichmäßige ist, sondern sich zuerst auf die untere Halshälfte erstreckt, wird die Kopfbasis unten medial gedrückt, während sie oben so zu sagen am Knorpel hängen bleibt. Daraus folgt weiter, daß die Halslänge mit der Umwandlung des Knorpels im Knochen zunehmen muß.

Je weiter auf dem Halsquerschnitt der Knorpel durch Knochen ersetzt wird, desto größer wird die absolute und relative Länge des Halses.

Die geschilderten Umformungen, die das fötale und kindliche Femur erfährt, haben in den bisherigen Arbeiten nicht die Würdigung gefunden, die sie verdienen. Nur die Antetorsion hat ein eingehenderes Interesse bei früheren Untersuchern gefunden.

Was das Vorkommen der Antetorsion angeht, so stimmen die Ergebnisse unserer Untersuchungen mit den Angaben von Le Damany gut überein, der Erklärung von Le Damany können wir uns aber nicht anschließen. Le Damany führt das Auftreten der Antetorsion auf die Lage des Fötus im Uterus zurück. Wenn man an einem Säugling eine solche Lage rekonstruiert, so sieht man, daß dabei eine starke Auswärtsdrehung im Hüftgelenk stattfindet. Durch eine solche Lage kann aber niemals eine Antetorsion, sondern viel eher eine Retrotorsion zustande kommen. Außerdem wird die ganze Le

Digitized by Google
Original from UNIVERSITY OF CALIFORNIA
Generated on 2019-10-16 13:54 GMT / http://hdl.handle.net/2027/uc1.b3774664
Public Domain in the United States, Google-digitized / http://www.hathitrust.org/access_use#pd-us-google

Damanysche Hypothese dadurch ganz unwahrscheinlich, daß unter normalen Verhältnissen keine derartige Zwangslage besteht, welche schwere Veränderungen der Knochenform wahrscheinlich macht.

Viel mehr innere Wahrscheinlichkeit scheint die auch von Grunewald ausgesprochene Annahme zu haben, daß wir in dem Auftreten der Antetorsion den Ausdruck der stammesgeschichtlichen Entwicklung des menschlichen Femur zu erblicken haben. Sehen wir doch gleichzeitig sehr erhebliche andere Formveränderungen am Femur auftreten, z. B. in der Entwicklung des Schenkelhalses und andere.

Nach der Geburt tritt diese Verdrehung eine rückläufige Bewegung an. Darin stimmen unsere Untersuchungen vollständig mit denen von Le Damany und Drehmann überein. Beide Autoren lassen die Frage offen, durch welche Veränderungen sich dieser Rückgang der Antetorsion vollzieht und wie derselbe zu erklären ist.

Aufschluß war zu erwarten durch die Untersuchungen von Femora aus den ersten Jahrzehnten.

Untersucht man die Knochen daraufhin, so findet man, daß der Drehungswinkel, den Schenkelhals und Kondylenachse beim Neugeborenen bilden, allmählich kleiner wird. Die Antetorsion, soweit sie an der Vorderfläche des Femur zum Ausdruck kommt, wird undeutlicher, während der Trochanter minor aber seine Lage in der Regel an der Innenseite des Schaftes beibehält. Dadurch wird schon wahrscheinlich, daß der Rückgang der Antetorsion sich nicht etwa in der Hauptsache durch das Auftreten einer Retrotorsion im Schafte erklärt, sondern daß die Ursache oberhalb des Trochanter minor zu suchen ist. Untersucht man daraufhin das oberste Ende des Femur, so ergeben sich tatsächlich Abweichungen von der Form des Femur vom Neugeborenen. Sie werden immer deutlicher mit dem Wachstum des Femur und sind am ausgesprochensten am Femur des Erwachsenen. An diesem Material seien sie geschildert.

Legt man eine große Anzahl von Femora Erwachsener vor sich auf den Tisch, so daß die Hinterflächen der Kondylen der Platte aufliegen, und ordnet man die Femora so, daß links die Knochen mit der stärksten Verdrehung (Gruppe I) und rechts die Knochen mit fehlender oder negativer Verdrehung (Gruppe II) liegen und vergleicht man zunächst die extremsten Formen beider Gruppen miteinander, so gewinnt man bald Klarheit.

Digitized by Google
Original from UNIVERSITY OF CALIFORNIA
Generated on 2019-10-16 13:54 GMT / http://hdl.handle.net/2027/uc1.b3774664
Public Domain in the United States, Google-digitized / http://www.hathitrust.org/access_use#pd-us-google

Die Fälle mit starker Antetorsion (Gruppe I) gleichen ganz dem Typus des Neugeborenen, abgesehen davon, daß der Hals beim Erwachsenen länger und deutlicher entwickelt ist. Im übrigen aber zeigen sie die gleiche, durch eine Drehung in der Schaftmitte bedingte Antetorsion, die sich sowohl an der Vorderfläche des Femur wie an der Lage des Trochanter minor auf der Innenseite deutlich ausspricht.

Ganz anders ist das Bild der Gruppe II. An der Vorderfläche ist die Antetorsion meist ganz undeutlich, die Vorderfläche der oberen und unteren Hälfte scheint bei einem Teil der Knochen in einer Ebene zu liegen, bei anderen Knochen ist die von Grunewald

Abb. 15. Abb. 16.



als Torsionsfeld bezeichnete Fläche am vorderen oberen Schaftende so unregelmäßig gestaltet, daß man keine sicheren Vergleiche über das Verhältnis zu der unteren Vorderfläche anstellen kann. Man könnte deshalb meinen, daß eine Retrotorsion im Schaft stattgefunden hat. Legt man aber nun die Femora auf ihre vordere Seite und sorgt dafür, daß die Hinterflächen der Kondylen alle in einer Ebene liegen, so sieht man, daß die Lage vom Trochanter major, der Linea intertrochanterica und des Trochanter minor fast an allen Knochen, ganz gleich, ob sie Gruppe I oder Gruppe II angehören, die gleiche ist. Dadurch wird zur Gewißheit, daß die im Laufe des Fötallebens aufgetretene Antetorsion im Schafte bei den Femora der Erwachsenen erhalten geblieben ist und daß die Rückwärtsdrehung des oberen Femurendes oberhalb der Linea intertrochanterica sich vollzogen haben muß.

Digitized by Google Original from UNIVERSITY OF CALIFORNIA
Generated on 2019-10-16 13:54 GMT / http://hdl.handle.net/2027/uc1.b3774664
Public Domain in the United States, Google-digitized / http://www.hathitrust.org/access_use#pd-us-google

Betrachtet man nun die Formen der Gruppe I und II von oben, so ergeben sich außerordentlich charakteristische Unterschiede. Bei der Gruppe I mit reiner starker Antetorsion sitzt der Schenkelhals nahezu senkrecht dem Trochanter major auf, bei der Gruppe II bildet er oben einen nach hinten gerichteten spitzen Winkel von 30—40° (Abb. 17 und 18). Diese Abknickung des Schenkelhalses, die eine Retroversio colli darstellt, erkennt man am besten beim

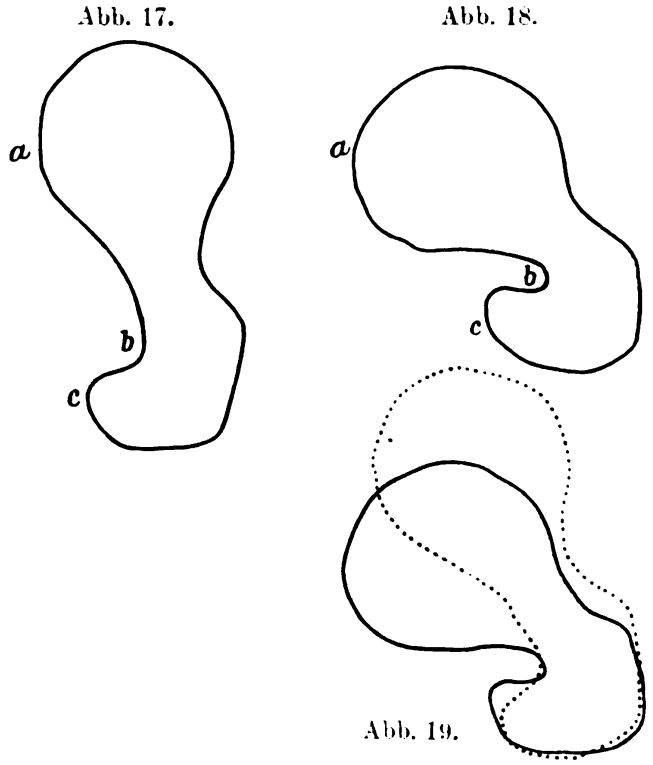

Abb. 17. Umrißzeichnung eines Femur aus Gruppe I, von oben gesehen. — Abb. 18. Umrißzeichnung eines Femur aus Gruppe II, von oben gesehen. — Abb. 19. Umrißzeichnungen von Abb. 17 u. 18, aufeinandergelegt. ——— Gruppe I, ····· Gruppe II.

Vergleich der hintern Umrißlinie von Kopf, Schenkelhals und Trochanter major *a b c* in Abb. 17, 18 und 19. Man erkennt ferner diese Retroversion daraus, daß die hintere Partie des Kopfes dem hinteren Teile des Trochanter major stark genähert ist, und endlich erklärt diese Retroversion den scheinbaren Unterschied in der Größe des Trochanter minor bei Gruppe I und II. Bei Gruppe I ist der Trochanter minor auffallend kräftig entwickelt und springt stark aus dem Schaft hervor. Bei Gruppe II dagegen ist er durchschnittlich wesentlich kleiner. Betrachtet man die Femora von oben, so versteht man diesen Unterschied sehr gut. Durch die einsetzende

Digitized by Google
Original from UNIVERSITY OF CALIFORNIA
Generated on 2019-10-16 13:54 GMT / http://hdl.handle.net/2027/uc1.b3774664
Public Domain in the United States, Google-digitized / http://www.hathitrust.org/access_use#pd-us-google

Retroversion schiebt sich der oberhalb der Linea intertrochanterica gelegene Teil des Schaftes über den Trochanter minor und verdeckt ihn zum Teil.

Im allgemeinen liegt der Trochanter minor bei einem Erwachsenen an der Innenseite des Femurschaftes. Nur in einem Fall fand ich ihn an der Mitte der Hinterfläche; doch erklärte sich diese Abnormität nicht etwa durch ein Fortbestehen der ursprünglichen embryonalen Femurform, sondern durch eine Retrotorsion der oberen Femurhälfte im Schaft, die zweifellos auf Rachitis zurückzuführen war.

Aus all diesen Beobachtungen ergibt sich folgendes: Bei den Fällen mit starker Antetorsion — bei Gruppe I — bei unserem Material sind es 14%, handelt es sich um Erhaltung der Femurform des Neugeborenen, bei den Fällen, wo Schenkelhals und Kondylenachse keinen nennenswerten Drehwinkel zeigen (Gruppe II, 39% unserer Fälle), besteht die ursprügliche Antetorsion im Schaft zwar fort, sie ist aber verdeckt durch die inzwischen einsetzende Retroversion des Halses. Eine dritte Gruppe — sie umfaßt 47% unseres Materials — enthält die Uebergänge zwischen beiden Formen.

Gegenüber den geschilderten Veränderungen der Antetorsion des Schaftes und der Retroversion des Halses spielten bei unserem Material andere Veränderungen, wie Retroflexion des Halses oder Ante- oder Retroversion oder Retrotorsion im Schaft (1 Fall bei deutlicher rachitischer Verbiegung) des Kopfes eine ganz untergeordnete Rolle. Sie finden sich nur ganz ausnahmsweise an dem einen oder anderen Femur in sehr geringem Grad angedeutet.

Wie erklärt sich die festgestellte Retroversio colli? Wir wissen, daß die Außendreher an Kraft den Innendrehern weit überlegen sind. Diese übermäßige Kraft der Außenrotatoren müßte allmählich zu einer habituellen Auswärtsrotation des ganzen Beines im Hüftgelenk führen, wenn nicht die Anspannung des Ligamentum Bertini eine Grenze setzte. Dieses Band hält den innerhalb der Kapsel gelegenen Kopf und Halsteil in annähernd frontaler Ebene fest. Jenseits des Kapselansatzes kann sich aber an dem jugendlichen Knochen der einseitig wirkende übermächtige Zug der Auswärtsdreher geltend machen, und er biegt allmählich den Trochanter major und mit ihm den ganzen, unterhalb vom Kapselansatz gelegenen Teil des Femur nach hinten. Dadurch kommt in der Gegend der Linea intertrochanterica eine Abknickung des Trochanter major und des Femurschaftes gegenüber dem Schenkelhals nach hinten zustande.

Digitized by Google
Original from UNIVERSITY OF CALIFORNIA
Generated on 2019-10-16 13:54 GMT / http://hdl.handle.net/2027/uc1.b3774664
Public Domain in the United States, Google-digitized / http://www.hathitrust.org/access_use#pd-us-google

Die Mechanik ist die gleiche, welche bei der Coxa vara nach der Auffassung von Hofmeister und Kocher die Retroflexio colli zustande kommen läßt. Nur liegt bei der Coxa vara die nachgiebigste Stelle meist in der Mitte des Schenkelhalses, bei dem normalen Femur aber am Kapselansatz.

Unsere Untersuchungen bestätigen, daß die Antetorsion vom Femur des Neugeborenen in der Kindheit allmählich geringer wird, wie Le Damany und Drehmann schon früher und neuerdings Grunewald behauptet haben. Sie bestätigen aber die Annahme Grunewalds nicht, daß dieser Rückgang der Antetorsion auf einer Retroflexio colli (nach der Drehmannschen Bezeichnung würde man genauer von einer Retroversio capitis sprechen müssen), sondern auf einer Retroversio colli beruht. In der Auffassung über die Ursache dieses Rückganges der Antetorsion stehen sich die Ansichten von Grunewald und von uns nahe. Nur glaubt Grunewald, daß die aktive Kraft in der Hauptsache durch die Anspannung des Ligamentum Bertini geliefert wird und daß die Außenrotatoren in erster Linie für eine passive Fixierung des Trochanter major sorgen, während wir gerade umgekehrt eine passive Fixierung durch das Ligamentum Bertini und eine aktive Drehung durch die Außenrotatoren annehmen.

Der allmählichen Streckung des Hüftgelenkes, welche bei der Umwandlung des Ganges aus dem halb gebeugten kindlichen Typus zu dem aufrechten Gange des Erwachsenen sich vollzieht, können wir nicht die Bedeutung für die Entstehung der Rückwärtsbiegung zuschreiben, wie es durch Grunewald geschieht. Es erklärt sich wohl dadurch sehr gut die von Grunewald beschriebene Verdrehung des Schenkelhalses um seine Längsachse und die Torquierung des Kapselschlauches; auf die Retroversio colli kann aber dieses Moment keinen Einfluß haben. Dagegen ist wohl denkbar, daß die zuerst von Preiser beschriebene verschiedene Lage der Pfannen von Einfluß auf den Grad der Retroversion ist. Preiser fand bei der Untersuchung von 103 Becken bei 29% die Pfanne frontal gerichtet und nach vorn schauend, bei 43% verlief die Pfannenachse in der Verlängerung des ersten und zweiten schrägen Beckendurchmessers; die Pfanne stand in einer Ebene, die in der Mitte zwischen der sagittalen und frontalen Ebene liegt. Diesen Typus bezeichnet Preiser als normal. Bei einer dritten Gruppe (28%) stand die Pfanne völlig lateral in sagittaler Ebene.

Digitized by Google
Original from UNIVERSITY OF CALIFORNIA
Generated on 2019-10-16 13:54 GMT / http://hdl.handle.net/2027/uc1.b3774664
Public Domain in the United States, Google-digitized / http://www.hathitrust.org/access_use#pd-us-google

Es findet also nicht im Lauf der Jahre stets eine Wanderung der Pfannen aus der sagittalen in die frontale Ebene statt, wie man nach Grunewalds Darstellung annehmen könnte, sondern nur bei einer Anzahl der Becken, und zwar bei Rachitis. Aus dieser Tatsache würde sich am ungezwungensten erklären, warum wir bei 14% die ursprüngliche Antetorsion erhalten sehen, während bei anderen die Neigung zur Retroversion sich geltend macht. An unserem Material konnten wir darüber keine Untersuchung anstellen. Auffallend ist aber, daß bei den Preiserschen Beckenuntersuchungen 43% die Lage der Pfanne zwischen frontaler und sagittaler Ebene zeigen und daß bei unseren Oberschenkelknochen ebenfalls gegen 47% der mittleren Gruppe angehören.

Das Ergebnis unserer Untersuchungen ist folgendes: Das fötale Femur unterscheidet sich sehr erheblich von dem Femur des Erwachsenen. Ein Femur vom 2. oder 3. Fötalmonat ist in der Mitte der Diaphyse relativ sehr dünn, nach oben verdickt es sich aber rasch, und sein oberes Ende zeigt eine geradezu keulenförmige Anschwellung. Der Hals ist in dieser Zeit ganz kurz und bildet nur eine Schnürfurche zwischen Kopf und Schaft. Infolgedessen erhebt sich der obere Kopfpol nur wenig oder gar nicht über die. durch die Spitze des Trochanter major gezogene Horizontale. Der Trochanter minor liegt an der hinteren Fläche des Schaftes in den ersten 5 Fötalmonaten etwas tiefer, später etwas höher, etwa in der Mitte, meist an einer Stelle, wo Collum- und Diaphysenachse sich schneiden. Es besteht entweder gar keine Antetorsion des oberen Femurendes gegen die untere Hälfte oder sogar eine deutliche Retrotorsion.

Diese Urform des Femurs erfährt vom 4. Monat ab erhebliche Veränderungen. Das obere Femurende dreht sich nach vorn. und es kommt dadurch eine sehr ausgesprochene Antetorsion zustande.

Dieser Uebergang aus der negativen Torsion (Retrotorsion) in die positive Torsion (Antetorsion) findet etwa im 4. Monat statt. Im 5.—6. Fötalmonat erreicht die Antetorsion ihren Höhenpunkt, und sie kann dann bis zum 2. oder 4. Lebensjahr auf gleicher Höhe bleiben.

Der Schaft nähert sich im Lauf der 2. Hälfte des Fötallebens der Form, die das Femur des Erwachsenen zeigt. Der Schenkelhals behält aber zunächst noch seine auffallende Kürze. Erst im

Digitized by Google
Original from UNIVERSITY OF CALIFORNIA
Generated on 2019-10-16 13:54 GMT / http://hdl.handle.net/2027/uc1.b3774664
Public Domain in the United States, Google-digitized / http://www.hathitrust.org/access_use#pd-us-google

2. Lebensjahre post partum zeigt der Hals eine auffallende Neigung zum Längenwachstum; er streckt sich deutlich und erlangt meist im Laufe des 3. Lebensjahres dieselbe relative Länge wie beim Erwachsenen. Gleichzeitig wird der Hals, der beim Fötus in seinem Querschnitt relativ dick war, dünner und nähert sich auch in der Beziehung der Dauerform. Die Neigung des Schenkelhalses, die bei den Femora der Föten der Neugeborenen und der Kinder bis zum 2. Lebensjahr sehr steil ist und Aehnlichkeit mit der Coxa valga zeigt, wird vom 3. Lebensjahr ab geringer und erreicht allmählich die normalen Werte des Erwachsenen.

Der Trochanter minor zeigt vom 2. Lebensjahre ab die Neigung, sich nach unten und innen zu verschieben, und er kommt dadurch von der Mitte der Hinterfläche, wo er im fötalen Leben gelegen hatte, allmählich an den inneren Rand der Diaphyse, wo er meist beim Erwachsenen liegt.

Gleichzeitig vollziehen sich andere Veränderungen in der Form des Femur, die sich in der Gestalt in dem Querschnitte der Diaphyse und in der Krümmung des oberen Femurendes aussprechen, doch haben diese Veränderungen geringere praktische Bedeutung. Im 3. und 4. Lebensjahr hat das Femur im großen und ganzen die Dauerform des Erwachsenen erreicht.

Bei einem Teil der Femora tritt aber im Laufe der ersten 2 Jahrzehnte noch eine weitere Umformung auf, die in einer Retroversio colli besteht und welche die ursprünglich beim Neugeborenen regelmäßig stark ausgeprägte Antetorsion im Schaft allmählich verdeckt. Diese Retroversio wird bedingt durch die Tätigkeit der überstarken Auswärtsrotatoren, während Kopf und Schenkelhals durch die Anspannung der Kapsel (Ligamentum Bertini) festgehalten sind.

Der Grad der Retroversion hängt wahrscheinlich von der Lage der Pfanne ab. Je weiter die Pfanne frontalwärts liegt, desto größer ist wahrscheinlich die Retroversion, während in denjenigen Fällen, in denen die ursprünglich laterale Richtung beibehalten wird, ein unverändertes Fortbestehen der fötalen Antetorsion oder nur eine geringe Retroversion zu erwarten ist.

Literatur.

Bardeen, C. R., Studies of the development of the human skeleton. The Amer. Journal of Anatomy. Vol. IV. 1905.

Bonnet, Robert, Lehrbuch der Entwicklungsgeschichte. 1907.

Digitized by Google

Original from UNIVERSITY OF CALIFORNIA

Generated on 2019-10-16 13:54 GMT / http://hdl.handle.net/2027/uc1.b3774664
Public Domain in the United States, Google-digitized / http://www.hathitrust.org/access_use#pd-us-google

Broman, Ivan, Normale und abnorme Entwicklung des Menschen. 1911.

Bumüller, J., Das menschliche Femur, nebst Beiträgen zur Kenntnis der Affenfemora. Phil. Diss. München. 1899.

Burtscher, Hugo, Das Wachstum der Extremitäten bei Menschen und bei Säugetieren vor der Geburt. Zeitschr. f. Anatomie u. Entwicklungsgeschichte 1877. Bd. 2.

Drehmann, Gustav, Streitfragen aus dem Gebiet der angeborenen Hüftverrenkung. Verhandl. d. Deutschen Gesellsch. f. orthop. Chir. VIII. Kongreß. Beilageheft der Zeitschr. f. orthop. Chir. 1909. Bd. 24.

Friedländer v., Friedrich, Ueber die Entstehung der angeborenen Hüftverrenkung. Zeitschr. f. orthop. Chir. 1901. Bd. 9.

Gegenbaur, C., Lehrbuch der Anatomie des Menschen. 1903.

Grunewald, J., Ueber den Einfluß der Muskelarbeit auf die Form des menschlichen Femur. Zeitschr. f. orthop. Chir. 1912. Bd. 30.

Derselbe, Ueber Torsionserscheinungen an den langen Röhrenknochen des Menschen. Zeitschr. f. Morphologie u. Anthropologie 1919. Bd. 21, Heft 1.

Derselbe, Ueber Beanspruchungsdeformitäten. Zeitschr. f. orthop. Chir. 1918. Bd. 38. Heft 3/4.

Hagen, W., Die Bildung des Knorpelskeletts beim menschlichen Embryo. Arch. f. Anat. u. Physiol. 1900.

Hertwig, O., Lehrbuch der Entwicklungsgeschichte. 1906.

Keibel, F. u. Elze, C., Normentafel zur Entwicklungsgeschichte der Wirbeltiere. 1908.

Le Damany, P., Die angeborene Hüftgelenksverrenkung. Ihre Ursache und ihr Mechanismus. Ihre anthropologische Bedeutung. Zeitschr. f. orthop. Chir. 1908. Bd. 21.

Manouvrier, L., Étude sur les variations morphologiques du corps du fémur dans l'espèce humaine. Rev. Ec. Anthrop. T. 3. 1893.

Martin, Rudolf, Lehrbuch der Anthropologie. 1914.

Mikulicz, Johann, Ueber individuelle Formdifferenzen am Femur und der Tibia des Menschen. Arch. f. Anat. 1878.

Paul-Boncour, G., Le Fémur, étude des modifications squelettiques consécutives à l'hémiplégie infantile. Extrait des Bulletins de la Société d'Anthropologie de Paris. Fasc. V. 1900.

Petersen, H., Untersuchungen über die Entwicklung des menschlichen Beckens. Arch. f. Anat. u. Physiolog. 1893.

Digitized by Google

Original from UNIVERSITY OF CALIFORNIA

Generated on 2019-10-16 13:54 GMT / http://hdl.handle.net/2027/uc1.b3774664
Public Domain in the United States, Google-digitized / http://www.hathitrust.org/access_use#pd-us-google

X.

Aus dem Kraußianum und der orthopädischen Klinik in München.
(Vorstand: Geh. Hofrat Prof. Dr. F. Lange.)

Die Diagnose der Coxa vara und Coxa valga.

Von

Geh. Hofrat Prof. Dr. **F. Lange** in München.

Mit 18 Abbildungen.

Daß der Winkel, den der Schenkelhals mit dem Diaphysenschaft bildet, beim normalen Femur großen Schwankungen unterworfen ist, war schon den Anatomen wie Langer, Luschka u. a. bekannt. Mikulicz hat sich bemüht, diesen Winkel genauer zu messen und hat Schwankungen zwischen 116° und 138°, und als Mittelwert 125—126° gefunden. Die Anthropologen haben ebenfalls der Neigung des Schenkelhalses besondere Aufmerksamkeit geschenkt und haben bei den verschiedenen Rassen verschiedene Werte gefunden.

Eine große praktische Bedeutung erhielt der Schenkelhalswinkel aber erst, als das Krankheitsbild der Coxa vara und Coxa valga aufgestellt wurde. Ich sehe von einer Aufzählung der einschlägigen Arbeiten ab, sie sind dem Leser dieser Zeitschrift zur Genüge bekannt. Uns interessiert an dieser Stelle nur die Diagnose dieser Zustände. Sie gilt für gesichert, sobald es gelingt, eine Röntgenaufnahme vom Schenkelhals bei frontaler Einstellung zu machen. Nun gelingt die genaue frontale Einstellung schon bei normaler Beweglichkeit des Hüftgelenkes durchaus nicht immer bei einer oder zwei Aufnahmen, sie ist aber bei Fixierung in Außenrotation, wie sie gerade bei der Coxa vara häufig vorkommt, ganz unmöglich. Dadurch wird diese Methode gerade da, wo das Bedürfnis nach einer sicheren Diagnose am

Digitized by Google
Original from UNIVERSITY OF CALIFORNIA
Generated on 2019-10-16 13:54 GMT / http://hdl.handle.net/2027/uc1.b3774664
Public Domain in the United States, Google-digitized / http://www.hathitrust.org/access_use#pd-us-google

größten ist, wertlos. Aber auch in den Fällen, in denen die erstrebte frontale Einstellung möglich ist, ist damit ein Urteil über den Grad der Schenkelhalsverbiegung wenigstens bei beginnenden oder geringen Veränderungen durchaus nicht ohne weiteres gegeben. Die Schwierigkeit liegt darin, daß wir bei den ganz unregelmäßigen Biegungen, welche der obere und untere Rand des Schenkelhalses beschreiben, keine genaue Achse des Schenkelhalses konstruieren können. Die Anatomen und Anthropologen halten zwar noch an einer derartigen Messung fest, die Chirurgen und Orthopäden haben aber diese Versuche völlig aufgegeben, weil sie bei einem normalen Schenkelhals nur schwer und ungenau, bei den krankhaften Verbiegungen des Schenkelhalses überhaupt nicht anzuwenden sind. Es ist aber bisher nicht gelungen, eine bessere Methode an die Stelle der Achsenbestimmung zu setzen. Eine solche zu schaffen, war das Ziel der vorliegenden Arbeit. Es war klar, daß, wenn diese Aufgabe gelöst werden sollte, zunächst die Schenkelhalsneigung an einer großen Anzahl normaler Femora untersucht werden mußte, und daß erst, nachdem auf diese Weise eine einwandfreie Grundlage geschaffen war, die Röntgendiagnose der Schenkelhalsverbiegung in Angriff genommen werden konnte.

Wir haben uns deshalb zunächst einmal der Aufgabe unterzogen, an über 100 anscheinend normalen Knochen die einschlägigen Verhältnisse zu untersuchen.

Das Ergebnis dieser Untersuchungen war folgendes: Zieht man senkrecht zur Diaphysenachse durch den oberen Rand des Trochanter major und durch den oberen Kopfpol je eine Linie, so wird im allgemeinen der Abstand dieser Linien um so größer, je steiler der Schenkelhals gerichtet ist, und um so kleiner, je geringer die Neigung des Schenkelhalses ist. Für die Untersuchung des Knochenmaterials war somit eine Unterlage geschaffen. Allein der klinischen Diagnose, die in der Regel auf das Röntgenbild angewiesen ist, war damit nicht gedient. Denn der Trochanter major verknöchert verhältnismäßig spät, meist erst im 15. Jahre, deshalb ist der obere Rand des Trochanter major im Röntgenbilde nicht zu bestimmen und für unsere Zwecke nicht zu benutzen.

Günstiger liegen die Verhältnisse am Trochanter minor.

Digitized by Google Original from UNIVERSITY OF CALIFORNIA
Generated on 2019-10-16 13:54 GMT / http://hdl.handle.net/2027/uc1.b3774664
Public Domain in the United States, Google-digitized / http://www.hathitrust.org/access_use#pd-us-google

Er ist schon im ersten Lebensjahre soweit verknöchert, daß er als deutlicher Vorsprung leicht zu erkennen ist. Man kann mit ziemlicher Genauigkeit den Mittelpunkt dieses Vorsprungs feststellen, und es war denkbar, daß in dem Abstand der oberen Kopfpolhorizontale von einer durch den Mittelpunkt des Trochanter minor gezogenen Parallele gesetzmäßige Verhältnisse gefunden würden, welche die Abgrenzung und Aufstellung einer normalen Schenkelneigung gestatteten.

In dieser Richtung bewegten sich die weiteren Untersuchungen, und sie führten sehr bald zu einem Ergebnis, indem der Radius

Abb. 1. Abb. 2. Abb. 3.

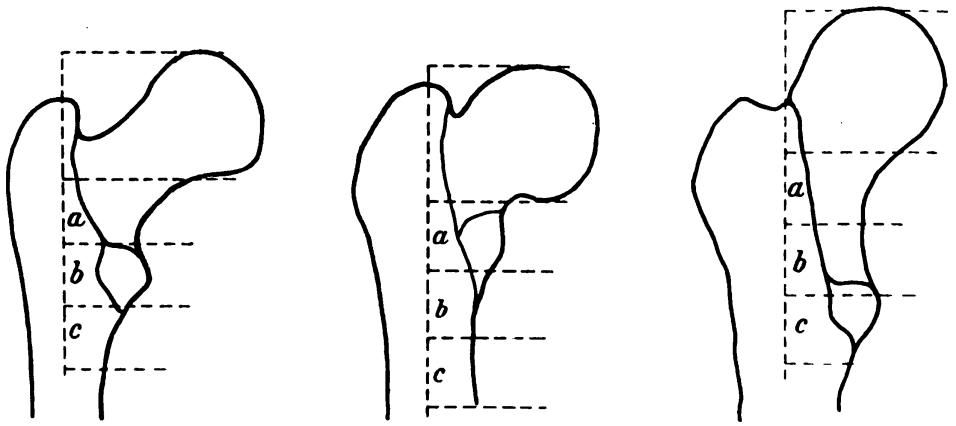

Normales Femur. Coxa vara. Coxa valga.

des Schenkelkopfes als Maßstab für die Entfernung des Trochanter minor vom oberen Kopfpol sich als wertvoll erwies. Die Methode der Untersuchung gestaltet sich im einzelnen (Abb. 1) folgendermaßen.

Man zieht zunächst die leicht zu bestimmende Diaphysenachse. Senkrecht zu derselben zieht man eine Linie durch den oberen Kopfpol. Dann bestimmt man den Radius des Schenkelkopfes, eine Aufgabe, die leicht und genau zu lösen ist, und zieht, zwei Radien unterhalb der oberen Kopfpolhorizontale, eine Parallele. Drei weitere peripherwärts gezogene Parallelen, die um je eine Radiuslänge voneinander entfernt sind, vervollständigen das Meßbild.

Auf diese Weise gewinnnt man 3 Felder, *a*, *b* und *c*. Befindet sich der größere Teil des Trochanter minor im Felde *a*, so liegt eine Coxa vara vor (Abb. 2), wird

Digitized by Google
Original from UNIVERSITY OF CALIFORNIA
Generated on 2019-10-16 13:54 GMT / http://hdl.handle.net/2027/uc1.b3774664
Public Domain in the United States, Google-digitized / http://www.hathitrust.org/access_use#pd-us-google

seine Lage im Felde *b* bestimmt, so handelt es sich um normale Verhältnisse (Abb. 1), und wird der Trochanter minor im Felde *c* gefunden, so besteht das Krankheitsbild der Coxa valga (Abb. 3).

Ich habe an 75, nach der in der vorliegenden Arbeit auf S. 106 beschriebenen Methode, in Lebensgröße genau gezeichneten Femora die Methode der Untersuchung nachgeprüft.

Man könnte von vornherein gegen eine solche Methode Bedenken haben. Wie aus der in der vorhergehenden Arbeit auf S. 107 mitgeteilten Tabelle I Reihe 3 hervorgeht, schwankt die Radiuslänge des Schenkelkopfes ziemlich erheblich. Auch die

Abb. 4. Abb. 5. Abb. 6.

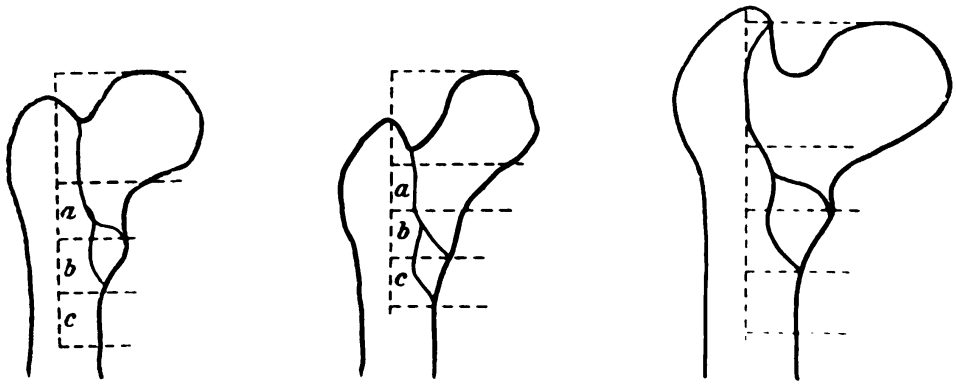

Neigung zur Coxa vara Neigung zur Coxa valga.

Entfernung des Trochanter minor vom Trochanter major ist selbst bei gleicher Femurlänge nicht immer dieselbe. Ob diese Verschiedenheiten in dem Maßstabe praktische Bedeutung für unsere Methode haben, konnte nur durch die Untersuchung an einer großen Zahl von Knochen entschieden werden. Diese Untersuchung hat unzweideutig die Zweckmäßigkeit der Methode für die Femora von Erwachsenen erwiesen. Selbstverständlich kommen Uebergangsformen vor. So zeigt Abb. 4 Neigung zur Coxa vara und Abb. 5 Neigung zur Coxa valga.

Nur bei zwei Femora — das eine ist in Abb. 6 wiedergegeben — ergab die Methode unbefriedigende Resultate. Nach der Lage des Trochanter minor sollte man annehmen, daß es sich um beginnende Coxa vara handelt. Bei Betrachtung des Kopfes und Halses hat man aber durchaus nicht den Eindruck, daß der Schenkelhals nach abwärts gebogen ist, sondern er scheint eher

Digitized by Google Original from UNIVERSITY OF CALIFORNIA
Generated on 2019-10-16 13:54 GMT / http://hdl.handle.net/2027/uc1.b3774664
Public Domain in the United States, Google-digitized / http://www.hathitrust.org/access_use#pd-us-google

nach aufwärts zu streben. Der Schenkelhals ist aber ungewöhnlich kurz. Die Knochenform hat Aehnlichkeit mit der Form des fötalen Femurs. Auch bei manchen Affen findet man ähnliche Formen. Hier handelt es sich höchstwahrscheinlich um einen atavistischen Rückschlag, um eine Varietät des Femur, welche verhältnismäßig selten ist und welche die allgemeine Brauchbarkeit der Meßmethode nicht beeinträchtigt.

Offen blieb zunächst die Frage, ob die gleiche Methode bei den Röntgenbildern von Erwachsenen sich bewähren würde. Wir müssen bei jedem Röntgenbild mit gewissen Verzeichnungen rechnen. Würde sich trotzdem diese Art der Untersuchung als brauchbar erweisen? Im allgemeinen wird man die Verzeichnungen bei derartigen Untersuchungen so gering als möglich gestalten. Das geschieht durch Aufnahmen aus einer Entfernung von 60 cm (von der Platte gemessen) und durch möglichste Annäherung des Knochens an die Platte. Je näher die Röhre dem Knochen ist, desto größer wird natürlich das scheinbare Bild, desto größer ist aber auch die Verzeichnung.

Um jede Irrung auszuschließen, habe ich von einem normalen Femur eine ganze Anzahl Röntgenaufnahmen gemacht, zum Teil als Fernaufnahmen, zum Teil aber auch bei möglichst naher Einstellung der Röhre, die letzteren, um möglichst starke Verzeichnungen zu bekommen. Sie zeigten, daß trotz der gewaltigen Verschiedenheiten des scheinbaren Schenkelkopfradius und trotz der Schwankungen der Entfernung vom Trochanter minor und major, welche die Röntgenbilder eines und desselben Knochens zeigen, die oben aufgestellte Regel zutrifft. Der Trochanter minor befand sich bei allen Aufnahmen im Felde *b*.

Damit dürfte die Röntgendiagnose der Schenkelhalsneigung für den Femur des Erwachsenen genügend begründet sein. Einen besonderen Vorzug dieser Methode sehe ich darin, daß sie bei jeder Stellung des Schenkelhalses, die ein Bild des Trochanter minor gibt, brauchbar ist und daß eine Einstellung in die einzige Ebene, wie sie bisher gefordert wurde, überflüssig wird.

Wesentlich größere Schwierigkeiten waren zu erwarten bei dem jugendlichen Knochenmaterial, wo der Kopf noch nicht völlig verknöchert ist und wo infolgedessen eine absolut genaue Bestimmung des Kopfradius unmöglich war. Es mußten auch da wieder Untersuchungen am anatomischen

Digitized by Google
Original from UNIVERSITY OF CALIFORNIA
Generated on 2019-10-16 13:54 GMT / http://hdl.handle.net/2027/uc1.b3774664
Public Domain in the United States, Google-digitized / http://www.hathitrust.org/access_use#pd-us-google

Material vorausgehen. Dabei ergab sich, daß vom 5. Lebensjahre ab der Femurkopf in der Hauptsache verknöchert ist und daß die knorpelige Schale, die den Knochenkern umgibt, nur wenige Millimeter dick ist. Die dadurch bedingte scheinbare Verkleinerung des Kopfdurchmessers oder -radius gleicht sich wieder dadurch aus, daß die obere Kopfpolhorizontale entsprechend tiefer verläuft. Bei Kindern unter 5 Jahren verliert die Methode wesentlich an Genauigkeit, weil der Ausgangspunkt der Messung (der obere Kopfpol) und der Maßstab (der Durchmesser des Kopfes) nicht mehr sicher zu bestimmen sind. Handelt es sich um einseitige Fälle, so gibt der Vergleich der Umrißzeichnungen beider Seiten einen zuver-

Abb. 7. Abb. 8. Abb. 9. Abb. 10.

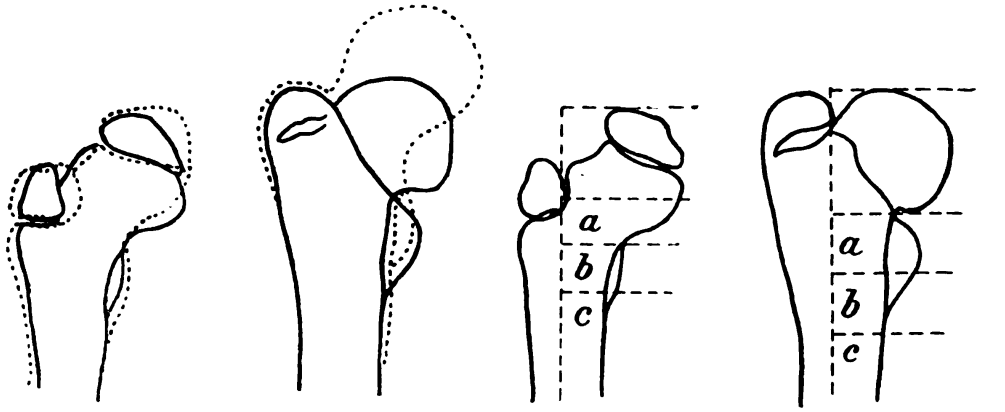

Vor der Einrenkung. Nach der Einrenkung. (15 Monate später.)

lässigen Anhaltspunkt dafür, ob eine Veränderung gegenüber der gesunden Seite vorliegt. Man kann auf diese Weise, wie Abb. 7 und 8 zeigen, auch geringe Abweichungen mit Sicherheit erkennen, selbst wenn die beiden Schenkelhälse nicht genau in der gleichen Ebene stehen. Voraussetzung dabei ist nur, daß der Trochanter minor auf beiden Seiten gut sichtbar ist.

Bei doppelseitigen Verbiegungen, wie man sie gelegentlich bei rachitischen Kindern in den ersten Lebensjahren findet, muß man zum Vergleich Röntgenbilder von gleichaltrigen normalen Kindern benutzen.

Für die Schwankungen, die innerhalb normaler Grenzen in der Neigung des Schenkelhalses vorkommen, dürfte durch die beschriebenen Verfahren eine hinreichend sichere Untersuchungsmethode gewonnen sein. Es blieb nun noch die Aufgabe, festzustellen, ob diese Verfahren auch für die sicher pathologisch

Digitized by Google Original from UNIVERSITY OF CALIFORNIA
Generated on 2019-10-16 13:54 GMT / http://hdl.handle.net/2027/uc1.b3774664
Public Domain in the United States, Google-digitized / http://www.hathitrust.org/access_use#pd-us-google

veränderten Femora gelten und ob sie imstande sind, die Diagnose der Coxa vara und Coxa valga auf eine sichere Grundlage zu stellen.

Für die schwereren Fälle der Coxa vara ist die Frage bald beantwortet. Daß bei diesen Verbiegungen sich der Trochanter minor im Felde *a* und bei ganz schweren Fällen sogar oberhalb

Abb. 11. Abb. 12. Abb. 13. Abb. 14.

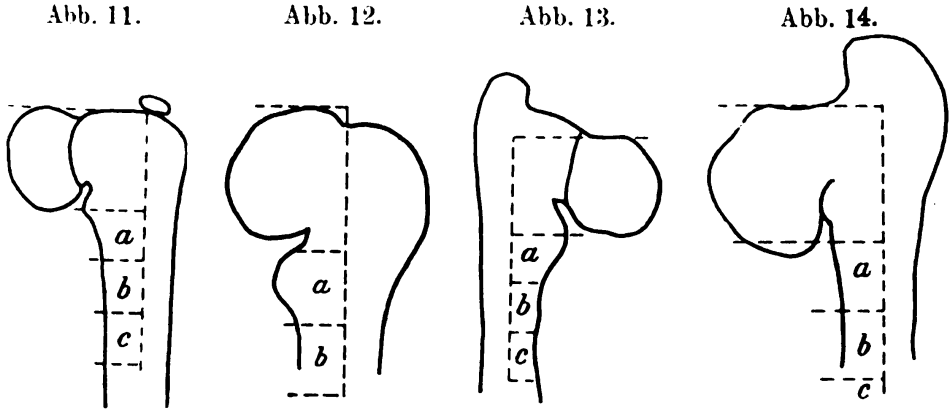

des Feldes *a* befindet, lehrt ein Blick auf Abb. 11—14. Mehr Schwierigkeiten waren bei den leichten und beginnenden Fällen von Coxa vara zu erwarten. Einige Beispiele sind in Abb. 15—17 wiedergegeben. Gerade diese Fälle bereiteten bisher der Diagnose die meisten Schwierigkeiten, aber gerade für diese

Abb. 15. Abb. 16. Abb. 17.

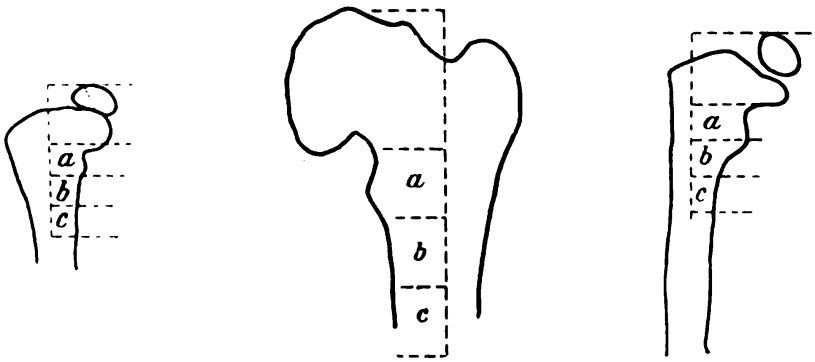

bestand ein besonderes praktisches Bedürfnis nach einer größeren Sicherung der Diagnose.

Um ein ganz einwandfreies Material zu erhalten, habe ich zunächst eine Reihe von einseitigen Fällen von leichter Coxa vara untersucht. Das Material lieferte unsere große, mehrere tausend Platten umfassende Röntgenbildersammlung von angeborenen Hüft-

Digitized by Google
Original from UNIVERSITY OF CALIFORNIA
Generated on 2019-10-16 13:54 GMT / http://hdl.handle.net/2027/uc1.b3774664
Public Domain in the United States, Google-digitized / http://www.hathitrust.org/access_use#pd-us-google

verrenkungen. Es ist von einer ganzen Anzahl von Autoren, von Ludloff, Fröhlich, Wullstein, Horvath, Redard, Pürckhauer u. a. festgestellt, daß nach der Reposition entweder schon während der Verbandbehandlung oder auch nach der Verbandabnahme eine Coxa vara auftreten kann. Bei der ersten Gruppe handelt es sich meist nur um Schenkelhalsverbiegungen, bei der zweiten Gruppe liegen die Hauptveränderungen im Schenkelkopf.

Für unsere Aufgabe wurden nur die Fälle von reiner Schenkelhalsverbiegung herangezogen. Durch Vergleich der Umrißzeichnungen von der gesunden und kranken Seite und durch Vergleich der vor der Reposition gewonnenen Bilder mit den späteren Aufnahmen ließ sich mit voller Bestimmtheit das Vorhandensein einer Coxa vara feststellen. Die gleichzeitig eingetragenen Meßfelder zeigten, daß der Trochanter minor tatsächlich bei diesen Fällen mit dem Eintritt der Coxa vara aus dem Felde der Norm *b* in das Feld *a* wandert. Die Größe der Verschiebung des Trochanter minor entspricht natürlich dem Grade der Verbiegung.

Wie notwendig eine solche Sicherung der Diagnose der beginnenden Coxa vara ist, zeigt eine jüngst in dieser Zeitschrift erschienene Arbeit von Gaugele. Der Verfasser, der sich mit der Pathologie und Therapie der angeborenen Hüftverrenkung sehr gründlich beschäftigt hat, glaubt, daß das von Pürckhauer und anderen Autoren angenommene Auftreten der Schenkelhalsverbiegung bei Hüftverrenkungen meist auf einer falschen Deutung der Röntgenbilder beruht. Er gibt zum Beweise eine Anzahl Pausen aus seiner eigenen Klinik wieder. Ich glaube, sie beweisen gerade das Gegenteil von dem, was Gaugele angibt. Zum Belege gebe ich die Gaugeleschen Bilder 32, 34, 35 in Abb. 7—10 wieder. Hier ist die eine Seite gesund und deshalb läßt sich mit voller Sicherheit ein Urteil darüber abgeben, ob eine pathologische Schenkelhalsverbiegung vorliegt. Wir legen zunächst die Umrißzeichnungen der gesunden und kranken Seite vor der Einrenkung aufeinander (Abb. 7). Sie zeigen, daß die Formen bis zur Epiphysenlinie fast gleich sind. Der Epiphysenkern zeigt die gewöhnlichen Dickenunterschiede zwischen kranker und gesunder Seite.

Nun legen wir die Umrißzeichnungen aus der Zeit 15 Monate später aufeinander (Abb. 8). Sie lassen für mich nicht den geringsten Zweifel, daß sich inzwischen auf der kranken Seite eine beträchtliche Coxa vara ausgebildet hat.

Digitized by Google
Original from UNIVERSITY OF CALIFORNIA
Generated on 2019-10-16 13:54 GMT / http://hdl.handle.net/2027/uc1.b3774664
Public Domain in the United States, Google-digitized / http://www.hathitrust.org/access_use#pd-us-google

Eine solche Belastungs-Coxa-vara kann sich zum Teil zurückbilden, wie ich mehrfach beobachtet habe. Das scheint auch hier der Fall gewesen zu sein. Denn ein 9 Monate später aufgenommenes Röntgenbild zeigt, daß der Unterschied zwischen der gesunden und kranken Seite zwar noch deutlich aber nicht mehr so bedeutend ist, wie vorher.

Ich habe gleichzeitig in diesen Bildern meine Meßfelder eingetragen. Sie zeigen, daß die Lage des Trochanter minor genau den Vergleichbildern der Umrißzeichnungen (Abb. 9 u. 10) entspricht.

Wenn wir schon bei der Coxa vara die Unzulänglichkeit der bisher gebrauchten Untersuchungsmethoden empfanden, so steigert sich dieses Gefühl noch wesentlich bei der Coxa valga.

Abb. 18.

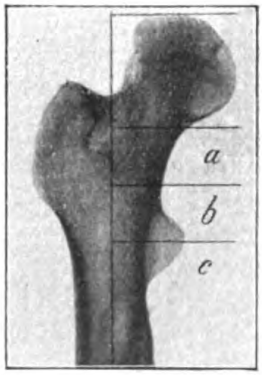

Die **Coxa valga** stellt das Gegenteil der Coxa vara dar. Hier infolge übermäßiger Belastung ein Niederdrücken des Schenkelhalses, dort infolge der Entlastung und infolge der extendierenden Wirkung des am Rumpf herabhängenden Beingewichtes eine Aufrichtung des Schenkelhalses. Den reinsten Typus einer Coxa valga beobachteten wir deshalb bei den Krückengängern, die das kranke Bein frei hängend als totes Anhängsel mitschleppen. Liegt wirklich eine Aufrichtung des Schenkelhalses vor, so ist klar, daß der obere Kopfpol sich nach oben verschieben und daß die Entfernung zwischen Trochanter minor und oberem Kopfpol sich im Vergleich zur normalen Seite vergrößern muß. Diese Veränderungen müssen sich bei Anwendung der von uns vorgeschlagenen Meßmethode dadurch erkennen lassen, daß der Abstand zwischen dem oberen Kopfpol und dem Trochanter minor größer wird und daß der Trochanter minor infolgedessen aus dem Meßfelde *b* in das Meßfeld *c* wandert.

Ein sehr schönes Beispiel einer solchen Entlastungs-Coxa-valga gibt Abb. 18 wieder. Der Knochen gehört zur Sammlung des München. Patholog. Institutes und stammt von einer schweren Osteomyelitis des Femur. Es ist anzunehmen, daß der Patient im Leben Krückengänger gewesen ist und sein krankes Bein nicht belastet hat. (Aufnahme von Dr. Grunewald.)

Es war nicht ausgeschlossen, daß bei der extendierenden

Digitized by Google
Original from UNIVERSITY OF CALIFORNIA
Generated on 2019-10-16 13:54 GMT / http://hdl.handle.net/2027/uc1.b3774664
Public Domain in the United States, Google-digitized / http://www.hathitrust.org/access_use#pd-us-google

Wirkung, die das Beingewicht auf das obere Femurende ausübt, neben der Schenkelhalsaufrichtung eine Wanderung des Trochanter minor nach unten stattfindet. Um eine solche Verschiebung zu erkennen, muß man die Umrißzeichnungen von gleich großen Femora aufeinander legen. Bei diesen Untersuchungen hat sich gezeigt, daß im allgemeinen eine Verschiebung des Trochanter minor am Femurschaft nach unten keine Rolle spielt; wir konnten nur in einem Falle eine solche feststellen.

Deshalb dürfen wir daran festhalten, daß, sobald der Trochanter minor zum größten Teile im Meßfelde *c* liegt, eine Coxa valga vorliegt.

Daß eine solche Aufstellung einer Grenze zwischen Coxa valga und steilem Schenkelhals unbedingt notwendig ist, sahen wir bei der Durchsicht der bisherigen Literatur über Coxa valga.

Betrachten wir zunächst die Bilder von Knochenpräparaten. Die zahlreichsten Fälle dieser Art hat Albert in seiner Monographie „Ueber Coxa vara und Coxa valga" veröffentlicht. Er nimmt für 20 abgebildete Femora eine Coxa valga an. Untersucht wurden diese Fälle durch Messung des Neigungswinkels, also mittels Bestimmung der heute fast allgemein als unzuverlässig anerkannten Schenkelhalsachse.

Ich habe mich bemüht, trotz der Kleinheit der Bilder auf Pausen meine Meßmethode anzuwenden. Dabei ergaben sich als ganz ausgesprochene Coxa valga: Fall 17, 18, 24 und 26.

Bei den übrigen von Albert als Coxa valga bezeichneten Femora findet sich der Trochanter minor zum größten Teile sicher nicht im Meßfelde *c* und sie sind deshalb nach unserer Auffassung nicht in den Begriff Coxa valga einzureihen. Vergleicht man die Umrißzeichnungen dieser Fälle mit denen von Abb. 17, 18, 24 u. 26, so sieht man, daß es sich tatsächlich um viel geringere Steilstellungen des Schenkelhalses handelt, als bei diesen.

Die Albertsche Arbeit enthält das reichste Material von Coxa-valga-Präparaten, das bisher veröffentlicht ist.

Die übrigen Arbeiten stützen sich meist auf Röntgenbilder. Es ist von vornherein klar, daß bei dieser Untersuchungsmethode die Gefahr einer irrtümlichen Diagnose noch erheblich größer ist, als bei der direkten Betrachtung von Präparaten.

Verlangt wird bei einer Röntgendiagnose der Coxa valga, daß der Schenkelhals bei der Aufnahme genau frontal eingestellt wird. Wie man das aber bei der außerordentlichen Verschiedenheit der Antetorsion des oberen Femurendes erreichen soll, darüber habe ich keine brauchbaren Angaben in der Literatur gefunden.

Hofmeister hält jede Röntgenaufnahme, welche den Trochanter minor sehen läßt, für unbrauchbar. Das wäre richtig, wenn der Trochanter minor

Digitized by Google
Original from UNIVERSITY OF CALIFORNIA
Generated on 2019-10-16 13:54 GMT / http://hdl.handle.net/2027/uc1.b3774664
Public Domain in the United States, Google-digitized / http://www.hathitrust.org/access_use#pd-us-google

sich immer an der Hinterfläche des Femur befinden würde. Wenn man aber eine große Reihe von Knochen daraufhin untersucht, so sieht man, daß er gar nicht selten bei genau frontaler Einstellung des Schenkelhalses auf der medialen Seite des Schaftes vorspringt und deshalb gerade in der erstrebten Röntgenaufnahme zu sehen ist. Das hat Stieda auch schon bei seinen Fällen von Coxa valga gefunden. Auch die Empfehlung Preisers, eine Röntgenaufnahme in Innenrotation und eine in Mittelstellung (Patellae vorne) zu machen, gibt keine Garantie dafür, daß dabei ein Frontalbild des Schenkelhalses gewonnen wird. Will man bei der bisherigen Untersuchungsmethode einigermaßen Gewähr dafür haben, daß man ein Bild von dem frontal eingestellten Schenkelhals bekommt, so würde man eine Serie von etwa 6 Röntgenbildern machen und unter diesen das Bild auswählen müssen, welches den Schenkelhals in seiner größten Ausdehnung zeigt. Dies ist bisher nicht geschehen und deshalb ist meines Erachtens bei keinem bisher veröffentlichten Röntgenbild von Coxa valga der Beweis erbracht, daß sie ein Bild vom Schenkelhals bei frontaler Stellung geben.

Untersucht man diese Röntgenbilder nach unserer Meßmethode, so findet sich bei einer Anzahl von Bildern, daß der Trochanter minor im Meßfelde *c* liegt. Diese Bilder sind deshalb auch nach unserer Auffassung als Coxa valga anzusprechen, die übrigen aber, bei denen der Trochanter minor im Meßfelde *c* liegt, oder bei denen er nicht sichtbar ist, glaube ich als zweifelhaft ansehen zu müssen.

Wie die folgende Arbeit zeigt, hat die Unbrauchbarkeit der bisherigen Untersuchungsmethode die häufigsten und schwersten Fälle von Coxa valga, die wir beim Little beobachten, vollständig übersehen lassen.

Es liegt ja eine gewisse Willkür in der Festsetzung eines Grenzwertes, wo die Variabilität der normalen Femurform aufhört und das pathologische Formbild der Coxa valga beginnt. Aber eine solche Grenzaufstellung ist, wie ich gerade bei der Durchsicht der bisherigen Coxa-valga-Literatur gesehen habe, unbedingt notwendig, wenn wir in die bisher ganz verschwommene Umrißzeichnung des Coxa-valga-Bildes klar und scharf umrissene Linien bringen wollen. Da sich bei der Durcharbeitung des ganzen Materials die angegebene Methode als zuverlässig erwiesen hat, so empfehle ich dringend, zunächst einmal wenigstens so lange Gebrauch davon zu machen, bis eine bessere Methode gefunden ist.

Das Ergebnis unserer Untersuchung ist:

1. Die Entfernung des Trochanter minor von der oberen Kopfpolhorizontalen gestattet ein Urteil über die Neigung des Schenkelhalses. Liegt der Trochanter minor in dem Meßfelde *a*, so liegt eine Coxa vara vor; liegt er im Meßfelde *b*, so ist die

Digitized by Google
Original from UNIVERSITY OF CALIFORNIA
Generated on 2019-10-16 13:54 GMT / http://hdl.handle.net/2027/uc1.b3774664
Public Domain in the United States, Google-digitized / http://www.hathitrust.org/access_use#pd-us-google

Neigung des Schenkelhalses normal. Wird der Trochanter minor im Meßfelde *c* gefunden, so handelt es sich um eine Coxa valga.

2. Diese Methode ist nicht nur am Knochen selbst, sondern auch bei Röntgenbildern, selbst wenn stärkere Verzeichnungen vorliegen, zu verwenden, vorausgesetzt, daß der Trochanter minor auf der Platte sichtbar ist. Bei Röntgenbildern, welche Femora der ersten Lebensjahre wiedergeben, ist der Vergleich mit der gesunden Seite, bei doppelseitigen Deformitäten mit gleich großen normalen Bildern heranzuziehen.

3. Als besonders wertvoll hat sich die Methode für die Diagnose der Coxa valga erwiesen. Auf der einen Seite hat sich gezeigt, daß Fälle mit steilem Schenkelhals in der Literatur als Coxa valga geführt worden sind, die bei der Anwendung unserer Methode nicht dazu gehören.

Auf der anderen Seite konnte festgestellt werden, daß die schwersten und häufigsten Coxa-valga-Formen, die wir bei der Littleschen Krankheit finden, bisher vollständig übersehen worden sind.

Digitized by Google
Original from UNIVERSITY OF CALIFORNIA
Generated on 2019-10-16 13:54 GMT / http://hdl.handle.net/2027/uc1.b3774664
Public Domain in the United States, Google-digitized / http://www.hathitrust.org/access_use#pd-us-google

XI.

Aus dem Kraußianum und der orthopädischen Klinik in München.
(Vorstand: Geh. Hofrat Prof. Dr. F. Lange.)

Die Entstehung der Coxa valga durch Muskelzug (Adduktoren-Coxa valga).

Von

Geh. Hofrat Prof. Dr. **Fritz Lange.**

Mit 5 Abbildungen.

Die Beschäftigung mit der Diagnose der Coxa valga lenkte die Gedanken auf die Aetiologie und die Pathogenese dieses Krankheitsbildes. Während wir die Entstehung der Coxa vara fast in jedem einzelnen Falle ohne weiteres gut verstehen können, sind unter den Fällen von Coxa valga bisher nur die Fälle von Entlastungs-Coxa valga leicht verständlich, wie wir sie bei den Krückengängern an dem herabhängenden Bein häufig finden.

Unklar dagegen ist bisher das gleichzeitige Auftreten der Coxa valga bei Genu valgum, welches von Neudörfer und Albert sichergestellt ist.

Hofmeister meint, daß durch die Abduktionsstellung der Femora, die der X-Beinige beim Gehen einzunehmen genötigt ist, der Schenkelhals mehr senkrecht belastet wird als beim normalen Bein, und daß deshalb die Verkleinerung des Neigungswinkels, die von Royal Whitman für die Wachstumsperiode als periodisch angenommen ist, nicht zustande kommt.

Wenn diese Erklärung richtig wäre, so müßte man bei allen Kindern, die nicht zum Gehen kommen, eine Coxa valga finden. Das trifft aber nicht zu. Und deshalb kann die Erklärung in dieser Form nicht richtig sein. Ich glaube aber trotzdem, daß man, wie Hofmeister, die Erklärung in den statischen Verhältnissen suchen muß.

Digitized by Google
Original from UNIVERSITY OF CALIFORNIA
Generated on 2019-10-16 13:54 GMT / http://hdl.handle.net/2027/uc1.b3774664
Public Domain in the United States, Google-digitized / http://www.hathitrust.org/access_use#pd-us-google

Bei einem normalen Bein (Abb. 1) verläuft die Verbindungslinie zwischen Hüft- und Fußgelenksmitte, die von Mikulicz als Direktionslinie, von R. Fick glücklicher als Traglinie des Beines bezeichnet wird, annähernd senkrecht. Bei diesem Verlauf kommt die Kraft, mit der die Rumpflast den Schenkelhals niederzudrücken sich bestrebt, zur vollen Wirkung. Betrachtet man aber ein X-Beinskelett von vorne (Abb. 2), so ergibt sich, daß, wenn das Kniegelenk durch Muskelanspannung in Streckstellung fixiert ist, wie das beim gewöhnlichen Stehen der Fall ist, die Traglinie nicht senkrecht, sondern schräg nach außen und mehr oder weniger in der Richtung des Schenkelhalses verläuft. Bei einem solchen Verlauf der Traglinie muß die niederdrückende Komponente, welche zu einer Verbiegung im Sinne der Coxa vara führt, viel geringer sein, als beim normalen Bein.

Abb. 1. Abb. 2.

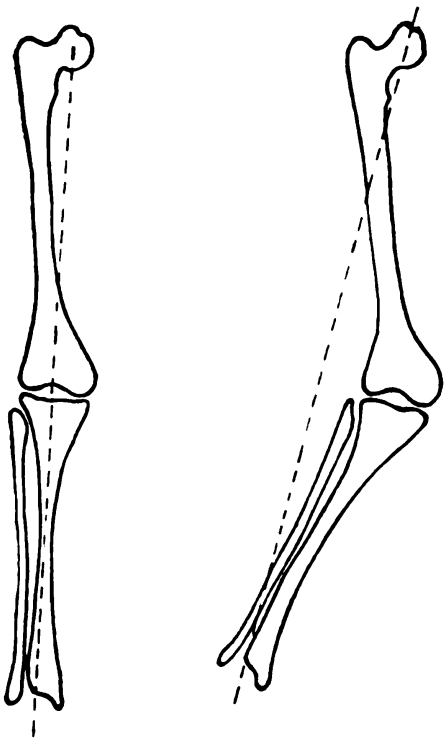

Dieses Moment allein genügt aber nicht, wie wir oben schon sahen. Es lag nahe, daran zu denken, daß eine Muskelwirkung hinzukommen muß, um das Entstehen der Coxa valga zu erklären. An eine Muskelwirkung hat schon Stieda bei seinen Fällen gedacht. Er sagt: „Es kämen hier besonders die Außenrotatoren in Betracht, die ja, wie wir gesehen haben, im schmerzhaften Stadium des Leidens sogar spastisch kontrahiert sein können. Außerdem ist an die Wirkung des Ileopsoas zu denken.

Vom Ileopsoas kann ich mir nicht vorstellen, wie er eine Coxa valga erzeugen soll, ich würde eher erwarten, daß er durch seinen Zug die Neigung zur Coxa vara vermehrt. Die allgemeine Wirkung der Außenrotatoren auf die Form des oberen Femurendes haben wir in der vorigen Arbeit besprochen, sie ziehen das obere Femurende rückwärts und verursachen die Retroversion des Schenkelhalses. Von allen denjenigen Außenrotatoren, die am

Digitized by Google Original from UNIVERSITY OF CALIFORNIA
Generated on 2019-10-16 13:54 GMT / http://hdl.handle.net/2027/uc1.b3774664 Public Domain in the United States, Google-digitized / http://www.hathitrust.org/access_use#pd-us-google

Trochanter major angreifen, wie von den hinteren Partien des Glutaeus medius und minimus und von dem Pyriformis, ist auch keine andere Wirkung zu erwarten. Dagegen kann man sich vom Obturator internus und externus und vom Quadratus femoris, die an der Fossa trochanterica und der Crista intratrochanterica angreifen, sehr gut vorstellen, daß sie auf den Winkel zwischen Schenkelhals und Schaft streckend wirken können. Groß kann ihre Wirkung in dieser Richtung aber nicht sein, sonst müßten sie bei der Coxa vara, wo ja ihre Wirkung in der Retroflexion des Schenkelhalses sehr augenfällig ist, das Niedersinken des Schenkelhalses verhüten können.

Eine viel kräftiger aufrichtende Wirkung schien mir bei Betrachtung von Muskelpräparaten zu erwarten zu sein von einem

Abb. 3. Abb. 4. Abb. 5.

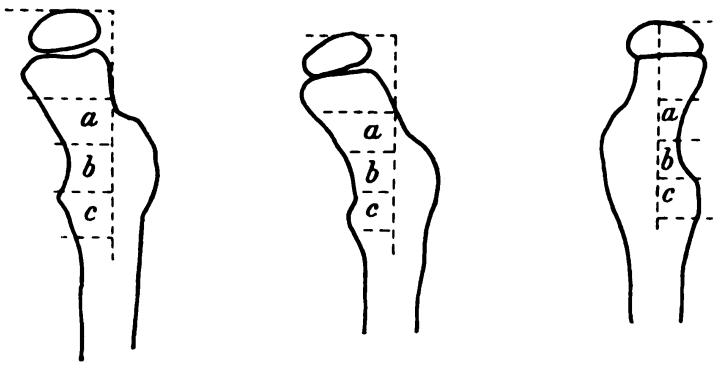

Teil der Adduktoren, vor allem vom Pectineus, Adductor brevis und Adductor minimus. Wenn irgendwelche Muskeln, so müssen sie bei ihrer Verlaufsrichtung auf das obere Ende im Sinne der Coxa valga wirken, und sie haben auch im Gegensatz zum Obturator internus und externus und Quadratus femoris Muskelmasse genug, um diese große Aufgabe bewältigen zu können. Wenn diese Annahme richtig war, so mußte bei Zuständen, welche durch vermehrte Arbeit der Adduktoren charakterisiert sind, sich eine Coxa valga finden.

Ein charakteristisches Beispiel für solche Adduktorenwirkung liefern die schweren Littlefälle. Ich habe in dieser Erwägung die Röntgensammlung unserer Hüftbilder von Littlekindern durchgesehen und war auf das höchste überrascht, daß ich bei allen Patienten, die klinisch schwere Adduktorenspasmen gezeigt hatten, auf den zugehörigen Röntgenbildern ausgesprochene Coxa valga fand

Digitized by Google
Original from UNIVERSITY OF CALIFORNIA
Generated on 2019-10-16 13:56 GMT / http://hdl.handle.net/2027/uc1.b3774664
Public Domain in the United States, Google-digitized / http://www.hathitrust.org/access_use#pd-us-google

(Abb. 3—5). Ueberrascht war ich besonders darüber, daß diese hochgradigen Veränderungen uns allen bisher entgangen waren.

Ein einziges Mal ist in der Literatur eine Coxa valga bei Little beschrieben worden und das geschah in einer Doktorarbeit von E. Franke, die im Jahre 1912 aus meiner eigenen Klinik erschienen ist. In einer anderen Arbeit von meinem früheren Assistenten Dr. Weber (Münch. med. Wochenschr. 1911, Nr. 15), der die Littlefälle aus meiner Klinik geröntgt und auf das Vorkommen von spastischer Hüftluxation untersucht hat, finden sich 12 Femora mit Coxa valga. Bei 2 völlig luxierten Femora besteht keine Coxa valga. Bei mehreren Gelenken ist eine Entscheidung nicht möglich, weil der Trochanter minor nicht zu sehen ist. In Ludloffs Arbeit „Zur Pathogenese der Therapie der angeborenen Hüftluxation" zeigt der eine schwere Fall (Nr. 14) von Little sehr starke Coxa valga, ein anderer Fall, von dem es heißt „beide Oberschenkel etwas adduziert" zeigt nicht so hochgradige, aber deutliche Coxa valga. Auch in den Arbeiten von Gaugele und Wollenberg finden sich Beispiele von Coxa valga.

Wenn ich nicht schon vorher von der Notwendigkeit einer besseren diagnostischen Methode der Coxa valga überzeugt gewesen wäre, so hätte diese Tatsache, daß man bisher beim Little die Coxa valga ganz übersehen hat, die Unbrauchbarkeit der bisherigen Untersuchungsmethode auf das schlagendste zeigen müssen. Offenbar hat jeder Betrachter beim Anblick des steil gerichteten Schenkelhalses im Röntgenbild angenommen, daß eine hochgradige Antetorsion des oberen Femurendes vorliegt. Untersucht man aber nach unserer Meßmethode, so beweist die Lage des Trochanter minor im Meßfelde *c*, daß es sich um ganz zweifellose Fälle von Coxa valga handelt. Wie von vornherein zu erwarten war, finden sich ausgesprochene Fälle von Coxa valga nur bei denjenigen Fällen, die deutliche Adduktorenspasmen zeigen. Die Steilstellung des Schenkelhalses scheint geringer zu sein bei denjenigen Kindern, bei welchen es zur völligen Luxation gekommen ist. Auch das ist gut zu verstehen. Mit dem Austritt des Kopfes aus der Pfanne verliert das obere Femurende den Gegenhalt, der notwendig ist, um den Adduktoren eine aufrichtende Wirkung zu ermöglichen. Aus dem gleichen Grunde kann bei den Adduktionskontrakturen der tuberkulösen Coxitis eine deformierende Wirkung im Sinne der Coxa valga nicht zustande kommen, weil der Zug der Muskeln viel eher den morschen Kopf und die kranke Pfanne zerdrückt, ehe sie den festen Schenkelhals abbiegt.

Mir scheint die Feststellung der Coxa valga bei Little von großer Bedeutung für die Pathogenese der Coxa valga zu sein.

Digitized by Google
Original from UNIVERSITY OF CALIFORNIA
Generated on 2019-10-16 13:56 GMT / http://hdl.handle.net/2027/uc1.b3774664
Public Domain in the United States, Google-digitized / http://www.hathitrust.org/access_use#pd-us-google

Bisher haben wir für den Typus der Coxa valga die Entlastungs-Coxa valga bei den Krückengängern angesehen. Durch unsere Untersuchungen glauben wir bewiesen zu haben, daß eine zweite und wahrscheinlich viel größere Gruppe von Coxa valga durch den Muskelzug der genannten Adduktoren entsteht.

Durch diese Feststellungen werden gewisse klinische Beobachtungen erst verständlich. Zunächst das gleichzeitige Vorkommen von Coxa valga und Genu valgum! Wie wir oben gesehen haben, ist beim Genu valgum die niederdrückende Kraft des Körpergewichtes geringer, als bei einem normalen Bein. Eine den Schenkelhals aufrichtende Wirkung ist aber nur denkbar, wenn die genannten Adduktoren sich kräftig anspannen. Zu einer solchen Tätigkeit ist bei den X-Beinen ein besonderer Anlaß durch die Spreizstellung der Beine geboten. Das Körpergewicht drückt verstärkend auf diese Stellung, entgegen arbeitet der Zug der Adduktoren.

Wir verstehen weiter, daß durch die Tätigkeit der Adduktoren eine Spontanheilung der Coxa vara eintreten kann. Wenn ich nicht irre, so ist von Joachimsthal schon behauptet worden, daß bei der rachitischen Coxa vara Spontanheilungen vorkommen. Ich selbst habe unter meinen Röntgenbildern von angeborener Hüftverrenkung mehrere Fälle gefunden, welche zeigen, daß eine leichte Coxa vara, die während der Verbandperiode aufgetreten ist, später nach Entfernung des Verbandes ganz oder fast vollständig wieder schwindet.

Und endlich erklärt diese Wirkung der Adduktoren die bei beträchtlicher Coxa vara fast stets auftretenden Adduktionskontrakturen. Die Behinderung der Abduktion ist ja zum Teil dadurch bedingt, daß der Schenkelhals am oberen Pfannenrand oder der Trochanter major am Darmbein anstößt, oder daß das untere Kapselband in Spannung kommt. Die Einschränkung der Abduktionsbewegung ist aber größer, als diesen Hemmungen entspricht. Davon kann man sich oft bei der Behandlung überzeugen. Tenotomiert man die Adduktoren, so kann fast stets das Bein aus der Adduktionsstellung in beträchtliche Abduktionsstellung übergeführt werden, ohne daß Gewalt angewendet wird und ohne daß im Röntgenbilde eine Veränderung der Knochenform nachzuweisen ist. Der größte Teil der Adduktions-

Digitized by Google
Original from UNIVERSITY OF CALIFORNIA
Generated on 2019-10-16 13:56 GMT / http://hdl.handle.net/2027/uc1.b3774664
Public Domain in the United States, Google-digitized / http://www.hathitrust.org/access_use#pd-us-google

kontraktur ist deshalb durch die Anspannung der Adduktoren bedingt. Warum diese Muskeln sich bei der Entstehung einer Coxa vara reflektorisch anspannen, verstehen wir jetzt sehr gut. sie bestreben sich, der niederdrückenden Wirkung des Körpergewichtes entgegenzuarbeiten, werden dabei hypertrophisch — auch das läßt sich klinisch bei jedem Falle von Coxa vara nachweisen — und verkürzen sich gleichzeitig.

Aus unseren Untersuchungen ergibt sich die Notwendigkeit einer neuen Einteilung der Coxa valga.

Wir schlagen vor, folgende Gruppe zu bilden:

1. Die congenitale Coxa valga.

Es ist sehr gut denkbar, daß durch gewisse Zwangslagen im Uterus eine Coxa valga entsteht. Beweisend wären aber nur solche Fälle, bei denen kurz nach der Geburt die Coxa valga sichergestellt ist. Das ist bisher in keinem einzigen Falle geschehen, und deshalb glaube ich, daß man die Frage, ob eine Coxa vara kongenital vorkommt, offen lassen muß.

Keinesfalls scheint diese Form häufig zu sein.

2. Die Entlastungs-Coxa valga.

Sie ist bei Krückengängern, welche das kranke Bein hängen lassen, sei es nun durch Poliomyelitis oder durch entzündliche Prozesse (Coxitis, Gonitis), tragunfähig geworden, in einer Anzahl von Fällen beobachtet worden. Steile Schenkelhälse findet man häufig bei diesen Kranken. Steilstellungen, die so hochgradig sind. daß man sie nach unserer Auffassung als Coxa valga bezeichnen darf, scheinen aber nicht so häufig zu sein, als man bisher angenommen hat.

3. Die traumatische Coxa valga.

Sie ist in einzelnen Fällen von König und Thiem bei eingekeilten Schenkelhalsfrakturen beobachtet worden; sie ist sehr selten, denn die Regel ist leider, daß nach einer Schenkelhalsfraktur eine Coxa vara und nicht eine Coxa valga entsteht.

4. Die muskuläre Coxa valga.

In diese Gruppe fallen die meisten Fälle von Coxa valga. Gemeinsam ist allen die Entstehung der Deformität durch die

Digitized by Google
Original from UNIVERSITY OF CALIFORNIA
Generated on 2019-10-16 13:56 GMT / http://hdl.handle.net/2027/uc1.b3774664
Public Domain in the United States, Google-digitized / http://www.hathitrust.org/access_use#pd-us-google

aktive Arbeit der genannten Adduktoren. Die Gruppe zerfällt in einzelne Abteilungen nach der Art des Grundleidens.

a) Die rachitische Coxa valga.

Es sind von Bade, Drehmann u. a. solche Fälle veröffentlicht worden. Die Röntgenbilder geben leider kein scharfes Bild vom Trochanter minor und lassen deshalb kein Urteil zu, ob es sich tatsächlich um Coxa valga handelt. Unter meinem eigenen Material fand ich ebenfalls keine beweisenden Bilder. Es ist aber sehr gut denkbar, daß bei einer Rachitis der Neigung des Körpergewichtes, eine Coxa vara zu schaffen, durch die kräftige Arbeit der Adduktoren entgegengearbeitet wird. Ich erinnere mich, hin und wieder Fälle von Adduktionskontrakturen bei Rachitis gesehen zu haben, wir nahmen daraufhin Coxa vara an; die Röntgenuntersuchung ergab aber zu unserer Ueberraschung keine Coxa vara. Diese Frage bedarf noch der weiteren Bearbeitung.

b) Eine zweite Untergruppe wird gebildet durch die Coxa valga der X-Beinigen. Ueber die Häufigkeit dieser Fälle müssen ebenfalls erst weitere Untersuchungen Klarheit schaffen.

c) Die dritte Abteilung bildet die Coxa valga bei Little. In dieser Gruppe sind von uns die meisten und schwersten Fälle von Coxa valga beobachtet worden.

Digitized by Google
Original from UNIVERSITY OF CALIFORNIA
Generated on 2019-10-16 13:56 GMT / http://hdl.handle.net/2027/uc1.b3774664
Public Domain in the United States, Google-digitized / http://www.hathitrust.org/access_use#pd-us-google

XII.

Aus dem Kraußianum und der orthopädischen Kinik in München.
(Vorstand: Geh. Hofrat Prof. Dr. F. Lange.)

Die Erhaltung der Hüftabduktion im Beckenbeingehapparat.

Von

Dr. **J. Borggreve,** Assistenzarzt.

Mit 1 Abbildung.

Bei der Behandlung der chronischen Hüftgelenksentzündungen, der Schenkelhalsverbiegungen, der Poliomyelitiden mit Glutäallähmung und der Nachbehandlung der subtrochanteren Osteotomien und traumatischen Hüftluxationen mit den Schienenhülsenapparaten nach Hessing oder Celluloidapparaten nach Lange hat sich sehr häufig nach kurzem Tragen herausgestellt, daß sich das Scharniergelenk über dem Kreuzbein, das die beiden Beckenkorbhälften verbindet, stark abnutzt und bald lockert. Macht man es doppelt, so lockern sich die Schrauben, die es am Beckenkorb befestigen, wenn sie nicht sogar infolge der schweren Belastung der beweglichen Hälfte durch die Gegentuberschiene abbrechen. Die Folge davon ist, daß sich die Gegentuberschiene mehr als gewünscht senken kann und die Abduktion des kranken Beines gegen das Becken geringer, unter Umständen sogar zur Adduktionsstellung wird. So geht in erster Linie manches von Operationsresultaten verloren, in zweiter werden auch mehrfache Reparaturen am Apparat nötig.

Diese Gründe gaben uns Veranlassung, die entlastenden Beckenbeinapparate so zu konstruieren (siehe Abb. 1), daß Oberschenkelteil (*a*), ⅔ des Beckenkorbes (*b*) und die Gegentuberschiene (*c*) ein festes Ganzes wurde, an dem nur das letzte Drittel des Beckenkorbes, das der gesunden Seite (*d*), durch doppeltes Scharniergelenk mit dem

Digitized by Google
Original from UNIVERSITY OF CALIFORNIA
Generated on 2019-10-16 13:56 GMT / http://hdl.handle.net/2027/uc1.b3774664
Public Domain in the United States, Google-digitized / http://www.hathitrust.org/access_use#pd-us-google

übrigen Teil verbunden ist. Genau dem Bau der Schienenhülsenapparate entsprechend haben wir auch die Coxitisapparate aus Celluloid hergestellt. Die an sich schon ziemlich starre Befestigung der Gegentuberschiene haben wir bei männlichen Patienten noch durch eine von Schede bereits bei dem alten System der Beckenbeinapparate verwendete Schiene verstärkt, die von der Innenseite des Oberschenkelteiles aus die Gegentuberschiene von unten her stützt (*e*). Dadurch war es möglich, das Nachgeben der Gegentuberschiene vollständig zu verhüten. Es erübrigt sich dann auch, die sonst unbedingt nötige hintere Verbindungsschiene zwischen Becken- und Oberschenkelteil anzubringen. Bei dieser starren Bauart kann die gewünschte Hüftabduktionsstellung erhalten, ja sogar durch den Apparat auf die Dauer vermehrt werden, wenn die Gegentuberschiene so hoch gearbeitet wird, daß der Patient beim Stehen und Gehen auf dem kranken Bein anstatt mit dem Tuber der kranken mit dem der gesunden Seite im Apparat aufsitzt, wobei durch das Gewicht des Oberkörpers das Becken nach der kranken Seite heruntergedrückt und die Abduktion vermehrt wird. Ein weiterer Vorteil stellte sich nachträglich heraus, daß das Anziehen eines solchen Apparates leichter und bequemer ist, da der gesunde Oberschenkel nicht erst zwischen dem beweglichen Beckenkorbteil und der Gegentuberschiene, die mit letzterem fest verbunden erst beim Zuklappen in ihre eigentliche Stellung kommt, sich hindurchzuzwängen braucht, wie es bei dem alten System der Fall und für dicke Patienten meist sehr mühsam ist.

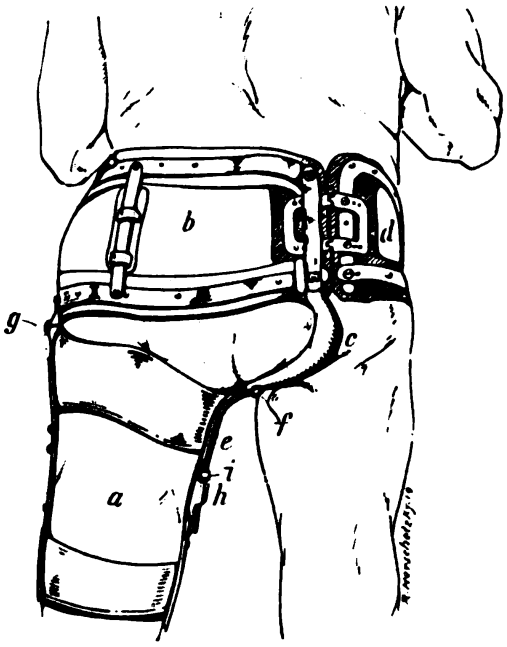

Wir haben dann weiter eine Technik ausgearbeitet, welche eine Beugung im Hüftgelenk erlaubt, während die Abduktionsstellung bei Hüftstreckung trotzdem vollkommen erhalten bleibt, wie es bei der Behandlung der Coxa vara, der Hüftsubluxation und Poliomyelitis mit Glutäallähmung nötig ist. Es wird die zur Gegen-

Digitized by Google
Original from UNIVERSITY OF CALIFORNIA
Generated on 2019-10-16 13:56 GMT / http://hdl.handle.net/2027/uc1.b3774664
Public Domain in the United States, Google-digitized / http://www.hathitrust.org/access_use#pd-us-google

tuberschiene (*c*) führende Stütze (*e*) so gelenkig (*f*) mit dieser verbunden, daß sich der Beckenkorb nach Ausfeilen des Hüftgelenkes (*g*) bis zu 90° nach vorne neigen läßt. Wichtig ist aber dabei, daß die Achse des Hüftgelenkes (*g*) am Apparat mit der des Gelenkes der Tuberschienenstütze (*f*) in dieselbe Richtung gebracht wird, um rasche Abnützung oder Bruch der Gelenke zu vermeiden.

Diese Beckenbeinapparate bauen wir seit über 2½ Jahren für alle eingangs erwähnten Fälle und haben die Erfahrung gemacht, daß die Abduktionsstellung wesentlich besser als mit dem sonst üblichen System erhalten bleibt, und daß diese Apparate erheblich länger halten und weniger Reparaturen bedürfen als die früheren.

In letzter Zeit haben wir nun noch eine wesentliche Verbesserung an der Stütze der Gegentuberschiene angebracht, die eine weitere Schonung des Hüftgelenkes (*g*) und eine Erleichterung für die Anpassung bedeutet. Diese Bauart geben die drei Abbildungen wieder, sie kommt aber nur für die Fälle mit beweglichem Hüftgelenk in Frage. An Stelle der festen Fixation der Stütze (*e*) mittels Schrauben an der Innenseite des Oberschenkelteiles (*a*) wird eine etwa 5—6 cm lange röhrenförmige Führung (*h*) für die ganz rund gearbeitete 8 mm starke Stütze (*e*) angeschraubt, in welcher sich letztere um ihre Achse drehen und auch nach oben verschieben kann. Das ist bei der starken Beugung im Hüftgelenk nötig, da sich das Gelenk (*f*) hierbei infolge seiner tieferen Stellung gegenüber dem in Streckstellung befindlichen Hüftgelenk (*g*) nach hinten und oben bewegt. Die Stütze kann wegen der ringförmigen Verdickung (*i*) nur bis zu einer gewissen Tiefe, der gewünschten Abduktion entsprechend, in der Führung (*h*) nach unten gleiten. In dem Gelenk (*f*) darf sie nur locker wie ausgeleiert oder in einem Kugelgelenk gefaßt sein.

Bei dieser Bauart läßt sich mit Leichtigkeit zur Erhaltung guter Spreizfähigkeit, wie es bei der Nachbehandlung der Coxa vara und nicht versteifter Coxitiden wünschenswert ist, für die Nacht eine stärkere Abduktionsstellung festhalten als sie am Tage beim Gehen brauchbar ist, wenn man das Hüftgelenk (*g*) zweiteilig zum Beugen und Spreizen macht und an dem Führungsrohr (*h*) lediglich eine Flügelschraube anbringt, durch welche die Stütze (*e*) in jeder Höhe festgestellt werden kann.

Digitized by Google
Original from UNIVERSITY OF CALIFORNIA
Generated on 2019-10-16 13:56 GMT / http://hdl.handle.net/2027/uc1.b3774664
Public Domain in the United States, Google-digitized / http://www.hathitrust.org/access_use#pd-us-google

Es ist für die Herstellung des Apparates wichtig, daß schon bei dem Abguß auf gutes Herausmodellieren des Tubers auch auf der gesunden Seite Wert gelegt wird, um die Anpassung zu erleichtern. Denn diese ist nach Aussage der Bandagisten zweifellos etwas schwieriger als früher; diese Schwierigkeit soll aber durch die selteneren und geringeren Reparaturen reichlich aufgewogen werden.

Generated on 2019-10-16 13:56 GMT / http://hdl.handle.net/2027/uc1.b3774664
Public Domain in the United States, Google-digitized / http://www.hathitrust.org/access_use#pd-us-google
Digitized by Google
Original from UNIVERSITY OF CALIFORNIA

XIII.

Aus dem Kraußianum und der orthopädischen Klinik in München.
(Vorstand: Geh. Hofrat Prof. Dr. F. Lange.)

Ueber Osteogenesis imperfecta.

Von

Dr. **Gg. Franke,** Assistent der Klinik.

Mit 5 Abbildungen.

Osteogenesis imperfecta (idiopathische Osteopsathyrosis) ist eine Krankheit, die sich durch hochgradige Atrophie (Aplasie der Knochensubstanz) kennzeichnet, bei der aber im Gegensatz zum Frühstadium der Rachitis Veränderungen der Epiphysen fehlen. Looser war der erste, der die Uebereinstimmung der Osteogenesis imperfecta (Vrolik 1845) und der Osteopsathyrosis idiopathica (Lobstein 1833) durch seine histologischen Untersuchungen nachwies. Vor ihm rechnete man unter Osteogenesis die Fälle von angeborener Knochenbrüchigkeit, unter Osteopsathyrosis die erst im Kindesalter entstandenen. Meist verwischt aber eine genaue Anamnese die Trennung nach dem Alter, und es läßt sich der Beginn der Knochenbrüchigkeit bis in die ersten Lebenstage zurückverfolgen. Vor allem weisen die klinischen Symptome und die pathologischen und histologischen Untersuchungen gleichlautende Uebereinstimmung auf, welche die Doppelbezeichnung Osteogenesis und Osteopsathyrosis unnötig und verwirrend machen.

In seiner zusammenfassenden Arbeit über die fötalen Knochenerkrankungen kommt Sumita (Deutsche Zeitschr. f. Chir. 1910) zu folgendem Schluß: „Die Osteogenesis imperf. und die Osteopsathyrosis idiop. sind nichts anderes als zwei Namen einer und derselben Krankheit. Die Knochenbrüchigkeit, ein typisches Symptom der Affektion, tritt gewöhnlich im fötalen Leben auf. Sie kann aber auch in

Digitized by Google
Original from UNIVERSITY OF CALIFORNIA
Generated on 2019-10-16 13:56 GMT / http://hdl.handle.net/2027/uc1.b3774664
Public Domain in the United States, Google-digitized / http://www.hathitrust.org/access_use#pd-us-google

leichteren und überlebenden Fällen bis zum späteren Lebensalter des Kindes ganz latent bleiben und erst bei irgend einer Gelegenheit erscheinen."

Es handelt sich bei Osteogenesis und Osteopsathyrosis um eine ungenügende Tätigkeit der knochenbildenden Zellen von Periost und Knochenmark bei normaler enchondraler Ossifikation. Betroffen werden von diesem Prozeß alle Knochen, ob sie knorpelig oder bindegewebig angelegt sind. Das Endstadium dieser mangelhaften Osteoblastentätigkeit ergibt einen kalksalzarmen spröden Knochen, der leicht einbricht und durch die sich häufenden Frakturen und andere mechanischen Einwirkungen verkrümmt wird. Mit solchen intrauterin entstandenen Frakturen können die Kinder zur Welt kommen, ihre Extremitäten haben dann eine verkürzte, plumpe, verdickte Gestalt. In anderen Fällen genügt die geringe Osteoblastentätigkeit sowohl intrauterin und zunächst auch noch extrauterin solange, bis durch ein Trauma oder durch die Körperlast der Knochen schließlich doch nachgibt und einbricht. In diesem Falle treten die oft hochgradigen Verkrümmungen an grazilen, schlanken Knochen auf.

Trotz der schweren Störungen in der endostalen und periostalen Knochenbildung bei Osteogenesis sind die enchondralen Ossifikationsvorgänge normal, die Epiphysen nicht verdickt, ihre Linie ziemlich gerade verlaufend. Dagegen fällt die Schwachheit des Balkensystems, die Dünne der Corticalis auf, die neben der histologischen auch die radiologische Untersuchung aufklärt. Ob die Knochenatrophie bei der Osteogenesis nur auf einem Mißverhältnis zwischen verminderter Apposition und normaler Resorption beruht, ist noch nicht geklärt. Frangenheim sieht das Wesen der Osteogenesis imperf. in einer mangelhaften Knochenanbildung und vielleicht in gesteigerter Resorption der spärlich angelegten Knochenbälkchen. (Frangenheim, Die Krankheiten des Knochensystems im Kindesalter, S. 56.)

Die Befunde bei der Osteogenesis stehen im Gegensatz zu denen bei der Rachitis und der Osteomalacie, die durch das Symptom der Knochenweichheit und die starken Verkrümmungen ganz ähnliche Bilder zeigen.

Leicht zu trennen ist die Osteogenesis von der Säuglingsrachitis durch die Beschaffenheit des Epiphysenknorpels.

Digitized by Google
Original from UNIVERSITY OF CALIFORNIA
Generated on 2019-10-16 13:56 GMT / http://hdl.handle.net/2027/uc1.b3774664
Public Domain in the United States, Google-digitized / http://www.hathitrust.org/access_use#pd-us-google

Mehr Schwierigkeiten hat die Abgrenzung der Krankheitsbilder der Osteogenesis von denen der juvenilen Osteomalacie und der sogenannten Spätrachitis gemacht. Man hat früher Osteomalacie und Rachitis scharf voneinander unterschieden.

Durch Pommers Arbeiten kennen wir den Zusammenhang zwischen Rachitis und Osteomalacie. Durch ihn wissen wir, daß die kalklosen Säume bei der Osteomalacie nicht durch Entkalkung entstehen, sondern wie bei der Rachitis kalklos gebliebene, neugebildete sind.

Für Looser sind Rachitis und Osteomalacie identische Begriffe; beide können das menschliche Skelett in jedem Lebensalter befallen, wenn sie auch die zwei Perioden des lebhaftesten Knochenwachstums am häufigsten heimsuchen. Ihre klinischen und anatomischen Erscheinungen sind dann nur durch die verschiedenen physiologischen Verhältnisse des einzelnen Lebensalters modifiziert.

Auch das Verhältnis der Spätrachitis zur juvenilen Osteomalacie ist durch Looser aufgeklärt worden (Mitteil. a. d. Grenzgeb. d. Med. u. Chir. 1908). Er findet, daß Spätrachitis und juvenile Osteomalacie eine einheitliche Affektion sind, deren anatomische Hauptmerkmale das Kalklosbleiben des neugebildeten Knochens, die Knochenatrophie und die typischen rachitischen Knorpelveränderungen sind und daß ihr klinisches Bild, je schwerer und namentlich je später es in die Erscheinung tritt, eine um so vollständigere Uebereinstimmung mit dem Bilde der Osteomalacie der Erwachsenen aufweist.

Klinisch läßt sich ebensowenig die Trennung zwischen Spätrachitis und juveniler Osteomalacie durchführen. Weder die Zeit des Auftretens beider erlaubt eine scharfe Scheidung, noch ist sonst ein Symptom beschrieben worden, das nur für eine der beiden Erkrankungen typisch wäre. Frangenheim hat angegeben, daß das Fehlen der Epiphysenverdickung oder die geringe Auftreibung der Knochen an dieser Stelle die juvenile Osteomalacie von der Rachitis unterscheidet, und nach Renn sind bei der juvenilen Osteomalacie die Dünnheit des ganzen Skeletts, das auffallende Gestrecktsein der unteren Extremitäten charakteristisch, letzteres infolge der dem Kinde wegen der schmerzhaften Erkrankung schon frühzeitig aufgezwungenen Ruhelage.

Aber Kassowitz ist auf Grund seiner anatomischen Befunde zu dem Schluß gekommen, es gibt keine juvenile Osteomalacie, die

Digitized by Google
Original from UNIVERSITY OF CALIFORNIA
Generated on 2019-10-16 13:56 GMT / http://hdl.handle.net/2027/uc1.b3774664
Public Domain in the United States, Google-digitized / http://www.hathitrust.org/access_use#pd-us-google

nicht auch Epiphysenveränderungen aufweist. Axhausen versuchte diese Behauptung zu entkräften. Der von ihm mitgeteilte Fall zeigte ganz normale Befunde an den Epiphysen bei hochgradiger Knochenweichheit und starken Verkrümmungen der Extremitäten. Diese Befunde aber sind charakteristisch für das Krankheitsbild der Osteogenesis imperfecta. Die allgemeine Anschauung wandte sich deshalb gegen die Beweisführung Axhausens und erkannte den von ihm mitgeteilten Fall als einen für Osteomalacie nicht typischen an.

Die Epiphysenveränderungen sind demnach das wichtigste Unterscheidungsmerkmal zwischen Säuglingsrachitis, Rachitis tarda und juveniler Osteomalacie auf der einen Seite und Osteogenesis imperfecta anderseits. Von letzterer wissen wir, daß die enchondralen Ossifikationsprozesse histologisch wie radiologisch normal sind (Sumita). Die mikroskopischen Veränderungen der Epiphysen bei der Osteomalacie kennen wir aus den Arbeiten Pommers und Loosers. Im Röntgenbild fällt bei ihr das weite Klaffen der Epiphysenfugen auf. Eine Verbreiterung der Epiphysen braucht klinisch nicht immer vorhanden zu sein. Die Knochenatrophie ist beiden gemeinsam.

Suchen wir nach einem zweiten Unterscheidungsmerkmal zwischen juveniler Osteomalacie und Osteogenesis, so finden wir ein solches in dem Alter, in dem die ersten Knochenbrüche stattfinden. Gehen wir die als juvenile Osteomalacie beschriebenen Fälle durch, so ist das 6. Jahr als unterste Grenze für das Auftreten des ersten Knochenbruches angegeben worden (König). Bei allen anderen Fällen findet sich das 10. Jahr als unterste Grenze; durchschnittlich ist die Zeit zwischen dem 10. und 14. Jahr diejenige, in welcher die Knochenbrüchigkeit auftritt. Der Ausbruch der juvenilen Osteomalacie fällt also mit der Pubertät zeitlich zusammen. Dieser Zusammenhang spricht dafür, daß bei der Osteomalacie eine Stoffwechselerkrankung vorliegt. Tierversuche und therapeutische Erfolge stützen diese Annahme noch mehr. Hingegen liegt bei der Osteogenesis eine spezifische Knochenerkrankung vor, deren Aetiolgie und Therapie von der der Osteomalacie sich gänzlich unterscheidet. Wir können demnach sagen, die juvenile Osteomalacie ist eine Erkrankung des späteren Kindesalters und unterscheidet sich daher auch in ihrem zeitlichen Auftreten von der Osteogenesis imperfecta. Denn von dieser wissen wir, daß sie entweder gleich nach der Geburt oder doch in den ersten Lebensjahren durch ihre Erscheinungen

Digitized by Google
Original from UNIVERSITY OF CALIFORNIA
Generated on 2019-10-16 13:56 GMT / http://hdl.handle.net/2027/uc1.b3774664
Public Domain in the United States, Google-digitized / http://www.hathitrust.org/access_use#pd-us-google

auffällt. Die Osteogenesis imperfecta ist also ein intrauterin angelegter, angeborener Krankheitsprozeß. die Osteomalacie dagegen eine im späteren Kindesalter erworbene Erkrankung.

Wir wissen ferner, daß die ersten und stärksten Veränderungen bei der Osteomalacie am Becken eintreten. Am bekanntesten ist dieser Befund bei der Osteomalacie der Erwachsenen. Die Veränderung am Becken setzt den Gynäkologen auch im Frühstadium der Erkrankung instand, die Diagnose Osteomalacie zu stellen. Auch bei der juvenilen Osteomalacie wird die Mißgestaltung des Beckens nicht vermißt.

Zu ihrer Erklärung hat man manche Theorie zu Hilfe genommen; ob die mechanische Wirkung der Körperschwere, der Muskelzug und die veränderten Wachstumsverhältnisse allein genügen (Pommer), um dem Becken die schnabelförmige Gestalt zu geben, soll nicht untersucht werden. Im Gegensatz dazu weist das osteogenetische Becken eine fast an die Norm grenzende Gestalt auf; in Größe und Form unterscheidet es sich nicht von dem normalen, höchstens in der Knochendicke und Stärke (Sumita).

Die Erklärung hierzu wird durch die bekannten Wachstumsstörungen bei der Osteogenesis (normale enchondrale Knochenbildung bei gestörter periostaler und endostaler Ossifikation) gegeben. bei der Osteomalacie dagegen handelt es sich um regressive Prozesse an einem vorher normal gebildeten Becken. Auch diese Vorgänge trennen die Krankheitsbilder der Osteomalacie und Osteogenesis.

Nach Looser und Axhausen tritt die Osteogenesis häufig als familiäres Leiden auf. Von der Osteomalacie ist darüber nichts Näheres bekannt.

Auffällig ist nach den klinischen Befunden und den Literaturangaben das Auftreten von starken Schmerzen als Anfangssymptom der juvenilen Osteomalacie. Auch auf der Höhe der osteomalacischen Erkrankung werden sie nicht vermißt und gestalten das Leben des Kranken zu einem unerträglichen Dasein. Ueber einen gleichen Befund ist bei der Osteogenesis nichts bekannt. Schmerzen treten wohl nach Frakturen auf, verschwinden aber sehr schnell. Die Kinder sind meist recht munter und aufgeweckt.

Weiterhin findet man oft gesteigerte Reflexe bei der Osteomalacie, wie man sie auch bei der Rachitis kennt. Dieser Befund

Digitized by Google
Original from UNIVERSITY OF CALIFORNIA
Generated on 2019-10-16 13:57 GMT / http://hdl.handle.net/2027/uc1.b3774664
Public Domain in the United States, Google-digitized / http://www.hathitrust.org/access_use#pd-us-google

gibt der Osteomalacie den Charakter eines konstitutionellen Leidens. Die Beobachtungen bei der Osteogenesis lassen hierüber nichts Gleiches erkennen; wir haben also hier eine nur am Knochen sich geltend machende Erkrankung vor uns.

Ein nebensächlicher Befund bei der Osteomalacie ist das Vorkommen von Trommelschlegelfingern und -zehen, wie er bei der Osteogenesis nicht beobachtet worden ist.

Das gemeinschaftliche Symptom beider Erkrankungen zeigt sich in der Knochenbrüchigkeit, welche durch ganz verschiedene Ursachen bedingt wird. Die Häufigkeit der dadurch entstehenden Frakturen oder die Form der Verkrümmungen geben uns keinen Anhalt zu einer weiteren Differenzierung zwischen Osteogenesis und Osteomalacie. Auch das Röntgenbild der Frakturen bringt keine wesentlichen Unterschiede.

Nachdem nun, wie eingangs erwähnt, sich herausgestellt hat, daß das Krankheitsbild: Osteopsathyrosis idiopath. identisch ist mit dem der Osteogenesis imperfecta, so war es angebracht, des weiteren die Osteogenesis von der juvenilen Osteomalacie durch ihre spezifischen Unterscheidungsmerkmale genau zu trennen als Erkrankungsformen des Kindesalters, die gerade durch das gemeinschaftliche Symptom Knochenbrüchigkeit und der im Anschluß daran entstehenden Frakturen und Verbiegungen leicht zu einer Fehldiagnose führen konnte.

An der Hand der Fälle, die im folgenden klinisch und radiologisch beschrieben werden, sollen nun die im voraus festgelegten Merkmale der Osteogenesis imperfecta dargelegt werden.

Anamnese: Schwarz, R., 9½ Jahre alt (1913). Als 16. Kind geboren. Unter den Kindern kommen 3mal Zwillinge vor. Die 7 lebenden Geschwister sind gesund. 8 Geschwister sind früh an Durchfällen und Fraisen gestorben. Von den Zwillingen lebt nur noch ein Knabe. Die väterliche Familie ist gesund. In der mütterlichen Familie kommt Rachitis mit Knochenverkrümmungen vor. Eltern untereinander nicht verwandt. Vater negiert Potus und Infect. ven.

Kind kam ausgetragen, in Kopflage, ohne Kunsthilfe zur Welt. Angeblich soll durch die Geburt der eine Unterarm gebrochen sein. Von einem Arzt wurde Schienenverband angelegt. Heilung in 14 Tagen. Kind wurde nicht gestillt, blieb immer schwächlich, nahm wenig Nahrung zu sich. Rachitis wurde nicht festgestellt.

Zähne traten zur richtigen Zeit auf. Gehen lernte das Kind erst im zweiten Lebensjahr nach längeren Versuchen. In dieser Zeit die erste Fraktur des rechten Unterschenkels. Heilung trat bald ein, so daß Kind wieder laufen konnte. Doch fiel es oft hin, wodurch im Laufe eines

Digitized by Google
Original from UNIVERSITY OF CALIFORNIA
Generated on 2019-10-16 13:56 GMT / http://hdl.handle.net/2027/uc1.b3774664
Public Domain in the United States, Google-digitized / http://www.hathitrust.org/access_use#pd-us-google

Jahres der rechte Unterschenkel noch 3mal frakturiert wurde. In derselben Zeit soll auch der rechte Oberschenkel gebrochen sein. Schmerzen waren bedeutend, doch heilten die Bruchstellen bald, so daß Kind wieder zum Gehen kam. Im dritten Jahr fiel Kind vom Tisch und brach sich das rechte Schlüsselbein. Heilung in 3 Wochen. Im Laufe der nächsten Jahre kamen immer wieder Frakturen vor, allein am rechten Unterschenkel noch 10mal. Die Füße blieben schwach; Kind konnte nicht zur Schule gehen. Vor 2 Jahren wurden durch Fall beide Oberschenkel gebrochen; Gips in der chirurgischen Klinik München. Der rechte Unterschenkel wies durch die häufigen Frakturen Verkrümmungen auf, so daß eine Osteotomie gemacht wurde. Heilung der Brüche trat schnell ein; Gehen wurde wieder versucht. Eine Nachbehandlung fand nicht statt: es wurde erst damals eine hochgradige Knochenweichheit am rechten Unterschenkel erkannt. An den Oberschenkeln entstanden starke Verkrümmungen.

Seit September 1912 ist Gehen und Stehen unmöglich geworden, da der rechte Unterschenkel der Körperlast nachgab und sich verbog.

Die letzte Fraktur ereignete sich 2 Tage vor der Aufnahme dadurch, daß ein Kind unversehens an den rechten Unterschenkel stieß. Das ängstliche Kind wird gebracht mit gestreckten Knieen, der rechte Unterschenkel auf dem linken liegend, fixiert durch den dorsalflektierten linken Vorderfuß. (Abb. 1.)

Befund: Sehr schlankes, für sein Alter großes Kind; Ernährungszustand gut, ohne daß Unterhautzellgewebe an irgend einer Stelle des Körpers ein stärkeres Fettpolster aufweist. Haut durch Sonne bräunlich pigmentiert, zart, glatt anliegend. Nur über den Stirnbeinen erscheint sie etwas dünn und glänzend. Vegetative Funktionen ohne Unregelmäßigkeiten. Intelligenz gut, lebhaft, trotzdem Kind nie eine Schule besucht hat. Körperlänge im Liegen 107 cm.

Kopf: Nicht groß, zeigt etwas hohe Stirn mit stark hervortretenden Tubera frontalia. Ueber den Augenbrauen leichte konkave Einbuchtung der Stirnbeine. Größter Schädelumfang 51 cm. Abstand von Nasenwurzel und Protuberantia occ. ext. 14,5 cm. Abstand der Parietalia 14.3 cm. Nasenwurzel etwas breit, eingesunken: Nase platt. Lippen verdickt, leicht aufgeworfen. Mund meist geöffnet. Die großen breiten Vorderzähne zeigen oben wie unten Einkerbungen. Augen zeigen bei graublauer Iris eine dunkelblaue Sklera. Haare dunkelblond, weich: die Stirnhaare hellblond. Rachenorgane ohne Besonderheiten. Stimme rauh, tief. Kopfknochen fest. Fontanellen und Nähte nicht durchzufühlen.

Hals: Schilddrüse läßt sich beim Schlucken als abgrenzbares, nicht vergrößertes Gebilde nachweisen.

Thorax: Breit. Rippen weit geschwungen: untere Apertur weit. Kein Rosenkranz. Brustumfang (Mittel) unter der Achsel 59 cm, über den Brustwarzen 59 : 63 cm. Lungen und Herz ohne Besonderheiten. Clavicula dünn, schlank, etwas biegbar, ohne Verdickungen. Länge rechts 11, links 10½ cm. Rippen ebenso sehr schmal und nachgiebig, nirgends druckempfindlich. Leib ohne Besonderheiten. Bauchumfang (Nabel) 54 cm.

Wirbelsäule: Die Lendenwirbelsäule ist kyphotisch, während die Brustwirbelsäule eine deutliche Lordose aufweist. Gleichzeitig besteht eine

Digitized by Google
Original from UNIVERSITY OF CALIFORNIA
Generated on 2019-10-16 13:56 GMT / http://hdl.handle.net/2027/uc1.b3774664
Public Domain in the United States, Google-digitized / http://www.hathitrust.org/access_use#pd-us-google

leichte linkskonvexe dorsolumbale Skoliose mit cervikaler Gegenkrümmung. Keine Versteifung.

Becken: Ohne sichtbare Veränderungen. Distantia spin. 15½ cm, Dist. crist. 17 cm; Dist. trochant. 19 cm. Conjugata ext. 13 cm.

Obere Extremitäten: Lange, schlanke Diaphysen, keine Verkrümmungen. Acromion-Epicondylus lat. rechts 20½, links 20 cm. Epicondylus lat.-Prozessus

Abb. 1.

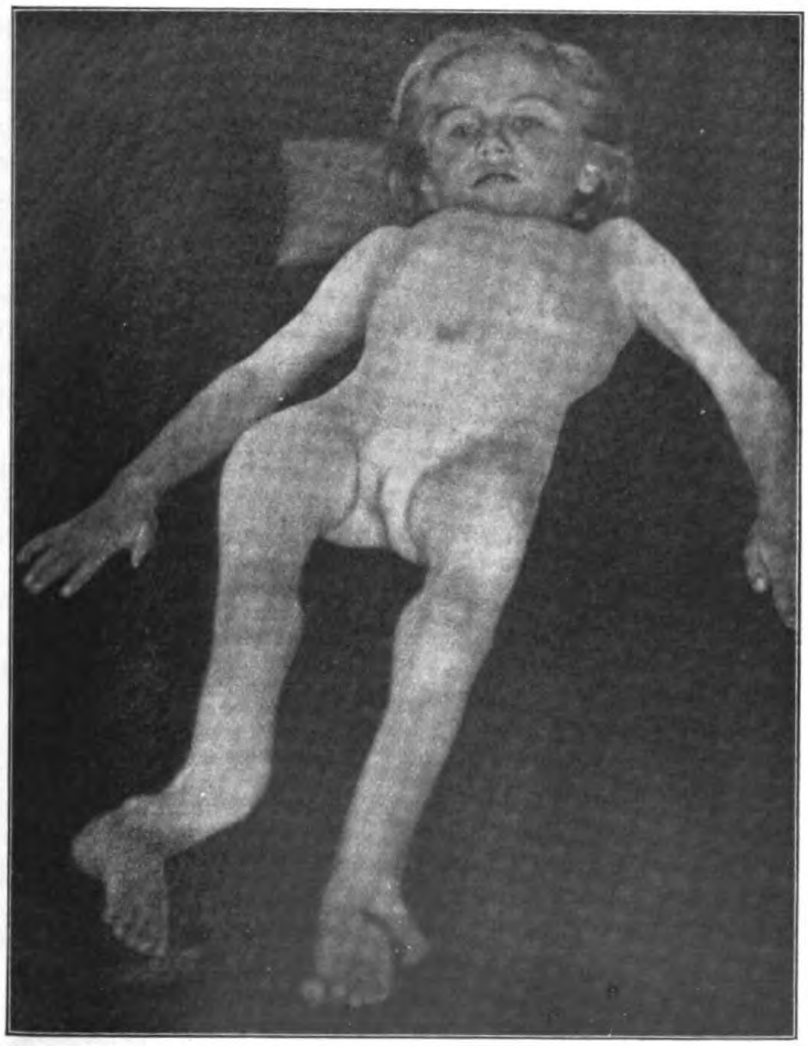

styl. uln. rechts 17, links 16½ cm. Umfang der Oberarme beiderseits 15 cm, über Ellenbeuge beiderseits 16 cm. Knochen fest, nicht biegbar. Finger schlank, gut ausgebildet. Länge der Hände 13 cm, des Zeigefingers 6½ cm, des Mittelfingers 7 cm beiderseits. Rohe Kraft gut. Gelenke frei. Radiusepiphysen nicht verdickt. Palpatorisch keine verdickten Knochenstellen nachweisbar.

Untere Extremitäten: Linker Oberschenkel zeigt im mittleren und unteren Drittel flache Krümmung nach vorn und außen. Trochanter major schlecht

Digitized by Google
Original from UNIVERSITY OF CALIFORNIA
Generated on 2019-10-16 13:56 GMT / http://hdl.handle.net/2027/uc1.b3774664
Public Domain in the United States, Google-digitized / http://www.hathitrust.org/access_use#pd-us-google

festzustellen, da Abgrenzung von dem durchzutastenden Schenkelhals schlecht gelingt. Fast gleichmäßiger Uebergang des oberen Schenkelschaftes in den Schenkelhals in flachem Bogen. Knochen sehr hart.

Linker Unterschenkel zeigt bei nach vorn gerichteter Patella eine Einwärtsrotation von ca. 40°. Dieselbe beginnt gleich von der oberen Tibiaepiphyse ab und ist in Höhe der Malleolen am stärksten. Eine flache, nach vorn gerichtete Verkrümmung der Tibia besteht im mittleren und unteren Drittel. Knochen federnd.

Linker Fuß wird als Stütze für das rechte Bein benutzt (Abb. 1). Der Calcaneus steht in Valgusstellung, der Vorderfuß wird dorsalflektiert, leicht abduziert gehalten. Peronei, Extensor halluc. und Tib. ant. hervortretend. Diaphysen schlank, Epiphysen nirgends aufgetrieben.

Rechter Oberschenkel im oberen und mittleren Drittel in ziemlich starkem Maße, doch gleichmäßig nach außen und vorn verkrümmt. Trochanter major gut abtastbar. Knochen hart. Diaphysen schlank, ohne Verdickungen.

Rechter Unterschenkel bietet die stärksten Verkrümmungen dar. Bei nach vorn gerichteter Patella ist der Unterschenkel um einen Rechten innenrotiert, so daß die Innenseite des Fußes und des Malleolus int. dem Fußboden aufliegt. Die plattgedrückte Tibia zeigt zwischen mittlerem und unterem Drittel eine starke Verkrümmung nach vorn (innen). Das unterste Drittel ist in einem zweiten Bogen um 45° nach hinten abgeknickt und abduziert. Fibula nicht durchzutasten. Ueber der Verkrümmung eine grünblaue Verfärbung der Haut in Markstückgröße, durchzogen durch eine ca. 2 cm lange, glänzende, lineäre Narbe. Unter der Verfärbung läßt sich eine Kontinuitätstrennung der Tibia und unter Schmerzäußerung Krepitation nachweisen. Geringe Callusbildung. Im ganzen ist der rechte Unterschenkel schlank zu nennen. Der Knochen ist überall sehr weich, federnd und läßt sich gut biegen. Das Kind ist nicht imstande, das Bein ohne Unterstützung hochzuheben. Es hilft sich dadurch, daß es den Unterschenkel in Höhe der Malleolen faßt und so die Lage des Beines verändert.

Rechter Fuß steht in Varusstellung, die durch die geübte Lagerung auf dem linken Fuße hervorgerufen ist. Muskelbefund normal, Muskulatur an allen Extremitäten atrophisch.

In Hüfte stehen die Köpfe an richtiger Stelle. Geringe Beschränkung der Abduktion und Innenrotation rechts. Rechtes Knie wird außenrotiert gehalten. Die übrigen Gelenke zeigen keine Bewegungsbeschränkung, trotzdem die Untersuchung bei der Aengstlichkeit des Kindes erschwert ist.

Maße: Umfang der Oberschenkel 13 cm oberhalb des Kniespaltes rechts $22\frac{1}{2}$ cm, links 27 cm. Umfang der Unterschenkel 9 cm, unterhalb des Kniespaltes rechts 15 cm, links $16\frac{3}{4}$ cm. Länge der Oberschenkel: Trochanter-Kniespalt rechts 20, links 26 cm. Kniespalt-Malleolus int. rechts 21, links 24 cm. Die Differenzen erklären sich aus den einseitig stärkeren Verkrümmungen von Ober- und Unterschenkel.

Nervensystem: Normaler Befund.

Röntgenbefund: Am Schultergürtel fällt beiderseits die Verschmälerung aller Knochen auf, die dem Alter des Kindes nicht entspricht. Die Claviculae sind nur bleistiftdick, die Rippen zeigen einen noch ge-

Digitized by Google
Original from UNIVERSITY OF CALIFORNIA
Generated on 2019-10-16 13:56 GMT / http://hdl.handle.net/2027/uc1.b3774664
Public Domain in the United States, Google-digitized / http://www.hathitrust.org/access_use#pd-us-google

ringeren Durchmesser. Die Dicke des Humerus gleicht dem eines zweijährigen Kindes.

Die Form der Knochen an den Schultern weicht an der linken Clavicula von der Norm ab. An ihrem äußeren Drittel läßt sich eine nach oben konvexe Ausbuchtung erkennen, die als Sitz einer Fraktur zu erklären und die Längendifferenz bedingt. Die Compacta ist an dieser Stelle etwas verdickt, undeutlich, die Spongiosa sehr gering. Die äußeren Umrisse jedoch zeigen einen glatten Verlauf. Weiterhin findet sich eine auffällige, spindelförmige Verbreiterung und Auffaserung der Compacta am rechten hinteren Bogen der 2.—6. Rippe, wie sie links nicht nachzuweisen ist. Die Verbreiterung hat gleichmäßig den oberen und den unteren Rand der Rippen ergriffen. Eine ausgeprägte Compacta besteht nicht, vielmehr ist das Bild der Knochenveränderung etwas verwaschen, gleichmäßig. Nur einige strichartig aussehende, in der Längsrichtung der Rippen verlaufende, kalkhaltige Bälkchen fallen auf. Deutlicher ist der Knochenschatten am Oberarm. Die beiden Humerusköpfe sind etwas plattgedrückt, ihre Struktur zart und gut sichtbar. Die Epiphysen weisen keine Verdickung auf, ihre Linien nehmen einen leicht gewellten, glatten Verlauf. Die Epiphysenfugen unter dem Trochanter major sind noch nicht geschlossen, aber auch nicht verbreitert. Veränderungen des Periostes an dieser Stelle, die als Perioststreifen zu deuten, sind nicht zu erkennen. Eine normale Dicke zeigt die Compacta der Humerusdiaphysen: nach den Metaphysen zu verschmälert sie sich und verschwindet an den Epiphysenfugen. Die Zeichnung der Humerusspongiosa ist sehr zart und klar; einige quergestellte Bälkchen beweisen ihren stärkeren Kalksalzgehalt. Der Knochenkern der Trochlea ist beiderseits nicht angelegt. Ein ganz verwaschenes Bild zeigt die rechte Scapula, ihre Strahlendurchlässigkeit ist anscheinend sehr groß. Auch an der linken Scapula ist außer an der Spina und dem Processus corac. keine klare Architektur zu erkennen. Ganz dünne Corticalis neben undeutlicher Spongiosa bieten auch die Wirbelkörper dar.

Abb. 2.

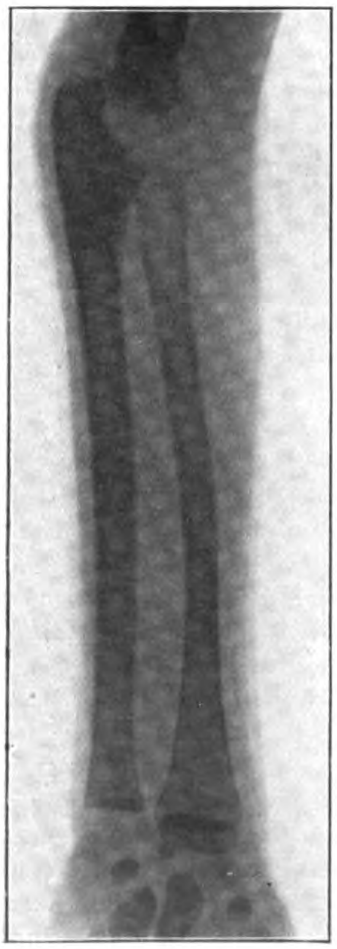

Der grazile Bau der Knochen weist aber eine ziemlich normale Verteilung von Compacta und Spongiosa auf. Die Atrophie ist allen gemeinsam. Veränderungen, die für alte Frakturen sprächen, lassen sich von linker Clavicula und den Rippen rechts nicht erkennen.

Die Vorderarmknochen (Abb. 2) zeigen eine grazile Gestalt, ihre Form ist regelmäßig, keine Verdickungen. In der Verteilung von Rinde und Mark überwiegt die Compacta, die in Mitte der Diaphyse am dicksten ist. Zum

Digitized by Google
Original from UNIVERSITY OF CALIFORNIA
Generated on 2019-10-16 13:56 GMT / http://hdl.handle.net/2027/uc1.b3774664
Public Domain in the United States, Google-digitized / http://www.hathitrust.org/access_use#pd-us-google

größten Teil ist die Trennung zwischen Compacta und Spongiosa nicht scharf, die Zeichnung undeutlich, nur an der Compacta fällt schichtweise Zusammensetzung auf. In Nähe der Epiphysen wird die Zeichnung deutlicher, die Bälkchen treten als dünne, kalksalzarme Linien zutage. Epiphysen nicht verbreitert, der Verlauf ihrer Linien ganz gerade. Der Kern am distalen Ulnaköpfchen rechts ist nicht sichtbar.

Die Knochen der Hände weisen eine sehr klare und zarte Struktur auf. Auffällig stark ist hier die Kalksalzarmut der Knochen.

Das Becken zeigt in seiner Form eine symmetrische Gestalt. Die Ossa ilii sind etwas steil gestellt, der gerade Durchmesser erscheint verkürzt. Etwas nahe aneinander stehen die Tubera ischii. Die Pfannen sind gut ausgebildet, das Dach rechts wenig abgeflacht. Der Y-Knorpel noch etwas weit. Keine Einwärtsbiegung der Pfannengegend. Die Articulatio sacroiliaca etwas klaffend. Abstand von Pfanne und innerer Beckenhöhle breit. Epiphysen wie in der Norm. Von der feineren Struktur ist nur wenig zu sehen. Nur an einigen Stellen — Aeste des Sitzbeines, Linea innominata — läßt sich eine dünne Corticalis erkennen. Die Spongiosazeichnung ist verwischt, wird erst in Nähe der Pfannen deutlicher. Die Knochenbälkchen sind sehr zart und schwach entwickelt. Die Verknöcherungsgrenzen wie das Längenwachstum am Becken als normal anzusehen.

Die etwas großen Femurköpfe (Abb. 3) zeigen sehr klare Struktur bei starker Kalksalzarmut. Ihr Verhalten zur Pfanne ist normal. Sehr kurz ist rechts der Schenkelhals ausgebildet, der Trochanter major dadurch der Kopfhaube genähert. Dieser Befund erklärt sich durch die stärkere Innenrotation, in der der rechte Oberschenkel aufgenommen wurde. An den Epiphysen läßt sich kein anormaler Befund erheben, keine Verbreiterung, keine Auffaserung, dagegen ganz glatte Linien und geschlossene Fugen. Die Schenkelhälse stehen steil zum Schenkelschaft, so daß man an Coxa valga denken kann. Das proximale Ende der rechten Schenkeldiaphyse weist weitmaschige, von dicken kalksalzreicheren Knochenleisten durchzogene Struktur auf. Diese Leisten nehmen ihren Ausgang von der Rinde, die sehr schmal und in etwas unregelmäßiger Linie verläuft. Unterhalb des Trochanter major krümmt sich der Femurschaft rechts nach außen und erfährt am Uebergang zum mittleren Drittel eine starke Krümmung. Diese Knickung läßt sich im Bild als der Sitz einer alten, abgeheilten Fraktur erkennen. Die vorher deutliche Strukturzeichnung der Spongiosa verschwindet gänzlich und zeigt jetzt eine gleichmäßig verwaschene Fläche. Die Strahlendurchlässigkeit in dem kallösen Gewebe ist sehr gering. Weiter nach unten wird die Struktur der Spongiosa wieder erkennbarer, ihre Abgrenzung von der Compacta doch unmöglich. Letztere nimmt am medialen Rand einen unregelmäßigen, zackigen Verlauf. Besonders fallen an einer Stelle hier zarte Knochenleisten des Randcallus auf, die pinselförmig sich auf dem Knochenschaft erheben. Im ganzen kann man im oberen und mittleren Drittel des rechten Femur nicht von einer ausgeprägten Compacta sprechen, da ihre Abgrenzung von der Spongiosa und dem kallösen Gewebe nicht möglich wird. Unterhalb der Fraktur entwickelt sich die Compacta zu einer bedeutend dicken Schicht. Eine weitere Veränderung weist sie dann wieder im unteren Drittel auf, wo sie an der medialen Seite eine zweite Auf-

Digitized by Google
Original from UNIVERSITY OF CALIFORNIA
Generated on 2019-10-16 13:56 GMT / http://hdl.handle.net/2027/uc1.b3774664
Public Domain in the United States, Google-digitized / http://www.hathitrust.org/access_use#pd-us-google

faserung und Verdünnung erfährt. Doch gehen von hier kräftige, kalkhaltige Stränge in die Spongiosa der Epikondylen aus, so daß diese sich als ein von dunklen Partien durchsetztes, weitmaschiges Netzwerk darstellt. Am linken Femur verwischen sich im mittleren Drittel die Grenzen zwischen Compacta und Spongiosa. Eine Auftreibung der Diaphyse an dieser Stelle und eine zweite im weiteren Verlauf kennzeichnen die Höhe, in der die stattgehabten Brüche eingetreten sind. Zwischen diesen beiden spindel- bis kreisförmigen Auftreibungen zeigt die Diaphyse eine ausgesprochene Knickung. Genauere Strukturverhältnisse werden an den alten Bruchstellen weder von dem Randcallus noch von dem an Stelle der Spongiosa getretenen Gewebe sichtbar. Rand-

Abb. 3.

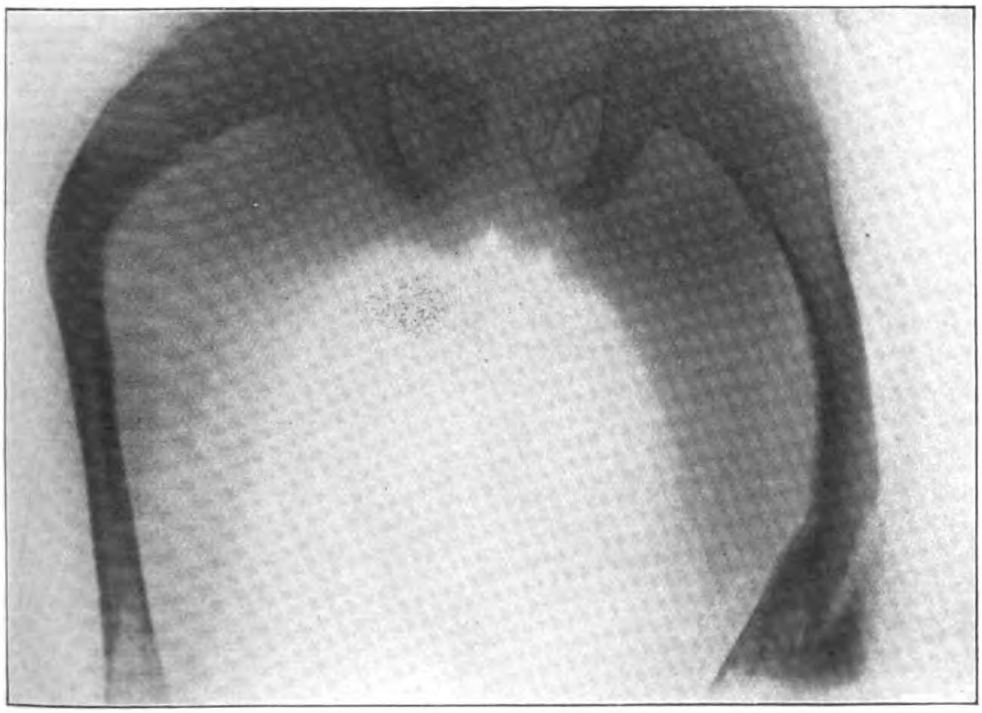

callusbildung selbst gering. In dem unteren Drittel der Diaphyse wechseln wieder hellere, streifige Partien mit dunklen Stellen in der Spongiosa; die Compacta dagegen besitzt nur Papierdünne.

Linke Tibia zeigt schlanke Gestalt und weist nur im unteren Drittel eine leichte, flache Verkrümmung auf. Am Knochenschaft ist der geringe Durchmesser auffällig, der dem Alter des Kindes nicht entspricht. An der Atrophie scheint die Spongiosa stärker beteiligt zu sein, im ganzen läßt sie eine klare, deutliche Strukturzeichnung erkennen; nur im unteren Drittel verdichtet sie sich zu einer kalksalzreicheren Partie. Anscheinend ist hier die oben erwähnte Fraktur eingetreten. Die Compacta ist wieder in der Mitte der Diaphyse am dicksten und zeigt glatte Begrenzungsflächen.

Die linke Fibula macht die Krümmung der Tibia in einem noch flacheren Bogen mit. Sie erreicht kaum Bleistiftdicke und ist sehr gut durchsichtig.

Digitized by Google
Original from UNIVERSITY OF CALIFORNIA
Generated on 2019-10-16 13:56 GMT / http://hdl.handle.net/2027/uc1.b3774664
Public Domain in the United States, Google-digitized / http://www.hathitrust.org/access_use#pd-us-google

Compacta und Spongiosa geben klare Bilder. Die Epiphysen sind nicht verdickt, ihre Linien verlaufen regelmäßig; die Fugen noch nicht geschlossen.

Die Fußwurzelknochen zeigen starke Strahlendurchlässigkeit bei gut ausgeprägter Architektur.

Die stärkste Atrophie aller Knochen fällt an der rechten Tibia und Fibula auf (Abb. 4). Beide erreichen nicht die Dicke der linksseitigen Unterschenkelknochen. Die Tibia verläuft im oberen und mittleren Drittel noch

Abb. 4.

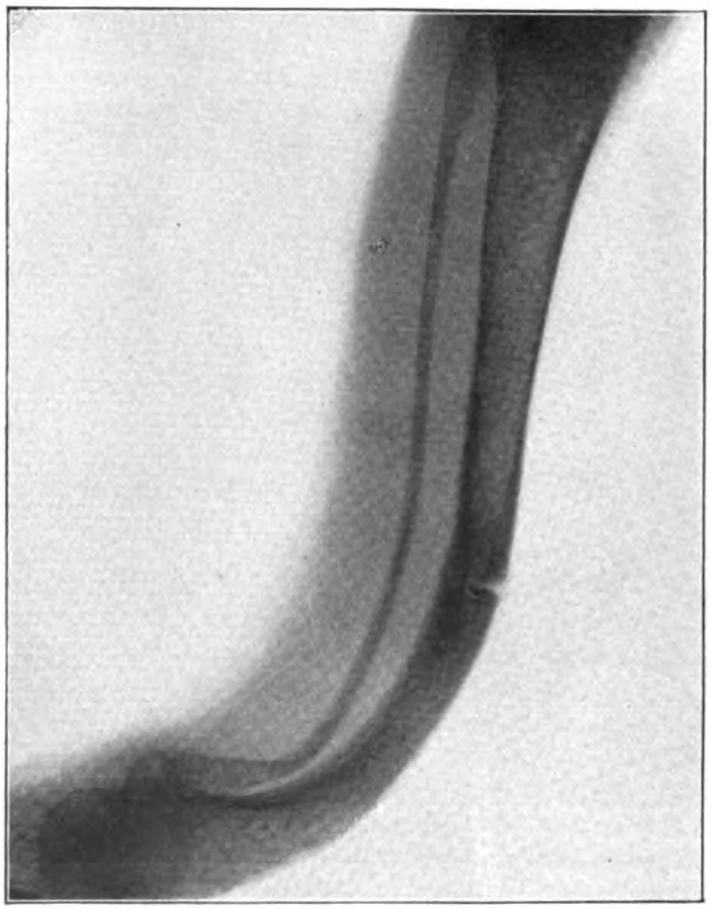

gerade, biegt dann in flachem, schön geschwungenen Bogen im unteren Abschnitt so stark um, daß die Malleolenachse zur oberen Diaphysenrichtung parallel verläuft. Der reelle Winkel der Verkrümmung beträgt also einen rechten. Die Rotation des Tibiaschaftes ist daran zu erkennen, daß die Fibula im oberen Teil neben der Tibia, im unteren hinter derselben liegt. In der Mitte der Tibiadiaphyse fällt ein frischer Querbruch auf. Er durchsetzt fast den ganzen Schaft und wird von einem zweiten, parallel verlaufenden, in der Spongiosa liegenden begleitet. Auf der Höhe der stärksten Krümmung (vordere Tibiakante) klafft die Bruchlinie. An den Bruchrändern ist bereits eine Auffaserung und Verdickung der Compacta zu erkennen, die als beginnende

Digitized by Google
Original from UNIVERSITY OF CALIFORNIA
Generated on 2019-10-16 13:56 GMT / http://hdl.handle.net/2027/uc1.b3774664
Public Domain in the United States, Google-digitized / http://www.hathitrust.org/access_use#pd-us-google

Calluswucherung zu erklären ist. Ebenso erhebt sich auf der konkaven Seite der Bruchlinie entsprechend ein Randcallus. Die Abknickung infolge des Bruches ist gering. Deutlich kommt die stärkere Ausbildung der konkavseitigen Compacta zu Gesicht. Das Röntgenbild zeigt keine Verkürzung nachweisbarer Art von beiden Unterschenkeln. Sichtliche Unterschiede in den Strukturverhältnissen und der Strahlendurchlässigkeit beider Tibiae in Höhe der Metaphysen liegen nicht vor. Nach unten zu verschmälert sich der linke Diaphysenschaft viel schneller als rechts und hat in Nähe der Fraktur die Dicke des Radius erreicht. Ob diese Volumabnahme des Knochens die Frakturen bedingte, oder erst durch die gehäuften Brüche die stärkere Atrophie eintrat, läßt sich nicht mit Sicherheit entscheiden. Außerdem ist es auffällig, daß trotz der zahlreichen, vorausgegangenen Frakturen die Deformität am Knochen nicht größer geworden ist. Wir sind gewohnt, nach abgelaufenen Knochenbrüchen eine deutliche Callusbildung im Röntgenbild zu finden. In unserem Falle deuten geringe wellenförmige Erhebungen am äußeren Rande der Corticalis auf abgelaufene Störungen hin; die Compacta selbst wird breiter und gibt einen gleichmäßigen Schatten, in dem eine genauere Struktur nicht zu erkennen ist. Ganz zentral läßt sich eine geringe Aufhellung nachweisen, die als Rest der Spongiosa zu deuten ist. Im ganzen überwiegt im mittleren Drittel das nicht weiter differenzierbare, kalksalzreichere Narbengewebe. Nach den Malleolen zu wird die Strahlendurchlässigkeit wieder besser, die Spongiosa erweitert sich zu einem weitmaschigen, von dünnen Bälkchen durchzogenen Netzwerk, von der schmalen Compacta wie von einer Schale umsäumt. Die Epiphysen sind nicht verdickt, ihre Fugen geschlossen, die Verknöcherungsgrenzen verlaufen leicht gewellt, glatt.

Am deutlichsten ist die Atrophie an der rechten Fibula ausgeprägt. Noch schlanker und zierlicher als die linke lassen sich ihre Konturen stellenweise von den Weichteilen fast nicht abgrenzen. Im unteren Drittel erfährt sie eine winklige Abknickung nach außen. Compacta und Spongiosa geben gleichmäßigen, undifferenzierbaren Schatten, nur in Nähe der Epiphysen tritt klare Strukturzeichnung auf.

Auch an den unteren Extremitäten ist eine allgemeine Atrophie des Knochengewebes bei ungestörtem Längenwachstum das hervorstechendste Merkmal. Die Kalksalzarmut erstreckt sich auf alle Knochen gleichmäßig, nur an den Stellen der Frakturen wird die Strahlendurchlässigkeit gering. Die Compacta ist dünn, die Spongiosa eher verbreitert, weitmaschig. Knochenbälkchen nicht zahlreich, zierlich, geben leichten Schatten. Callusbildung sehr gering, die periostale Knochenbildung läßt wenig Verkalkungsprozesse erkennen. Die Epiphysen sind nicht verdickt, geben klare Strukturbilder. Epiphysenlinien zum Teil geschlossen, im übrigen nicht verbreitert; Ossifikationsgrenzen ganz gleichmäßig, annähernd gerade verlaufend.

Es handelt sich um ein zartes, schwaches Kind, das mit einer Fraktur zur Welt kam und von seinem zweiten Lebensjahr ab durch weitere, bei der geringsten Ursache auftretende Brüche an den unteren Extremitäten und daran sich anschließender Knochenweichheit und

Digitized by Google
Original from UNIVERSITY OF CALIFORNIA
Generated on 2019-10-16 13:57 GMT / http://hdl.handle.net/2027/uc1.b3774664
Public Domain in the United States, Google-digitized / http://www.hathitrust.org/access_use#pd-us-google

Verbiegungen befallen war, so daß Gehen und Stehen unmöglich wurde. Das Röntgenbild zeigt einen frischen Querbruch an der rechten Tibia, verschiedene, abgeheilte Brüche mit meist geringer Callusbildung, sehr dünne Corticalis, weitmaschige Spongiosa, leichte Skelettschatten, normale Epiphysen, fast gerade Ossifikationslinien.

Wir wissen nach Sumita, daß die für die Osteogenesis typische Affektion, die Knochenbrüchigkeit, meist im fötalen Leben stattfindet, daß sie aber auch latent bleiben kann, um später bei irgend einer Gelegenheit zum Vorschein zu kommen. Unser Fall stützt die Behauptungen Sumitas in vorzüglicher Weise. Das Kind kam ohne längere Wehentätigkeit, ohne Kunsthilfe und ohne daß die Mutter vorher einen Unfall erlitten hätte, zur Welt. Es unterschied sich in Größe und Aussehen nicht von anderen Kindern, vor allem zeigten die Extremitäten keine Verkürzung oder Plumpheit. Erst am 4. Tage wurde bemerkt, daß es den einen Arm nicht bewege. Ein Arzt fand eine Fraktur. Diese Angabe beweist uns aufs klarste, daß ein Krankheitsprozeß bereits an den Knochen vorgelegen haben muß, da anamnestisch für das Entstehen der Fraktur keine Ursache angegeben werden kann. Das Kind selbst blieb immer etwas schwächlich. Das Längenwachstum zeigte indessen keine Störung. Nie klagte es über Schmerzen. Die Schwäche der Extremitäten bedingte, daß es erst im 2. Jahr laufen lernte und dabei oft hinfiel. In dieser Zeit trat der zweite Bruch ein, dem im Laufe der nächsten Jahre über 20 andere folgten. Früher hätte man dieses Krankheitsbild als Osteopsathyrosis idiopath. bezeichnet, weil das Kind mit schlanken, anscheinend normalen Knochen zur Welt kam und die Häufung der Frakturen erst nach den ersten Lebensjahren in Erscheinung trat. Nach der heutigen Anschauung, die sich auf die klinische Erfahrung und auf genaue histologische Befunde stützt, nennt man diese Krankheitsform besser Osteogenesis imperfecta. Dafür spricht der anamnestisch nachweisbare, fötale Knochenprozeß, die erste Fraktur ward in den ersten Lebenstagen erkannt, trotzdem wir die für Osteogenesis typischen, verkürzten Extremitäten vermissen.

Weder die Zeit des Auftretens der Knochenbrüche oder die bald mehr oder weniger schweren Erscheinungen geben also Grund, die Erkrankung doppelt zu benennen. Unser Fall beweist, wie gering die Unterscheidungsmerkmale zwischen Osteopsathyrosis und

Digitized by Google
Original from UNIVERSITY OF CALIFORNIA
Generated on 2019-10-16 13:57 GMT / http://hdl.handle.net/2027/uc1.b3774664
Public Domain in the United States, Google-digitized / http://www.hathitrust.org/access_use#pd-us-google

Osteogenesis der alten Nomenklatur sind und daß man gut daran tut, die beiden Formen mit einem Namen zu bezeichnen.

Mit der Frührachitis hat unser Fall die Zeit des Auftretens und die Knochenbrüchigkeit gemeinsam. Wir vermissen aber jede Veränderungen an den Epiphysen sowohl klinisch als auch im Röntgenbild. Auch die Länge der Extremitäten spricht viel eher für einen nicht rachitischen Prozeß. Rachitis tarda kann erst recht nicht vorliegen, da ihr Auftreten in das spätere Kindesalter fällt.

Auch eine Schwierigkeit, unseren Fall von der juvenilen Osteomalacie zu trennen, besteht nicht. Man sollte meinen, eine Abgrenzung zwischen Osteogenesis und Osteomalacie juvenilis wäre nicht nötig, weil jegliche Berührungspunkte fehlten. Wir erinnern aber an einen Fall Axhausens, bei dem er zu folgendem Urteil kommt: Es gibt Fälle von Knochenbrüchigkeit, die sich auf die Osteogenesis zurückführen lassen, es gibt aber auch sicher solche, welche als Frühformen von Osteomalacie angesprochen werden müssen. Bis jetzt steht Axhausen mit diesen Behauptungen allein da; von anderen Forschern spricht sich keiner in gleichem oder ähnlichem Sinne aus. Klinisch ist die juvenile Osteomalacie als Erkrankung der Pubertät aufzufassen. Ihre Epiphysenveränderungen werden durch das Röntgenbild nachgewiesen. Selten vermißt man das Schnabelbecken und die Knochenschmerzen.

Mit all dem weist unser Fall keine Aehnlichkeit auf. Der sichere Nachweis eines fötalen Prozesses, die Intaktheit der Epiphysen laut Röntgenbild, das nicht veränderte Becken, keine Knochenschmerzen, keine gesteigerten Reflexe sprechen gegen das Vorliegen einer juvenilen Osteomalacie.

Anamnestisch war in unserem Falle keine familiäre Disposition festzustellen. Die Verkrümmungen, die in der mütterlichen Familie angegeben werden, sind rachitischen Ursprunges: Brüche kamen nicht vor.

Anscheinend liegt bei dem Kinde eine leichte Erkrankung von Osteogenesis vor. Die oberen Extremitäten sind so gut verschont geblieben, während an den Beinen eigentlich nur noch der rechte Unterschenkel in der letzten Zeit beteiligt war. Die Festigkeit der Oberschenkel ist so groß geworden, daß ein manueller Infraktionsversuch zu keinem Resultat führte. Auch daß die Knochenbrüchigkeit nur an dem einen Unterschenkel sich öfters geltend

Digitized by Google
Original from UNIVERSITY OF CALIFORNIA
Generated on 2019-10-16 13:57 GMT / http://hdl.handle.net/2027/uc1.b3774664
Public Domain in the United States, Google-digitized / http://www.hathitrust.org/access_use#pd-us-google

machte, deutet auf die leichtere Erkrankung, wenn nicht auf einen Stillstand hin.

Interessant ist auch der Befund, daß die Clavicula als bindegewebig angelegter Knochen von den Knochenprozessen nicht verschont worden ist.

Der auffälligste Befund im Röntgenbild läßt sich an den rechtsseitigen Brustrippen erheben. Am hinteren Bogen der 2.—6. Rippe sind die Konturen spindelförmig ausgezogen und verbreitert. Die Regelmäßigkeit der Auftreibungen an den einzelnen Rippen und ihr Vorkommen wird durch die Anamnese nicht aufgeklärt. Vielleicht handelt es sich hier um vorausgegangene Sprünge (v. Recklinghausen) in der Compacta, auf die das Knochengewebe mit einer starken Calluswucherung geantwortet hat. Es entspricht der Befund in unserem Falle nicht genau der Anschauung v. Recklingshausens, wenn er einen scharf umschriebenen und deutlich von der alten Compacta sich abhebenden Herd verlangt, der für das Vorhandensein eines Sprunges oder einer Fissur sprechen könnte. Denn wir finden an Stelle der Auftreibung die Rippencompacta gleichmäßig aufgefasert, verbreitert und ohne daß ein abgrenzbares, neues Gewebe an sie stoße. Eine sichere Erklärung kann für das isolierte Vorkommen dieser Auftreibungen nicht gegeben werden, besonders da vom Kinde nie über Schmerzen in dieser Gegend geklagt wurde und eine traumatische Einwirkung geleugnet wird. Ob einmal eine forcierte Atembewegung eine Schädigung der Rippen herbeigeführt hat, wäre denkbar. Warum blieb aber dann die andere Seite verschont?

v. Recklinghausen hat in neuerer Zeit die Ansichten über die Osteogenesis noch einmal ausführlich dargestellt. Er hält mehr an der alten Anschauung, Trennung der Psathyrosis von der Osteogenesis, fest. Für letztere verlangt er dreierlei Nachweise, um die Diagnose als konkret gültig ansehen zu können, 1. daß sich Brüche oder Sprünge an dem Skelett wiederholt haben, 2. für ihr Auftreten im frühesten Lebensalter, ihrem Beginn schon während des intrauterinen Lebens, 3. für solche Strukturverhältnisse der Knochen, welche die Spontaneität des Bruches der Knochensubstanz verständlich machen. (Untersuchungen über Rachitis und Osteomalacie, 1910, S. 476.) Diese Postulate glauben wir an unserem Falle nachgewiesen zu haben, wenn auch ad 3 eine histologische Untersuchung nicht beigebracht werden kann. Die hochgradige Atrophie der rechten Tibia im Röntgenbild spricht aber für die Möglichkeit einer spontanen Fraktur.

Als das Wichtigste in seinen Untersuchungen über Osteogenesis hebt v. Recklinghausen den Zustand des Knochenmarkes hervor, das stark

Digitized by Google
Original from UNIVERSITY OF CALIFORNIA
Generated on 2019-10-16 13:57 GMT / http://hdl.handle.net/2027/uc1.b3774664
Public Domain in the United States, Google-digitized / http://www.hathitrust.org/access_use#pd-us-google

hyperämisch und verbreitert, die Erscheinungen einer Entzündung darbietet. Diese Beteiligung des Knochenmarkes bei der Osteogenesis hält er für das Primäre der Erkrankung. Hand in Hand damit geht die Minderwertigkeit der knochenbildenden Elemente (Osteoblasten); beide Prozesse beeinflussen einander. Das Ueberwiegen der Knochenmarkveränderungen führt v. Recklinghausen dazu, der Krankheit den Namen myeloplastische Osteomalacie zu geben. Da aber Osteomalacie Knochenweichheit bedeutet, die bei Osteogenesis nicht vorliegt, schlägt Kardamatis (Virchows Archiv, Bd. 212, Heft 3) den Namen myeloplastische Knochenaplasie vor.

Abb. 5.

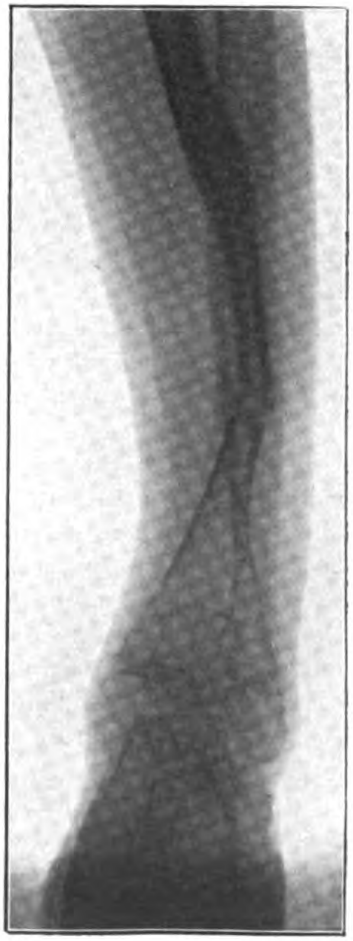

Therapeutisch wurde der rechte Unterschenkel, der am meisten erweicht und verkrümmt war, manuell ungefähr der stärksten Verkrümmung entsprechend infrakturiert. Dabei gelang es nur schwer, den Teil der Tibia, der durch die vorausgegangenen Brüche eine sehr feste Konsistenz erlangt hatte, so zu korrigieren, wie es zur Erlangung einer gestreckten Beinform nötig war. Die beiden Oberschenkel mußten im oberen Drittel osteotomiert werden, da eine manuelle Infraktion nicht zum Ziele führte. Nach 2½monatlicher Gipsbehandlung wurde dem Kinde durch entlastende Stahlapparate die Möglichkeit zum Stehen und Gehen zu kommen gegeben. Bei einer Nachuntersuchung nach einem halben Jahre vermochte das Kind in seinen Apparaten ohne Hilfe gehen und stehen. Die Oberschenkel zeigten gute Form und Festigkeit, nur der rechte Unterschenkel federte noch. Nach den Röntgenbildern hatte sich der Kalksalzgehalt der Knochen merklich vermehrt.

Bei der Untersuchung nach 6 Jahren zeigte sich wieder Neigung zu Säbelbeinen. Die Unterschenkelknochen sind hochgradig atrophisch und federn stark. Die Apparate entlasten nicht mehr, seitdem das Kind ihnen entwachsen und nicht mehr zur Kontrolle gekommen ist. Im Röntgenbild (Abb. 5) überwiegt die jetzt breit gewordene Compacta der Tibiadiaphyse die Spongiosa. Die Metaphysen weisen noch das alte Bild in Zeichnung, Ver-

Digitized by Google
Original from UNIVERSITY OF CALIFORNIA
Generated on 2019-10-16 13:57 GMT / http://hdl.handle.net/2027/uc1.b3774664
Public Domain in the United States, Google-digitized / http://www.hathitrust.org/access_use#pd-us-google

teilung und Kalksalzarmut auf. Frakturen sind nicht mehr aufgetreten.

Der zweite Fall, der beschrieben werden soll, zeigt ganz ähnlichen Befund:

Anamnese: R., Babette, 13 Jahre alt (1919), als zweites Kind geboren. Die zwei lebenden Geschwister mit 15 und 5 Jahren sind gesund, zwei andere im Alter von 9 Monaten und 3 Jahren (1 Tag krank) gestorben. Vater gesund. Mutter an einem Lungenleiden gestorben. Kind von Geburt an sehr schwächlich. Ende des 2. Jahres laufen gelernt. Dabei einen Unterschenkel gebrochen. Bis zum 9. Lebensjahr kamen 11 Brüche an den Beinen und den Armen vor. Frei gelaufen nie. Mit 10 Jahren in die hiesige Krüppelanstalt aufgenommen, im Juli 1916 an beiden Unterschenkeln wegen Säbelbeinen osteotomiert und Apparate erhalten. November 1917 mit Apparat gefallen, Bruch des rechten Oberschenkels. Infolge der Korrektur im Gipsverband eine zweite suprakondyläre Querfraktur. Im April 1918 plötzlich Schwellung und Schmerzen am rechten Ellenbogen: Abriß des Olekranons. März 1919 mit Apparat auf ebenem Boden ausgeglitten: Bruch des linken Oberschenkels, des rechten Unterschenkels und Hämatom des rechten Ellenbogengelenkes.

Befund:

Schlankes, für sein Alter im Wachstum zurückgebliebenes Kind. Fettpolster mäßig entwickelt. Haut zart, glatt. Vegetative Funktionen regelrecht. Intelligenz sehr gut. Körperlänge im Liegen 110 cm. Kopf: Länglich, schmal. Stark ausgeprägte Protuberantia occipital. ext. Größter Schädelumfang 54 cm. Abstand von Nasenwurzel und Protub. occip. ext. 18.5 cm, der Parietalia 15 cm. Knochen fest, Nähte und Fontanellen nicht durchzufühlen. Nasenwurzel verbreitert; Nase lang, schmal. Zähne gut ausgebildet. Bräunlichgraue Iris mit dunkelblauer Sklera. Haare glatt, trocken, blond.

Hals: Schilddrüse beim Schlucken verschieblich, abgrenzbar, nicht vergrößert.

Brust: Unregelmäßig verzogen; Sternum nach rechts verlagert, eingesunken; linke Brusthälfte breiter, die Rippenknorpelgrenze wie bei Hühnerbrust vorspringend, die unteren Rippenbögen konkav eingezogen. Stellenweise lassen sich an den Rippenknorpelgrenzen, aber auch an den Rippen selbst flache Verbreiterungen nachweisen, ohne daß man von Rosenkranz sprechen könnte. Brustumfang über den Warzen 58:61 cm. Schlüsselbeine bleistiftdick, federnd, je 11 cm lang. Lungenbefund: Ueber der rechten Spitze Dämpfung und Rhonchi. (Tuberkulose!) Herzgrenzen, Töne und Aktion regelrecht. Leib: Ohne Besonderheiten. Bauchumfang 49 cm. Wirbelsäule: Leichte rechtskonvexe Lumbalskoliose mit dorsaler Gegenkrümmung. Beweglichkeit frei. Becken: Ohne Besonderheiten. Distantia spin. 16 cm. Dist. crist. 16½ cm, Dist. troch. 20 cm. Conjugata ext. 15 cm. Obere Extremitäten: Schlanke Diaphysen, leicht federnd. Keine Epiphysenverdickungen. Rechter Ellenbogen: Olekranon nach oben disloziert. Beugung nur bis 170°, linker Ellenbogen: Radiusluxation nach außen. Streckung nur bis 160°. Acromion-Epicond. lat. rechts 20½, links 19 cm. Vorderarme je 15 cm. Hände schmal: 12 cm lang, keine Trommelschlegelfinger.

Digitized by Google
Original from UNIVERSITY OF CALIFORNIA
Generated on 2019-10-16 13:57 GMT / http://hdl.handle.net/2027/uc1.b3774664
Public Domain in the United States, Google-digitized / http://www.hathitrust.org/access_use#pd-us-google

Untere Extremitäten: Hüftgelenke frei, Köpfe in der Pfanne. Rechter Oberschenkel schlank, gerade; linker in der Mitte leicht nach außen und vorn verbogen. Callusbildung an der Frakturstelle durchzufühlen.

X-Beine von 170°, beträchtliche Recurvata, Schlottrigkeit nach der Seite. Unterschenkel: Säbelbeine nach vorn und O-Beine im mittleren unteren Drittel. Flachgedrückte, nach vorn scharfkantige Tibiae, stark federnd. Nirgends Epiphysenverdickungen, keine Schmerzempfindlichkeit. Füße in Planovalgusstellung. Rechtes Knie in Beweglichkeit frei, links Beugung nur bis 160°. Länge rechter Oberschenkel: 26 cm, links 24½ cm, rechter Unterschenkel 24 cm, linker 24 cm. Reflexe nicht gesteigert.

Röntgenbefund: Schultergürtel: Aeußerst zarte Ausbildung der Knochen, hochgradiges Zurückbleiben des Dickenwachstums. Die Epiphyse zeigen keine Veränderungen gegen die Norm. Ganz schwache Klavikeln, die Rippen sehr zart, nur stellenweise flache Verbreiterungen zeigend. An den Oberarmen ist der Kalksalzgehalt besser. Die Compacta wird an den Stellen der abgeheilten Infraktionen und in der Mitte der Diaphysen breiter. (Alter des Kindes!)

Das Becken ist völlig symmetrisch gebaut. Das kleine Becken ganz nierenförmig, die Tubera ischii weit auseinander gestellt. Mäßiger Kalksalzgehalt. Die Spongiosabälkchen ziemlich dick, im ganzen aber verwaschen. Die Schenkelköpfe, der Hals und die Femora lassen die zarte Struktur des Balkensystems besser erkennen: ganz schmale Compacta mit verhältnismäßig weiter Spongiosazeichnung. Coxa valga beiderseits.

An den Femurdiaphysen wird die Compacta breiter. Die Fraktur am linken Oberschenkel zeigt gute Callusbildung. Die Epiphysen deutlich klar gezeichnet, ganz regelmäßig verlaufend. Gleicher Befund an den Knien, neben hochgradigster Kalksalzarmut papierdünne Compacta und weitmaschige Spongiosazeichnung.

An den Unterschenkeln (Abb. 5) tritt die Kalksalzarmut am stärksten hervor. Die Dicke der Tibiae stehen zur Länge in gar keinem Verhältnis. An den Stellen der Frakturen verschwindet die Spongiosazeichnung. Die Fibulae sind nur stricknadeldick.

Auch in diesem Falle stellen wir die Diagnose Osteogenesis imperfecta. Das schwächlich entwickelte Kind lernte spät laufen, erlitt dabei im 2. Jahr einen Knochenbruch, dem bis zum 9. Jahr noch 10 andere folgten. Diese Knochenbrüche traten bei ganz geringfügigen Gelegenheiten auf, z. B. beim Herunterklettern vom Sofa. Knochenweichheit bestand also seit frühester Jugend, sie besteht aber auch noch heute.

Die Röntgenbilder zeigen ganz dünne Corticalis, weitmaschige Spongiosa, aber völlig normale Epiphysen.

Rachitis ist bei diesen Befunden auszuschließen, wenn auch die Form des Brustkorbes und die konkav verbogenen unteren

Digitized by Google
Original from UNIVERSITY OF CALIFORNIA
Generated on 2019-10-16 13:57 GMT / http://hdl.handle.net/2027/uc1.b3774664
Public Domain in the United States, Google-digitized / http://www.hathitrust.org/access_use#pd-us-google

Rippenbögen Anhaltspunkte dafür liefern könnten. Im Gegenteil zeigen die Epiphysen aller übrigen Knochen gar keine auf Störungen der Knorpelwachstumszonen hinweisenden Erscheinungen.

Mit der Osteomalacie hat die Erkrankung die Knochenweichheit gemeinsam. Dagegen sprechen die frühzeitig eingetretenen Knochenbrüche und die dauernde Schmerzlosigkeit an den Knochen.

Zusamenfassend kommen wir bei unseren Fällen von Osteogenesis imperf. zu folgendem Schluß:

1. Die früher geübte Trennung der Osteopsathyrosis idiopathica von der Osteogenesis imperfecta, für die das zeitliche Auftreten der Knochenbrüchigkeit und die dadurch entstandenen Extremitätenveränderungen maßgebend waren, läßt sich nicht aufrecht erhalten. Looser und Sumita wiesen histologisch und radiologisch den Zusammenhang beider nach.

2. Die Krankheit der vorher beschriebenen Fälle wird am besten Osteogenesis imperfecta benannt, da diese Bezeichnung nicht ein Symptom, sondern die Erklärung für den Knochenprozeß gibt.

3. Differentialdiagnostisch kann die Osteogenesis von der Rachitis des Kindesalters und der Adoleszenz sowie von der juvenilen Osteomalacie und der Osteomalacie des Alters getrennt werden.

4. Hier entscheiden die Veränderungen an den Epiphysen die Diagnose. Die Osteogenesis weist als Erkrankung der knochenbildenden Zellen des Periostes und des Knochenmarkes ganz normale Epiphysen auf. Bei der Rachitis und der juvenilen Osteomalacie, die als konstitutionelle Erkrankungen aufzufassen sind, werden Knorpelveränderungen selten vermißt.

5. Sind die Befunde an den Epiphysen nicht sehr ausgesprochen, so gibt das Alter, in dem die ersten Knochenbrüche aufgetreten sind, Aufschluß, ob Osteogenesis oder Osteomalacie vorliegt. Bei der Osteogenesis treten die ersten Knochenbrüche intrauterin oder in den ersten Lebensjahren auf, bei der juvenilen Osteomalacie, der Erkrankung der Knochen in der Zeit ihres lebhaftesten Wachstumes, ist es die Pubertät, in der die Krankheit ausbricht.

6. Weiterhin sprechen schwere Veränderungen am Becken, die heftigen Knochenschmerzen, gesteigerte Reflexe für

Digitized by Google
Original from UNIVERSITY OF CALIFORNIA
Generated on 2019-10-16 13:57 GMT / http://hdl.handle.net/2027/uc1.b3774664
Public Domain in the United States, Google-digitized / http://www.hathitrust.org/access_use#pd-us-google

das Vorliegen einer juvenilen Osteomalacie in strittigen Fällen, da ähnliche Erscheinungen bei der Osteogenesis imperfecta unbekannt sind.

7. Die Ursache der Knochenbrüchigkeit bei der Osteogenesis ist bedingt durch die ungenügende Tätigkeit der Osteoblasten bei normaler enchondraler Ossifikation. Bei der juvenilen Osteomalacie wird wohl der Knochen reichlich gebildet, entbehrt aber des nötigen Kalksalzgehaltes.

Digitized by Google
Original from UNIVERSITY OF CALIFORNIA
Generated on 2019-10-16 13:57 GMT / http://hdl.handle.net/2027/uc1.b3774664
Public Domain in the United States, Google-digitized / http://www.hathitrust.org/access_use#pd-us-google

Referate.

Die mit ✱ bezeichneten Referate sind Bücherbesprechungen.

1. Allgemeines. Geschichte der Orthopädie.

1. **Hart,** Ueber die Vererbung erworbener Eigenschaften. Berl. klin. Wochenschrift 1920, Nr. 28.

Hart versucht zu zeigen, wie erworbene Eigenschaften mittels Einwirkung auf das endokrine System vererbt werden. Nicht die Vererbung der erworbenen Eigenschaft als solche spielt die Hauptrolle, sondern die innere Kraft, durch deren Vermittlung sie entstand. Nach seiner Ansicht kommt die Vererbung erworbener Eigenschaften sehr wohl vor. Maier-Aussig.

2. **Riesser,** Der Unterricht über körperliche Erziehung an den Hochschulen. Münch. med. Wochenschr. 1920, 31.

Polemik gegen v. Gruber und Anmerkungen v. Grubers dazu. Scharff-Flensburg.

3. **Sauerbruch,** Der Stand der klinischen und operativen Chirurgie. Münch. med. Wochenschr. 1920, 34.

Allgemeine Uebersicht über die Leistungen der Chirurgie in den letzten 20 Jahren mit kritischen Bemerkungen, besonders über Röntgendiagnostik und Therapie und über örtliche und allgemeine Betäubung. Scharff-Flensburg.

✱ 4. **Schmieden, Viktor,** Der Chirurgische Operationskursus. 7. u. 8. Auflage. Verlag: Johann Ambrosius Barth, Leipzig.

Obwohl erst 1919 die 6. Auflage erschienen ist, kommt jetzt schon die 7. u. 8. Auflage heraus, in der in fast allen Kapiteln Berichtigungen und Ergänzungen eingefügt sind, welche das Buch auf seiner Höhe zu halten bestimmt sind. Biesalski-Berlin-Dahlem.

2. Blutleere. Narkose. Lokalanästhesie.

5. **Breslauer,** Zur Beeinflussung der Entzündung durch Anästhesie. Zentralbl. f. Chir. 1920, 36, V.

Bei jeder ernsteren bakteriellen Infektion sind Anaesthetica strikte auszuschließen, da sie das Gewebe der höchst wichtigen Abwehrvorrichtung, der aktiven Hyperämie, berauben. Die Anaesthetica sind indiziert bei den Arten der Entzündung, die durch nervöse Reize, Verbrennungen u. dgl. ausgelöst sind. Hans Blencke-Magdeburg.

Generated on 2019-10-16 13:57 GMT / http://hdl.handle.net/2027/uc1.b3774664
Public Domain in the United States, Google-digitized / http://www.hathitrust.org/access_use#pd-us-google
Digitized by Google
Original from UNIVERSITY OF CALIFORNIA

6. Meyer, Ueber den Einfluß der Anästhesie auf den Verlauf von Entzündungen, besonders beim Erysipel. Zentralbl. f. Chir. 1920, Nr. 32, II.

Auf Grund von vier im Jahre 1919 gemachten Versuchen, fortschreitende Erysipele durch Lokalanästhesie zum Stehen zu bringen, beurteilt Meyer derartige Versuche gerade bei progredienten Erysipelformen mit einiger Vorsicht, da sich nur eine temporäre, aber keineswegs wirklich anhaltende Hemmung erzielen lasse. Hans Blencke-Magdeburg.

7. Tichy, Durch Reizbestrahlung der Leber beschleunigte Blutgerinnung. Zentralbl. f. Chir. 1920, 46, II.

Analog den Reizbestrahlungen der Milz zur Blutgerinnungsbeschleunigung, die nach Tichy im Mittel um 43,4 % einsetzte, bestrahlte Tichy die Leber und erzielte eine Gerinnungsbeschleunigung im Mittel um 51,6 %, die er auf eine Ausschwemmung von Thrombokinase zurückführt. Die Leberbestrahlung scheint noch wirksamer zu sein als die Milzbestrahlung.

Hans Blencke-Magdeburg.

---

3. Instrumente. Therapeutische Hilfsapparate.

8. Mertens, Die Tamponrinne. Zentralbl. f. Chir. 1920, Nr. 29, III.

Dem Verfasser hat sich bei der Tamponade tiefer Wunden eine Rinne bewährt, auf der der Stoffstreifen in die beabsichtigte Tiefe geführt werden kann und die dann leicht zu entfernen ist, ohne daß die Tamponade mitkommt. Hersteller: Firma M. Schaerer, Berlin, Friedrichstr. 133.

Hans Blencke-Magdeburg.

9. Payr, Meißel mit Messerschliff für Knochenplastik. Zentralbl. f. Chir. 1920, 41, II.

Payr empfiehlt für Knochenplastiken einen ganz schmalen, messerscharf geschliffenen Meißel von 0,4—1 cm Breite, ziemlich langer Klinge, kräftigem Heft, aus bestem Stahl gearbeitet. Er hat eine mehr schneidende als sprengende Wirkung und vermeidet jede Splitterung. Einziger Nachteil ist gelegentliches Ausspringen der Ecken des feingeschliffenen Werkzeuges.

Hans Blencke-Magdeburg.

10. Rebula, Das Kochen der Instrumente. Zentralbl. f. Chir. 1920, 42, IV.

Das bisher übliche Kochen der Instrumente mit 1%iger Sodalösung soll falsch und ohne Wert sein, da sich das Rosten der Instrumente nur durch Zusatz von Natronlauge vermeiden lasse ($2^1/_2$ g NaOH auf 1000 g H_2O 2 Minuten früher in das Kochwasser als die Instrumente). Hans Blencke-Magdeburg.

11. Schramm, Ein neuer Hohlmeißel. Münch. med. Wochenschr. 1920, 46.

Hohlmeißel mit zwei Ringen für Mittelfinger und Daumen, der besonders fest in der Hand liegen und sich beim Meißeln nicht drehen soll. Fabrikant: Stiefenhofer, München. Scharff-Flensburg.

Digitized by Google
Original from UNIVERSITY OF CALIFORNIA
Generated on 2019-10-16 13:57 GMT / http://hdl.handle.net/2027/uc1.b3774664
Public Domain in the United States, Google-digitized / http://www.hathitrust.org/access_use#pd-us-google

4. Diagnostik. Diagnostische Hilfsapparate.

12. Brüning, Ein neuer optischer Meßapparat. Zentralbl. f. Chir. 1920, Nr. 31, II.

Brüning hat einen neuen Meßapparat zum Zeichnen von Skoliosen, versteiften Gelenken u. dgl. konstruiert, der gleichzeitig einen photographischen Apparat ersetzt und sich ihm gut bewährt hat in der Skoliosenbehandlung und bei der Begutachtung Unfallverletzter. Der Apparat ist durch die Firma Leitz (Wetzlar) zu beziehen. Hans Blencke-Magdeburg.

Lilienfeld, Anweisung für gangbare Aufnahmen **33.**

---

5. Orthopädische Anatomie, Physiologie, Biologie. Medizinische Physik.

***13. Finck** (Charkow), Die Spina bifida occulta in ihrer Beziehung zur Skoliose. XV. Kongreß der Deutschen Orthopädischen Gesellschaft, Dresden 27.—29. Mai 1920.

Außer den klinischen Zeichen einer Spina bifida occulta finden sich röntgenologisch in einer großen Anzahl von Fällen längs- und querlaufende Spalten in den Bögen, quere Spalten in den Körpern der Wirbel. Die Zwischenscheibe zwischen V. Lendenwirbel und Kreuzbein ist stets verschmälert, zuweilen völlig verschwunden. Störung der Statik. Von 190 röntgenologisch festgestellten Spinae bifidae zeigten 160 Skoliosen. Schasse-Berlin.

14. Rieger, Zur Pathogenese von Gelenkmäusen. Münch. med. Wochenschr. 1920, 25.

Rieger sieht mit Axhausen eine Störung in der Ernährung der Knochen als Ursache des zur Gelenkmausbildung führenden Dissektionsprozesses an und führt die Unterbrechung des Blutkreislaufes auf eine Fettembolie in die ernährenden Arterien zurück. Scharff-Flensburg.

15. Stettner, Ossifikation und soziale Lage. Münch. med. Wochenschr. 1920, 38.

Durch Untersuchungen an Kindern verschiedener Stände hat Stettner festgestellt, daß sich der Wachstumsverlauf bei verschiedenen Ständen ganz verschieden gestaltet und durch Umweltwirkungen beeinflußbar ist. Die Kernbildung des Gerüstsystems vollzieht sich bei Landkindern langsamer als bei mittelwüchsigen Arbeiterkindern, während bei zwei Drittel der Großbürgerkinder eine über den Durchschnitt fortgeschrittene Ossifikation angetroffen wird.

Scharff-Flensburg.

Tichy, Blutgerinnungsbeschleunigung durch Röntgenbestrahlung **7.**

---

6. Orthopädische Verbandtechnik.

16. Demmer, Ueber Radiusfrakturen. (Gesellsch. d. Aerzte, Wien, 5. Nov. 1920.) Münch. med. Wochenschr. 1920, 48.

Demmer empfiehlt Reposition durch dorsale Hyperextension mit folgender Volarflexion, Schienung in leichter Dorsalflexion der Hand; 4 cm breite,

Digitized by Google Original from UNIVERSITY OF CALIFORNIA
Generated on 2019-10-16 13:57 GMT / http://hdl.handle.net/2027/uc1.b3774664
Public Domain in the United States, Google-digitized / http://www.hathitrust.org/access_use#pd-us-google

25–30 cm lange Cramerschiene, eventuell mit Holzspatel als volare Gegenpelotte am Radius. Scharff - Flensburg.

17. **Kehl,** Hülsenextension als Ursache von Fingergangrän. (Aerztl. Verein zu Marburg, 29. Januar 1919.) Münch. med. Wochenschr. 1919, 25.

Bei einem Verwundeten mit Handschuß, bei dem Hülsenextension am 2.—5. Finger angelegt worden war, trat trockene Gangrän des 3. und 4. Fingers ein. Scharff - Flensburg.

18. **Mayer,** Demonstration eines neuen Schiefhalsverbandes. (Allgem. ärztl. Ver. zu Köln, 14. Juli 1919.)

Der Verband umfaßt zunächst das Becken, die Lenden- und Brustwirbelsäule und erlaubt dann eine bequeme und gründliche Redression der Halsskoliose. Hals und Kopf werden in den Gipsverband einbezogen. Scharff - Flensburg.

19. **Schanz,** Watteverband. (Gesellsch. f. Natur- u. Heilkunde zu Dresden, 7. Febr. 1920.) Münch. med. Wochenschr. 1920, 39.

Schanz zeigt den Verband bei Caput obstipum und empfiehlt ihn für Spondylitis cervicalis. Scharff - Flensburg.

---

7. Apparatbau und Medikomechanik.

20. **Dunker,** Ueber Federextensionsschienen für Finger-, Hand- und Unterarmbrüche. Münch. med. Wochenschr. 1920, 28.

Beschreibung und Abbildung der Schienen, die von B. Braun, Melsungen, zu beziehen sind. Scharff - Flensburg.

21. **Kotzenberg,** Eine neue Kraftquelle für Kunsthände. (Aerztl. Verein in Hamburg, 18. Mai 1920.) Münch. med. Wochenschr. 1920, 23.

Kotzenberg benutzt die Dickenvolumszunahme des Muskels als Kraftquelle, indem er sie durch einfaches Übertragungssystem der Bewegung der Kunsthand nutzbar macht. Scharff - Flensburg.

22. **Müller** (Gleiwitz), Eine neue Kunsthandkonstruktion. XV. Kongreß der Deutschen Orthopädischen Gesellschaft, Dresden 27. bis 29. Mai 1920.

Finger durch Stahl- oder Ledersehnen gekrümmt, durch Röhrenfedern gestreckt. Stufensperre durch die mehrere Muskelhübe zueinander summiert werden. Selbst mit schwachen Kraftquellen gute Greifwirkungen. Schasse - Berlin.

23. **Müller** (Leipzig), Demonstration zur Technik der selbständigen Hände. XV. Kongreß der Deutschen Orthopädischen Gesellschaft, Dresden 27.–29. Mai 1920.

Bericht über 125 nach Sauerbruch operierte Fälle mit Vorstellung mehrerer Patienten. Wo gute Muskelwülste vorhanden sind, soll man Sauerbruchsche Operation machen. Schasse - Berlin.

Digitized by Google
Original from UNIVERSITY OF CALIFORNIA
Generated on 2019-10-16 13:57 GMT / http://hdl.handle.net/2027/uc1.b3774664
Public Domain in the United States, Google-digitized / http://www.hathitrust.org/access_use#pd-us-google

24. Radike (Berlin), Die Versorgung der doppelseitig Oberschenkelamputierten. XV. Kongreß der Deutschen Orthopädischen Gesellschaft, Dresden 27.—29. Mai 1920.

Ausführliches Einleitungsreferat, zur kurzen Wiedergabe nicht geeignet.

Schasse - Berlin.

25. Schanz, Behandlung des eingekeilten Schenkelhalsbruches in Gehschiene. (Gesellsch. f. Natur- u. Heilkunde zu Dresden, 7. Febr. 1920.) Münch. med. Wochenschr. 1920, 39.

Vorstellung eines Patienten, der mit Schienenhülsenapparat gut gehen kann.

Scharff - Flensburg.

26. Schanz, Ostitis fibrosa. (Gesellsch. f. Natur- u. Heilkunde zu Dresden, 7. Febr. 1920.) Münch. med. Wochenschr. 1920, 39.

Guter Erfolg von Stützapparaten. Bei stärkeren Deformitäten Osteotomie.

Scharff - Flensburg.

8. Massage. Gymnastik.

27. Smitt, Die Leibmassage im Stehen. Münch. med. Wochenschr. 1920, 33.

Smitt verwendet die Leibmassage (nur Reibungen und Streichen) im Stehen bei Erkrankungen der Bauchdecken ohne Beteiligung der inneren Organe.

Scharff - Flensburg.

9. Physikalische Heilmethoden. Wasser, Wärme, Licht.

28. Schwalbach und **Bucky,** Ueber die Ergebnisse der Behandlung von Schußneuritiden mittels Diathermie. Münch. med. Wochenschr. 1920, 37.

Von 51 Fällen wurden geheilt: 36 %, gebessert 62 %, ungeheilt 2 %. Verfasser raten in jedem Fall zunächst einen Versuch mit der Diathermie zu machen und andere Verfahren (Trendelenburg) nur anzuwenden, wenn Diathermie versagt.

Scharff - Flensburg.

10. Elektrisation. Röntgenologie. Strahlentherapie.

29. Baumeister, Die Dosierung nach Zeit mit Regenerierautomat und Spannungshärtemesser. Münch. med. Wochenschr. 1920, 36.

Baumeister verweist auf die Notwendigkeit, das Sinken der Netzspannung auch dann zu korrigieren, wenn mit einem Strahlendosimeter gearbeitet wird.

Scharff - Flensburg.

30. Holfelder, Das Problem der räumlich homogenen Dosierung in der chirurgischen Röntgentiefentherapie und seine Lösung durch den Felderwähler. Münch. med. Wochenschr. 1920, 32.

Für kurzes Referat nicht geeignet.

Scharff - Flensburg.

Digitized by Google
Original from UNIVERSITY OF CALIFORNIA
Generated on 2019-10-16 13:57 GMT / http://hdl.handle.net/2027/uc1.b3774664
Public Domain in the United States, Google-digitized / http://www.hathitrust.org/access_use#pd-us-google

31. Keller, Anwendung der künstlichen Höhensonne. (Med. Gesellsch. zu Leipzig, 25. Nov. 1919.) Münch. med. Wochenschr. 1920, 23.

Indikationen: 1. Chirurgische Tuberkulose. 2. Rachitis. 3. Schnell heilende Wunden. Scharff - Flensburg.

32. König, Röntgenulkus. (Würzburger Aerzteabend, 13. Juli 1920.) Münch. med. Wochenschr. 1920, 38.

Vorstellung eines 18jährigen Patienten mit einem Röntgenulkus, das sich durch Bestrahlung einer nach Eröffnung eines neben der Wirbelsäule gelegenen tuberkulösen Abszesses zurückgebliebenen Fistel gebildet hatte. König macht auf die Gefahren der Röntgenbestrahlung bei Knochen- und Gelenktuberkulose aufmerksam. Scharff - Flensburg.

*** 33. Leon Lilienfeld,** Anweisung zur Ausführung der gangbaren Aufnahmen für Verletzungen und Erkrankungen. Für Aerzte und Schwestern bearbeitet. Aus dem II. Teil der „Röntgenologie" (Holzknecht). 27 Seiten. Verl. Urban & Schwartzkopf, Berlin.

Eine klare, übersichtliche Belehrung über die einzelnen Stellungen der Körperteile zur Röntgenröhre, durch entsprechende Bilder und Röntgenskizzen eindrucksvoll und praktisch dargestellt. Fordemann - Zehlendorf.

34. Riedel, Die Erfolge der Quarzlichtbestrahlung bei Rachitis. Münch. med. Wochenschr. 1920, 29.

In der Frankfurter Universitätsklinik für orthopädische Chirurgie sind in nahezu 100 Fällen von Rachitis gute Erfolge mit Quarzlichtbestrahlungen (künstliche Höhensonne) erzielt worden. Scharff - Flensburg.

35. Stettner, Ueber den Einfluß von Krankheiten und Pflegeschaden auf die Ossifikation. (Aerztl. Bezirksverein Erlangen, 11. Mai 1920.) Münch. med. Wochenschr. 1920, 37.

Besprechung der röntgenologischen Veränderungen. In der Aussprache zeigt Toenniessen die Röntgenplatten eines Falles von Adoleszentenrachitis. Scharff - Flensburg.

36. Strauß, Ueber Idiosynkrasie gegen Röntgenstrahlen. Münch. med. Wochenschrift 1920, 25.

Bericht über 5 Fälle von verminderter Toleranzempfindlichkeit. Eine eigentliche Idiosynkrasie gegen Röntgenstrahlen gibt es nicht. Scharff - Flensburg.

---

11. Angeborene Deformitäten im allgemeinen.

37. Nathan, Angeborener Radiusdefekt. (Aerztl. Kreisverein Mainz, 18. März 1920.) Münch. med. Wochenschr. 1920, 41.

Stellung der Hand durch operative Carpuskorrektur verbessert. Scharff - Flensburg.

38. Schanz, Doppelseitiger angeborener Mangel der Patella. (Gesellsch. f. Natur- u. Heilkunde zu Dresden, 7. Febr. 1920.) Münch. med. Wochenschr. 1920, 39.

Beugekontraktur beider Knie. Behandlung: Paraarthritische Osteotomie. Quadricepsplastik. Guter Erfolg. Scharff - Flensburg.

Krogius, Dupuytrensche Fingerkontraktur **62. Meyer,** Unblutige Behandlung der angeborenen Hüftverrenkung **68.**

Digitized by Google
Original from UNIVERSITY OF CALIFORNIA
Generated on 2019-10-16 13:57 GMT / http://hdl.handle.net/2027/uc1.b3774664
Public Domain in the United States, Google-digitized / http://www.hathitrust.org/access_use#pd-us-google

12. Erworbene Deformitäten im allgemeinen.

39. Engel, Ueber schwerere Deformitäten bei multiplen kartilaginären Exostosen und Enchondromen und ihre Behandlung. (Berl. med. Gesellsch., 23. Juni 1920.) Münch. med. Wochenschr. 1920, 27.

Vorstellung von drei Kindern. In einem Fall Peroneuslähmung, beseitigt durch Operation, in einem zweiten Fall Verkrümmung des Beins, beseitigt durch suprakondyläre Osteotomie. Scharff - Flensburg.

13. Orthopädische Tuberkulose.

40. Baensch, Tebelon in der Behandlung der chirurgischen Tuberkulose. Münch. med. Wochenschr. 1920, 35.

Bericht über 19 mit Tebelon behandelte Fälle chirurgischer Tuberkulose. Tebelon ist kein Mittel mit unbedingt spezifischer Heilwirkung, scheint aber die Behandlungsdauer der chirurgischen Tuberkulose bei Kindern abzukürzen. Nachprüfung wird empfohlen. Scharff - Flensburg.

41. König, Osteoplastische Wirbelsäulenversteifung bei tuberkulöser Spondylitis. (Würzburger Aerzteabend, 13. Juli 1920.) Münch. med. Wochenschr. 1920, 38.

Vorstellung eines 19jährigen Patienten mit Spondylitis der Brustwirbelsäule, bei dem König die Albeesche Operation ausgeführt hat.

Scharff - Flensburg.

42. Laewen, Spondylitis tuberculosa. (Aerztl. Verein zu Marburg, 17. März 1920.) Münch. med. Wochenschr. 1920, 37.

Vorstellung eines Patienten mit gutem Erfolg der Albeeschen Operation. Scharff - Flensburg.

43. Peters, Zur Frage der Behandlung der äußeren Tuberkulose. (Bemerkungen zu der gleichnamigen Arbeit von Kisch in Nr. 45 der Münchner medizinischen Wochenschrift.) Münch. med. Wochenschr. 1919, 50.

Peters weist die Behauptung Kischs, daß im Hochgebirge zahlreiche Nebeltage vorkommen und im Frühjahr und Herbst lange Nebelperioden vorkommen, als unrichtig nach und zeigt, daß ferner der Intensitätsunterschied zwischen der Sonnenstrahlung in der Ebene und der im Hochgebirge sehr erheblich ist. Scharff - Flensburg.

König, Röntgenbestrahlung bei Knochen- und Gelenktuberkulose **32.**

14. Rachitische Deformitäten.

44. Bloch, Untersuchung an schwer unterernährten deutschen Kindern. Münch. med. Wochenschr. 1920, 37.

Von den untersuchten Kindern hatten etwa 33 % Zeichen überstandener Rachitis, etwa 50 % Skoliose. Auffallend war, wie sich die Skoliosen nur durch gute Kost und viel Liegen und Atemübungen (in etwa 6 Wochen) besserten. (Wohl Verwechslung von Schiefhaltung mit Schiefwuchs. Ref.)

Scharff - Flensburg.

Riedel, Quarzlicht bei Rachitis **34.**

Digitized by Google
Original from UNIVERSITY OF CALIFORNIA
Generated on 2019-10-16 13:57 GMT / http://hdl.handle.net/2027/uc1.b3774664
Public Domain in the United States, Google-digitized / http://www.hathitrust.org/access_use#pd-us-google

15. Sonstige chronische Erkrankungen der Knochen, Gelenke und Weichteile.

45. Duken, Chondrodystrophie. (Med. Gesellsch. zu Jena, 4. Febr. 1920.) Münch. med. Wochenschr. 1920, 25.

Vorstellung eines 5jährigen Chondrodystrophikers und der Röntgenaufnahmen. Besprechung der Aetiologie und der histologischen und pathologisch-anatomischen Befunde. Scharff - Flensburg.

46. Peltesohn (Berlin), Aus Pathologie und Therapie der Knochen- und Gelenkkrankheiten. Sammelreferat. Med. Klinik 1920, Nr. 11.

Künne - Steglitz.

47. Schanz, Trauma und Arthritis deformans. (Gesellsch. f. Natur- u. Heilkunde zu Dresden, 7. Febr. 1920.) Münch. med. Wochenschr. 1920, 39.

3 Fälle von Arthritis deformans des Kniegelenks nach Verletzung.

Scharff - Flensburg.

48. Schultze, Ueber rheumatische Lumbago. Münch. med. Wochenschr. 1920, 39.

Auf Grund ausführlich beschriebener Eigenbeobachtung nimmt Schultze als Krankheitssitz den Iliopsoas an. Anlage zur Krankheit bei Personen mit exsudativer oder lymphatischer Diathese. Einfluß von Erkältungen sicher. Behandlung: Vor allem Diathermie, innerlich Novatophan.

Scharff - Flensburg.

49. Stracker, Knochenbrüche infolge von Hungerosteopathie. (Gesellsch. d. Aerzte in Wien, 9. April 1920.) Münch. med. Wochenschr. 1920, 20.

Vorstellung von 3 Fällen. Scharff - Flensburg.

---

16. Deformitäten nach akut entzündlichen Prozessen und Verletzungen.

50. Göcke, Verletzung des vorderen Kreuzbandes und äußeren Seitenbandes am Kniegelenk mit willkürlicher Rotationsbewegung des Unterschenkels um 45°. (Gesellsch. f. Natur- u. Heilkunde zu Dresden, 6. März 1920.) Münch. med. Wochenschr. 1920, 46.

Vorstellung eines Falles. Scharff - Flensburg.

51. Hedri, Zur Behandlung des Nervenquerschnittes bei Amputationsstümpfen. Münch. med. Wochenschr. 1920, 40.

Hedri hat in 9 Fällen die Nerven bei Amputationen hoch heraufgehend mit dem Thermokauter ausgebrannt und dadurch das Entstehen von Neuromen verhindert, drei schmerzhafte Stümpfe durch die Kauterisation geheilt.

Scharff - Flensburg.

52. Müller (Leipzig), Krankenvorstellung. XV. Kongreß der Deutschen Orthopädischen Gesellschaft, Dresden 27.–29. Mai 1920.

Patient mit rechtsseitiger Armamputation und linksseitiger Fingeramputation bis auf 2 Finger. Der Patient schildert selbst, wie er sich allmählich wieder zur Selbständigkeit durchgerungen hat. Schasse - Berlin.

Digitized by Google
Original from UNIVERSITY OF CALIFORNIA
Generated on 2019-10-16 13:57 GMT / http://hdl.handle.net/2027/uc1.b3774664
Public Domain in the United States, Google-digitized / http://www.hathitrust.org/access_use#pd-us-google

53. Neustätter (Dresden), Zur Selbsthilfe der Amputierten. XV. Kongreß der Deutschen Orthopädischen Gesellschaft, Dresden 27. bis 29. Mai 1920.

Demonstration zahlreicher Lichtbilder aus dem Deutschen Hygienemuseum.
Schasse - Berlin.

54. Schanz, Beugekontraktur im Kniegelenk. (Gesellsch. f. Natur- u. Heilkunde zu Dresden, 7. Febr. 1920.) Münch. med. Wochenschr. 1920, 39.

Spitzwinklige Beugekontraktur infolge Narbenschrumpfung luetischer Geschwüre in der Kniekehle, geheilt durch Lappenplastik und Tenotomie der Beugesehnen. Scharff - Flensburg.

55. zur Verth, Mechanik und System des Fersenbeinbruchs. Münch. med. Wochenschr. 1920, 39.

Vortrag auf der XV. Versammlung der Deutschen orthopädischen Gesellschaft zu Dresden, 28. Mai 1920. Scharff - Flensburg.

Nieber, Osteotomie bei Frakturen **73.**

---

17. Orthopädische Nervenkrankheiten.

56. Cohn, Gliederschwund nach Nervenschuß. Berl. klin. Wochenschr. 1920, Nr. 29.

Trophische Störung im Ausbreitungsgebiet des Nervus ulnaris und allmählicher Schwund des kleinen Fingers bis auf die Grundphalange und einen kleinen Rest der Mittelphalange. Auch der Mittelfinger wurde etwas kürzer.
Maier - Aussig.

57. Stoffel, Deformitäten nach Nervenverletzungen und ihre Behandlung. Münch. med. Wochenschr. 1920, 46.

In den meisten Fällen ist Nervenoperation (Neurolyse oder Nervennaht) notwendig. In einigen Fällen (Spitzfuß, Hängehand) wird mit der Nervennaht eine Fascienplastik („lebende" Peroneus- oder Radialisschiene) verbunden. Bei undurchführbarer oder mißglückter Nervennaht kommt Sehnenüberpflanzung in Betracht, die bei Fußdeformitäten mit Fascienplastik kombiniert wird. Für ganz schwere Lähmungen mit trophischen Geschwüren ist oft die Amputation das rationellste Verfahren. Scharff - Flensburg.

Goldschmidt, Operative Nerveneinscheidung **70.**

---

18. Deformitäten des Rumpfes und der Wirbelsäule einschl. Schiefhals.

58. Becher, Ueber Wirbelsäulenveränderungen im Gefolge von Tetanus. (Bemerkungen zu der Arbeit von Spieß: „Kyphoskoliose nach Tetanus.") Münch. med. Wochenschr. 1920, 10, 30.

Polemik gegen Spieß. Becher hält seine Ansicht, daß es sich bei der Kyphose und Kyphoskoliose nach Tetanus um ein neues Krankheitsbild handelt, aufrecht. Scharff - Flensburg.

Digitized by Google
Original from UNIVERSITY OF CALIFORNIA
Generated on 2019-10-16 13:57 GMT / http://hdl.handle.net/2027/uc1.b3774664
Public Domain in the United States, Google-digitized / http://www.hathitrust.org/access_use#pd-us-google

59. Beckey, Die Abrißfraktur des Lendenwirbelquerfortsatzes. Monatsschr. f. Unfallheilk. u. Invalidenwesen 1920, Nr. 7.

Die Abrißfraktur des Lendenwirbelquerfortsatzes zeichnet sich durch alarmierende Symptome aus. Die Diagnose ist nur unter Anwendung der Röntgenphotographie zu stellen. Die Prognose ist günstig. Eine Krankengeschichte schildert den typischen Verlauf dieser Krankheit und den Irrgang der Diagnosenstellung. Hans Blencke - Magdeburg.

60. Deutschländer, Skoliose nach Spina bifida occulta. (Aerztl. Verein in Hamburg, 16. Juli 1920.) Münch. med. Wochenschr. 1920, 31.

Vorstellung eines Kindes mit Skoliose, Gehstörung des linken Beines und trophischen Störungen infolge von Spina bifida occulta. Besserung durch Operation (Verschluß der offenen Wirbelbögen durch Knochenspan aus der Tibia). Scharff - Flensburg.

61. Hammerschmidt, Fall von Wirbelsäulenbruch. Monatsschr. f. Unfallheilk. u. Invalidenwesen 1920, Nr. 7.

Kasuistischer Beitrag, wo bei einem starke Beschwerden verursachenden Schlüsselbeinbruch ein Bruch des I. Lendenwirbelkörpers und ein Bruch des rechten Querfortsatzes des IV. Lendenwirbels zunächst übersehen wurden zum Schaden des Patienten, der jetzt unter den Folgen der Deviation der Lendenwirbelfragmente zu leiden hat, die sich sonst vielleicht hätten vermeiden lassen. Hans Blencke - Magdeburg.

Brüning, Skoliosenmeßapparat **12. Finck,** Spina bifida und Skoliose **13. Mayer,** Schiefhalsverband **18.**

---

19. Deformitäten der Arme.

62. Krogius, Neue Gesichtspunkte zur Aetiologie der Dupuytrenschen Fingerkontraktur. Zentralbl. f. Chir. 1920, Nr. 30, I.

Krogius ist geneigt, die Genese der Dupuytrenschen Fingerkontraktur auf entwicklungsgeschichtliche Störungen in der oberflächlichen Hohlhandmuskulatur (Mm. flexores breves manus superficiales) zurückzuführen. Wie die Palmaraponeurose selbst als ein Abkömmling dieser bei verschiedenen Säugetieren und noch beim menschlichen Embryo vorkommenden Muskulatur aufgefaßt werden muß, wäre auch das der Kontraktur zugrunde liegende neugebildete Gewebe von embryonalen Resten derselben Muskelschicht abzuleiten. Aus einem in der Aponeurose eingeschlossenen muskulo-tendinösen Bildungsgewebe entwickelt sich im späteren Alter direkt ein zur Schrumpfung führendes Sehnengewebe. Hans Blencke - Magdeburg.

---

20. Deformitäten des Beckens und der Beine.

63. Fromme, Ueber die traumatische Epiphysenlösung des unteren Femurendes. Zentralbl. f. Chir. 1920, Nr. 17, I.

Bericht über 3 Fälle derartiger Epiphysenlösung, wo auch zunächst eine blutige Operation kein günstiges anatomisches und funktionelles Resultat hatte

Digitized by Google
Original from UNIVERSITY OF CALIFORNIA
Generated on 2019-10-16 13:57 GMT / http://hdl.handle.net/2027/uc1.b3774664
Public Domain in the United States, Google-digitized / http://www.hathitrust.org/access_use#pd-us-google

erzielen können. Nachuntersuchung nach 4—5 Jahren ergibt infolge einer stattgehabten Umbildung im Wachstum des Femur fast normale Beweglichkeit und gute anatomische Verhältnisse. Hans Blencke - Magdeburg.

64. Perthes, Osteochondritis deformans oder Leggs disease? Zentralbl. f. Chir. 1920, Nr. 6, II.

Perthes lehnt es ab, wenn auf Vorschlag von Ely die Amerikaner das Krankheitsbild der Osteochondritis deformans statt wie bisher mit dem Namen „Perthes' Krankheit" jetzt „Leggs Krankheit" bezeichnen, da an der Erforschung dieser Krankheit mehr als ein Autor beteiligt war, außer Perthes und Legg auch noch Calvé und Erwin Schwarz. Perthes selbst tritt für die einheitliche Bezeichnung einer Osteochondritis deformans coxae ein, wie sie auch von den neueren Autoren in Deutschland, Schottland und Dänemark gebraucht wird. Hans Blencke - Magdeburg.

65. Schwarzkopf, Muskelhernie des linken Unterschenkels. (Sitzungsber. d. Gesellschaft d. Aerzte in Wien.) Wiener klin. Wochenschr. 1918, Nr. 12.

Auf der Streckseite des linken Unterschenkels durch Sturz in einen Graben plötzlich entstandene Geschwulst, die durch Monate als kalter Abszeß behandelt wurde. Die längliche Geschwulst ist von weicher nicht fluktuierender Konsistenz, die aus einer scharfrandigen, der gerissenen Muskelfaszie des Musculus tibial. ant. entsprechenden Oeffnung hervorragt. Der Riß in der Faszie ist offenbar durch eine jähe Abwehrbewegung der Fußstrecker entstanden. Haudek - Wien.

21. Deformitäten des Fußes.

66. Cramer, Ueber den Plattfuß. (Allgem. ärztl. Verein zu Köln, 1. März 1920.) Münch. med. Wochenschr. 1920, 48.

Vortrag über Ursachen, Formen und Behandlung des Plattfußes.

Scharff - Flensburg.

67. A. Israel, Ueber erworbenen Klumpfuß infolge syphilitischer Muskelschwiele der Wade. Berl. klin. Wochenschr. 1920, Nr. 45.

Mitteilung eines Falles von durch Myositis luetica der Wadenmuskulatur hervorgerufenen Klumpfußes. Bedeutend gebessert durch plastische Verlängerung der Achillessehne mit nachfolgendem Gipsverband. Die Diagnose wurde durch Blutuntersuchung gestellt. Jodkali hatte wenig Einfluß. Der Fall stammt aus der Bierschen Universitätsklinik. Maier - Aussig.

22. Unblutige Operationen.

68. Meyer, Die unblutige Behandlung der angeborenen Hüftverrenkung. (Med. Gesellsch. zu Jena, 10. März 1920.) Münch. med. Wochenschr. 1920, 47.

Meyer verwendet die Repositionsmanöver von Lexer und den Schedeschen Stoßverband. Beginn der Behandlung im 2. Lebensjahr, obere Altersgrenze schwer festzusetzen. Gelingt bei doppelseitiger Luxation die Reposition auf der einen Seite nicht, so soll man lieber darauf verzichten, als den Zustand in den einer einseitigen Luxation umzuwandeln. Scharff - Flensburg.

Peltesohn, Knochen- und Gelenkkrankheiten **46.**

Digitized by Google Original from UNIVERSITY OF CALIFORNIA
Generated on 2019-10-16 13:57 GMT / http://hdl.handle.net/2027/uc1.b3774664
Public Domain in the United States, Google-digitized / http://www.hathitrust.org/access_use#pd-us-google

23. Blutige Operationen.

69. Boeckh, Zur Frage der Oberschenkelosteotomie bei vornkonvexer rachitischer Verkrümmung. Münch. med. Wochenschr. 1920, 38.

Boeckh warnt vor der Osteotomie des nach vorne gebogenen rachitischen Femur, weil dadurch die Lendenlordose vermehrt wird. Scharff - Flensburg.

70. Goldschmidt, Kasuistischer Beitrag zur Frage der Nerveneinscheidung. Zentralbl. f. Chir. 1920, Nr. 30, II.

Bei einer Nervennaht, die zur Wiedervereinigung und Regeneration des Nerven führte, hat die Umscheidung mit Fascia lata die Leitung unterbrochen erhalten, und erst die Befreiung des Nerven von der ihn einschnürenden Umscheidung hatte die Wiederherstellung der Innervationsbahn zur Folge und somit die effektive Heilung. Hans Blencke - Magdeburg.

71. Hammesfahr, Riemenplastik. Zentralbl. f. Chir. 1920, 37, II.

Verfasser empfiehlt zur Deckung großer Wundflächen eine von ihm mit Erfolg angewandte Methode, gut vaskularisierte Hautriemen über den Defekt hinweg zu vernähen. Er versucht auch auf diese Weise die Neurotisation anästhetischer Bezirke bei trophischen Geschwüren.

Hans Blencke - Magdeburg.

72. Mommsen, Zwei Fälle von osteoplastischer Amputationsresektion nach Wladimiroff-Mikulicz. Berl. klin. Wochenschr. 1920, Nr. 24.

Mommsen zeigt an der Hand zweier nach Wladimiroff und Mikulicz operierter Fälle, daß die Exartikulation im Fußgelenk eine bessere Tragfähigkeit ergibt, als die Operation nach Wladimiroff-Mikulicz, wenn auch letztere kosmetisch schönere Resultate liefert. Maier - Aussig.

73. Nieber, Erfolge der Osteotomie bei traumatischen Deformitäten. XV. Kongreß der Deutschen Orthopädischen Gesellschaft, Dresden 27.—29. Mai 1920.

88 Osteotomien bei 77 Schwerverletzten. Intrakallöse Osteotomie bei unkomplizierter Fraktur, extrakallös bei Schußfraktur, Schraubenextension, Gipsverband, nach 14 Tagen Revision des Gipses. Schasse - Berlin.

74. Payr, Mobilisierung aller drei großen versteiften Gelenke der unteren Extremität. (Med. Gesellsch. zu Leipzig, 9. Dez. 1919.) Münch. med. Wochenschrift 1920, 24.

Vorstellung eines 42jährigen Kriegsverletzten, bei dem mit gutem Erfolg Hüft-, Knie- und Sprunggelenk blutig mobilisiert worden sind.

Scharff - Flensburg.

75. Pürckhauer, Neueres über Arthrodesen. Münch. med. Wochenschr. 1920, 30.

Pürckhauer empfiehlt Arthrodese mittels gestielter Knochenperiostlappen und hat diese Operationsmethode am Schulter- und Ellbogengelenk in je 1 Fall, bei Schlottergelenk des Fußes in 5 Fällen mit gutem Erfolg angewendet.

Scharff - Flensburg.

76. Schwarzmann, Zur operativen Behandlung des Hallux valgus. Med. Klinik 1920, Nr. 35.

Verfasser weist auf die 1908 von Mayr angegebene Methode — Resektion des Metatarsalköpfchens und Interposition des über der Exostose liegenden

Digitized by Google
Original from UNIVERSITY OF CALIFORNIA
Generated on 2019-10-16 13:57 GMT / http://hdl.handle.net/2027/uc1.b3774664
Public Domain in the United States, Google-digitized / http://www.hathitrust.org/access_use#pd-us-google

Schleimbeutels — hin und empfiehlt sie als allen anderen Operationen in bezug auf das Endresultat überlegen. Dransfeld - Dahlem.

Deutschländer, Albeesche Operation bei Spina bifida occulta **60.** **König,** Albeesche Operation **41.** **Laewen,** Albeesche Operation **42.** **Nathan,** Operation bei angeborenem Radiusdefekt **37.** **Schanz,** Operation bei angeborenem Mangel der Patella **38.** **Schanz,** Operation bei Beugekontraktur im Kniegelenk **54.** **Stoffel,** Operation bei Nervenverletzungen **57.**

---

24. Unfallpraxis. Gutachten.

77. Marcus, Zur Reform der Unfallverletztenfürsorge. Monatsschr. f. Unfallheilkunde u. Invalidenwesen 1920, Nr. 9.

Die soziale Seite der Unfallverletztenfürsorge muß vor allem verbessert und ausgebaut werden. Die Verbesserung betrifft das Rentenwesen und der Ausbau die Wiederherstellung der Berufsfähigkeit. Es muß das Hauptgewicht darauf gelegt werden, die Verletzten wieder einem Berufe zuzuführen, den sie nach Maßgabe ihrer Erwerbseinbuße auch leisten können. Die soziale Seite müßte von Aerzten versehen werden, die soziales Verständnis und genügende Kenntnisse in der sozialen Fürsorge besitzen und dies in großen Anstalten als Haupttätigkeit und nicht nur nebenamtlich ausüben. Hans Blencke - Magdeburg.

---

25. Soziale Gesetzgebung. Krüppelfürsorge.

78. Gruber und **Eckert,** Die neue Schwerbeschädigtenfürsorge — ein Schritt nach vorwärts? Monatsschr. f. Unfallheilkunde u. Invalidenwesen 1920, Nr. 9.

Unter der Voraussetzung planmäßiger und lückenloser Zusammenfassung aller die Schwerbeschädigtenfürsorge praktisch berührenden Maßnahmen, kann damit gerechnet werden, daß das Ziel des neuen Gesetzes erreicht wird.

Hans Blencke - Magdeburg.

---

26. Standesangelegenheiten. Personalien.

79. Jottkowitz, Der ärztliche Aufgabenkreis in den Beschaffungsstellen für orthopädische Versorgung. Monatsschr. f. Unfallheilkunde u. Invalidenwesen 1920, Nr. 9.

Es ist äußerst wünschenswert, daß ältere Fachärzte den Dienst in den Beschaffungsstellen ausüben und jüngere Aerzte sich hier für die Unfall- und Krüppelheilkunde ausbilden. Hans Blencke - Magdeburg.

80. Die 45. Tagung der Deutschen Gesellschaft für Chirurgie findet vom 30. März bis 2. April 1921 in Berlin im Langenbeck-Virchow-Haus unter dem Vorsitz von Professor Dr. Sauerbruch - München statt.

Die vorläufige Tagesordnung wird etwa drei Wochen vor der Tagung im Zentralblatt für Chirurgie erscheinen, die endgültige zum Kongreß.

Digitized by Google
Original from UNIVERSITY OF CALIFORNIA
Generated on 2019-10-16 13:57 GMT / http://hdl.handle.net/2027/uc1.b3774664
Public Domain in the United States, Google-digitized / http://www.hathitrust.org/access_use#pd-us-google

XIV.

Aus der orthopädischen Anstalt Balgrist, Zürich.

Gibt es eine operative Behandlung der Skoliose?

Von

weil. Doz. Dr. **H. Hoeßly,** Direktor.

Mit 11 Abbildungen.

Die Frage, welche wir uns hier vorlegen, ist bereits vor fast 100 Jahren (Guérin 1839) angeschnitten und ihre praktische Lösung versucht worden, aber bis auf den heutigen Tag ist eine bestimmte Antwort nicht möglich gewesen. Auch wir werden, wie sich im Laufe dieser Mitteilung ergeben wird, nicht in der Lage sein, diese Frage bestimmt zu beantworten. Dagegen möchten wir doch die Gelegenheit nicht versäumen, einen erneuten Anstoß nach dieser Richtung zu geben, und dem Suchen nach einer operativen Therapie der Skoliose mehr Anregung und Aufmerksamkeit zu schenken.

Es braucht wohl nicht bemerkt zu werden, daß eine kausale, operative Therapie der Skoliose im allgemeinen ausgeschlossen ist, und daß überhaupt nur ganz bestimmte Gruppen ätiologisch und klinisch klar gestellter Fälle für ein operatives Vorgehen in Frage kommen können. Es wäre ja direkt unsinnig, leichte, nicht fixierte Fälle, die durch Gymnastik, Redression und Lagerung zu beeinflussen sind, etwa einer Operation unterwerfen zu wollen; und ebenso ist es absolut unzulässig bei schweren Verkrümmungen, wie sie hauptsächlich die paralytische und schwere rachitische Form zeigen, an eine Operation zu denken. Ich glaube, diese Bemerkungen sind eigentlich überflüssig.

Wenn wir die bisherigen Operationsversuche an Skoliosen kurz zusammenfassen wollen, so läßt sich etwa folgendes sagen:

Befangen in der alten Ansicht von Delpech, welcher die Kontrakturen und Deformitäten auf kontrakte Zustände in der Muskulatur und in den Weich-

Digitized by Google

Original from UNIVERSITY OF CALIFORNIA

Generated on 2019-10-16 13:57 GMT / http://hdl.handle.net/2027/uc1.b3774664
Public Domain in the United States, Google-digitized / http://www.hathitrust.org/access_use#pd-us-google

teilen zurückführte, inaugurierte Guérin die Durchtrennung der Muskeln und Sehnen auf der konkaven Rückenseite. Wir können wohl ohne weiteres darauf verzichten, diese mit Recht verlassene Methode weiter zu erörtern, da sie auf eine verlassene Theorie sich gründete, auf eine Theorie, die späteren exakten anatomischen Untersuchungen und ätiologischer Forschung gründlich weichen mußte. Das Vorgehen von Guérin ist übrigens bereits von Bouvier und von Malgaigne widerlegt worden, kurz nach seiner Veröffentlichung. Später führte v. Volkmann und nach ihm Hoffa, Tietze die Resektion von Rippenteilen auf der Höhe des skoliotischen Buckels aus, angeblich zur besseren Redressierung der Skoliose und zur Behebung der Thoraxdeformität. Auch diese Operation hat nur eine ganz vorübergehende Bedeutung und zeigt, wie auch wir an 2 Fällen erfahren haben, daß 1. eine Erleichterung der Redression des Rückgrates in keiner Weise stattfindet, 2. daß die rundliche Vortreibung des Buckels allerdings etwas vermindert wird, dafür aber etwas mehr kantigen Charakter annimmt, und als solche bestehen bleibt, und, — was meiner Ansicht nach die unliebsamste Begleiterscheinung der Operation ist — daß ein starkes Kollabieren der operierten Thoraxseite eintritt und hochgradige Atembeschwerden bei den Patienten sich ereignen. So zeigte sich bei einem Mädchen, das bei einer ausgesprochenen Skoliose immerhin noch eine Lungenkapazität von 1000 ccm (Spirometer) aufwies, daß nach einer kleinen Resektion die Kapazität auf die Hälfte des genannten Wertes zurückging und sich auch im Verlauf mehrerer Wochen nicht mehr vergrößerte. Auf Grund dieser Tatsache — selbst wenn eine Korrektur der Deformität eintreten würde — erscheint uns die Methode, welche Volkmann inaugurierte, als in keiner Weise empfehlenswert, da sie anderseits nur zu große Schädigung der Atmungsfunktion und des Allgemeinbefindens verursacht, ohne die Skoliose zu korrigieren. Wir erinnern bei dieser Gelegenheit auch an die warnenden Worte, welche Rosenfeld und Schanz am Kongreß für Orthopädie 1914 über dieses Thema aussprachen (siehe Bericht des Kongresses S. 75).

Ueber die von Jabulai (1893) ausgeführte „Desternalisation" fehlt uns jede Erfahrung, so daß wir sie hier nicht näher berücksichtigen können.

Als ein empfehlenswertes Operationsverfahren — allerdings von rein symptomatischem Werte — wäre die von Bade 1903 ausgeführte Resektion einzelner Rippen zu erwähnen, wenn durch Kompression der Nerven oder durch Druck der Rippen in das Becken Schmerzen verursacht würden. In neuester Zeit berichtet Kruckenberg (Archiv f. Orthop. und Mechanotherapie Bd. XV, 42, S. 91) über Tenotomien des Psoas bei schweren Lendenskoliosen, ein Verfahren, das für entsprechende Fälle sehr in Erwägung zu ziehen ist und unsere volle Beachtung verdient, besonders dann, wenn wir die redressierende Nachbehandlung in ebenso planmäßiger und konsequenter Weise ausführen, wie dies der Autor tat. Damit glaube ich mit ein paar Worten den bisherigen Stand der Dinge festgestellt zu haben.

Die Beobachtungen von Röntgenplatten an einem zahlreichen Material von Thoraxplastikfällen auf der chirurgischen Klinik in Zürich (Prof. Sauerbruch), sowie die Bemerkung von Sauer-

Digitized by Google
Original from UNIVERSITY OF CALIFORNIA
Generated on 2019-10-16 13:57 GMT / http://hdl.handle.net/2027/uc1.b3774664
Public Domain in the United States, Google-digitized / http://www.hathitrust.org/access_use#pd-us-google

bruch in seiner Abhandlung über „Die extrapleurale Thorakoplastik" (gemeinsam mit Elving) veranlaßten mich, bei 2 Skoliosefällen eine andere Operationsweise zu versuchen — nicht wie Volkmann auf der Höhe des Buckels —, sondern gerade entgegengesetzt, auf der gegenüberliegenden Seite, im Bereich der größten Konkavität. Zur Begründung dieses Vorgehens sei folgendes bemerkt:

Betrachtet man Patienten, bei welchen Thorakoplastiken z. B. infolge Lungenphthise durchgeführt wurden, so sieht man bereits nach einigen Monaten, daß sich die Wirbelsäule im Bereich der Thorakoplastik nach der entgegengesetzten (gesunden) Seite abbiegt, d. h. es entsteht ein konvexer Bogen nach der Seite der Thorakoplastik [1]).

Die Erklärung dieser Formveränderung wird wohl am besten darin gesucht, daß die der Plastik entgegengesetzte Thoraxseite zu kräftigerer Arbeit angeregt wird, gleichsam vikariierend einspringt, wodurch eine Vergrößerung der gesunden Thoraxhälfte mit der Zeit sich einstellen muß, infolge vermehrter Lungenarbeit. Inwieweit die operative Schädigung der Muskulatur auf der Seite der Plastik durch Funktionsausfall dabei mit eine Rolle spielt, sei hier dahingestellt, — die ganze Frage wäre wohl genauer zu untersuchen und auch experimentell zu prüfen, welcher Forderung wir leider aus äußeren Gründen nicht nachkommen können. Ob hierüber bereits Tatsachen bekannt sind, weiß ich nicht. Wir registrieren nochmals die Tatsache, daß durch Thorakoplastik eine Abbiegung der Wirbelsäule unzweifelhaft erzielt werden kann.

Ich hatte nun aus den oben geschilderten Ueberlegungen 2 Fälle von Skoliosen bereits operiert, als ich erst später bei näherer Verfolgung der Literatur feststellte, daß Maaß (Orthopädenkongreß 1914) die gleiche Operation auf der konkaven Seite des skoliotischen Thorax bereits früher ausgeführt hatte, und über seine Fälle in günstigem Sinne berichtete. Der Autor ist von anderen Gesichtspunkten ausgegangen, die wir der Kürze halber hier nicht wieder geben, indem wir auf die Originalarbeit verweisen (vgl. Kongreßbericht 1914, S. 367), und wenn ich mich entschließe, heute über unsere Fälle zu berichten, so tue ich es lediglich aus dem Grunde, weil sie gleichsam eine Kontrolle der Operationsergebnisse von Maaß darstellen, die aus ganz anderen Erwägungen ausgeführt wurden,

[1]) Hier sei auf die demnächst erscheinende Mitteilung von v. Beust verwiesen.

Digitized by Google
Original from UNIVERSITY OF CALIFORNIA
Generated on 2019-10-16 13:57 GMT / http://hdl.handle.net/2027/uc1.b3774664
Public Domain in the United States, Google-digitized / http://www.hathitrust.org/access_use#pd-us-google

und weil sie mich zu ähnlichen Schlüssen führte, wie sie Maaß veröffentlichte.

Die zwei folgenden Krankengeschichten seien nun angeführt, um zu zeigen, was in Fällen von Skoliosen durch eine entsprechende — allerdings nicht ausgedehnte — Thorakoplastik auf der konkaven Seite erreicht worden ist.

Abb. 1.

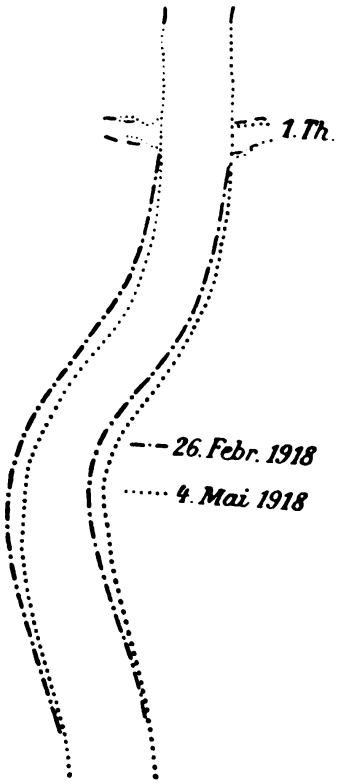

Fall I. M. B.
Vor und nach der Operation.

Fall I. M. B. 16 Jahre. Eintritt 26. Februar 1918.

Anamnese: Vater und Mutter, ebenso fünf Geschwister gesund. Patientin hat Masern durchgemacht. Verkrümmung seit 6 Jahren beobachtet.

Allgemeinstatus: Kleine, außerordentlich kräftig entwickelte Patientin. Augenbewegungen frei, Pupillen gleich weit, reagieren gut. Uebrige Reflexe o. B. Herz: normal, Töne rein und kräftig. Lungen: über den Lungen vorn keine Geräusche, hinten rechts über der Skoliose mit Rippenwölbung zahlreiche Reibegeräusche, leichte Dämpfung über dem gleichen Gebiet infolge Kompression. Uebriger Status normal.

Lokalstatus: rechts konvexe Dorsalskoliose mit tief sitzendem Rippenbuckel (Abb. 1, 2 u. 4 a). 27. Febr. 1918: Thorakoplastik (Dr Hoeßly). In Lokalanästhesie Resektion von 5 Rippen, in einer Ausdehnung von 1 bis 1½ cm (3. bis 7. Rippe). Weichteilhautnaht. 2. März 1918: Heilungsverlauf o. B. Klammern entfernt.

Spirometrie:

12. November 1917 = 1500
12. Januar 1918 = 1450
26. Februar 1918 = 1500
27. Februar 1918 = 1500.

5. April 1918: Aeußerlich zeigt die Operationsnarbe nichts Besonderes. Beim Anblick der Wirbelsäule gerade von hinten ist der alte skoliotische Bogen im unteren Teil der Dorsalwirbelsäule nach rechts noch vorhanden, hingegen, wie sich beim Verfolgen der Spinalinie zeigt, etwas geringer als früher. Die Stellung der Scapula ist noch gleich, ebenso ist der Rippenbuckel noch vorhanden und nicht verändert. (Siehe Abb. 1, 3, 4 b u. 5.)

Fall II. B. I. 13 Jahre. Eintritt 5. Februar 1918.

Anamnese: Seit März 1917 bemerkte man eine Verkrümmung der Wirbelsäule, dorsal und lumbal. Wurde zuerst mit Massage behandelt und später in unsere Anstalt verwiesen. Hat hier Turnübungen gemacht.

Allgemeinstatus: Kräftiger, gut genährter Junge von 13 Jahren. Kopf: o. B. Zähne: zum Teil kariös, sonst kräftig entwickelt mit Anzeichen

Digitized by Google
Original from UNIVERSITY OF CALIFORNIA
Generated on 2019-10-16 13:57 GMT / http://hdl.handle.net/2027/uc1.b3774664
Public Domain in the United States, Google-digitized / http://www.hathitrust.org/access_use#pd-us-google

überstandener Rachitis. Herz: Grenzen normal, Spitzenstoß fühlbar im 5. Interkostalraum, Töne laut und rein. Lungen: normale Grenzen, die Grenzen respiratorisch verschieblich, Auskultation ergibt vesikuläres In- und Exspirium. Abdomen, Extremitäten, Patellarreflexe, Bauchdeckenreflexe ohne Besonderheiten.

Lokalstatus: Bei Besichtigung der Wirbelsäule erkennt man eine Linksdorsalskoliose vom 1. bis 3. Brustwirbel, von da ab eine Rechtsdorsalskoliose. Rechts dorsal ein mäßiger Rippenbuckel, keine sichtbare Vorwölbung im Bereich der Lendenwirbelsäule (Abb. 6 u. 7). Spirometer = 1500. 7. Februar 1918: Thorakoplastik in Lokalanästhesie auf der linken konkaven Seite des Thorax (Dr. Hoeßly). Es werden bei sehr guter Lokalanästhesie 6 Rippen (3. bis und mit 9. Rippe) lineär durchtrennt und zugleich von den Rippen ganz kleine Stückchen exzidiert, nachdem zuerst der Musc. trapezius lineär durchschnitten wurde. Nach Resektion der Rippen wird der Trapezius wiederum vernäht. Darauf Hautnaht. Die Operation verläuft rasch und ruhig (20 Minuten). Darauf Lagerung in halbsitzender Stellung, aseptischer Verband. Beim Durchtrennen der Rippen konstatiert man, daß dieselben nicht so sehr in der gewohnten Weise nach innen federn, als vielmehr nach außen abgedrängt werden, nachher aber wieder nach einigen Atemstößen zurückschnellen und erst allmählich gleichsam vom Thorax eingezogen werden. 12. Februar 1918: Klammern entfernt, Wunde p. p. verheilt. 25. Februar 1918: Spirometer: 1400 ccm. 30. August 1918: Spirometer: 1600 ccm. Eine Kontrolle zeigt, daß äußerlich keine genau beweisbare Korrektur der Wirbelsäule festgestellt werden kann, da der fixierte Abschnitt zwischen D_3—D_{12} im ganzen noch vorhanden ist. In gleicher Weise aufgenommene Röntgenbilder zeigen dagegen eine leichte Streckung des skoliotischen Wirbelsäulenabschnittes. (Zeichnung, Röntgenpause, siehe Abb. 8 u. 9.)

Abb. 2.

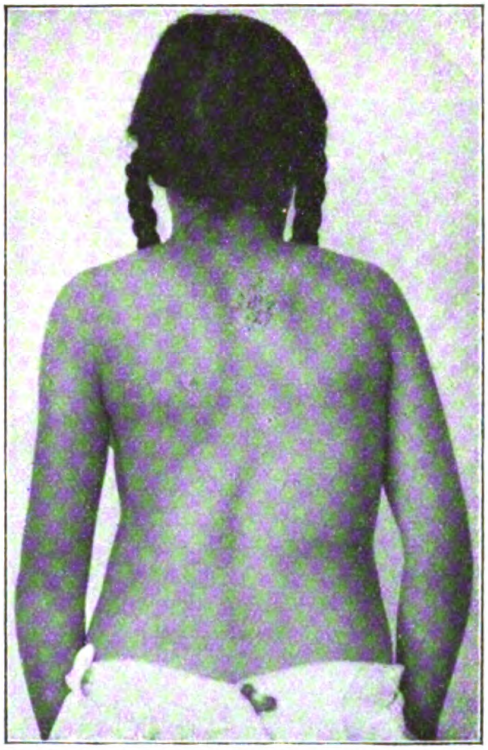

Skoliose. Fall I. M. B. Von hinten vor der Operation. 26. Februar 1918.

Wenn wir uns nun nach einem halben Jahre fragen, was bei der Thorakoplastik auf der konkaven Seite unserer Fälle herausgekommen ist, so müssen wir uns alle Reserve auflegen, um von einem Resultat sprechen zu können. Wie die Messungen und Röntgenbilder ergeben, besteht die Skoliose unentwegt weiter, und es ließe sich nur so viel sagen, daß in beiden Fällen eine, allerdings in ge-

Digitized by Google
Original from UNIVERSITY OF CALIFORNIA
Generated on 2019-10-16 13:57 GMT / http://hdl.handle.net/2027/uc1.b3774664
Public Domain in the United States, Google-digitized / http://www.hathitrust.org/access_use#pd-us-google

ringstem Maße sich dokumentierende Streckung der Wirbelsäule (also Verminderung der Skoliose) zu verzeichnen wäre. Man sieht, daß durch den Eingriff die Wirbelsäule zur Streckung neigt — soweit Messung und Untersuchung feststellen können. — Dabei muß wohl bemerkt werden, daß die Thorakoplastik beidemal ganz „empirisch" ausgeführt wurde, und sowohl punkto Anzahl der Rippen, die durchtrennt wurden, als auch hinsichtlich der Resektionsgröße der einzelnen Rippenstücke müssen wir die Resektion als „klein" bezeichnen. Um ja auf diesem noch unbekannten Gebiete keine Schädigung zu verursachen, wollte ich zunächst keinen größeren Eingriff durchführen. Wir haben noch gar kein Urteil darüber, in welcher Höhe und wieviel Rippen durchtrennt werden müssen, und ob zugleich mehr oder weniger starke Resektionen von Rippenteilen ausgeführt werden müssen, oder ob die Durchtrennung an der Basis als solche allein schon genügt. Wir sind durch Erfahrungen an der physiologischen Wirbelsäule dazu versucht worden, den Eingriff bei der pathologischen Wirbelsäule auszuführen, und auch hier ist die Frage noch offen, ob nicht die pathologische Wirbelsäule anders reagiert, jedenfalls viel größeren Widerstand der Umbiegung bietet, als die normale Wirbelsäule gegen alle Redressionsmaßnahmen, also auch gegen eine Spontanredression nach der hier geschilderten Operation. Aber immerhin zeigt doch die Verkrümmung der Wirbelsäule nach Thorakoplastiken eine recht augenfällige und mit Sicherheit eintretende Gestaltsveränderung, so daß deren Beziehung zur Therapie einer Skoliose nicht aus den Augen gelassen werden sollte, um so mehr, als auch die beiden von Maaß operierten Fälle eine günstigere Redressionsfähigkeit

Abb. 3.

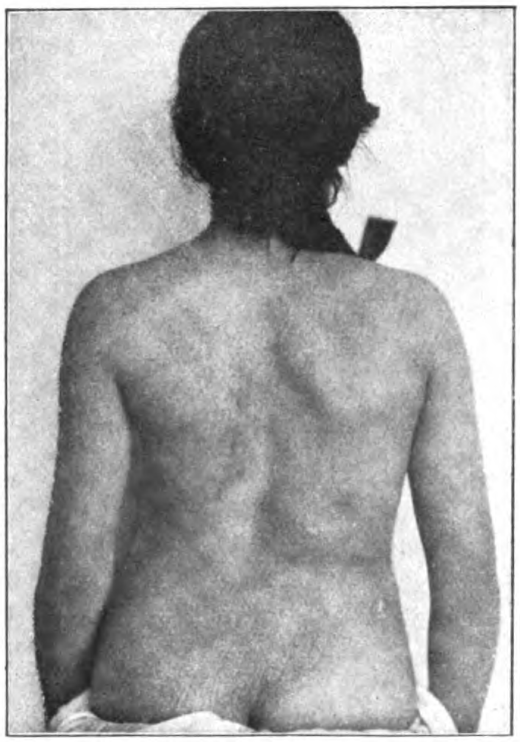

Skoliose. Fall I. M. B. Im Stehen von hinten nach der Operation. 4. Mai 1918.

Digitized by Google
Original from UNIVERSITY OF CALIFORNIA
Generated on 2019-10-16 13:57 GMT / http://hdl.handle.net/2027/uc1.b3774664
Public Domain in the United States, Google-digitized / http://www.hathitrust.org/access_use#pd-us-google

Abb. 4 a.

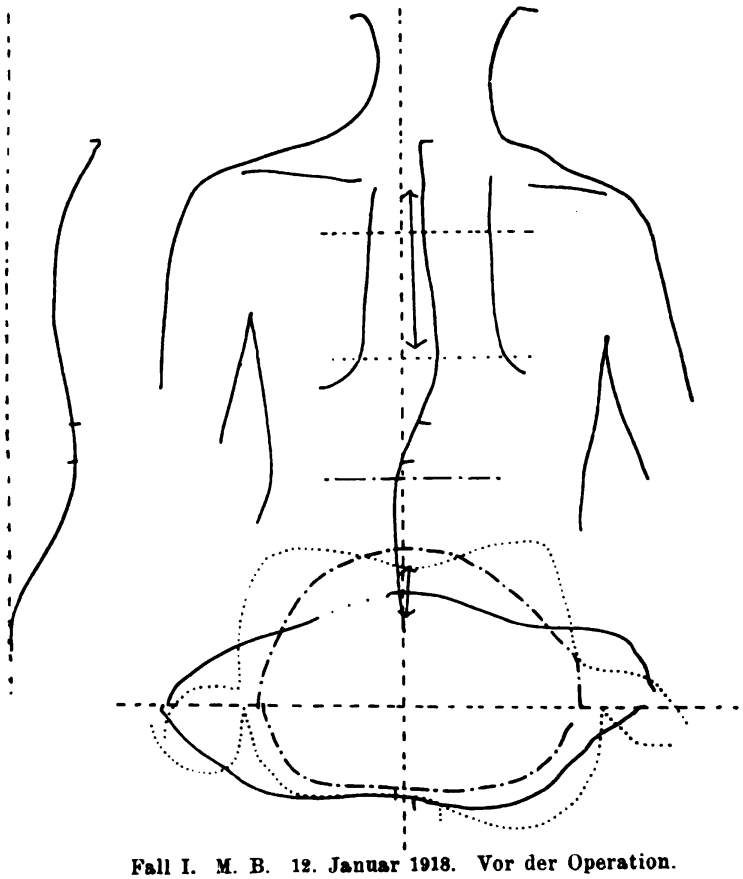

Fall I. M. B. 12. Januar 1918. Vor der Operation.

Abb. 4 b.

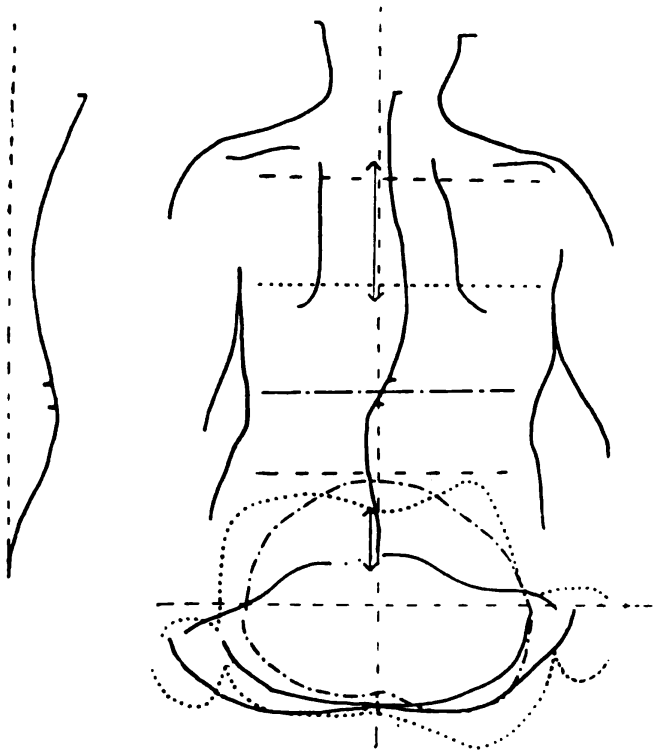

Fall I. M. B. 25. März 1918. Nach der Operation.

Digitized by Google

Original from
UNIVERSITY OF CALIFORNIA

Generated on 2019-10-16 13:57 GMT / http://hdl.handle.net/2027/uc1.b3774664
Public Domain in the United States, Google-digitized / http://www.hathitrust.org/access_use#pd-us-google

des skoliotischen Thorax erkennen ließen. Wir haben Gelegenheit gehabt, auch in anderer Weise zum operativen Eingriff bei einer Skoliose zu schreiten.

Nachfolgend sei der Fall kurz beschrieben:

M. K. 6 Jahre. Eintritt Februar 1917.

Anamnese: Ergibt soweit nichts Besonderes, als daß die Mutter, bereits kurz nachdem das Kind zu sitzen anfing, bemerkte, daß sich in der unteren Hälfte des Rückens ein Buckel auszuprägen begann.

Abb. 5.

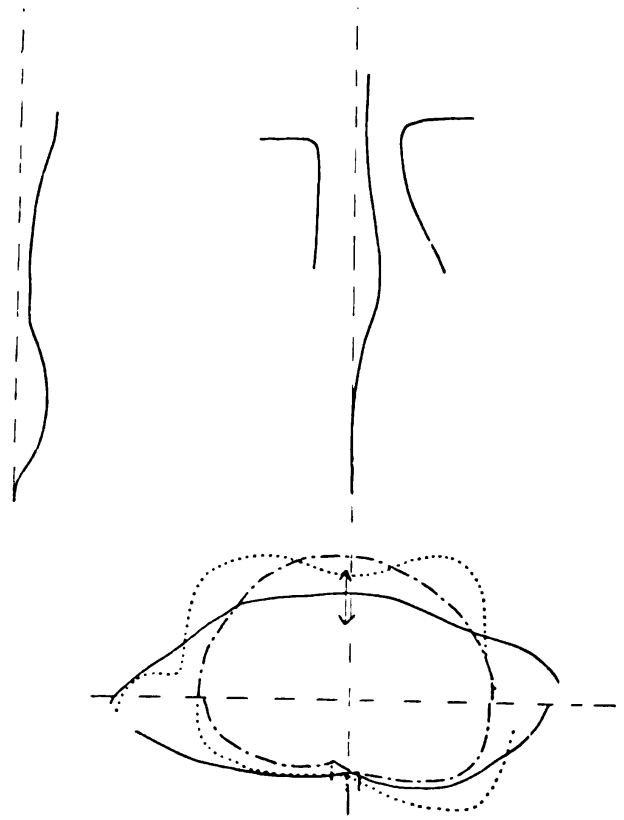

Fall I. M. B. 3. Mai 1918. Nach der Operation.

Status: **Außer einer leichten Rachitis sind an dem Kinde keine Veränderungen zu konstatieren, sowohl die Sinnesorgane, als auch die Organe der Brust und des Abdomens zeigen nichts Besonderes. Hinsichtlich des Lokalstatus zeigt sich aber auf den ersten Blick, sowohl beim Stehen wie beim Sitzen, daß der Knabe in der Höhe des XII. Brustwirbels einen deutlichen Buckel hat, der im ersten Moment am meisten einem spondylitischen Gibbus gleicht. Es zeigt sich aber, daß der Buckel nicht druckempfindlich ist, in Bauchlage bei Extension an den Beinen leicht sich korrigieren läßt, und daß keine Zeichen irgend welcher Abszesse oder Beteiligung von seiten des Nervensystems vorhanden sind. Ein angefertigtes Röntgenbild ergibt einen klaren Befund, in dem Sinne, daß der XII. Brustwirbel nur zur Hälfte ausgebildet ist,**

Digitized by Google
Original from UNIVERSITY OF CALIFORNIA
Generated on 2019-10-16 13:58 GMT / http://hdl.handle.net/2027/uc1.b3774664
Public Domain in the United States, Google-digitized / http://www.hathitrust.org/access_use#pd-us-google

und das darüberliegende Wirbelsäulensegment im Begriffe ist, über diesen Wirbel herunterzurutschen. Eine leichte Seitwärtsneigung der Wirbelsäule über dem XII. Brustwirbel ist ebenfalls zu konstatieren (Abb. 10).

Diagnose: Beginnende Kyphoskoliose bei kongenitaler Mißbildung.

Nach den klinischen Erfahrungen, die Albee und de Quervain mit Transplantation von Knochen auf die insuffizierte Wirbelsäule erzielten, und gestützt auf die Experimente, welche ich seiner-

Abb. 6.



Fall II. B. I. Vor und nach der Operation.

Abb. 7.

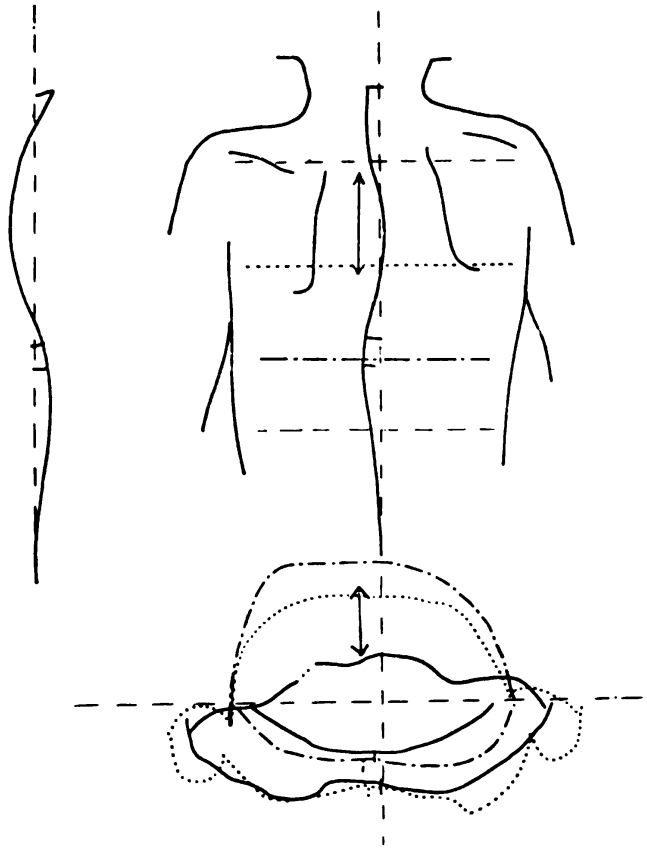

Fall II. B. I. Vor der Operation. 17. März 1917.

zeit in dieser Richtung ausführte, war es auf der Hand liegend, durch eine Knochentransplantation auf die Dornfortsatzgegend, den im Bereich des defekten Wirbelkörpers fehlenden Halt der Wirbelsäule gleichsam wieder zu geben.

21. Februar 1917: Operation (Dr. Hoeßly). Typische Transplantation mit 2 Spänen aus der Tibia, je rechts und links von den Dornfortsätzen im Bereich des X., XI. und XII. Brust- und des I. Lendenwirbels. Heilung erfolgt ohne Störung.

Digitized by Google
Original from UNIVERSITY OF CALIFORNIA
Generated on 2019-10-16 13:57 GMT / http://hdl.handle.net/2027/uc1.b3774664
Public Domain in the United States, Google-digitized / http://www.hathitrust.org/access_use#pd-us-google

Wir haben nun den Fall bis heute verfolgt, und es zeigt sich, daß die Form, welche wir seinerzeit vor der Operation durch einfache Streckung der Wirbelsäule erhalten hatten (Abb. 10), durch die nachfolgende Transplantation bis auf den heutigen Tag (1 ½ Jahre) in unveränderter Weise erhalten blieb (Abb. 11). Dabei zeigt sich auch in dem jüngst angefertigten Röntgenbild der gleiche Defekt des XII. Brustwirbels wie vor 2 Jahren. Wir dürfen daraus den

Abb. 8.

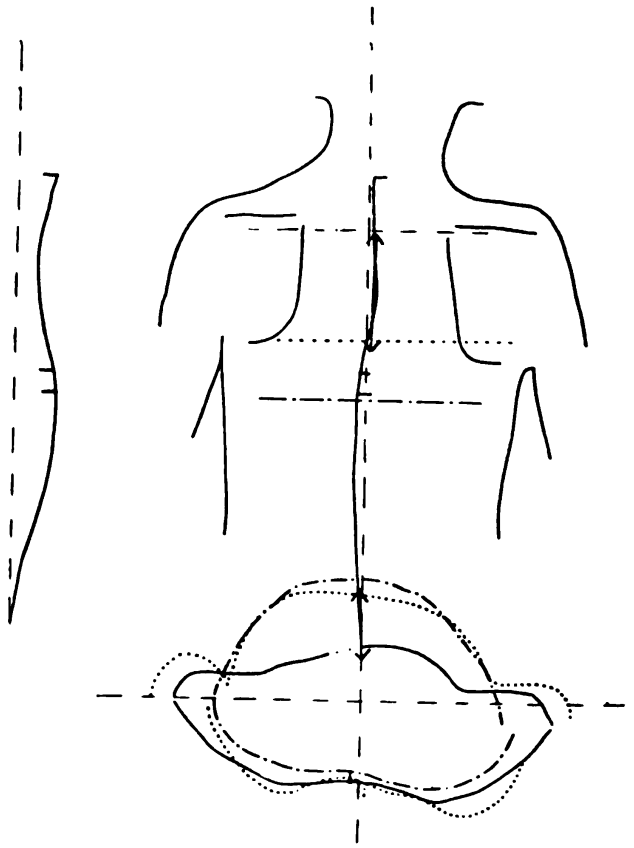

Fall II. B. I. Nach der Operation. 25. März 1918.

Schluß ziehen, daß die Transplantation in hohem Maße geeignet ist, eine gestreckte Gestalt des Rückgrates zu erhalten, und als mechanische Stütze ausgezeichnet arbeitet. Es ist dieser klinische Fall ein absolut gleichwertiger Beweis zu Ergebnissen an Experimenten, die ich früher bei der Wirbelsäule von Hunden ausführte, woselbst ich die hohe mechanische Leistungsfähigkeit des Knochenspanes beweisen konnte.

In diesem Falle von Kyphose mit leichter Skoliose infolge Defekts der Wirbelkörper liegt eine klare und einwandfreie operative

Digitized by Google
Original from UNIVERSITY OF CALIFORNIA
Generated on 2019-10-16 13:57 GMT / http://hdl.handle.net/2027/uc1.b3774664
Public Domain in the United States, Google-digitized / http://www.hathitrust.org/access_use#pd-us-google

Indikation auf der Hand, besonders in Anbetracht der hochgradigen Deformitäten, die sich an solchen, scheinbar kleinen Mißbildungen an den Wirbelkörpern, beim heranwachsenden Individuum, einstellen. Sie ist unserer Ansicht nach die Methode der Wahl für solche Fälle, wobei natürlich bemerkt werden muß, daß diese Skoliosenformen ätiologisch weitaus in der Minderzahl sind.

Zum Schlusse sei noch die Frage aufgeworfen, ob nicht unter Umständen die direkte Inangriffnahme der Wirbelsäule durch das

Abb. 9.

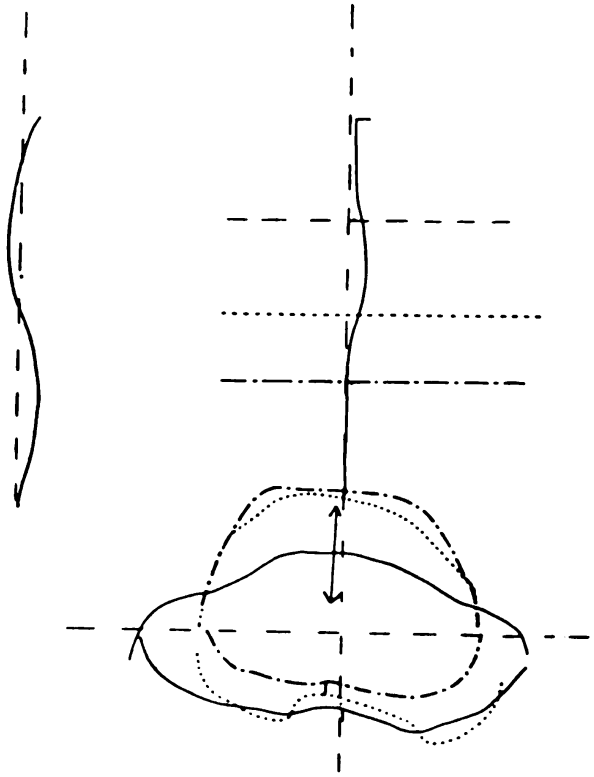

Fall II. B. I. Nach der Operation. 3. Mai 1918.

Abdomen bei frühzeitig erkrankten Fällen (Mißbildungen, Wirbelanomalien usw.) unter Umständen geboten ist, und versucht werden sollte. Bis jetzt scheint hauptsächlich der technische Teil als schwierig oder direkt aussichtslos betrachtet worden zu sein (vgl. Schultheß, Handbuch der orthop. Chir. Bd. I, S. 1152). Die oben erwähnten Tierversuche haben mich zu der Ueberzeugung gebracht, daß die breit übersichtliche Inangriffnahme der Wirbelkörper im Gebiet der Kreuzbein-Lendenwirbelsäule sehr wohl möglich ist, und daß ohne Schwierigkeit jeder beliebige Teil der Wirbelsäule, sei es Wirbel-

Digitized by Google
Original from UNIVERSITY OF CALIFORNIA
Generated on 2019-10-16 13:57 GMT / http://hdl.handle.net/2027/uc1.b3774664
Public Domain in the United States, Google-digitized / http://www.hathitrust.org/access_use#pd-us-google

körper oder die lateralen Teile, in Angriff genommen werden können. Zu diesen Versuchsergebnissen stimmt die bereits schon früher gemachte Mitteilung von Fischer, Müller und Kausch (vgl. mein Referat in Bruns' Beiträge Bd. 102, S. 41), die zeigen — allerdings nicht bei Skoliosen, sondern bei entzündlichen Prozessen der Wirbelsäule —, daß die Lendenwirbelsäule beim Menschen transabdominell sehr gut angreifbar ist. Nun wäre aber ein allfälliges

Abb. 10.

Fall III. M. K. 6 Jahre alt. Wirbelsäule vor Operation. Herbst 1916

Abb. 11.

Fall III. M. K. Wirbelsäule nach Operation. Sommer 1918. (Man sieht deutlich die im Bereich des Defektes auf die Dornfortsätze aufgepflanzte Spange.)

operatives Vorgehen auf Grund dieses Verfahrens nur im Bereich der Kreuzbein-Lendenwirbelsäule möglich. Dazu ist zu bemerken, daß gerade in diesem Abschnitt der größte Teil der Deformitäten Verwerfungen und asymmetrische Anlagen von Wirbelkörpern stattfinden (Schultheß, l. c. S. 905).

Wir wollen unsere Bemerkung über diesen Gegenstand mit aller Reserve wiedergeben und jedenfalls nur denjenigen, welche Gelegenheit haben, frühzeitig Wirbelanomalien im Bereich der Lenden-

Digitized by Google
Original from UNIVERSITY OF CALIFORNIA
Generated on 2019-10-16 13:57 GMT / http://hdl.handle.net/2027/uc1.b3774664
Public Domain in the United States, Google-digitized / http://www.hathitrust.org/access_use#pd-us-google

wirbelsäule zu entdecken, daran erinnern, daß der Eingriff als solcher keine besondere Schwierigkeit oder Risiko bedingt und in Erwägung zu ziehen ist. —

Wenn wir nach dieser Mitteilung zu unserer oben gesetzten Frage zurückkommen, so sind wir im Zweifel, ob wir sie mit „Nein" oder „Ja" beantworten müssen. Für Fälle wie unser Fall M. K ist die Indikation klar und kann unbedingt mit „Ja" beantwortet werden. Aber gerade für die Großzahl der übrigen, fixierten Skoliosen scheint uns eine operative Indikation noch eine sehr problematische zu sein. Wir beantworten deshalb unsere Frage einstweilen mit einem „möglicherweise" und geben uns zufrieden, wenn unsere Mitteilung zu weiteren Untersuchungen, speziell Experimenten, in dieser Richtung der Skoliosenbehandlung anregt, und stellen fest, daß anderseits unsere beiden operativen Resultate diejenigen, über welche Maaß bereits früher berichtete, im wesentlichen bestätigen, obwohl unsere Operationen ohne Kenntnis der seinigen ausgeführt wurden, und aus anderen Gesichtspunkten heraus. Daß eine der Operation sich anschließende Gipsredressionsbehandlung, wie sie Maaß befürwortet, zweckmäßig und unterstützend wirken könnte, scheint mir sehr wahrscheinlich.

Wir wollen aber — unsere Mitteilung beschließend — nicht vergessen, daß die Skoliosen in ihrer Großzahl hauptsächlich kosmetische Mängel bedeuten, und ob es überhaupt angezeigt ist, für deren Behandlung operative Maßnahmen zu befürworten, — Maßnahmen, die schließlich nicht irrelevant sind und doch ein gewisses Risiko mit sich bringen, — scheint heute noch sehr fraglich zu sein. Dies umsomehr, als die konservativen Methoden, redressierende Gipsverbände, aktives und passives Turnen in geeigneter Kombination, Mittel sind, mit welchen gewisse Erfolge sich erzielen lassen. Ueber diese Methoden, speziell das aktive Turnen mit Widerstand, werden wir später einige Bemerkungen auf Grund praktischer Resultate mitteilen. —

Literatur.

Guérin, J., Traité des déviations latérales de l'épine par myotomie rachidienne. Gaz. méd. 1893.

Bouvier, Appréciation de la myotomie appliquée au traitement des déviations rachidiennes. Annales de la chir. franç. et étrangère, Tome 3, Bull. de l'Acad. de méd. Tom 37, 1841.

Digitized by Google
Original from UNIVERSITY OF CALIFORNIA
Generated on 2019-10-16 13:57 GMT / http://hdl.handle.net/2027/uc1.b3774664
Public Domain in the United States, Google-digitized / http://www.hathitrust.org/access_use#pd-us-google

v. Volkmann, Rippenresektion bei der Skoliose. Berl. klin. Wochenschr. 1889, Nr. 50.

Jaboulay, La désternalisation. Progr. méd. novembre 1893.

Hoffa, Operative Behandlung einer schweren Skoliose. Zeitschr. f. orthop. Chir. Bd. 4, 1896, Heft 2—3.

Tietze, Skoliose, behandelt mit Resektion des Rippenbuckels. Allgem. med. Zentralzeitung, Bd. 4, 1897.

Bade, P., Rippenresektion bei schwerer Skoliose. Klin. Mitteilung im Zentralbl. f. Chir. 1903, Nr. 38, S. 1045.

Schultheß, Handbuch der orth. Chir. Bd. I, 2, 1905—1907.

Krukenberg, Arch. f. Orthop. und Mechanotherap. Bd. XV, S. 91.

Maaß, Operative Behandlung schwerer Skoliosen. Orthop. Kongreß 1914, S. 367.

Sauerbruch-Elving, Die extrapleurale Thorakoplastik. Ergebn. d. inneren Med. und Kinderheilkunde 1913, Bd. 10, S. 869.

Albee, American orthopädic. Assoc. May 15, 1911.

de Quervain, Bruns' Beiträge Bd. 79, 1912.

Hoeßly, Bruns' Beiträge Bd. 102, H. 1, 1916.

Generated on 2019-10-16 13:57 GMT / http://hdl.handle.net/2027/uc1.b3774664
Public Domain in the United States, Google-digitized / http://www.hathitrust.org/access_use#pd-us-google

Digitized by Google

Original from
UNIVERSITY OF CALIFORNIA

XV.

Das Ergebnis einer ausgedehnten Rippenresektion auf der konkaven Seite bei einer schweren Skoliose.

Von

Prof. Dr. **Fritz Lange.**

Mit 12 Abbildungen.

Eine Skoliose, bei der Versteifungen bestehen, ist eine Kontraktur der Wirbelgelenke. Das klingt selbstverständlich, wird aber in der Praxis viel zu wenig beachtet. Niemand würde eine Ellenbogenkontraktur in Behandlung nehmen, ohne genau festzustellen, wie weit Beugung und wie weit Streckung möglich ist. Bei der Skoliose gilt eine solche genaue Bestimmung der Grenzen der Beweglichkeit für überflüssig oder vielleicht auch für schwierig, obwohl ich schon im Jahre 1905 ein sehr einfaches Verfahren beschrieben habe, das die Beweglichkeit der Wirbelsäule in der Frontalebene bei Rechts- und Linksbeugung zu zeichnen und damit genau zu bestimmen gestattet. Abb. 1 zeigt das Zeichenbild der

Abb. 1.

Dornfortsatzlinie einer links konvexen Skoliose ohne Versteifung beim Biegen nach rechts und links.

Abb. 2.

Dornfortsatzlinie einer schweren, rechts konvexen Skoliose mit hochgradiger Versteifung, beim Biegen nach links und rechts.

Beweglichkeit einer lockeren, Abb. 2 das einer im Dorsalteil versteiften Skoliose.

Diese Ausführungen schienen notwendig zu sein, um zu verstehen, daß die Urteile über die Erfolge unserer Therapie bei schwe-

Generated on 2019-10-16 13:57 GMT / http://hdl.handle.net/2027/uc1.b3774664
Public Domain in the United States, Google-digitized / http://www.hathitrust.org/access_use#pd-us-google
Digitized by Google
Original from UNIVERSITY OF CALIFORNIA

ren Skoliosen so weit auseinandergehen. Der eine Autor hält jede Behandlung einer schweren Skoliose für aussichtslos, der andere erzielt angeblich mit gymnastischen Methoden oder Korsetten oder Verbänden Lockerungen von starren Versteifungen. Die Literatur über das Abbottsche Redressement enthält zahlreiche Beispiele beider Arten.

Wer bei einer Skoliose in der oben beschriebenen Weise die Beweglichkeit aufzeichnet, wird weder der einen noch der anderen

Abb. 3.

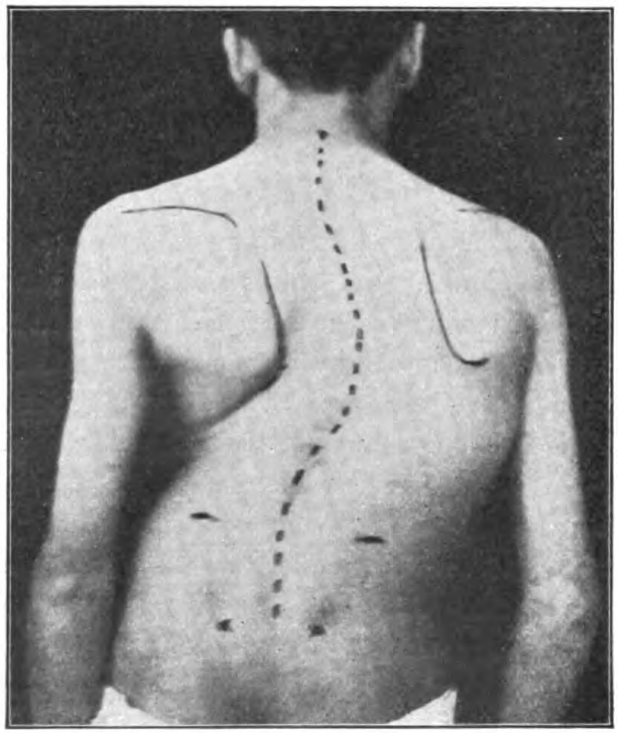

K. M. am 21. Januar 1919. Haltung vor der Behandlung.

Ansicht zustimmen. Man kann tatsächlich bei einem Teil der schwersten Skoliosen sehr erfreuliche Besserungen in der Figur erzielen durch Schaffung und Verstärkung von Gegenbiegungen, durch Verlagerung des Rumpfes von der konvexen nach der konkaven Seite und durch Detorsion der Rippen. An dem völlig oder nahezu völlig versteiften Abschnitt einer skoliotischen Wirbelsäule ändert man aber weder durch Gymnastik noch durch redressierende Korsette etwas Wesentliches. Die eigentliche Gelenkkontraktur besteht vielmehr in der Regel, mag man noch so erfreuliche Besserungen in der Gesamtfigur erzielen, unverändert fort. Daß eine Besserung in

Digitized by Google
Original from UNIVERSITY OF CALIFORNIA
Generated on 2019-10-16 13:57 GMT / http://hdl.handle.net/2027/uc1.b3774664
Public Domain in the United States, Google-digitized / http://www.hathitrust.org/access_use#pd-us-google

der Beweglichkeit eines vor der Behandlung völlig versteiften Wirbelsäulenabschnittes möglich ist, hat bisher in einwandfreier Weise nur Schede in einem Falle nachgewiesen, der mit Gips-

Abb. 4.

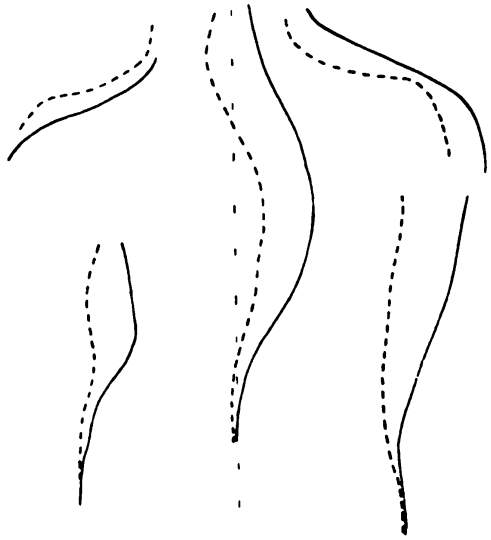

——— Gewöhnliche Haltung vor der Behandlung am 21. Januar 1919.
- - Bestmögliche Haltung nach der Behandlung am 4. November 1919.

Abb. 5. Abb. 6.

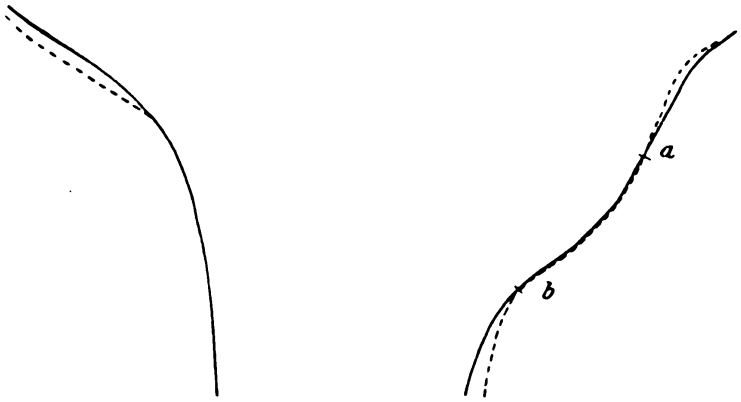

Beweglichkeit der Wirbelsäule
beim Abbiegen nach links beim Abbiegen nach rechts.

——— Vor der Behandlung am 21. Januar 1919. - - - - Nach Abschluß der Behandlung am 4. November 1919. Die Versteifung *a b* an dem Hauptsitz der Verbiegung ist am Schluß der Behandlung trotz der Rippenresektion die gleiche, wie vor der Behandlung. Die Beweglichkeit in den oberhalb und unterhalb der Versteifung gelegenen Wirbelsäuleabschnitten ist aber beim Biegen nach rechts deutlich größer geworden.

verbänden unter Extension und mit seitlichem Redressement behandelt worden war. Die Dauerresultate jeder Gipsbehandlung der Skoliosen sind aber bisher schlecht gewesen, und deshalb besteht

Digitized by Google
Original from UNIVERSITY OF CALIFORNIA
Generated on 2019-10-16 13:57 GMT / http://hdl.handle.net/2027/uc1.b3774664
Public Domain in the United States, Google-digitized / http://www.hathitrust.org/access_use#pd-us-google

zweifellos das Bedürfnis nach einer besseren und erfolgreicheren Behandlung der skoliotischen Versteifung.

Die Erfahrungen, die Sauerbruch bei den Pfeilerresektionen des Thorax gemacht hat, schienen die Aussichten für eine operative Lösung des Problems günstig zu gestalten. Der verstorbene Kollege Hößly hat, angeregt von den Sauerbruchschen Resultaten, dieses Problem aufgegriffen und berichtet in dieser Zeitschrift über seine Erfolge. Seine Mitteilungen werden vielleicht andere Autoren zur Nachprüfung anregen.

Deshalb schien es wünschenswert, die Erfahrungen, die Geh.-Rat Sauerbruch und ich bei der gemeinsamen Behandlung einer

Abb. 7. Abb. 8. Abb. 9.

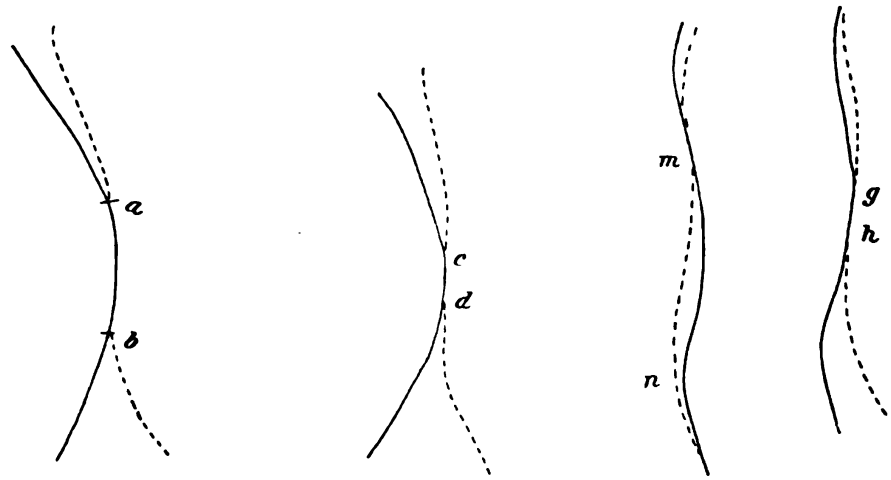

—— Dornfortsatzlinie beim Biegen nach links.
····· Dornfortsatz beim Biegen nach rechts.

Abb. 7 vor der Behandlung am 21. Januar 1919. *a b* Zone der völligen Versteifung.

Abb. 8 nach der ersten Rippenresektion und viertägigem orthopädischem Turnen am 4. März 1919. *c d* Zone der völligen Versteifung.

Die Dornfortsatzlinie beim Biegen nach rechts —— am 21. Jan. 1919, ····· am 4. März 1919. *m n* zeigt die Abflachung der rechtskonvexen Dorsalskoliose; *g h* die Verkleinerung der völlig versteiften Partie (vgl. Abb. 6).

schweren Skoliose mit der Rippenresektion auf der konkaven Seite gemacht haben, zu veröffentlichen.

Ehe ich die Krankengeschichte gebe, seien einige kritische Betrachtungen vorausgeschickt.

Die völlige Unbeweglichkeit eines skoliotischen Wirbelsäulenabschnittes kann bedingt sein durch ankylotische Verschmelzungen einer Anzahl von Wirbeln. Eine Geraderichtung einer solchen ankylotischen Skoliose ist nur durch operative Eingriffe an den Wirbelknochen selber möglich. Diese übrigens seltenen meist

Digitized by Google
Original from UNIVERSITY OF CALIFORNIA
Generated on 2019-10-16 13:57 GMT / http://hdl.handle.net/2027/uc1.b3774664
Public Domain in the United States, Google-digitized / http://www.hathitrust.org/access_use#pd-us-google

kongenitalen Fälle kommen für eine Behandlung durch Rippenresektion von vornherein nicht in Betracht.

Bei anderen Skoliosen sind die Gelenkverbindungen der Wirbel noch erhalten, eine Geraderichtung wird aber verhindert durch Verkürzung der Weichteile auf der konkaven Seite. Theoretisch könnte das Hindernis bedingt sein entweder durch Verkürzung des Bandapparates an den Wirbeln selbst oder der zwischen den Rippen an der konkaven Seite ausgespannten Weichteile (Lig.

Abb. 10.

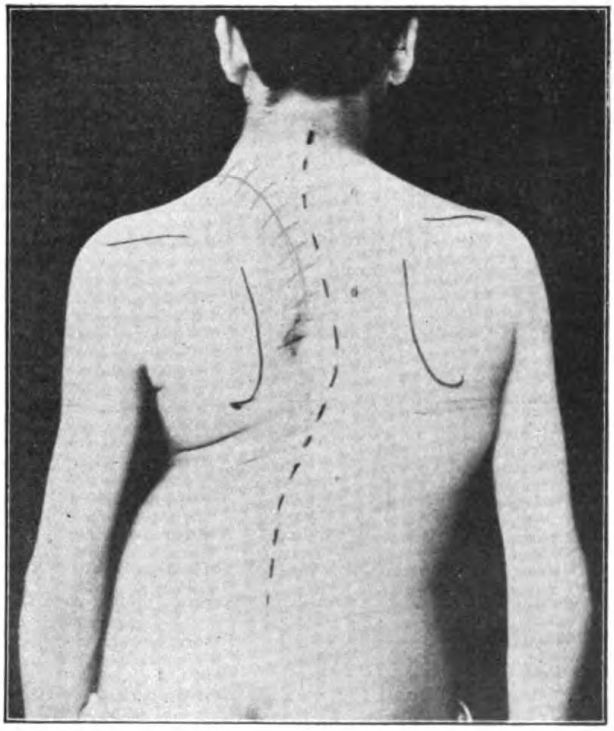

X. M. am 18. Juni 1919 nach Abschluß der klinischen Behandlung, gewöhnliche Haltung.

intercostalia und Musculi intercostales) oder durch eine Schrumpfung des Erector trunci, und endlich durch ein Zusammenwirken dieser drei Komponenten.

Daß eine schwere Skoliose durch Tenotomie der konkavseitigen Muskulatur nicht gebessert wird, wissen wir durch die Erfahrungen der Guérinschen Tenotomien unseligen Angedenkens. Wer die Pathologie der Skoliose nicht kennt, könnte sich vielleicht verleiten lassen, einen oft bretthart gespannten Muskelstrang der konkaven Seite, der aus der unteren Hälfte des Erector trunci, dem

Digitized by Google
Original from UNIVERSITY OF CALIFORNIA
Generated on 2019-10-16 13:57 GMT / http://hdl.handle.net/2027/uc1.b3774664
Public Domain in the United States, Google-digitized / http://www.hathitrust.org/access_use#pd-us-google

Quadratus lumborum und dem Psoas sich zusammensetzt, als Ursache der Versteifung einer skoliotischen Wirbelsäule anzusprechen. Aber durch eine Durchschneidung dieses Muskels würde dem Patienten nicht genützt, sondern geschadet werden. Denn die Arbeit dieser Muskelmassen hindert das Sinken des skoliotischen Thorax nach der konvexen Seite.

Eine gründliche Durchschneidung des gesamten Bandapparates auf der konkaven Seite der Wirbelsäule selbst erscheint wegen der Gefahr der Verletzung großer Gefäße nicht ratsam. Dagegen ist die Ausschaltung der zwischen den Rippen gelegenen Hindernisse durch ausgedehnte Rippenresektion dank der heutigen Technik unbedenklich. Ob ein solcher Eingriff genügt, um eine versteifte Skoliose beweglich zu machen, konnte nur der Versuch entscheiden.

Im Januar 1919 bot sich Gelegenheit zu einer solchen Operation an einem Patienten der chirurgischen Klinik X. M.

Der 19jährige Patient hatte die Verbiegung der Wirbelsäule, welche Abb. 3 in der Photographie und Abb. 4 in der Zeichnung wiedergibt, vor 2 Jahren zuerst bemerkt. Seitdem soll die Verbiegung ständig zugenommen haben.

Die Untersuchung ergab eine rechtskonvexe Dorsolumbalskoliose mit kurzen linkskonvexen Gegenbiegungen in dem unteren Lumbalteil und in dem oberen Dorsal- und dem Cervikal-Abschnitt. Ein großer Teil der Dorsalwirbelsäule war, wie Abb. 5, 6 und 7 zeigt, völlig versteift. Der Rumpf hing stark nach rechts. Es bestand deshalb die Gefahr, daß durch das nach rechts verschobene Körpergewicht die Skoliose immer schlimmer würde. Unter diesen Umständen erschien der Versuch einer operativen Behandlung erlaubt zu sein.

Operationsbericht. 7. Februar 1919.

1. Operation: 1 ccm 1%ige Mf. vor der Operation. Lagerung des Patienten wie zur paravertebralen Thorakoplastik auf der rechten Seite des Körpers, nur etwas flacher, fast wie bei einer Nierenoperation.

Aethernarkose mit Ueberdruck. Operateur Geh.-Rat Sauerbruch. Assistenz Prof. Häcker, Dr. Lebsche: 25 cm langer Schnitt wie zur Plastik über dem Unterlappen. Es fällt dabei auf die Breite der Rückenmuskulatur. Auch sind die sehnigen Ansätze der langen Muskeln an den Rippen viel breiter ausgebildet als sonst. Nunmehr Resektion eines 5 cm langen Stückes aus der VIII. Rippe. Von der IX. Rippe ab entstehen Schwierigkeiten beim Verfolgen des vertebralen Abschnittes der Rippen insofern, als sie weiter unter der Rückenmuskulatur verschwinden, so daß diese eingekerbt werden muß. Auch dann gelingt es nur sehr schwer, bis zum vertebralen Ansatz der Rippen zu gelangen. Auffallend ist, daß die Biegung des vertebralen Abschnittes der Rippe sehr flach ist. Sie scheint in diesem Abschnitte verlängert zu sein. Infolge der erwähnten Verlängerung des hinteren Abschnittes der Rippe ge-

Digitized by Google
Original from UNIVERSITY OF CALIFORNIA
Generated on 2019-10-16 13:57 GMT / http://hdl.handle.net/2027/uc1.b3774664
Public Domain in the United States, Google-digitized / http://www.hathitrust.org/access_use#pd-us-google

lingt es nicht, mit der gewöhnlichen Zange zur Resektion sie zu umfassen, sondern es muß die Resektionsschere der I. Rippe angelegt werden.

Nach Durchtrennung des vorderen Abschnittes kann das übliche Resektionsinstrument benützt werden. Während der Operation ist die Atmung auffallend beschleunigt, trotz tiefer Narkose. Teilweise sind die Interkostalräume so eng, daß es kaum gelingt, mit dem gewöhnlichen Periostschaber zwischendurchzukommen. Der vertebrale Abschnitt der Rippe muß wegen der Breite der Rückenmuskulatur mit Luerscher Zange abgetragen werden. Reseziert wurden im ganzen die VIII. mit XI. Rippe. Nach Schluß der Operation werden

Abb. 11.

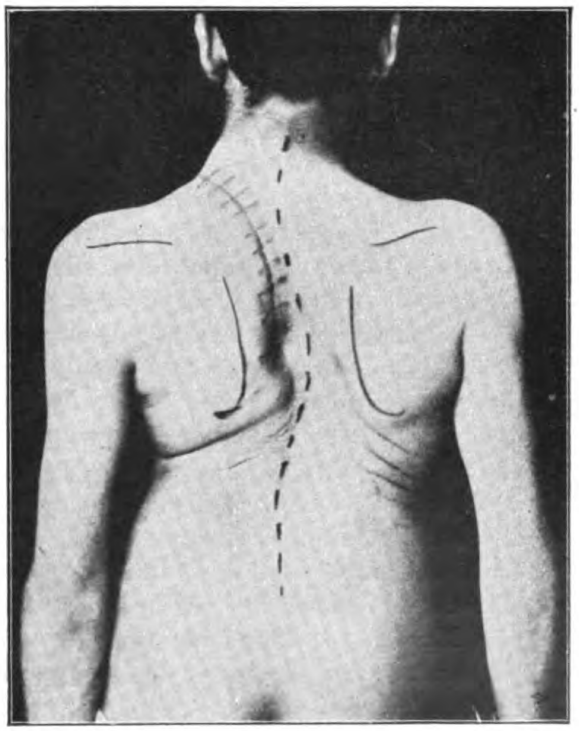

X. M. am 18. Juni 1919 nach Abschluß der klinischen Behandlung, straffe, bestmögliche Haltung.

unregelmäßige Muskelpartien am Boden der Wunde geglättet, so namentlich Teile des M. errector trunci. Um eine Pleuraverletzung zu vermeiden wird auch von der untersten Rippe noch ein Stückchen abgetragen. Die Pleura zeigt sich dabei sehr dünn, durchsichtig, läßt die Lungenverschieblichkeit erkennen; sie wird nicht verletzt. Naht der Muskulatur mittels Catgut. Einlegung eines Gummidrains in den untersten Wundwinkel. Durchgreifende Hautnaht. Kompressionsverband.

Nach abgeschlossener Wundheilung wurde der Patient am 28. Februar 1919 in die orthopädische Klinik zur Einleitung einer energischen redressierenden gymnastischen Behandlung verlegt.

Die Untersuchung ergab, daß der Rumpf nicht ganz so weit nach rechts hing, wie vor der Operation. Es ist nicht unwahrscheinlich, daß diese

Digitized by Google
Original from UNIVERSITY OF CALIFORNIA
Generated on 2019-10-16 13:57 GMT / http://hdl.handle.net/2027/uc1.b3774664
Public Domain in the United States, Google-digitized / http://www.hathitrust.org/access_use#pd-us-google

Besserung bedingt war durch die infolge der Operation längere Zeit durchgeführte Bettlage. Die Beweglichkeit oder vielmehr die Unbeweglichkeit der Wirbelsäule war genau die gleiche wie vor der Rippenresektion. Nach nur viertägiger Behandlung mit aktiven und passiven Ueberkorsetten im Liegbrett, Seitenzugübung usw. zeigte die Haltung aber eine weitere Besserung. Die Beweglichkeit beim Biegen nach links war ungefähr gleich geblieben, beim Biegen nach rechts war aber eine deutliche Abflachung des anfangs völlig versteiften Bogens (Abb. 9) der Dorsalwirbelsäule festzustellen. Die gymnastische Behandlung wurde auf Grund dieser zweifellosen Besserung fortgesetzt, sie erzielte aber keine weitere Zunahme der Beweglichkeit, nur die habituelle Haltung erfuhr allmählich eine weitere Besserung. Der Rumpf verschob sich noch weiter nach links. Dadurch wurde die seitliche Umrißlinie des Thorax verbessert und die Figur im ganzen genommen hatte erheblich gewonnen.

Abb. 12.



—— Dornfortsatzlinie beim Biegen n. links. ..... Dornfortsatzlinie beim Biegen n. rechts. *cf* Zone der völligen Versteifung nach Abschluß der Behandlung am 4. November 1919. (Die am 4. März 1919 festgestellte Besserung ist wieder völlig verloren gegangen.)

Um eine noch ergiebigere Beweglichkeit zu erzielen wurde eine zweite Operation vorgenommen.

2. Operation 16. April 1919. (Geheimrat Sauerbruch.) Lagerung des Patienten wie zur paravertebralen Thorakoplastik auf die rechte Körperseite. Aethernarkose.

25 cm langer Schnitt wie zur Plastik über dem Oberlappen; der Arm ist stark nach vorne unten gezogen. Nach Durchtrennung der Muskel wird von der I. bis VII. Rippe je ein 4 bis 5 cm langes Stück entfernt. Die vertebralen Teile der Rippen werden noch überdies mittels großer Luerscher Zange abgezwickt. Von der Interkostalmuskulatur werden überstehende Partien abgetragen: nach der Entfernung der VII. Rippe sinkt die linke Thoraxseite zusammen. Die Blutung wird exakt gestillt. Naht der Muskulatur; Hautnaht. Einlegen eines Gummidrains in den unteren Wundwinkel. Kompressionsverband.

Nachdem auch diese Wunde p. p. verheilt war, wurde der Patient in die orthopädische Klinik zurückverlegt, um von neuem einer energischen gymnastischen Behandlung unterzogen zu werden.

Eine Besserung des Zustandes war weder in bezug auf habituelle Haltung, noch in bezug auf Beweglichkeit als unmittelbare Folge der zweiten Operation festzustellen.

Im Verlauf der weiteren orthopädischen Behandlung wurde allmählich erreicht, daß der Rumpf noch mehr von der rechten konvexen nach der konkaven linken Seite verschoben wurde. Die Besserung in der Beweglichkeit des ursprünglich völlig versteiften Abschnittes der Dorsalwirbelsäule blieb zunächst erhalten, nahm aber nicht zu, dagegen wurde die linkskonvexe Gegenbiegung, die von Anfang an in der Lendenwirbelsäule und in dem dorsocervikalen Teil bestanden hatte, vermehrt.

Als eine weitere Besserung nicht mehr zu erzielen war, wurde die klinische Behandlung abgeschlossen und der Patient mit den nötigen Turn-

Digitized by Google Original from UNIVERSITY OF CALIFORNIA
Generated on 2019-10-16 13:57 GMT / http://hdl.handle.net/2027/uc1.b3774664
Public Domain in the United States, Google-digitized / http://www.hathitrust.org/access_use#pd-us-google

apparaten (Liegbrett usw.) und mit der Weisung, die hier gelernten Uebungen fleißig fortzusetzen, am 18. Juni 1919 nach Hause entlassen.

Die gewöhnliche Haltung zeigt Abb. 10, die bestmögliche Haltung, die eine sehr erhebliche Besserung gegenüber dem Januar 1919 erkennen läßt, die aber der Patient nur vorübergehend mit Mühe einnehmen konnte, gibt Abb. 11 wieder.

Am 4. November 1919 stellte er sich wieder vor. Die Untersuchung ergab, daß die gewöhnliche wie die straffe Haltung ungefähr die gleiche wie beim Abschluß der klinischen Behandlung (18. Juni 1919) geblieben war. Die Zeichnung am Zeichenapparat (Abb. 4) ergab, daß die im Juni 1919 festgestellte erhebliche Besserung in der Haltung unverändert erhalten war. Die Untersuchung der Beweglichkeit (Abb. 12) zeigte aber, daß die Lockerung in dem völlig versteiften Teil der Dorsalwirbelsäule, die nach der ersten Operation zustande gekommen war und während der klinischen Beobachtung erhalten geblieben war, wieder völlig verloren gegangen war. Dagegen war die Verstärkung der unteren und oberen Gegenbiegung, die erreicht worden war, unverändert. Eine nennenswerte selbständige Abflachung des Rippenbuckels war während der ganzen Beobachtung nicht eingetreten, wie der Vergleich der bei Beginn und bei Abschluß der Behandlung angefertigten Gipsmodelle zeigte.

Was ist nun das Ergebnis der Behandlung?

Zweifellos hat die Figur durch die Verschiebung des Rumpfes nach der linken konkaven Seite eine erhebliche Verbesserung erfahren, die Gefahr der weiteren Verschlechterung der Skoliose ist dadurch behoben und dieser Nutzen der Behandlung ist für den Patienten hoch anzuschlagen. Erreicht worden ist diese Verschiebung des Rumpfes nach links durch Verstärkung der linkskonvexen Gegenbiegung in der Lendenwirbelsäule und diese wieder ist erzielt durch die orthopädische Behandlung im Turnsaal. Die erste Rippenresektion hat zwar unmittelbar keine deutliche Aenderung in der Thoraxform geschaffen, die aber nach 4 Tagen unter der gymnastischen Behandlung einsetzende Lockerung des völlig versteiften Abschnittes der Dorsalwirbelsäule ist zweifellos auf Kosten der Operation zu buchen. Diese so erhebliche Besserung in so kurzer Zeit wäre erfahrungsgemäß durch die orthopädische Behandlung allein nicht zu erzielen gewesen. Dieses Ergebnis der Operation ist aber durch Narbenschrumpfung im Operationsgebiet schließlich wieder vollständig verloren gegangen.

Die zweite Rippenresektion hat die Beweglichkeit in dem ursprünglich versteiften Abschnitt nicht vermehrt, sondern nur die

Digitized by Google
Original from UNIVERSITY OF CALIFORNIA
Generated on 2019-10-16 13:57 GMT / http://hdl.handle.net/2027/uc1.b3774664
Public Domain in the United States, Google-digitized / http://www.hathitrust.org/access_use#pd-us-google

dorsocervikale, linksseitige Gegenbiegung vermehrt. Einen Nutzen für die Figur hat der Patient dadurch nicht gehabt.

Alles in allem genommen, erweckt das, was wir an diesem einen Fall beobachtet haben, keine großen Hoffnungen, daß das Problem der Lockerung einer versteiften Skoliose durch Rippenresektion auf der konkaven Seite zu lösen sei. Aber die Erfahrungen an einem einzigen Fall sind selbstverständlich nicht entscheidend für die endgültige Beantwortung der Frage. Es ist sehr wohl denkbar, daß durch Aenderungen der operativen Technik bessere Resultate erzielt werden. Wenn wir trotzdem unsere Erfahrungen heute schon mitteilen, so geschieht es deshalb, um übergroße Hoffnungen, welche die Hößlysche Arbeit erwecken könnte, zu dämpfen und um vor einer kritiklosen Aufnahme der Operation, die nur in den Händen sehr erfahrener Lungenchirurgen als unbedenklich anzusehen ist, zu warnen.

Generated on 2019-10-16 13:57 GMT / http://hdl.handle.net/2027/uc1.b3774664
Public Domain in the United States, Google-digitized / http://www.hathitrust.org/access_use#pd-us-google
Digitized by Google
Original from UNIVERSITY OF CALIFORNIA

XVI.

Aus der chirurgischen Klinik der Universität Göttingen.
(Direktor: Prof. Dr. A. Stich.)

Die Schlattersche Krankheit, ein häufiges Symptom der Spätrachitis.

Von **Bernhard Hinrichs.**

Mit 9 Abbildungen.

Seitdem Schlatter [1] im Jahre 1903 unter dem Titel: „Verletzungen des schnabelförmigen Fortsatzes der oberen Tibiaepiphyse" als erster in Deutschland das Krankheitsbild beschrieben hat, das jetzt gewöhnlich nach ihm benannt wird, ist in der Literatur eine große Zahl gleicher und ähnlicher Erkrankungen behandelt worden. Eine zahlenmäßige Angabe der bislang in den Fachzeitschriften veröffentlichten Fälle würde für die Beurteilung der Häufigkeit des Leidens keinerlei Bedeutung haben, einerseits, weil eine sichere Entscheidung darüber, welche Fälle der Schlatterschen Erkrankung zuzurechnen sind, kaum möglich ist, anderseits, weil nur ein kleiner Teil aller hierher gehörigen Beobachtungen veröffentlicht wurde, wie man aus den Angaben einiger Autoren unschwer entnehmen kann.

Zum Verständnis des hier zu behandelnden Leidens erscheint es geboten, zunächst einige Fragen zu erörtern, welche die Symptomatologie und die Entwicklungsgeschichte betreffen. Es handelt sich bei der sog. Schlatterschen Krankheit um eine während der Pubertätszeit auftretende Affektion der Tuberositas tibiae, die sich durch chronischen Verlauf, meist nicht erhebliche funktionelle Störungen, sowie durch eine zirkumskripte Druckempfindlichkeit an der Tuberositas auszeichnet. Den verhältnismäßig geringfügigen subjektiven Beschwerden pflegt der äußere Befund zu entsprechen, in-

Digitized by Google
Original from UNIVERSITY OF CALIFORNIA
Generated on 2019-10-16 13:57 GMT / http://hdl.handle.net/2027/uc1.b3774664
Public Domain in the United States, Google-digitized / http://www.hathitrust.org/access_use#pd-us-google

sofern als gewöhnlich nur eine leichte Verdickung an der Tuberositas, sowie eine geringfügige Schwellung zu beiden Seiten des Ligamentum patellare festgestellt werden kann. In schwereren Fällen finden sich daneben Schwellung des benachbarten Kniegelenks und leichte Atrophie des Quadriceps.

Bei der röntgenologischen Untersuchung der Fälle, die die erwähnten Symptome boten, konnte nun Schlatter feststellen, daß fast regelmäßig Veränderungen an der Tuberositas tibiae nachzuweisen waren, die er als unvollständige, bezw. partielle Frakturen deutete. Da das Leiden nur in einem bestimmten Alter zur Beobachtung kam, folgerte er, daß wohl ein Zusammenhang mit der Entwicklung des in Frage stehenden Knochenteiles vorhanden sein müsse, ähnlich, wie schon Vogt [2] darin ein prädisponierendes Moment für die vollkommenen Abrißfrakturen der Tuberositas tibiae erblickt.

Es ist ein Triumph der Röntgenära, den Schleier, der bislang noch über die Entwicklung der einzelnen Knochen ausgebreitet war, gelichtet zu haben. Wir wissen jetzt, daß die Ossifikation der knorpelig präformierten oberen Tibiaapophyse, die der Sehne des Quadriceps zum Ansatz dient, meist zwischen dem 12. und 15. Lebensjahre erfolgt, wobei jedoch zu berücksichtigen ist, daß von dem ersten Auftreten eines Knochenschattens bis zur fast vollkommenen Vollendung der Ossifikation durchschnittlich nicht mehr als 3—4 Monate vergehen. Nur eine dünne Knorpelschicht bleibt zwischen Tuberositas und Tibiadiaphyse etwa bis zum 18. Lebensjahre erhalten, woraus zu erklären ist, daß Aboulker [3] durch langes Kochen der Tibia eines 18jährigen Individuums die ganze „Tuberoepiphyse“ von der Diaphyse trennen konnte. Geschlecht, Konstitution und Rasse sind, wie bei der Entwicklung des übrigen Skeletts, so auch hier von bestimmendem Einfluß auf den Zeitpunkt des Eintretens und den Verlauf der Ossifikation. Im allgemeinen geschieht die Verknöcherung gleichzeitig von der Epiphyse und von einem unteren selbstständigen Knochenkern aus. Die Epiphyse sendet über die Vorderfläche des Tibiakopfes nach unten einen Fortsatz, dem von unten her der selbständige Knochenkern entgegenwächst, bis sie sich etwa in der Höhe der Epiphysenfuge miteinander vereinigen. Da, wo die beiden Kernkomponenten zur Verschmelzung untereinander kommen, bleibt fast immer noch eine geraume Zeit nachher eine kleine Einschnürung sichtbar. In Ausnahmefällen können im Knorpel

Digitized by Google
Original from UNIVERSITY OF CALIFORNIA
Generated on 2019-10-16 13:57 GMT / http://hdl.handle.net/2027/uc1.b3774664
Public Domain in the United States, Google-digitized / http://www.hathitrust.org/access_use#pd-us-google

der Apophyse noch 1—2 akzessorische Knochenkerne auftreten, wodurch das Bild in den einzelnen Entwicklungsstadien entsprechend kompliziert wird. Bei seitlicher Durchleuchtung hat die noch nicht vollständig mit der Diaphyse verschmolzene Tuberositas im Röntgenbilde die Form eines Schnabels; im übrigen aber muß man sich gegenwärtig halten, daß sie die Form eines kleinen Schildchens aufweist, das dem Tibiakopfe vorn aufliegt.

Die meisten Beobachtungen sprechen dafür, daß der geschilderte Entwicklungstypus bei allen gesunden Individuen durchaus innegehalten wird. Demnach kann man Bergemann [4] nicht beistimmen, der auf Grund eigener Untersuchungen zu dem Schluß kommt, daß sich sogar beim Normalen eine außerordentliche Regellosigkeit bei der Ossifikation ergebe. Er fand dem Entwicklungsgange entsprechend die mannigfachsten Formen im Röntgenbilde, die er aus dem gerade vorliegenden Stadium und aus individuellen Verschiedenheiten herleitet.

Demgegenüber betonen andere Autoren, wie Schlatter, Schultze [5] und Haglund [6], die über eine große Reihe von eigenen Beobachtungen verfügen, daß der Ossifikationsprozeß beim Gesunden keine so nennenswerten Variationen aufweise. Haglund sagt: „An wirklich gesunden Epiphysenregionen wird man vergebens einige größere Variationen der in der Regel sehr konstant verlaufenden Ossifikation suchen.“ Natürlich darf man nicht in den Fehler verfallen, im Röntgenbilde sich als Schatten darbietende Knorpelzonen, die sich, solange die einzelnen Kernkomponenten noch nicht zur Vereinigung gekommen sind, regelmäßig nachweisen lassen, als Frakturlinien deuten zu wollen. Auch bei der Beurteilung der Breite und Form des schnabelförmigen Fortsatzes, sowie der ihn von der Tibiadiaphyse trennenden Knorpelschicht können leicht Fehler unterlaufen, wenn man nicht bedenkt, daß es sich bei den Röntgenbildern nur um Projektionen handelt, und daß eine Ungleichheit der Bilder leicht durch wechselnde Projektionsverhältnisse bedingt sein kann, derart, daß im allgemeinen bei genau frontal durchfallenden Strahlen, der trennende Knorpelspalt breiter erscheinen wird, als bei in schräger Richtung durchtretenden. Nach Ausschaltung solcher Fehlerquellen erhält man bei der Röntgenuntersuchung der gesunden Kniegelenksgegend von Kindern und jungen Leuten durchweg konstante Bilder, die sehr wohl eine Abgrenzung gegenüber mancherlei Veränderungen, die an der oberen Tibiaapophyse vorkommen, zulassen.

Digitized by Google
Original from UNIVERSITY OF CALIFORNIA
Generated on 2019-10-16 13:58 GMT / http://hdl.handle.net/2027/uc1.b3774664
Public Domain in the United States, Google-digitized / http://www.hathitrust.org/access_use#pd-us-google

Solche Veränderungen konnte nun Schlatter in den meisten seiner Fälle feststellen. Er sah Abhebungen der Spitze des schnabelförmigen Fortsatzes, Infraktionen an der Basis und vollkommene Absprengung von kleinen Knochenteilen. Da diese Veränderungen nun durchweg in dem Alter zur Beobachtung gelangten, in dem sich die Tuberositas in der oben geschilderten Weise entwickelt, schließt Schlatter, daß zwischen der Entwicklung und dem Leiden ein ursächlicher Zusammenhang bestehen muß, derart, daß die ossifizierende Apophyse leicht direkten und indirekten traumatischen Einwirkungen zugänglich ist, besonders an der Vereinigungsstelle des oberen Teiles der Tuberositas mit dem unteren apophyseren Teile, die eine geraume Zeit einen Locus minoris resistentiae darstellt, was um so schwerer ins Gewicht fallen muß, als sich gerade am unteren Teile die Hauptansatzstelle der Strecksehne befindet. Irgendwelche pathologische Veränderungen hält Schlatter für das Zustandekommen des Leidens nicht für erforderlich.

Diese Auffassung Schlatters von der rein traumatischen Aetiologie ist von Jensen [7] und besonders Haglund gestützt worden. Auch Altschul [8] vertritt, wie seine aus diesem Jahre stammende Veröffentlichung beweist, die Ansicht, daß es sich bei der in Frage stehenden Krankheit wohl um eine lediglich auf ein Trauma zurückzuführende Verletzung der Tibiaapophyse handele, welche sowohl durch direkte als auch durch indirekte Gewalt hervorgerufen werden könne.

So wahrscheinlich diese Erklärung von der Genese des Leidens auch scheinen mag, ist sie doch nicht lange ohne Widerspruch geblieben. Vor allem ist es ein Punkt, der vielen die Schlattersche Auffassung als unbegründet erscheinen läßt, und auf den immer wieder hingewiesen wird: man vermißt in der Vorgeschichte der Mehrzahl der veröffentlichten Fälle entweder überhaupt ein Trauma, oder, falls ein solches erwähnt ist, erscheint es nicht ausreichend für die Annahme einer rein traumatischen Entstehung der beobachteten Veränderungen, selbst wenn man den Ossifikationsprozeß als prädisponierendes Moment in Betracht zieht.

In dem Bestreben, für die Symptome des Leidens eine andere Erklärung zu finden, hat man im allgemeinen die Entzündung und Wachstumsanomalien herangezogen. Zu der Gruppe derjenigen, welche für die entzündliche Genese des Leidens eintreten, gehört zunächst Thomson [9] der eine Periostitis im Bereiche des An-

Digitized by Google
Original from UNIVERSITY OF CALIFORNIA
Generated on 2019-10-16 13:58 GMT / http://hdl.handle.net/2027/uc1.b3774664
Public Domain in the United States, Google-digitized / http://www.hathitrust.org/access_use#pd-us-google

satzes des Ligamentum patellae, hervorgerufen durch den Zug des Quadriceps, als Ursache angibt. Browser [9] glaubt zwar, daß eine partielle Fraktur vorliegt, aber zum Zustandekommen der klinischen Symptome ist die Entzündung von Bedeutung, die durch den Zug der Quadricepsmuskulatur an dem losgerissenen Fragment ausgelöst wird. Kienböck [10] kommt auf Grund seiner röntgenologischen Befunde zu dem Schluß, daß es sich wenigstens in einem Teile der Fälle um eine „floride Destruktion" des Knochens der Tuberositas und um eine entzündliche Schwellung des jeweils noch erhaltenen Knorpels, also um eine Osteochondritis handelt. Winslow [11] hatte gelegentlich der Operation eines Falles einen Befund, der ihn an einen entzündlich rarefizierenden Prozeß denken läßt. Alsberg [12] glaubt die Krankheit Apophysitis tibialis adolescentium nennen zu müssen. Ebbinghaus [13] spricht von einer Epiphysitis dissecans traumatica. Er glaubt, daß mannigfache in dem Lebensalter von 12—16 Jahren eintretende akute und chronische Irritationen an der sehr exponiert liegenden Epiphyse das Krankheitsbild hervorrufen können, das im wesentlichen auf einer Entzündung der Apophyse beruht, wodurch ein ausgelöstes oder etwa durch Quetschung beschädigtes Fragment von dem Mutterboden getrennt wird. Aehnlich hält auch Goldmann [14] die Entzündung für eine Erscheinung, die erst sekundär hinzutritt, entweder von der Bursa praetibialis aus oder haematogen. Als ein Beweis für die entzündliche Genese des Leidens werden von manchen Seiten die Untersuchungen von Rost [15] und Graef [16] angeführt, die in je einem Falle von „Schlatter" positiven Ausfall der Antistaphylolysinreaktion vermerken, woraus sie allerdings selbst keine weitgehenden Schlußfolgerungen ziehen zu dürfen glauben.

Einwandfreie pathologisch-anatomische Untersuchungen, die vielleicht mit einem Schlage das wahre Wesen der Krankheit aufdecken würden, liegen zurzeit noch nicht vor. Es ist allerdings in einigen Fällen das gelegentlich durch Operation gewonnene Material untersucht worden, aber die veröffentlichten Berichte zeigen, daß die Untersuchungen nicht in einwandfreier Weise vorgenommen sind was zum Teil von den Autoren zugegeben wird.

Lennander soll bei einer Operation deutlich eine Fraktur gesehen haben. Winslow fand in einem Falle verdicktes Periost und darunter erweichten Knochen. Die bakteriologische Untersuchung des entfernten Knochens zeitigte ein negatives Resultat.

Digitized by Google
Original from UNIVERSITY OF CALIFORNIA
Generated on 2019-10-16 13:58 GMT / http://hdl.handle.net/2027/uc1.b3774664
Public Domain in the United States, Google-digitized / http://www.hathitrust.org/access_use#pd-us-google

Alsberg berichtet über folgenden Operationsbefund: „Das Periost war in der nächsten Umgebung des Sehnenansatzes sulzig verdickt und wurde beiderseits längs des Ansatzes des Ligaments bis auf den Knochen eingeschnitten und abgehebelt. Es bot sich nun ein eigenartiges Bild, da sowohl die größtenteils knorpelige Tuberositas tibiae als auch die oberen Schichten der vorderen Schienbeinflächen mit einzelnen granulationsartigen Herden von der Größe eines Stecknadelkopfes bis zu der einer Linse durchsetzt waren.“ Die Herde erwiesen sich als steril. Die mikroskopische Untersuchung ergab Rundzellenanhäufung vom Charakter des Granulationsgewebes.

Curtillet [17] beobachtete außer Veränderungen am Knochen der Tuberositas im Zwischenknorpel unregelmäßige Verknöcherungsvorgänge. Kienböck kann über einen Fall berichten, in dem bakteriologisch einwandfrei Tuberkelbazillen nachgewiesen wurden. Matsuoka [18] fand zweimal deutlich verdicktes Periost und abnorm entwickeltes Knorpelknochengewebe. Ebbinghaus beschreibt das Resultat einer Untersuchung folgendermaßen: „Reaktive Entzündung am Epiphysenfortsatz, und zwar sowohl an der Stelle, an der das Stückchen von dem Fortsatz abgerissen ist, wie auch innerhalb des Stückchens selbst. Die noch knorpeligen Teile sind frei von Entzündungserscheinungen, dagegen finden sich Reihen kleinzelliger Infiltration zwischen den Faserbündeln des Quadriceps. — Der Entzündungsprozeß hat hyperplastische Tendenz.“

Man muß zugeben, daß uns die Operationsbefunde, was die Erkennung des wahren Charakters der Krankheit angeht, nur wenig weiter gebracht haben, um so mehr, als sich die Untersuchungen vielfach nur mit der bakteriologischen Seite der Frage befassen. Es ist natürlich nicht von der Hand zu weisen, daß die Symptome der Schlatterschen Krankheit in seltenen Fällen auch durch einen in der Tuberositas lokalisierten entzündlichen Prozeß verursacht sein können. Aber für die Mehrzahl der Fälle trifft diese Aetiologie sicherlich nicht zu. Einige Autoren haben daher die Frage offen gelassen, welcher Art die Veränderungen letzten Endes sind. Zu diesen gehört Jacobsthal [19], der auf den Röntgenbildern außer einer Verbreiterung des den knorpeligen Partien entsprechenden Streifens zwischen Epiphysenfortsatz und Diaphyse „statt der typischen Kontur der ossifizierten Partien eine Regellosigkeit in der Ossifikation der Teile, unregelmäßige Begrenzung des schnabelförmigen Fortsatzes sowohl nach den knorpeligen Teilen als auch nach

Digitized by Google
Original from UNIVERSITY OF CALIFORNIA
Generated on 2019-10-16 13:58 GMT / http://hdl.handle.net/2027/uc1.b3774664
Public Domain in the United States, Google-digitized / http://www.hathitrust.org/access_use#pd-us-google

dem Perioste zu, periostale Knochenauflagerungen zum Teil isoliert vorspringend" sah. Außer entzündlichen Veränderungen zieht er pathologische Vorgänge an der Knochenknorpelgrenze, die denen bei Genu valgum adolescentium näher stehend zur Spätrachitis Beziehung haben, in den Kreis seiner Erwägungen. Einer ähnlichen Auffassung huldigt Bergemann. Matsuoka hält durch ein Trauma verursachte Wachstumsanomalien in der Apophyse für wesentlich.

Endlich wäre noch Schultze zu erwähnen, der 1913 eine Arbeit erscheinen ließ, die er betitelte: „Zur Schlatterschen Krankheit. Symptom einer Systemerkrankung." Schultze bemerkt, daß das Leiden in seiner Beobachtungsreihe von 8 Fällen 6mal doppelseitig auftrat und ein Trauma für alle seine Fälle höchstens die Rolle des letzten auslösenden Moments spielen konnte, da es ihm nicht möglich war, an Leichenversuchen durch eine Gewalt, wie sie für seine Fälle in Betracht kam, eine Frakturierung der Tuberositas tibiae zu erreichen. Daher faßt er den Vorgang beim Zustandekommen des Leidens als Spontanfraktur auf, die letzten Endes bedingt ist durch eine Schwäche des Bindegewebes und eine erhöhte Neigung zu Periostausreißungen. Nach ihm hat man sich die Enstehung des Leidens so vorzustellen, „daß zunächst eine Dehiscenz des Periostes eintritt, daß dieses an der Unterlage nachgibt; damit ist ein Teil des Haltes der Knorpelknochenplatte der Tuberositas fortgefallen, es tritt jetzt eine größere Inanspruchnahme der Tuberositas selbst ein, und dieser ist der Knorpel der Epiphyse nicht gewachsen. Er hebt sich entweder ganz ab, oder die unterste Spitze nur wird gehoben, je nach dem Grade der knöchernen Vereinigung, die zwischen den beiden Epiphysenkernen schon stattgefunden hat." Schultze bringt den Nachweis, daß zugleich an den Sehnenhaftstellen an anderen Knochen ähnliche periostale Verdickungen und Ausfaserungen bestanden. Veränderungen am Skelettsystem, die für eine Spätrachitis sprechen würden, hat er in seinen Fällen nicht feststellen können.

Wir sehen aus den bisherigen Ausführungen, daß die Anschauungen über die Pathogenese der Schlatterschen Krankheit nichts weniger als einheitlich sind. Trauma, Entzündung und Wachstumsanomalien werden als ätiologische Faktoren nebeneinander in die Debatte geworfen. Am wenigsten scheint man zur Zeit der zuerst von Jacobsthal ausgesprochenen Ansicht zu hul-

Digitized by Google
Original from UNIVERSITY OF CALIFORNIA
Generated on 2019-10-16 13:58 GMT / http://hdl.handle.net/2027/uc1.b3774664
Public Domain in the United States, Google-digitized / http://www.hathitrust.org/access_use#pd-us-google

digen, es könne die Schlattersche Krankheit auf eine Systemerkrankung im Sinne einer Spätrachitis zurückzuführen sein.

Nun hatte neuerdings A. Fromme [20] Gelegenheit, unter einem großen poliklinischen Material von Spätrachitis zahlreiche Fälle zu beobachten, die neben den bekannten Symptomen der Spätrachitis die Erscheinungen der Schlatterschen Krankheit aufwiesen. Auf Grund seiner umfangreichen Untersuchungen kommt Fromme zu den Schluß, „daß die sog. Schlat-

Abb. 1.

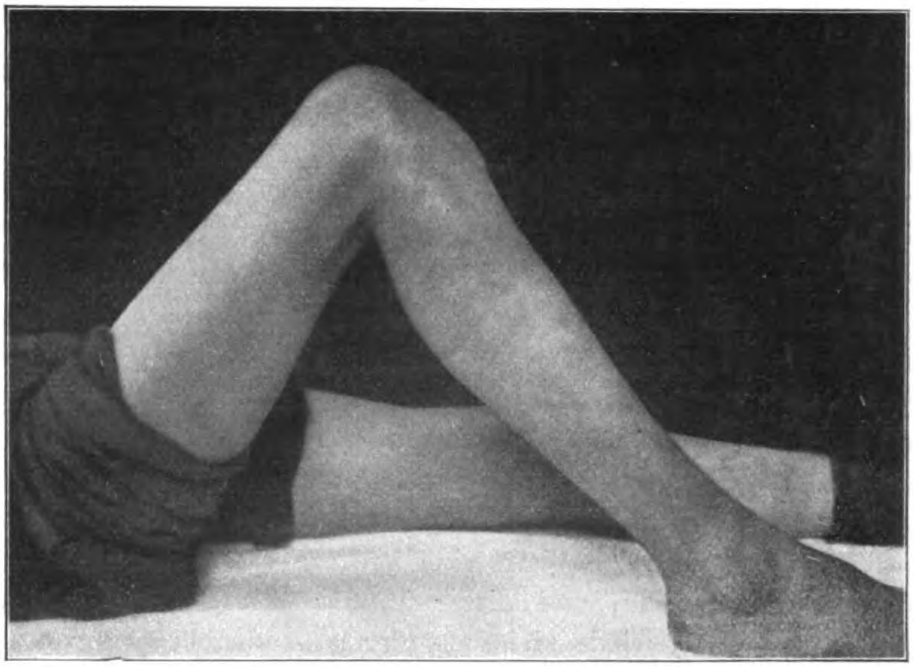

tersche Krankheit in der Mehrzahl der Fälle bei Spätrachitis entsteht, da die unter dem schnabelförmigen Epiphysenfortsatz liegende verbreiterte Knorpelzone eine mangelhafte Befestigung des Fortsatzes bedingt, so daß ein Hochheben durch Muskelzug erleichtert wird. Der in seiner Festigkeit geschädigte knöcherne Fortsatz selbst bricht besonders leicht bei direkter wie bei indirekter Gewalt.“ Fromme will keineswegs in Abrede stellen, daß der wegen seiner oberflächlichen Lage Traumen leicht zugängliche schnabelförmige Fortsatz nicht auch, ohne daß rachitische Veränderungen vorliegen, durch direkte Gewalt abgebrochen oder beim Versuch, ein Umfallen nach hinten zu verhindern, durch plötzliche starke Anspannung des Quadriceps von seiner Unterlage abgehoben werden

Digitized by Google
Original from UNIVERSITY OF CALIFORNIA
Generated on 2019-10-16 13:58 GMT / http://hdl.handle.net/2027/uc1.b3774664
Public Domain in the United States, Google-digitized / http://www.hathitrust.org/access_use#pd-us-google

könne, aber für alle die Fälle, in denen ohne Einwirkung eines eigentlichen Traumas die erwähnten Veränderungen eingetreten sind, muß nach seiner Ansicht die eigentliche Ursache in einer Erkrankung der Knorpelknochenplatte der Apophyse gesucht werden.

Auf die Anregung und unter Mitwirkung von Herrn Prof. Fromme habe ich die in den bisher erschienenen Arbeiten über

Abb. 2.

Schlattersche Krankheit niedergelegten Einzelfälle, soweit sie genauer beschrieben sind, noch einmal einer kritischen Durchsicht unterzogen und die Operationsbefunde unter diesem Gesichtspunkt betrachtet. Dabei kommt man in der Tat zu der Ueberzeugung, daß in den Fällen von Winslow, Curtillet und Matsuoka Veränderungen am Skelettsystem vorgelegen haben, wie sie durchaus auf eine floride, bzw. abgeheilte Rachitis tarda passen. Auch bei der Nachprüfung der röntgenologischen Befunde findet man, daß die eigentliche Ursache für die Veränderungen am schnabelförmigen Fortsatz letzten Endes in einer rachitischen Erkrankung des Knochensystems zu suchen sei.

Digitized by Google
Original from UNIVERSITY OF CALIFORNIA
Generated on 2019-10-16 13:58 GMT / http://hdl.handle.net/2027/uc1.b3774664
Public Domain in the United States, Google-digitized / http://www.hathitrust.org/access_use#pd-us-google

Obwohl Schultze angibt, er habe in den von ihm beobachteten Fällen keine rachitischen Veränderungen am Skelett nachweisen können, hat man beim Lesen seiner röntgenologischen Befunde doch das Empfinden, als könne es sich nur um Spätrachitis gehandelt haben. Denn die beschriebenen periostalen Unregelmäßigkeiten und Ausfransungen sind gerade beweisend für Rachitis. Falls da-

Abb. 3.

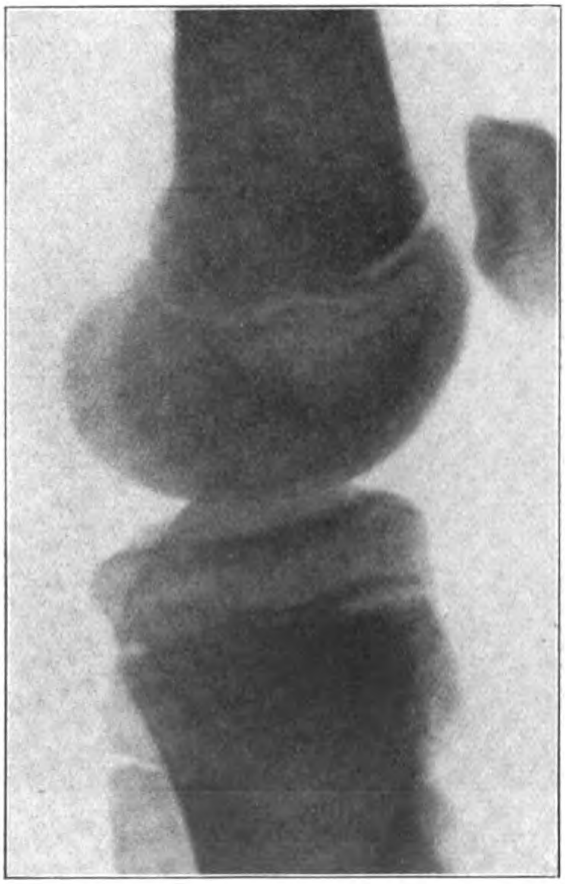

neben wirklich deutliche Veränderungen am Epiphysenknorpel gefehlt haben sollten, was übrigens der Beschreibung nach bei einem Kranken wohl nicht der Fall war, so bedeutet das keinen absoluten Beweis, daß keine Rachitis hat vorliegen können, da es sich herausgestellt hat, daß die Vorgänge am Epiphysenknorpel je nach dem Entwicklungsgrad und Krankheitsstadium fehlen können. Was die Rachitis charakterisiert, das ist außer der Verbreiterung der Knorpelzonen die Bildung kalklosen Knochengewebes überhaupt in einem die normalen Verhältnisse übersteigenden Maße, und diese

Digitized by Google
Original from UNIVERSITY OF CALIFORNIA
Generated on 2019-10-16 13:58 GMT / http://hdl.handle.net/2027/uc1.b3774664
Public Domain in the United States, Google-digitized / http://www.hathitrust.org/access_use#pd-us-google

gesteigerte Bildung von osteoidem Gewebe tritt uns nicht nur an den enchondralen Ossifikationszonen entgegen, sondern auch an den Stellen des periostalen Knochenwachstums. Es ist ohne weiteres einleuchtend, daß die mittels des Periostes am Knochen befestigten Sehnen leicht ihre Verbindung mit dem Knochen verlieren müssen, wenn die Knochenhaut unter sich eine Lage nachgiebigen osteoiden Gewebes gebildet hat. Da das auf diese Weise ausgefranste Periost später Knochen bilden kann, wird man sich auch die von Schultze beobachteten, vom Periost ausgehenden (siehe Abb. 5 a u. b) strichförmigen, dem Zuge der Sehne folgenden Schatten erklären können. Die Loslösung und Ausreißung des Periostes wird um so mehr erleichtert, als gerade an den Stellen, wo Sehnen und Bänder angreifen, ein besonders starkes Lager osteoiden Gewebes gebildet wird; denn die Hochgradigkeit der Opposition kalklosen Knochengewebes an die einzelnen Abschnitte des Skeletts wird außer durch die physiologische Wachstumsenergie auch durch mechanische Einwirkungen beeinflußt. Das stärkste Lager osteoiden Gewebes werden wir also gerade an der Tuberositas tibiae und unter dem Periost der benachbarten Teile der Tibia erwarten dürfen, einerseits, weil hier die Sehne des stärksten Muskels des Körpers ihren Ansatz nimmt, anderseits, weil hier in dem in Betracht kommenden Lebensalter eine Zone intensiven Wachstums liegt.

Abb. 4.

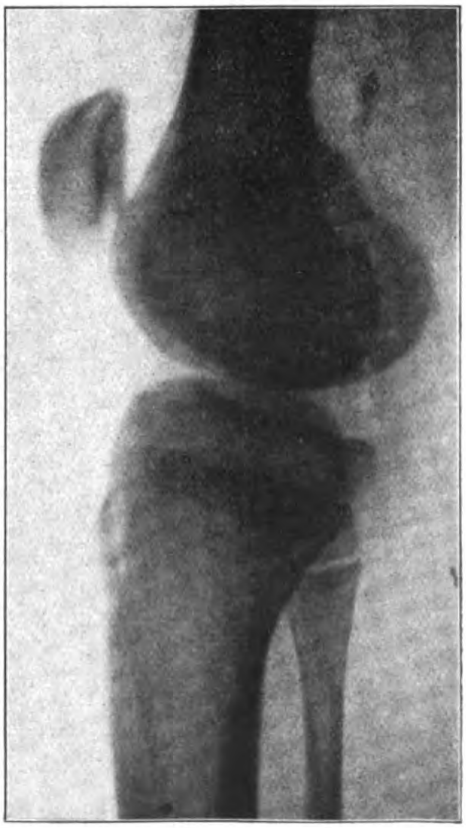

Unter Berücksichtigung dieser Verhältnisse dürfen wir annehmen, daß in den von Schultze veröffentlichten Fällen Spätrachitis vorgelegen hat, zumal wir in einigen seiner Krankengeschichten ein Symptom vermerkt finden, das für diese Krankheit charakteristisch ist, nämlich unbestimmte ziehende Schmerzen in

Digitized by Google
Original from UNIVERSITY OF CALIFORNIA
Generated on 2019-10-16 13:58 GMT / http://hdl.handle.net/2027/uc1.b3774664
Public Domain in the United States, Google-digitized / http://www.hathitrust.org/access_use#pd-us-google

den Beinen oder Schmerzen in allen Gelenken. Dafür spricht auch der günstige Einfluß der Phosphormedikation auf den Verlauf des Leidens. Wenn Schultze in einem Falle sehr breite Epiphysenlinien für bedeutungslos hält, weil der betreffende Junge von ungeschlachtem Typus war und auch der Vater schon enorm schwere Knochen hatte, so muß man dem entgegenhalten, daß ein grober Knochenbau eine

Abb. 5a.

häufige Folge von Rachitis ist. Demnach hat also auch der Vater vielleicht schon in seiner Jugend an Rachitis gelitten, und ererbte Eigentümlichkeiten kommen nach Ansicht mancher Autoren bei der Verbreitung der Rachitis in auffälliger Weise in Frage.

Auch die Beschreibungen von Jacobsthal lassen sich wegen der erwähnten unregelmäßigen Begrenzung des schnabelförmigen Fortsatzes sowohl nach den knorpeligen Teilen als auch nach dem Perioste zu und wegen der periostalen Auflagerungen unschwer als Rachitis tarda deuten.

Digitized by Google
Original from UNIVERSITY OF CALIFORNIA
Generated on 2019-10-16 13:58 GMT / http://hdl.handle.net/2027/uc1.b3774664
Public Domain in the United States, Google-digitized / http://www.hathitrust.org/access_use#pd-us-google

Graef berichtet über folgende Beobachtungen: Bei einem 16jährigen Patienten traten spontan Schmerzen am rechten Knie auf, als er nach 10tägiger Bettruhe aufstand. Es ließ sich eine deutliche schmerzhafte periostale Auftreibung an der rechten Tibia in der Gegend der Tuberositas feststellen. Nach einigen Tagen auch an der linken Tibia, allerdings in geringerem Grade. Zugleich bestanden Schmerzen im linken Trochanter major, die vom Patienten zeitweise schon seit einem Vierteljahr verspürt wurden. Auf den Röntgenbildern sah man, daß am rechten Knie der zungenförmige Epiphysenfortsatz nahe der Basis entsprechend der schmalsten Stelle, an der die Vereinigung des oberen mit dem unteren Kerne erfolgt war, abgeknickt und in toto abgehoben erschien; ferner periostale Unregelmäßigkeiten und Ausfransungen auch an der Diaphysenkante. An den Vorderarmknochen ließen sich undeutliche Konturen und Periostverdickungen leichten Grades an den Muskelinsertionen feststellen, am linken Trochanter major deutliche periostale Unregelmäßigkeiten und Auszackungen.

Abb. 5b.

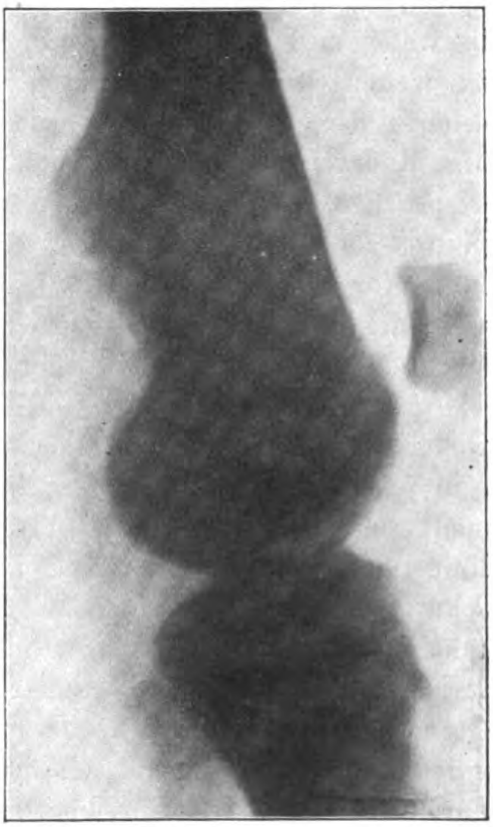

Man muß Graef unbedingt beistimmen, der auf Grund dieses Befundes zu der Ueberzeugung kommt, daß in seinem Falle eine Systemerkrankung vorgelegen habe. Wegen der beobachteten undeutlichen Konturen und Periostverdickungen an den Vorderarmknochen, sowie wegen der periostalen Unregelmäßigkeiten und Ausfransungen an den Insertionen der Sehnen darf man wohl weiter schließen, daß eine Spätrachitis bestanden hat, und daß dadurch erst die Disposition für die Veränderungen am Epiphysenfortsatz geschaffen wurde. Denn nur unter der Annahme, daß die Apophyse zu weich und wegen ihres veränderten Aufbaues dem Zuge des Quadriceps nicht mehr gewachsen

Digitized by Google
Original from UNIVERSITY OF CALIFORNIA
Generated on 2019-10-16 13:58 GMT / http://hdl.handle.net/2027/uc1.b3774664
Public Domain in the United States, Google-digitized / http://www.hathitrust.org/access_use#pd-us-google

war, kann man es sich erklären, daß sie offenbar ohne eine irgendwie stärkere traumatische Einwirkung einknicken konnte.

Es sind das keineswegs die einzigen der bisher in der Literatur veröffentlichten Fälle, die Beziehungen zur Spätrachitis aufweisen. Sie scheinen nur deswegen besonders geeignet zu sein, hier herangezogen zu werden, weil ihnen außerordentlich klare und ausführliche röntgenologische Befunde beigegeben sind. Lediglich auf Grund der Reproduktion der Röntgenbilder beurteilen zu wollen, in welchem Falle etwa eine Spätrachitis vorlegen haben könnte, ist wegen der besonders durch die Verkleinerung bedingten Unschärfe der Bilder natürlich nicht möglich. Die Veränderungen am Knorpel und Knochen sind in vielen Fällen nicht sehr ausgesprochen, so daß es schon Mühe macht, sie auf den Originalplatten als solche zu erkennen. Ausschlaggebend ist in den meisten Fällen für die röntgenologische Diagnose einer Spätrachitis der Nachweis der Verzögerung der enchondralen Ossifikation, bzw. einer Verbreiterung der Knorpelwucherungszone. Während beim normalen 17—18jährigen Individuum die Epiphyse mit der Diaphyse entweder ganz oder bis auf einen schmalen Spalt verschmolzen zu sein pflegt, besteht bei Spätrachitikern noch ein breiter Epiphysenspalt, der sich gegen die Diaphyse nicht durch eine scharfe geradlinig oder leicht gewellt verlaufende Linie absetzt, sondern eine unscharfe und höchst unregelmäßige Begrenzung aufweist. Diese Erscheinung ist darauf zurückzuführen, daß die Zone der präparatorischen Verkalkung, die unter normalen Verhältnissen an der Grenze zwischen Knorpelwucherungszone und dem fertigen Knochen ein durchgehendes fast geradlinig verlaufendes Band darstellt, hier durch ein aus den Markräumen stammendes Gewebe in ganz regelloser Weise durchbrochen wird. Nicht selten sieht man diaphysenwärts von dem Epiphysenspalt mehrere diesem parallel laufende Kalkstreifen übereinanderliegen, die man sich durch Abwechslung von Remissionen und Rezidiven im Verlaufe des Krankheitsprozesses entstanden denken muß (Fromme).

Natürlich werden nicht nur die Wachstumszonen der Epiphysen von den erwähnten Veränderungen betroffen, sondern auch der Knorpel der Apophysen, überhaupt alle Teile des Knochensystems, von denen aus ein Wachstum erfolgt. Demgemäß werden wir bei der Rachitis auch an den Apophysen eine exzessive Wucherung des Knorpels mit Verzögerung der Ossifikation und

Digitized by Google
Original from UNIVERSITY OF CALIFORNIA
Generated on 2019-10-16 13:58 GMT / http://hdl.handle.net/2027/uc1.b3774664
Public Domain in the United States, Google-digitized / http://www.hathitrust.org/access_use#pd-us-google

eine unscharfe und unregelmäßige Begrenzung der Knochen erwarten dürfen. Endlich büßt auch der schon fertig gebildete Knochen an Festigkeit ein, weil er kalkärmer wird, besonders in der Gegend der Metaphysen. Da der kalkarme Knochen gegenüber dem normalen in erhöhtem Maße für die Röntgenstrahlen durchlässig ist, wird man hochgradige Veränderungen dieser Art durch das Röntgenbild feststellen können. Schwerer ist das vom Periost

Abb. 6.

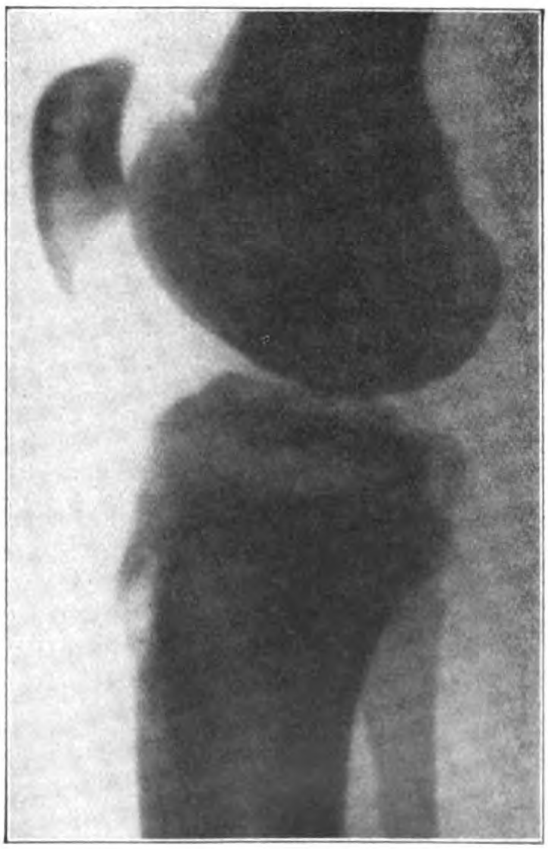

gebildete osteoide Gewebe nachzuweisen, da es auf dem Röntgenbilde nur unvollkommen zum Ausdruck kommt. Mitunter erkennt man es aber doch aus der unscharfen Begrenzung der Kortikalis. In nicht seltenen Fällen läßt es sich schon dadurch nachweisen, daß man an den direkt unter der Haut liegenden Knochen (Schienbein) mit dem Finger eine Delle eindrücken kann. Da mit der Heilung der Rachitis das osteoide Gewebe verkalkt, wird dann eine Verdickung der Kortikalis nachweisbar sein. Die durch die Verbreiterung der Knorpelwucherungszone und die Kalkarmut der

Digitized by Google
Original from UNIVERSITY OF CALIFORNIA
Generated on 2019-10-16 13:58 GMT / http://hdl.handle.net/2027/uc1.b3774664
Public Domain in the United States, Google-digitized / http://www.hathitrust.org/access_use#pd-us-google

Knochen bedingte hochgradige Herabsetzung der Widerstandskraft des Skeletts kommt klinisch in mancherlei Deformitäten zum Ausdruck. Sehr oft wurden in der hiesigen Klinik während der Spätrachitisendemie Verbiegungen der unteren Extremitäten im Sinne eines Genu valgum oder varum beobachtet, ferner Coxa valga. Plattfußbildung und Rückratverkrümmungen gehören eben-

Abb. 7.

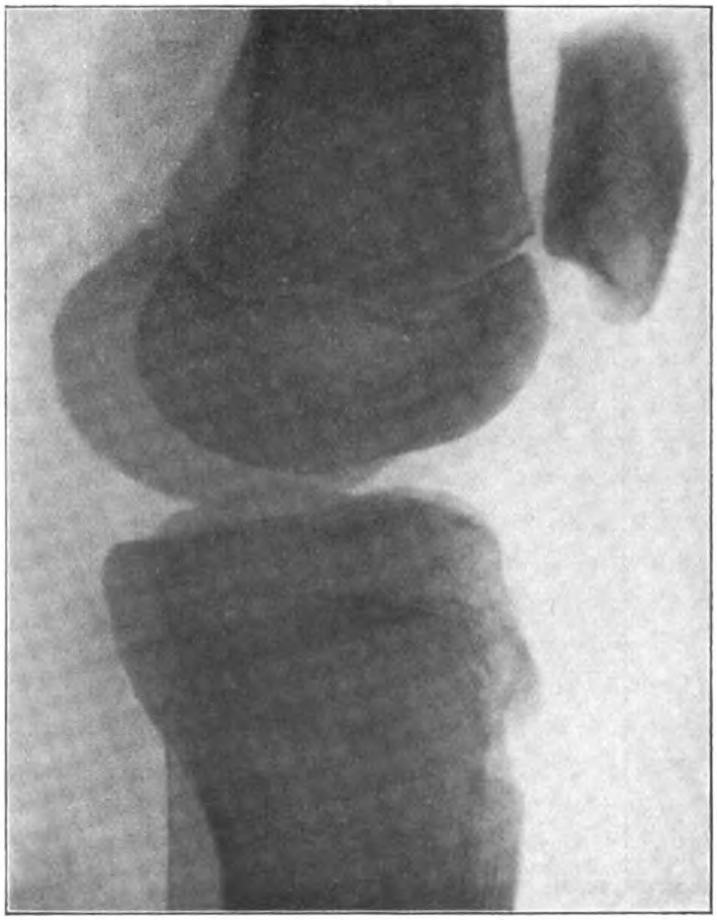

falls hierher. In 2 Fällen von Schlatterscher Krankheit waren gleichzeitig Spontanfrakturen nachweisbar (Abb. 5 a u. b). Außerdem wurden noch 8mal Spontanfrakturen, entweder am Femur oder an der Tibia festgestellt, aber in diesen 8 Fällen waren keine deutlichen Veränderungen an der Tuberositas tibiae zu erkennen. Auffallend war in allen Fällen, daß die Kranken gar nichts von ihrer schweren Verletzung wußten und sich auch an kein Trauma erinnerten.

Digitized by Google
Original from UNIVERSITY OF CALIFORNIA
Generated on 2019-10-16 13:58 GMT / http://hdl.handle.net/2027/uc1.b3774664
Public Domain in the United States, Google-digitized / http://www.hathitrust.org/access_use#pd-us-google

Wenn nun schon bei der Spätrachitis an den großen Röhrenknochen unter dem Einfluß der rein physiologischen Inanspruchnahme so schwere Veränderungen auftreten können, so werden wir erst recht solche erwarten an den Stellen, wo unter dünnem Knochen eine dicke Lage Knorpels liegt, der durch den Krankheitsprozeß in hohem Grade an Festigkeit eingebüßt hat, also besonders auch an

Abb. 8.

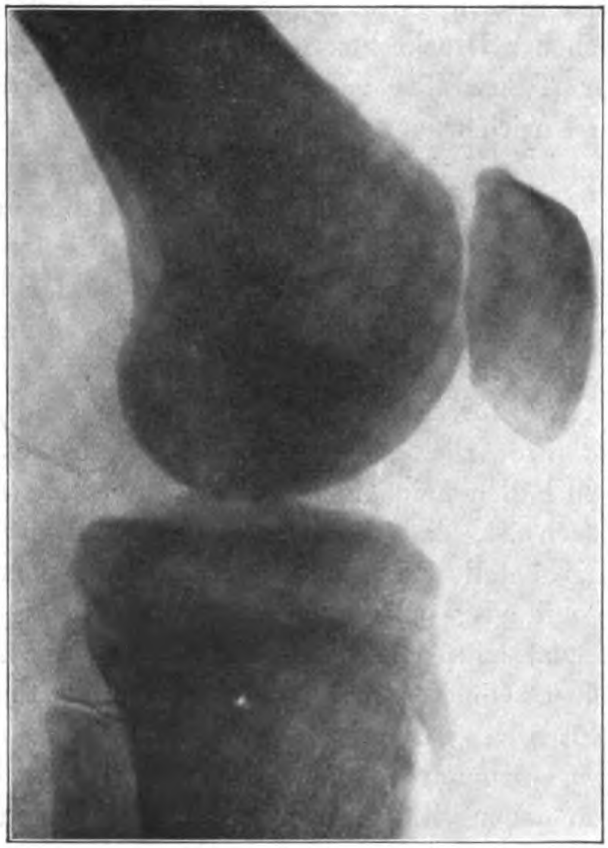

der oberen Tibiaapophyse. Die breite Lage weichen nachgiebigen Knorpels bedingt eine mangelhafte Befestigung des dünnen schnabelförmigen Fortsatzes an der Tibiadiaphyse, und nun kann der zarte, zudem durch die Krankheit kalkärmer gewordene Fortsatz lediglich durch die Einwirkung des Zuges der Quadricepssehne abgehoben werden, wobei es leicht zu einem Einknicken an seiner Basis kommt. Daß daneben auch schon geringe direkte Traumen in Betracht kommen, erscheint bei der exponierten Lage dieser Apophyse einleuchtend.

Digitized by Google
Original from UNIVERSITY OF CALIFORNIA
Generated on 2019-10-16 13:58 GMT / http://hdl.handle.net/2027/uc1.b3774664
Public Domain in the United States, Google-digitized / http://www.hathitrust.org/access_use#pd-us-google

Somit ist es wohl kein zufälliges Zusammentreffen, wenn etwa 20 Kranke neben den bekannten Erscheinungen der Spätrachitis Erscheinungen aufwiesen, die an die Schlattersche Krankheit erinnerten. Die klinischen Symptome waren allerdings nur in 2 Fällen so ausgesprochen, daß man lediglich auf Grund derselben die Diagnose auf Schlattersche Krankheit hätte stellen können. In allen anderen Fällen aber zeigte die röntgenologische Untersuchung Veränderungen im Sinne Schlatters; stets war auch ein ausgesprochener Druckschmerz und eine mehr weniger starke Prominenz der Tuberositas nachweisbar. Viele Kranke klagten außerdem über Unsicherheit und Beschwerden beim Treppensteigen, was man vielleicht auf ungenügenden Halt der Quadricepssehne an ihrem Ansatz und auf Schmerzen zurückführen muß, die bei starker Anspannung der Sehne an der während der rachitischen Erkrankung empfindlichen Knorpelknochenplatte ausgelöst werden können.

Das Alter der Patienten schwankte zwischen 15 und 19 Jahren. Das Optimum scheint bei 16 und 17 zu liegen. Es handelt sich durchweg um Angehörige der arbeitenden Klasse, die gezwungen waren, stehend ihre Arbeit zu verrichten. Das weibliche Geschlecht ist in diesen 20 Fällen kein einziges Mal vertreten, was wohl dadurch zu erklären ist, daß weibliche Individuen weit seltener von der Spätrachitis befallen werden als männliche; denn unter den 98 Fällen, die mit ausgesprochenen Symptomen der Spätrachitis in der Poliklinik und Klinik hier in Behandlung kamen, waren nur 6 junge Mädchen. Ob die rechte oder die linke Seite häufiger befallen war, läßt sich jetzt nicht mehr nachweisen, da Röntgenbilder im allgemeinen nur von einer Seite angefertigt wurden. In den Fällen, von denen Bilder beider Seiten vorhanden sind, kann man 3mal doppelseitige Veränderungen feststellen, wobei indes nie eine Seite der anderen gleicht. 2mal ist, wie erwähnt, zugleich eine Spontanfraktur nachzuweisen. Auf 3 Bildern hat es den Anschein, als ob die obere Tibiaepiphyse etwas nach rückwärts abgerutscht und die Metaphyse nach hinten umgebogen wäre. Die Entstehung dieser Erscheinung erklärt Fromme in seiner Arbeit über: „Die Ursache der Wachstumsdeformitäten“ so, daß es infolge des Zuges der Quadricepssehne zunächst zu einem leichten Einsinken im hinteren Teil des Epiphysenknorpels und damit zu einer Störung im Aufbau des Säulenknorpels kommt. Hieraus resultiert ein Zurückbleiben des Wachstums im hinteren Teile der Wachstumszone, während das

Digitized by Google
Original from UNIVERSITY OF CALIFORNIA
Generated on 2019-10-16 13:58 GMT / http://hdl.handle.net/2027/uc1.b3774664
Public Domain in the United States, Google-digitized / http://www.hathitrust.org/access_use#pd-us-google

Wachstum im vorderen Teile der Epiphyse weiter in normaler Weise vonstatten geht. Auf diese Weise muß eine nach vorn konvexe Verbiegung in der Tibia entstehen, die ihrerseits ein stärkeres Vorspringen der Spitze des schnabelförmigen Fortsatzes bedingt.

Schwere Zeichen der Spätrachitis bestanden in allen Fällen, am häufigsten, dem Sitze der stärkeren Veränderungen bei dieser Krankheit entsprechend, an den unteren Extremitäten; außerdem an der Knochenknorpelgrenze der Rippen (rachitischer Rosenkranz).

Abb. 9.

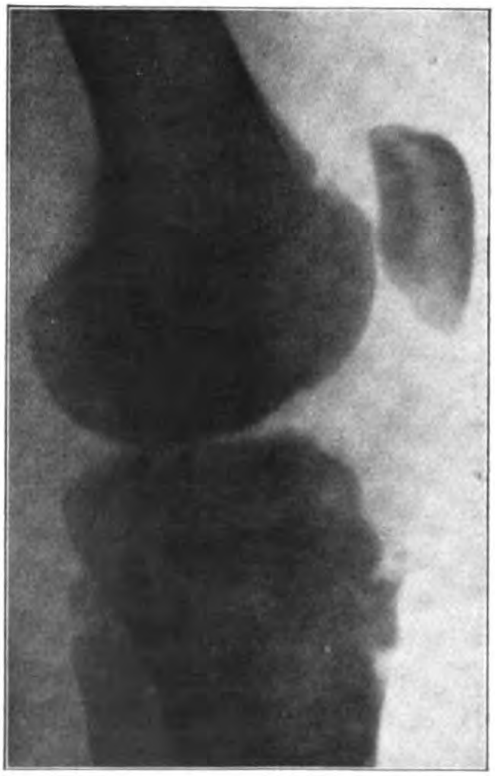

Es würde zu weit führen, die Veränderungen am schnabelförmigen Fortsatz, wie sie die Röntgenbilder zeigen, im einzelnen besprechen zu wollen. Deshalb mögen hier zunächst nur einige zusammenfassende Bemerkungen Platz finden. Am Schlusse dieser Arbeit sollen einige Fälle an Hand der Abbildungen gesondert besprochen werden; im übrigen sei auf die in den Arbeiten von Fromme veröffentlichten Abbildungen (siehe Bruns' Beitr. z. klin. Chir. Bd. 118, Heft 3, S. 538, (Abb. 27 u. 28) verwiesen.

Die am häufigsten auffallende Veränderung besteht darin, daß der schnabelförmige Fortsatz verdickt und deutlich abgehoben erscheint, so daß zwischen dem unteren Teile des Fortsatzes und der Tibiadiaphyse ein breiter Spalt sichtbar ist (siehe Abb. 6 u. 8). Im einzelnen läßt sich nicht mit Sicherheit entscheiden, ob dieses Kanten des ganzen Fortsatzes durch Einknicken an der Basis infolge des Zuges der Sehne oder durch übermäßige Wucherung der Knorpelzone bedingt ist. Außerdem erscheinen die Konturen des dem Fortsatze zugekehrten Teiles der Tibia verschwommen und im höchsten Grade unregelmäßig (siehe Abb. 4 u. 7).

In anderen Fällen erscheint der mittlere Teil des Fortsatzes

Digitized by Google
Original from UNIVERSITY OF CALIFORNIA
Generated on 2019-10-16 13:58 GMT / http://hdl.handle.net/2027/uc1.b3774664
Public Domain in the United States, Google-digitized / http://www.hathitrust.org/access_use#pd-us-google

stärker prominent, 2mal ist zugleich deutlich zu erkennen, daß die vordere Kortikalis des Fortsatzes an der Stelle des Sehnenansatzes eingeknickt ist (siehe Abb. 4, 5 a u. 7; siehe besonders auch die Abb. 27 der erwähnten Arbeit von Fromme in Bruns' Beiträgen), während die der Tiabia zugekehrte Begrenzung in keinem Falle sichere Spuren einer stattgehabten Fraktur aufweist.

Diese Störung der Form des schnabelförmigen Fortsatzes selbst bei geringer Verbiegung als normal aufzufassen, liegt meiner Ansicht nach kein Anlaß vor; denn die Abbiegung entsteht unter der Einwirkung der Quadricepssehne nur dann, wenn eine Störung in der Ossifikation des Schnabels — im Sinne einer Spätrachitis — besteht.

Bei einem 36jährigen Patienten, der klinisch Smyptome der Schlatterschen Krankheit aufwies, ergibt das Röntgenbild nichts Positives. Da das Leiden, soweit aus der Literatur hervorgeht, bislang noch nicht in dem Alter zur Beobachtung kam, lasse ich hier die Krankengeschichte folgen.

Der 36jährige Patient hat spät Laufen gelernt. Im Februar 1918 wurde er wegen Schmerzen in den Hacken und Beinen arbeitsunfähig. Im Mai erhielt er Plattfußeinlagen, worauf er zunächst wieder seinem Beruf nachgehen konnte. Februar 1919 wurde er abermals arbeitsunfähig. Jetzt klagt er über heftige Schmerzen in der linken Hüfte und kann überhaupt keine Lasten tragen. Die Muskulatur der Beine ist auffallend schwach entwickelt. Beiderseits springt die Tuberositas tibiae deutlich vor und ist außerordentlich druckschmerzhaft. Beiderseits ausgesprochener Plattfuß und Genu valgum leichten Grades. Leichter rachitischer Rosenkranz. Kompression des Beckens und Druck auf das Sternum löst Schmerzen aus.

Es liegt der Gedanke nahe, daß die Symptome auf osteomalazische Veränderungen, die ja zur Spätrachitis in naher Beziehung stehen, zurückzuführen sind.

Die vorstehenden Ausführungen bestätigen die zuerst von Fromme bestimmt vertretene Ansicht[1]), daß die Schlattersche Krankheit in vielen Fällen lediglich ein Symptom der Spätrachitis ist. Diese Krankheit steigert die schon während

[1]) Nach Beendigung der Arbeit erschien eine Veröffentlichung von Schlee, der die Schlattersche Krankheit im gleichen Sinne auffaßt. (Münchn. med. Wochenschr. 1919, Nr. 47, S. 1349.)

Digitized by Google
Original from UNIVERSITY OF CALIFORNIA
Generated on 2019-10-16 13:58 GMT / http://hdl.handle.net/2027/uc1.b3774664
Public Domain in the United States, Google-digitized / http://www.hathitrust.org/access_use#pd-us-google

der normalen Entwicklungsperiode bestehende Disposition des schnabelförmigen Fortsatzes der oberen Tibiaepiphyse zu gewissen Veränderungen, die sowohl durch ein direktes als auch durch ein indirektes Trauma hervorgerufen werden können. In allen den Fällen, wo solche Veränderungen ohne Einwirkung eines eigentlichen Traumas zustande gekommen sind, muß man an Spätrachitis denken.

Erläuterungen der Abbildungen.

Abb. 1. Fall Sch., 17 J., männl. Die Aufnahme zeigt die enorme Verdickung in der Gegend der Tuberositas tibiae rechts bei einem Patienten, der sehr deutliche Symptome der Schlatterschen Krankheit aufwies.

Abb. 2. Fall D., 18 J., männl. Eine weniger hochgradige Verdickung der Tuberositas links in der Ansicht von vorn.

Abb. 3. Fall R., 16 J., männl. Epiphysenlinien unregelmäßig. Dicht oberhalb der Epiphysenlinie des Femur deutliche periostale Auflagerungen. Schnabelförmiger Fortsatz verdickt. Unterhalb des stumpfen Endes desselben ist die Tibia unscharf begrenzt.

Abb. 4. Fall Sch., 16 J., männl. Es ist lediglich der mittlere Teil des Fortsatzes durch den Zug der Sehne abgehoben worden. Zwischen Fortsatz und Tibiadiaphyse liegt noch eine breite Knorpelschicht, die sich sehr unscharf gegen den Knochen abgrenzt. Schatten an der Rückseite des Femur Plattenfehler.

Abb. 5a. Fall L., 16 J., männl. Das Röntgenbild der rechten Seite zeigt an der hinteren Begrenzung des Femur oberhalb der Epiphysenlinie kolossale periostale Auflagerungen (Callus nach Spontanfraktur? oder periostale Wucherung am Gastroknemiusansatz?). Die Spitze des schnabelförmigen Fortsatzes ist abgehoben und der Knorpelspalt zwischen ihr und der Tibiadiaphyse verbreitert. Unterhalb der Spitze ein steigbügelförmiger Knochenschatten.

Abb. 5b. Aehnliche Veränderungen am Femur bei einem anderen Kranken.

Abb. 6. Derselbe Fall wie 5a, linke Seite. Aehnliche Veränderungen am schnabelförmigen Fortsatz wie rechts.

Abb. 7. Fall C., 16 ½ J., männl. Unregelmäßigkeiten im Verlaufe der Epiphysenlinien und Verdickung der Tuberositas.

Abb. 8. Fall K., 16 J., männl. Der untere Teil des schnabelförmigen Fortsatzes erscheint abgehoben, die dem Fortsatze zugekehrte Kontur der Tibia unscharf und der Knorpelspalt stark verbreitert.

Abb. 9. Fall H., 14 J., männl. Störung der Knochenbildung an der äußeren Seite des Schnabels. Die äußere Kortikalis zeigt einen Defekt, der von einer Zone ganz unregelmäßiger Knochenbildung (wolkenartig) umgeben ist. Vor zwei Jahren gefallen.

Digitized by Google
Original from UNIVERSITY OF CALIFORNIA
Generated on 2019-10-16 13:58 GMT / http://hdl.handle.net/2027/uc1.b3774664
Public Domain in the United States, Google-digitized / http://www.hathitrust.org/access_use#pd-us-google

Literatur.

1. Schlatter, C., Verletzungen des schnabelförmigen Fortsatzes der oberen Tibiaepiphyse. Bruns' Beitr. Bd. 38.
Derselbe, Unvollständige Abrißfrakturen der Tuberositas tibiae oder Wachstumsanomalien? Ebenda Bd. 59.
2. Vogt, P., Ein Fall von Abreißung der Tuberositas tibiae durch willkürliche Muskelkontraktion. Berliner klin. Wochenschr. 1869. S. 225.
3. Aboulker, S., zit. nach Jensen.
4. Bergemann, Ueber die Entwicklung der Tuberositas tibiae und ihre typische Erkrankung in der Adoleszenz. Arch. f. klin. Chir. Bd. 89.
5. Schultze, E. O. P., Zur Schlatterschen Krankheit. Symptom einer Systemerkrankung. Arch. f. klin. Chir. Bd. 100.
6. Haglund, Zur Frage der Schlatterschen Krankheit. Zeitschr. f. orthop. Chir. 1910, Bd. 27.
7. Jensen, I., Fractura tuberositatis tibiae. Arch. f. klin. Chir. Bd. 83.
8. Altschul, W., Zur Aetiologie der Schlatterschen Erkrankung. Bruns' Beitr. 1919, Bd. 115.
9. Thomson u. Browser, zit. nach Altschul.
10. Kienböck, R., Ueber Osteochondritis an der Tuberositas tibiae und die sog. Osgood-Schlattersche Erkrankung. Fortschr. a. d. Gebiete d. Röntgenstrahlen 1910. Bd. 15.
11. Winslow, zit. nach Jacobsthal.
12. Alsberg, Beitrag und kritische Bemerkungen zur Apophysitis tibialis adolescentium. Zeitschr. f. orthop. Chir. 1908. Bd. 20.
13. Ebbinghaus, Die Epiphysitis tibiae dissecans traumatica adolescentium. Deutsche med. Wochenschr. 1913, S. 1639.
14. Goldmann, Ueber die sog. Osgood-Schlattersche Erkrankung. Münchn. med. Wochenschr. 1910. Nr. 44.
15. Rost, F., Experimentelle und klinische Untersuchungen über chronische. granulierende Entzündungen des Knochenmarks. Deutsche Zeitschr. f. Chir. Bd. 125.
16. Graef, W., Ueber Schlattersche Krankheit. Bruns' Beitr. Bd. 95.
17. Curtillet, zit. nach Altschul.
18. Matsuoka, Ueber die Wachstumsanomalien der Tuberositas tibiae in der Adoleszenz. Zeitschr. f. orthop. Chir. 1910, Bd. 27.
19. Jacobsthal, H., Ueber die in der Adoleszenz auftretende Verdickung der Tuberositas tibiae. Deutsche Zeitschr. f. Chir. Bd. 86.
20. Fromme, A., Ueber eine endemisch auftretende Erkrankung des Knochensystems. Deutsche med. Wochenschr. 1919, S. 510.
Derselbe, Die Ursache der Wachstumsdeformitäten. Deutsche med. Wochenschr. 1920. Nr. 7.
Derselbe, Die Spätrachitis und ihre Beziehungen zu chirurgischen Erkrankungen usw. Bruns' Beitr. z. klin. Chir. Bd. 118. Heft 3, S. 493.

Digitized by Google
Original from UNIVERSITY OF CALIFORNIA
Generated on 2019-10-16 13:58 GMT / http://hdl.handle.net/2027/uc1.b3774664
Public Domain in the United States, Google-digitized / http://www.hathitrust.org/access_use#pd-us-google

XVII.

Aus dem Oskar-Helene-Heim, Berlin-Dahlem.
(Direktor und leitender Arzt: Prof. Dr. K. Biesalski.)

Apparatversorgung bei großem Knochendefekt des Schultergelenks.

Von

Dr. **F. Mommsen,**
ehemals Assistenzarzt der Anstalt
und Stationsarzt im Vereinslazarett Oskar-Helene-Heim.

Mit 3 Abbildungen.

In dem von Professor Biesalski im Oskar-Helene-Heim eingerichteten orthopädischen Speziallazarett wurde seinerzeit ein Fall von schwerem Schultergelenksdefekt aufgenommen, der wegen der außerordentlichen Schwere der Verletzung und vor allem auch wegen der Eigenart der orthopädischen Versorgung es verdient, im einzelnen mitgeteilt zu werden.

Krankengeschichte.

Offizierstellvertreter O. G., am 19. Mai 1918 durch Granatsplitter an der rechten Schulter verwundet. Erster operativer Eingriff am 20. Mai 1918 auf dem Hauptverbandplatz, Entfernung von Knochensplittern und Stoffetzen. Am 21. Mai im Feldlazarett weitere Entfernung von Knochenstücken, Verkürzung des Oberarmknochens um ca. 10 cm, Entfernung des Gelenkkopfes, eines großen Teils vom Schlüsselbein und des äußeren Teils der Schultergräte. Das Schulterblatt ergibt sich als eingesplittert, der Deltamuskel ist vollkommen weggerissen. Ende Juli 1918 Operation im Reservelazarett in Bremen: Schluß der Hautwunde durch Naht. Infolge der Ruhigstellung in Verbänden sind starke Gelenkversteifungen aufgetreten. Zu deren Beseitigung und zur Anfertigung eines Stützapparates Aufnahme im Oskar-Helene-Heim. Hier werden durch Massage und Gymnastik die Gelenkversteifungen beseitigt, und nach Vorversuchen mit gelenkigen Gipsverbänden wird ihm ein orthopädischer Stützapparat angefertigt.

Digitized by Google
Original from UNIVERSITY OF CALIFORNIA
Generated on 2019-10-16 13:58 GMT / http://hdl.handle.net/2027/uc1.b3774664
Public Domain in the United States, Google-digitized / http://www.hathitrust.org/access_use#pd-us-google

Klinischer Befund.

Abb. 1 zeigt die außergewöhnliche Schwere des Defektes. Nur eine schmale Weichteilbrücke, die die Hauptnerven und -gefäße enthält, verbindet Arm und Rumpf miteinander. Wie die Röntgenaufnahme bestätigt, fehlen folgende Knochenteile: der Schultergelenkkopf und der proximale Abschnitt des Oberarmknochens in einer Gesamtausdehnung von 10 cm, ferner das Akromion und die äußeren zwei Drittel der Clavicula. Die ausgedehnte Hautnarbe reicht bis auf den äußeren vorstehenden Teil der Schultergräte und das äußere Ende des Schlüsselbeins. Läßt der Patient den Arm schlaff herunterhängen, so wird die Hautbrücke stark gedehnt, und es treten Schmerzen auf. Jede Spur aktiver Beweglichkeit in der Schulter fehlt, infolgedessen hat der Patient von seinem rechten Arm so gut wie gar keinen Nutzen. Die Beweglichkeit im Ellbogengelenk, in der Rollbewegung des Unterarms, Hand- und Fingergelenken ist durch die Nachbehandlung wiederhergestellt.

Abb. 1.

Gesichtspunkte für die Apparatkonstruktion.

Die Aufhängung des Apparates bot von vornherein große Schwierigkeiten, da die übriggebliebenen Skeletteile der Schulter zunächst auf Druck recht empfindlich waren. Für den Fall, daß die Aufhängung des Apparates auf der Schulter mißlang, mußte mit der Notwendigkeit gerechnet werden, ihn auf die Darmbeinkämme aufzubauen. Letztgenannte Konstruktionsart hat stets den Nachteil größerer Belästigung des Patienten, und vor allem läßt sich dabei eine Einschränkung der Rumpfbewegungen, namentlich in seitlicher Richtung, kaum vermeiden. In

Digitized by Google
Original from UNIVERSITY OF CALIFORNIA
Generated on 2019-10-16 13:58 GMT / http://hdl.handle.net/2027/uc1.b3774664
Public Domain in the United States, Google-digitized / http://www.hathitrust.org/access_use#pd-us-google

unserem Fall gelang es, trotz der geschilderten schwierigen anatomischen Verhältnisse, die Last des Apparates und des Armes auf die Schulterreste der verletzten Seite zu übertragen.

Bei der Konstruktion des künstlichen Schultergelenks kam ich im Gedankenaustausch mit dem Patienten zu der Ueberzeugung, daß eine passive Abduktions- und Elevationsmöglichkeit, beide mit Feststellvorrichtungen versehen, zwar eine theoretische Forderung seien, daß aber diese Konstruktion den Apparat zu sehr kompli-

Abb. 2.



ziere. Ein Schulterscharnier mit der Möglichkeit, den Arm in einer mittleren Ebene zwischen Abduktion und Elevation zu erheben, schien vollkommen ausreichend, wenn es gelang, die erzielte Abduktion in verschiedenen Winkeln passiv festzustellen. Versuche, dieses Abduktionsgelenk mit einer aktiven Kraft von der anderen Schulter auszustatten, mißlangen wegen zu großen Gewichtes des verletzten Armes.

Von außerordentlicher Wichtigkeit schien mir und dem Patienten von vornherein die Erhaltung der Sichelbewegung im Schultergelenk, und es ist auch Herrn Klopsch gelungen, dieselbe in technisch einwandfreier Weise in den Apparat einzubauen.

Digitized by Google
Original from UNIVERSITY OF CALIFORNIA
Generated on 2019-10-16 13:58 GMT / http://hdl.handle.net/2027/uc1.b3774664
Public Domain in the United States, Google-digitized / http://www.hathitrust.org/access_use#pd-us-google

Technische Ausführung des Stützapparates.

Dieselbe wurde der Firma Klopsch & Nesso übertragen. Herr Klopsch hat die ihm gestellte schwierige Aufgabe in technisch vollendeter Weise gelöst. Der Stützapparat setzt sich zusammen aus zwei vollständig getrennten Teilen, nämlich erstens aus dem Schulterkummet mit der äußeren Oberarmhülse und zweitens aus dem Schienenhülsenapparat für Ober- und Unterarm (siehe Abb. 2). Durch diese Zweiteilung wird ein leichtes An- und Ausziehen des Apparates ermöglicht, und die Sichelbewegung kann in einfacher Weise zwischen innerer und äußerer

Abb. 3.

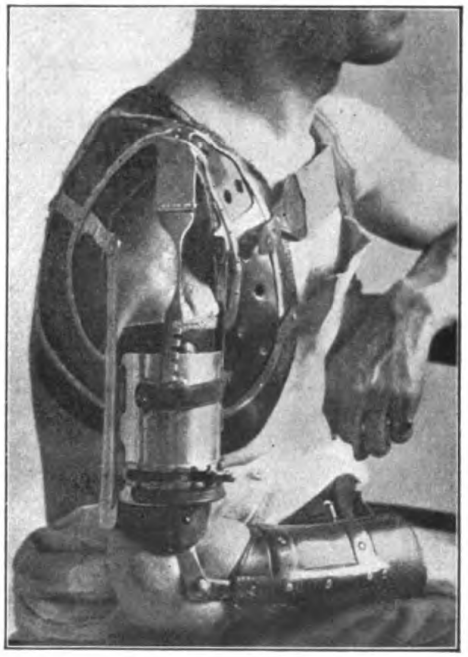

Oberarmhülse erfolgen. Der Patient zieht zunächst ohne fremde Hilfe den Schienenhülsenapparat für Ober- und Unterarm an, der auf der Rückseite verschnürt wird. Die Unterarmhülse ist in ihrem distalen Abschnitt so weit gehalten, daß sie unbehinderte Drehbewegung des Unterarms gestattet. An der Außenseite der Oberarmhülse befindet sich ein Stift, der in einem Schlitz der aus Duralumin hergestellten äußeren Oberarmhülse gleitet und die Führung der Sichelbewegung sowie deren Feststellung vermittelt.

Der proximale Hauptteil des Stützapparates besteht aus einem durch Stahlschienen verstärkten Lederkummet, das sich im wesentlichen auf das Schulterblatt und seine Weichteile stützt und verhältnis-

Digitized by Google
Original from UNIVERSITY OF CALIFORNIA
Generated on 2019-10-16 13:58 GMT / http://hdl.handle.net/2027/uc1.b3774664
Public Domain in the United States, Google-digitized / http://www.hathitrust.org/access_use#pd-us-google

mäßig weit nach abwärts herabreicht. Seine Befestigung am Brustkorb erfolgt durch Gurte, die es mit einem ledernen gewalkten Schulterring der anderen Seite vorn und hinten verbinden. Das am Kummet angebrachte Schulterabduktionsgelenk trägt die zwei Stahlschienen, die an der äußeren metallenen Oberarmhülse, und zwar an deren innerer Hälfte angenietet sind. Die äußere Hälfte ist durch ein Metallscharnier hinten mit der inneren verbunden, so daß dieser Teil wie ein Deckel nach hinten aufgeklappt werden kann (siehe Abb. 2). Dadurch wird ermöglicht, daß der proximale Teil des Apparates über den erstbeschriebenen Teil hinaufgezogen werden kann. Nachdem das Kummet dann am Brustkorb fixiert worden ist, wird die äußere Oberarmhülse über die innere herübergeklappt. Auf der Abb. 3 ist der fertig angezogene Apparat, von der Seite her gesehen, dargestellt. Hier ist insbesondere die Feststellvorrichtung für die Sichelbewegung zu sehen, die je nach Wunsch mit der gesunden Hand ein- oder ausgeschaltet werden kann. Es ist dies ermöglicht durch einen federnden Schnepper, der an dem obenerwähnten Stift an der Außenseite der Oberarmhülse angebracht ist und bei Längsstellung des Schneppers zum Schlitz die Sichelbewegung freigibt, bei Querstellung dieselbe in Rasten feststellt, die an den Rändern des Schlitzes angebracht sind. Die passive Feststellung der Abduktion im Schultergelenk erfolgt mittelst einer federnden Rastenstange, die von hinten her in einen an der Außenseite der Oberarmschiene befestigten Zahn federnd eingreift. Mit dem Schulterkummet ist die Rastenstange gelenkig durch ein Scharnier verbunden, das sich etwa entsprechend der Höhe der normalen Schulterwölbung befindet (siehe auch Abb. 2). Beim Auflegen des Armes auf den Tisch schnappt das Abduktionsgelenk in einer zum Schreiben und Essen günstigen Höhe selbsttätig ein. Um die Abduktionsstellung zu verstärken, muß die Rastenstange mit der gesunden Hand nach hinten gedrückt werden, bis sie in der gewünschten Abduktionsstellung einschnappt.

Nutzen des Stützapparates.

Der sicher nicht ganz leicht herzustellende Stützapparat bringt den Kriegsverletzten zu einem ganz erheblichen Teil wieder in den Besitz eines praktisch verwendbaren Armes. Der Patient selbst ist voll Lobes über den Wert des Apparates und trägt ihn den ganzen Tag. Er benutzt ihn vor allem in seinem Beruf als Bureaubeamter dauernd, er schreibt nur noch rechts, und zwar ausdauernd. Beim Schreiben hat er die Sichelbewegung lose eingestellt, so daß der Unterarm sich auf

Digitized by Google
Original from UNIVERSITY OF CALIFORNIA
Generated on 2019-10-16 13:58 GMT / http://hdl.handle.net/2027/uc1.b3774664
Public Domain in the United States, Google-digitized / http://www.hathitrust.org/access_use#pd-us-google

der Tischplatte stets genau anlegt. Er erreicht hierdurch außerdem, daß er durch Erheben des Unterarms durch Beugen des Handgelenks das Eigengewicht des Unterarms in genau dosierbarer Stärke auf die Feder überträgt. Er kann dadurch mit genau dosiertem Federdruck wie ein Gesunder schreiben. Beim Essen führt der Beschädigte die Speisen mit der gesunden linken Hand zum Munde, die rechte Hand benutzt er zum Halten des Messers beim Zerkleinern der Speisen. Hierbei stellt er gewöhnlich die Sichelbewegung fest. Auch bei den übrigen Verrichtungen des täglichen Lebens ist der Stützapparat für den Patienten von größtem Nutzen. Ich kann die Nachahmung des Apparates in einem ähnlichen Falle dringend empfehlen.

Generated on 2019-10-16 13:58 GMT / http://hdl.handle.net/2027/uc1.b3774664
Public Domain in the United States, Google-digitized / http://www.hathitrust.org/access_use#pd-us-google
Digitized by Google
Original from
UNIVERSITY OF CALIFORNIA

Kleinere Mitteilungen.

I.

Die gesammelten Schriften Codivillas.

Von

Dr. **Bruno Künne,** Berlin-Steglitz.

Trotz aller Bitternisse und Enttäuschungen, welche das gewaltige Geschehen der letzten Jahre uns gebracht, trotz tiefster Schmach, welche heute allem deutschen Wesen aufgeprägt ist, werden wir es uns nicht nehmen lassen, immer wieder fremdes Verdienst nach Gebühr zu würdigen. Was fremde und eigene Kritikaster uns heute als Mangel völkischen Selbstgefühls brandmarken wollen, sei das gerade unser letzter bewußter Stolz, daß unsere Vaterlandsliebe uns nicht blind macht für das Gute und Tüchtige, was von jenseits der politischen Grenzen kommt. Deutsch sein im besten Sinne des Wortes hieß immer universell sein, hieß immer das Ideal menschlicher Höherentwicklung noch über den Vaterlandsbegriff stellen. Deutsche Wissenschaft wird keine Bannflüche schleudern, weil unser Erkenntnisstreben nicht so geartet ist, um vor politischen Grenzpfählen halt zu machen, weil wir uns eine nationalistisch gerichtete Forschung unserer innersten Wesenheit nach nicht vorzustellen vermögen. Wem diese Sinnesart schwächlich und schmählich erscheinen will, dem wollen wir seinen „besseren" Patriotismus nicht neiden.

Vor mir liegt das Werk eines Fremden, der ein Großer war in unserer orthopädischen Wissenschaft. Der fremd nur war der Rasse nach, sonst aber bei uns zu Hause war, wie wir bei ihm. Der unsere Sprache redete wie seine und die Früchte seiner schöpferischen Erkenntnis der gesamten Menschheit zuteilte.

Alessandro Codivillas Leben währte nur 51 Jahre. Lange genug, um uns in dem literarischen Niederschlag seines Wirkens einen Schatz wissenschaftlicher Beobachtungen, Erfahrungen und Anregungen zu hinterlassen, dessen fruchtbringende Auswirkung trotz des schnellen Fortschreitens der modernen Orthopädie noch lange anhalten wird.

Das weltberühmte Institut Rizzoli in Bologna, die größte orthopädische Klinik der Welt, deren langjähriger Leiter und Förderer Codi-

Digitized by Google
Original from UNIVERSITY OF CALIFORNIA
Generated on 2019-10-16 13:58 GMT / http://hdl.handle.net/2027/uc1.b3774664
Public Domain in the United States, Google-digitized / http://www.hathitrust.org/access_use#pd-us-google

villa war, hat jetzt durch Putti die medizinischen Schriften des Meisters gesammelt herausgegeben. Ein stattlicher Band von 1275 Seiten mit 92 Abhandlungen liegt vor. Nicht aufgenommen sind verschiedene Arbeiten aus der Assistentenzeit Codivillas an der chirurgischen Klinik von Bologna, ferner statistische Rechenschaftsberichte, die Uebersetzung einer Konferenz mit Julius Wolff, sowie das Kapitel über Krankheiten des Beckens, welches im Trattato Italiano di Chirurgia erschienen ist. Auch die fremdsprachlichen Uebersetzungen von Arbeiten, welche gleichzeitig in italienischen Fachzeitungen veröffentlicht wurden, sind ausgelassen. Codivilla schrieb in 4 Sprachen, Italienisch, Deutsch, Französisch, Englisch. Die ausländischen Arbeiten wurden im vorliegenden Buch in der Sprache, in welcher sie zuerst erschienen, wiedergegeben. Um eine vollständige Uebersicht über die Lebensarbeit Codivillas zu geben, seien die in das Werk nicht aufgenommenen Veröffentlichungen hier mit Literaturangaben ebenfalls angeführt:

Die wechselseitigen Beziehungen zwischen Form und Funktion der einzelnen organischen Bildungen. Konferenz mit Prof. Julius Wolff, aus dem Deutschen übersetzt von Codivilla. Rosenberg e Sellier, Turin 1901.

Die Behandlung paralytischer Deformitäten. Archivio ed Atti della Soc. di Pediatria Italiana 1902.

Klinischer Rechenschaftsbericht 1900/01 aus dem orthopädischen Institut Rizzoli zu Bologna. (Zusammen mit Dr. Sangiorgi.) Tipografia Zamorani-Albertazzi 1902.

Das klinische Material im Institut für Rachitis in Mailand. Archivio di Ortopedia 1902.

Ueber das forcierte Redressement des Genu valgum. (Deutsch.) Zeitschr. f. orthop. Chir. 1902, Bd. 9.

Gipsverbände zur Korrektur der rachitischen Skoliose. Atti dell' Associazione Med. dell' Alta Italia 1902.

Betrachtungen über die endgültigen Resultate der unblutigen Behandlung der angeborenen Hüftverrenkung. Archivio et Atti della Soc. Italiana di Chir. 1902.

Ueber unmittelbar am Skelett angreifenden Zug an der Unterextremität. Archivio ed Atti della Soc. Italiana di Chir. 1904.

Ueber Mittel zur Verlängerung der unteren Gliedmaßen, der Muskeln und Gewebe, welche durch die Deformität verkürzt wurden. (Englisch.) Amer. Journ. of Orthop. Surg., 24. April 1905, Vol. II.

Ueber die Behandlung der angeborenen Pseudarthrose des Schienbeins. Auszug aus dem Bull. delle Science med., Bologna 1906—1907, Vol. VI, 77. Jahrg., Ser. 8.

Neue Methode der Behandlung des angeborenen Klumpfußes. Archivio di Ortopedia 1906.

Krankheiten des Beckens und der Hüfte. Trattato Italiano di Chir. 1907, Vol. VI, p. 2.

Krankheiten des Beckens. Trattato Italiano di Chir. 1908.

Ueber die Behandlung der angeborenen Hüftgelenksverrenkung. (Deutsch.) Allgem. Wiener med. Zeitung 1908.

Digitized by Google
Original from UNIVERSITY OF CALIFORNIA
Generated on 2019-10-16 13:58 GMT / http://hdl.handle.net/2027/uc1.b3774664
Public Domain in the United States, Google-digitized / http://www.hathitrust.org/access_use#pd-us-google

Ueber Zahn- und Gesichtsorthopädie. Bemerkungen zu einer Mitteilung des Dr. Beretta in der Soc. Med.-Chir. in Bologna. Bull. delle Scienze med. 1909.

Ueber Pathogenese und Therapie von Krampfanfällen, welche nach orthopädischen Eingriffen beobachtet werden. Mitteilung in der Soc. Med.-Chir. in Bologna. Bull. delle Scienze med. 1910.

Die Behandlung der Pseudarthrosen und ausgedehnten diaphysären Kontinuitätstrennungen. Mitteilungen der Soc. Med. di Chir., Rom 1910.

Ueber die Förstersche Operation. Mitteilung in der Soc. Italiana di Chir., Rom 1910.

Betrachtungen über Amputationen und Exartikulationen. XXIII. Kongreß der Italienischen Gesellsch. f. Chir. 1911.

Warum nicht sämtliche Schriften des Meisters vereinigt herausgegeben wurden, ist nicht zu erkennen. Puttis Angaben im Vorwort, sowie die an den Anfang gestellte chronologisch geordnete Uebersicht der Veröffentlichungen stimmen mit der wirklichen Zusammenstellung des Buches nicht genau überein. So ist z. B. der wichtige Aufsatz über Amputationen und Exartikulationen, der nach dem Vorwort den Schluß des Bandes bilden soll, gar nicht in demselben enthalten.

Die Reihe der Veröffentlichungen des vorliegenden Werkes beginnt mit der Doktorarbeit Codivillas aus dem Jahre 1886: „Ueber einen Fall von Empyema necessitatis pulsans“ und schließt mit der Wiedergabe einer Festrede, welche zur Feier der Verleihung des zweiten internationalen Umbertopreises in Bologna gehalten wurde. Codivilla ist, wie zahlreiche ältere Orthopäden, aus der allgemeinen Chirurgie hervorgegangen. Die ersten 13 Jahre seines praktischen und literarischen Wirkens waren rein chirurgischen Gegenständen gewidmet. 1899 beginnt dann mit einer Arbeit über Sehnenverpflanzungen, der bald weitere über chirurgische Behandlung der Kinderlähmung, sowie der spastischen Zustände folgten, die unverkennbare Hinwendung zur Orthopädie. Letzterer ist dann Codivilla, wenn wir von vereinzelten Publikationen über Craniotomie und Blasenplastik absehen, bis zu seinem Tode treu geblieben. Daß der italienische Meister in der Auffassung der Orthopädie als Sonderfach nicht engherzig war, beweisen seine Ausführungen über Zahn- und Gesichtsorthopädie, seine Versuche in der blutigen Mobilisierung des Oberkiefers bei Palato-gnatoschisis. Gegenüber den Chirurgen, welche die Tätigkeit des Orthopäden auf die ausgebildeten Deformitäten beschränken wollen, vertrat er 1906 auf dem italienischen Orthopädenkongreß den Standpunkt, daß nicht nur die Deformitäten selbst, sondern auch alle Alterationen des Bewegungsapparates, welche erfahrungsgemäß zu solchen führen können, das Interesse und die Mitarbeit des Orthopäden erheischen. Nicht nur dem orthopädischen Sonderfach, sondern auch dessen sozialem Wirkungsgebiet, der in Italien ebenfalls hochorganisierten Krüppelfürsorge, ist Codivilla stets ein warmherziger und eifriger Förderer gewesen. In Italien sind die orthopädischen Anstalten und Krüppelheime aus den Instituten für Rachitiker hervorgegangen, welchen Namen sie vielfach, um auf ihre Entstehung hinzudeuten, beibehalten haben. In seinem 1909 erschienenen

Digitized by Google
Original from UNIVERSITY OF CALIFORNIA
Generated on 2019-10-16 13:58 GMT / http://hdl.handle.net/2027/uc1.b3774664
Public Domain in the United States, Google-digitized / http://www.hathitrust.org/access_use#pd-us-google

Aufsatz „Krüppelfürsorge in Italien“ beschreibt Codivilla Institute und Schulen für Rachitiker in Turin, Mailand, Genua, Mantua, Cremona, Bergamo, Brescia, Verona, Venedig, Padua, Modena. Auch wird ein Ueberblick über das in jeder Beziehung vorbildliche und mustergültige Istituto ortopedico Rizzoli in Bologna gegeben. Hervorhebung verdient der Umstand, daß in Italien, wie es scheint, die Krüppelfürsorge in mancher Beziehung umgekehrte Wege gegangen ist als in Deutschland, insofern als dort im allgemeinen zuerst die ambulante Versorgung der Krüppel eingerichtet war, aus welcher sich dann erst allmählich die Anstaltsbehandlung und -erziehung entwickelte.

In der modernen Orthopädie finden wir kaum ein Gebiet, welches Codivilla nicht gelegentlich bearbeitet, und auf dem er nicht irgend etwas Neues zu sagen gehabt hätte. Höchstens das Gebiet der Prothesen und Stützapparate läßt sich hier vielleicht ausnehmen, wie es überhaupt scheinen möchte, als ob Codivillas Veranlagung mehr dem chirurgischen als dem mechanischen Teil der Orthopädie sich zugeneigt hätte. Zwar hat Codivilla den Krieg mit seinen bis dahin nie geahnten Massen von Verstümmelungen nicht erlebt, so daß wir nicht zu sagen vermögen, welche geistigen Kräfte und Strebungen das Riesenelend der Menschheit in ihm ausgelöst hätte.

In folgendem gebe ich eine Uebersicht über die in dem Bande enthaltenen Arbeiten orthopädischen Inhalts, nach chronologischen Gesichtspunkten geordnet. Die rein chirurgischen Arbeiten, welche gar keine Beziehungen zur Orthopädie haben, glaubte ich weglassen zu dürfen. Ich hielt es für zweckmäßig, die Titelbezeichnungen zu verdeutschen, um so eine leicht faßliche und schnelle Uebersicht über die von dem Autor bearbeiteten Gegenstände zu ermöglichen. Die Angaben der Zeitschriften selbst sind dagegen, um keine unmöglichen Benennungen zu schaffen, in der Sprache der Veröffentlichung wiedergegeben. Die beigefügten Seitenzahlen erleichtern die Auffindung und geben zugleich eine Vorstellung von dem äußeren Umfang der betreffenden Arbeit.

S. 278/279. Ueber Sehnenverpflanzungen in der orthopädischen Praxis. Archivio di Orthop. 1899.

S. 301—342. Die moderne chirurgische Behandlung der spinalen Kinderlähmung. Il Policlinico 1900.

S. 343—355. Ueber die Bedeutung der Sehnenverpflanzung und ihres Einflusses auf die spastische Lähmung der Kinder. (Französisch.) Rev. d'orthop. 1900.

S. 356—367. Beitrag zur Behandlung der spastischen Kinderlähmung. Rivista critica di Clin. med. 1900, I, Nr. 16.

S. 368—388. Ueber Regeneration des Plexus brachialis und über Nervenraffung. Clin. Chir. 1900, Nr. 10.

S. 389—401. Beitrag zur Technik der blutigen Radikaloperation der angeborenen Hüftverrenkung. XIII. Congrès International de méd., Paris, 2—9 août 1900. Section de Chir. de l'enfance.

S. 402—415. Ueber die operative Behandlung der angeborenen Hüftgelenksverrenkung. (Deutsch.) Zeitschr. f. orthop. Chir. Bd. I.

Digitized by Google
Original from UNIVERSITY OF CALIFORNIA
Generated on 2019-10-16 13:58 GMT / http://hdl.handle.net/2027/uc1.b3774664
Public Domain in the United States, Google-digitized / http://www.hathitrust.org/access_use#pd-us-google

S. 416—425. Ueber die Technik der explorativen Craniotomie. (Französisch.) Rev. de chir. 1900.

S. 425—435. Ueber angeborene Skoliose. Archivio di Orthop. 1901.

S. 436—439. Ueber die Behandlung der Kreuzbein-Darmbein-Tuberkulose. Archivio et Atti della Soc. Italiana di Chir. XVI.

S. 440—444. Die funktionelle Anpassung in der Orthopädie. Policlinico 1901, Vol. VIII c.

S. 462—472. Ueber die Behandlung paralytischer Deformitäten der Kinder. Mitteilung auf dem IV. Kongreß für Pädiatrie. Nuovo Rassoglitore Med., 12. Dez. 1902.

S. 473—483. Ueber das forcierte Redressement des Genu valgum. Zeitschr. f. orthop. Chir. 1902, Bd. 11.

S. 484—507. Die operative Herstellung des Gleichgewichts bei Bewegungsstörungen und ihr Einfluß auf die Funktion der nervösen Zentren. Archivio di Orthop. 1902.

S. 508—510. Ueber einen Fall schwerer Deformität nach Typhus. Bull. delle Scienze med. 1902.

S. 511/512. Verlust der Diaphyse des Schienbeins und ihr Ersatz durch die Wadenbeindiaphyse. Bull. delle Scienze med. 1902.

S. 513/514. Ueber Kinderlähmung. Bull. delle Scienze med. 1902.

S. 515—551. Ueber die Behandlung der veralteten traumatischen Hüftverrenkung beim Erwachsenen. Archivio di Ortop. 1902.

S. 552—553. Ueber angeborene Hüftgelenksverrenkung. Protokoll der Italienischen Gesellsch. f. Chir., 26. März 1902.

S. 554/555. Ueber angeborene Verrenkung der Kniescheibe. Ebenda.

S. 558—561. Ueber Korrektur von Femurdeformitäten nach Frakturen. Bull. delle Scienze med. di Bologna 1903, Vol. III, Ser. VIII.

S. 562—571. Ueber Sehnenverpflanzung. Comunicazione fatta all' Associazione Sanitaria Milanese nella seduta del 3. luglio 1903.

S. 572—577. Eine neue Operation der „Coxa vara". Comunicazione fatta all' Associazione Sanitaria Milanese nella seduta del 3. luglio 1903.

S. 578—605. Meine Erfahrungen über Sehnenverpflanzungen. (Deutsch.) Zeitschr. f. orthop. Chir. Bd. 12.

S. 606—612. Zur Behandlung der Coxa vara. (Deutsch.) Zeitschr. f. orthop. Chir. Bd. 12.

S. 613—622. Wie man einen starken Zug an der Unterextremität wirksam und erträglich machen kann. Estratto dal volume delle „Memorie Chirurgiche" pubblicate in onore di Enrico Bottini, per il 25 anno del suo insegnamento.

S. 623. Coxa vara und Osteotomie. Bull. delle Scienze med. di Bologna 1903, Vol. III, Ser. VIII.

S. 624—626. Ueber funktionelle Behandlung schwerer Kniekontrakturen. Bull. delle Scienze med. di Bologna 1904, Vol. IV, Ser. VIII.

S. 627—671. Meine Erfahrungen über Sehnenverpflanzungen. Il Policlinico (Sezione chir.) 1904.

S. 672—695. Ueber Behandlung von Verkürzungen bei Beindeformitäten. Archivio di Ortop. 1904, fasc. 5.

Digitized by Google
Original from UNIVERSITY OF CALIFORNIA
Generated on 2019-10-16 13:58 GMT / http://hdl.handle.net/2027/uc1.b3774664
Public Domain in the United States, Google-digitized / http://www.hathitrust.org/access_use#pd-us-google

S. 696—704. Die funktionelle Behandlung leichter Skoliosen. Rivista critica di Clin. Med. 1904, Anno 5 Nr. 52.

S. 715—757. Ueber die Technik bei Sehnenverpflanzungen. Tipografia G. Amosso, Biella 1905.

S. 758—783. Ueber die Bedeutung der Skoliose für den praktischen Arzt. Conferenza tenuta all' Istituto Ortopedico Rizzoli in occasione del III. Congresso dell' Associazione Nazionale dei Medici Condotti 1905.

S. 784—810. Verdient das forcierte Redressement des Genu valgum in der Praxis erhalten zu bleiben? Bull. delle Scienze med. 1905, Vol. V, Anno 71, Ser. 8.

S. 811—828. Das funktionelle Element in der Behandlung der Gelenktuberkulose. Rapport présenté au premier congrès de la société internationale de chir. Brüssel 1905. (Französisch.)

S. 829—839. Ueber die visceralen Zustände bei schweren Skoliosen. Estratto della Rivista critica di Clin. Med. 1905, Anno 6, Nr. 37 u. 38.

S. 840—847. Eine neue Methode der unblutigen Behandlung des angeborenen Klumpfußes. Estratto dall' Archivio ed Atti della Soc. Italiana di Chir. 1905, Anno 17.

S. 848—856. Rede gelegentlich der Verleihung des Umberto-Preises 1905.

S. 857—864. Ueber den Wert der Einwände, welche in der Behandlung des Genu valgum gegen das forcierte Redressement erhoben werden. (Französisch.) Rev. d'orthop., 1. März 1906, Jahrg. 17, Nr. 2.

S. 865—874. Ueber Behandlung des angeborenen Klumpfußes. Eine neue Methode blutiger Behandlung. Archivio di Ortop. 1906, Anno 22, fasc. 3.

S. 875—877. Persönliche Erfahrungen mit der unblutigen Einrichtung der angeborenen Hüftgelenksverrenkung. (Französisch.) XV. Internation. Med. Kongreß, Lissabon 1906.

S. 878—881. Indikationen der Sehnenverpflanzungen nach den vom Autor erzielten Ergebnissen. (Französisch.) XV. Internation. Med. Kongreß, Lissabon 1906.

S. 882—885. Ueber die Behandlung des angeborenen Schiefhalses. (Deutsch.) Archiv f. Orthop., Mechanotherapie u. Unfallchir. 1906, Bd. V.

S. 886—892. Pendelapparat zur Behandlung der Cervikalskoliose. Rivista internazionale di Terapia Fisica, 1. April 1906.

S. 893—901. Definition und Grenzen der Orthopädie. Bericht zum III. Kongreß der Italienischen Orthopädischen Gesellsch. 1906.

S. 902—904. Ueber chirurgische Behandlung der Wurzellähmungen des Plexus brachialis. Auszug aus dem Bull. delle Scienze med., Bologna 1907, Vol. VII, Anno 78, Ser. VIII.

S. 905—919. Ueber Behandlung der angeborenen Pseudarthrose des Schienbeins. Archivio di Ortop. 1907.

S. 920—923. Blutige Transposition nach vorne bei angeborener Hüftgelenksluxation. (Deutsch.) Zentralbl. f. orthop. Chir. 1907.

S. 924—928. Der Kampf gegen die Skoliose. Propaganda Sanitaria 1907.

S. 929. Ueber die Pathogenese der Skoliose bei Syringomyelie. Comunicazione alla Soc. Med.-Chir. di Bologna. Bull. delle Scienze med. 1908.

S. 930—932. Die chirurgische Behandlung der Wurzellähmungen des Plexus brachialis. Comunicazione alla Soc. Italiana di Chir., Rom 1908.

Digitized by Google
Original from UNIVERSITY OF CALIFORNIA
Generated on 2019-10-16 13:58 GMT / http://hdl.handle.net/2027/uc1.b3774664
Public Domain in the United States, Google-digitized / http://www.hathitrust.org/access_use#pd-us-google

S. 933. Ein Fall von Spondylolisthesis. Communicazione alla Soc. Med.-Chir. di Bologna. Bull. delle Scienze med. 1908.

S. 934—935. Ueber die Technik der Sehnenverpflanzungen. Comunicazione alla Soc. Med.-Chir. di Bologna. Bull. delle Scienze med. 1908.

S. 936—954. Angeborene Hüftgelenksverrenkung. VI. Italienischer Pädiatrischer Kongreß, Padua 1907.

S. 955—963. Die orthopädische Chirurgie in der Behandlung der Lähmungen. Mitteilungen auf dem II. Italienischen Neurologenkongreß. Annali di Neurol. 1908.

S. 964—971. Immobilisation bei tuberkulöser Gelenkentzündung. Mitteilung auf dem VI. Internation. Tuberkulosekongreß, Washington 1908.

S. 972—990. Krüppelfürsorge in Italien. (Deutsch.) Zeitschr. f. Krüppelfürsorge 1908.

S. 991—1065. Die Behandlung der Pseudarthrosen der langen Knochen. Bericht für den XVI. Internation. Medizinischen Kongreß, Budapest 1909.

S. 1066. Eine Prothese mit Eigenbewegung in einem Fall von Exartikulation des Fußes. Mitteilung in der Soc. Med.-Chir. di Bologna. Bull. delle Scienze med. 1910.

S. 1067—1076. Ueber Krampfanfälle nach orthopädischen Operationen. (Deutsch.) Deutsche med. Wochenschr. 1910.

S. 1077—1086. Die Behandlung der Pseudarthrosen und ausgedehnten diaphysären Kontinuitätstrennungen. Mitteilung in der Soc. Italiana di Chir. Rom 1910.

S. 1087—1016. Ueber die Förstersche Operation. Mitteilung in der Soc. Italiana di Chir., Rom 1910.

S. 1017—1166. Ueber Behandlung der Knochen- und Gelenktuberkulose. Bericht in der Soc. Italiana di Chir., Rom 1910.

S. 1167—1181. Ueber Indikationen und Technik der Nagelextension. Mitteilung in der Soc. Med. Argentina. Revista de la Soc. Med. Argentina 1910.

S. 1182—1189. Ueber freie Knochenverpflanzung. Mitteilung in der Soc. Med. Argentina. Revista della Soc. Med. Argentina 1910.

S. 1190—1202. Ueber Nagelextension. (Deutsch.) Zeitschr. f. orthop. Chir. Bd. 27.

S. 1203—1207. Ueber die blutige Mobilisierung des Oberkiefers bei Palatognatoschisis. (Deutsch.) Zentralbl. f. Chir. 1911, Nr. 4.

S. 1208—1210. Ueber die Methode des direkt am Skelett angebrachten Zuges. Nagelextension. (Französisch.) XXIII. Kongreß der Französischen Chirurgengesellschaft 1910.

S. 1211. Ueber die Behandlung spastischer Lähmungen. VI. Kongreß der Italienischen Orthopädischen Gesellschaft 1911.

S. 1212—1213. Betrachtungen über 2 Fälle von spastischer Lähmung. Bull. delle Scienze med. 1911, Vol. IX, Ser. 8.

S. 1214—1261. Ueber Belastungsfähigkeit von Amputationsstümpfen. Bologna 1911.

S. 1263—1271. Rede, gehalten bei der Feier der Verleihung des 2. Internationalen Umberto-Preises. Bologna 1911.

Digitized by Google
Original from UNIVERSITY OF CALIFORNIA
Generated on 2019-10-16 13:58 GMT / http://hdl.handle.net/2027/uc1.b3774664
Public Domain in the United States, Google-digitized / http://www.hathitrust.org/access_use#pd-us-google

Codivillas erste Veröffentlichung aus dem Gebiete der Orthopädie handelte von der Sehnenverpflanzung, einem Thema, das dann Zeit seines Lebens ein Lieblingsgegenstand seiner Forschung blieb. Er betonte die Notwendigkeit einer vorangehenden Korrektur der Deformität, bevorzugte die Totaltransplantation der Sehne vor der Teilung derselben. Wenn er es auch für vorteilhaft hielt, gleichartig funktionierende Muskeln zur Verpflanzung heranzuziehen, so legte er doch Wert auf die Feststellung, daß unter Umständen auch antagonistische Muskeln benutzt werden müssen und können. Er gebrauchte mit Vorliebe die Transplantation unter Sehnen; bei Verpflanzung auf das Periost empfahl er Fixierung durch sogenannte Kettenverschlingung.

Zur Behandlung des Schiefhalses empfahl er den Gebrauch eines Myoklasten, eines zangenartigen Instrumentes mit stumpfen Branchen, welches, ohne die Haut oder sonstige Organe zu verletzen, den verkürzten Sternocleidomastoideus zerquetschen soll, zur Nachbehandlung einen eigens konstruierten Pendelapparat, mit dem er bei Schiefhals, sowie bei Cervikalskoliose gute Erfolge erzielt haben wollte. Bei hohen Plexuslähmungen fand er Kompressionsfraktur des IV. und V. Halswirbels und dadurch bedingten Druck auf die austretenden Nervenwurzeln. Durch teilweise Entfernung eines Querfortsatzes wurde Wiederherstellung der Nervenleitung beobachtet. Mit Steinmann führte er eine heftige Fehde wegen der Priorität in Sachen der Nagelextension. Codivilla hatte diese 1904 für die Behandlung von Verkürzungen der unteren Gliedmaßen empfohlen. Er hielt nur den Zug am Calcaneus für richtig, während Steinmann, der die Methode bei frischen Frakturen anwandte, den Nagel am distalen Fragment anbrachte. Codivilla behauptete, daß beim Calcaneuszug niemals Dehnungen des Kapselapparates zu befürchten seien, und daß ein solcher Zug für alle Fälle vollkommen ausreiche. Die Einpflanzung des Nagels am distalen Fragment habe wegen des immerhin möglichen Auftretens einer Infektion ernste Bedenken.

In seiner Arbeit über Krampfanfälle nach orthopädischen Operationen wendet sich Codivilla gegen Schanz, welcher diese Zustände auf Fettembolien zurückführen wollte. Nach Codivilla ist die Ursache der Krämpfe in einer Ueberdehnung der Weichteile, besonders des Nervus ischiadicus, und der dadurch bedingten Reizung des Zentralnervensystems zu suchen.

Als die Förstersche Operation in Deutschland ihre Blütezeit erlebte, stellte sich Codivilla in ausgesprochenen Gegensatz zu deren Urhebern und Verfechtern. Er hob zunächst hervor, daß auch die peripheren Operationen an Muskeln und Sehnen einen beruhigenden Einfluß auf die Spasmen und krampfhaften Erscheinungen ausübten. Zudem sei es klar, daß nach ausgedehnten Wurzelresektionen die Muskeln in ihrer Ernährung leiden müßten. Zum mindesten müßten daher Kranke, bei denen die paretische Komponente sehr stark ausgesprochen sei, von der Wurzelresektion verschont bleiben. Das eigentliche Feld für die Förstersche Operation seien die Fälle, bei denen die willkürlichen Bewegungen durch hochgradigste Spasmen behindert würden. Die in Berlin vorgestellten,

Digitized by Google
Original from UNIVERSITY OF CALIFORNIA
Generated on 2019-10-16 13:58 GMT / http://hdl.handle.net/2027/uc1.b3774664
Public Domain in the United States, Google-digitized / http://www.hathitrust.org/access_use#pd-us-google

nach Förster operierten Kinder schienen Codivilla von dem Wert der Methode nicht ohne weiteres zu überzeugen, da bei ihnen ebenfalls nachträglich Sehnenoperationen vorgenommen worden wären, und eine lange Nachbehandlung stattgefunden hätte. Zudem waren die in Italien angestellten Vergleiche zwischen den Resultaten der Radikotomie und der Sehnenoperationen durchaus nicht so sehr günstig für die erstern ausgefallen. Codivilla betonte auch die Schwere des Eingriffs, den er übrigens selbst ausführte, und um dessen Vervollkommnung er eifrig bemüht war. Er empfahl die Operation dadurch ungefährlicher zu gestalten, daß nicht in der lumbosakralen, sondern in der dorsolumbalen Gegend eingegangen, und daß die Nervenwurzeln nicht in der Cauda equina, sondern in der Lendengegend reseziert würden. Hierdurch sei die Uebersicht erleichtert, es sei weniger Knochen zu resezieren, die Blutung wie die Infektionsgefahr vom Anus aus seien wesentlich verringert. In seinen Arbeiten über Knochen- und Gelenktuberkulose erweist sich Codivilla, wenn er auch betont, kein Gegner der Radikaloperation zu sein, doch als warmen Fürsprecher und Anhänger hygienisch-klimatischer Behandlungsweisen. Er fordert besondere Anstalten für Knochen- und Gelenktuberkulose, welche, in gesunder Gegend gelegen, den Kranken Sommer und Winter, Tag und Nacht, den Genuß reiner Luft ermöglichen. Die aktive Immunisierung mit Tuberkulin werde vorteilhafterweise mit der Luft- und Lichteinwirkung verbunden. Als schädlich für tuberkulöse Prozesse erkannte er die aktive Hyperämie, wogegen er Stauungshyperämie für nützlich hält. Tuberkulöse Kontrakturen will er mit sanften Mitteln, nicht mit forcierten Redressements behandelt sehen.

In der Frage der angeborenen Hüftverrenkung bestritt Codivilla seinem Landsmanne Secchi das Recht, die unblutige Reposition als eine italienische Methode zu bezeichnen. Lorenz gebühre das Verdienst, gezeigt zu haben, wie die Reduktion erhalten werden könne. Codivilla verzeichnete unter 450 eigenen Fällen 85 % Heilungen, 15 % Besserungen. In der Nachbehandlungsperiode läßt er im Gegensatz zu Lorenz wenig gehen. Er bekennt sich als Gegner der Myorrhexis der Adduktoren, die unnötig sei zur Erhaltung der Reposition. Bei älteren Kindern hält er die Immobilisationszeit, um Gelenkversteifungen vorzubeugen, kürzer. Als Hilfsmittel zum Gehen im Gipsverbande fügte er in letzteren einen Gehstock ein.

In der Behandlung des X-Beines propagierte er das forcierte Redressement in der Epiphysenlinie des Femur gegenüber der Osteotomie. Nach seinen Erfahrungen ist bei richtiger Technik, die genau beschrieben wird, eine Schädigung des Gelenkes oder der Seitenbänder nicht zu befürchten.

Zur Beseitigung des angeborenen Klumpfußes empfahl Codivilla, alle Gelenke, welche an der Deformität teilnehmen, zu eröffnen, um gegebenenfalls eine Korrektur der Gelenkflächen vorzunehmen. Als zweiten Akt empfiehlt er dann die Verlängerung von Sehnen und Muskeln, welche die Deformität fixieren.

Im „Kampf gegen die Skoliose", wie sich eine seiner Arbeiten be-

Digitized by Google
Original from UNIVERSITY OF CALIFORNIA
Generated on 2019-10-16 14:00 GMT / http://hdl.handle.net/2027/uc1.b3774664
Public Domain in the United States, Google-digitized / http://www.hathitrust.org/access_use#pd-us-google

titelt, weist Codivilla die Allgemeinärzte auf die Notwendigkeit hin, die Anfangszustände der Rückgratverkrümmungen genau zu beachten und sie rechtzeitig der geeigneten Therapie zuzuführen. Insbesondere solle der praktische Arzt in allen Fällen von Rekonvaleszenz nach schwächenden Krankheiten oder bei Zuständen konstitutioneller oder vorübergehender Schwäche sein Augenmerk auf den kindlichen Rücken richten. Je früher die Skoliose erkannt werde, um so leichter und aussichtsreicher sei ihre Behandlung. Eine weitere Arbeit Codivillas beschäftigt sich mit den Lageveränderungen und Erkrankungen, welche die inneren Organe der großen Körperhöhlen bei schwerer Skoliose erleiden.

Die angeführten kurzen Berichte können nur Beispiele sein für die Stellungnahme Codivillas zu besonders lebhaft umstrittenen Problemen der Orthopädie. Das gesamte wissenschaftliche Wirken Codivillas in solchen Berichten zusammenzufassen — von einem solchen Vorhaben mußte angesichts des umfangreichen und mannigfaltigen in dem Werke gesammelten Stoffes abgesehen werden. Kann doch keine noch so liebevolle Würdigung, kein noch so treues Referat jenen intimen Lehrwert wiedergeben, den eben nur das Originalstudium hervorragender Persönlichkeiten darbietet. Wenn vorstehende kurze Besprechung die Wirkung hat, das Gedächtnis des vor nunmehr 8 Jahren verstorbenen italienischen Meisters, eines Klassikers der Orthopädie, weiter lebendig zu erhalten, die Hauptzüge seines wissenschaftlichen Lebenswerkes hervorzuheben und die Uebersicht und Zugänglichkeit seiner Schriften zu erleichtern, so ist ihr Zweck erfüllt.

Digitized by Google
Original from UNIVERSITY OF CALIFORNIA
Generated on 2019-10-16 14:00 GMT / http://hdl.handle.net/2027/uc1.b3774664
Public Domain in the United States, Google-digitized / http://www.hathitrust.org/access_use#pd-us-google

II.

Aus der Universitäts-Poliklinik für orthop. Chirurgie in Leipzig.
(Direktor: Geh. Medizinalrat Prof. Dr. Th. Kölliker.)

Ueber die Wölbung des Fußes in unbelastetem und in belastetem Zustand.

Von Dr. **Walter Volmer,**
Städt. Krankenhaus Berlin-Lichtenberg.

Die vorliegende Arbeit befaßt sich mit den Veränderungen an dem Gewölbe des Fußes, d. h. mit der Abflachung der Gewölbebogen, wie sie in der Norm bei jedem Fuß durch die Belastung durch das Körpergewicht eintritt und wie sie in pathologischen Verhältnissen beim Plattfuß in erhöhtem Maße vorhanden ist. Derartige Untersuchungen sind bisher in der zahlreichen Literatur über die Gestalt, den Bau und die Funktion des menschlichen Fußes, sowie über die Art und die Entstehung des Plattfußes nicht verzeichnet. Eine Arbeit von H. O. Feiß[1]) stellt den Stand des Navikulare bei den verschiedenartigsten Füßen zu einer von ihm konstruierten Linie, der Verbindung der 3 Knochenpunkte, des unteren scharfen Randes des Malleolus internus, der Tuberositas ossis navicularis und des unteren Randes des Capitulum ossis metatarsalis I fest. Er macht seine Feststellungen jedoch nur am unbelasteten Fuße und vergleicht die so erhaltenen Maße mit den Maßen der von ihm als physiologisch angesehenen Füße.

Engels[2]) stellte in einer Arbeit mit Hilfe der Röntgenstrahlen die Verschiebungen der einzelnen Knochen zu einer konstanten Grundlinie bei Belastung desselben vorher unbelasteten Fußes fest. Er berücksichtigte aber nicht die Abflachung des Gewölbes, dessen Bestehen er gar nicht anerkennt. Durch meine Untersuchungen soll der Unterschied in der Art und Höhe des Fußgewölbes gemessen werden, wie er sich bei der Untersuchung desselben Fußes in Ruhestellung und bei Belastung durch das Körpergewicht findet. Ich habe zu diesem Zwecke bei den zur Untersuchung

---

[1]) H. O. Feiß, Die Messung des Fußes, seiner verschiedenen Formen und Deformitäten. Zeitschr. f. orthop. Chir. Bd. 26.

[2]) W. Engels, Ueber den normalen Fuß und den Plattfuß. Zeitschr. f. orthop. Chir. Bd. 12.

Digitized by Google
Original from UNIVERSITY OF CALIFORNIA
Generated on 2019-10-16 14:02 GMT / http://hdl.handle.net/2027/uc1.b3774664
Public Domain in the United States, Google-digitized / http://www.hathitrust.org/access_use#pd-us-google

stehenden Leuten mittels Gipsbinden 1. bei schwebendem Fuße, also bei völliger Ausschaltung jeglicher Belastung, ein Gipsnegativ angefertigt. 2. Ein Gipsnegativ fertigte ich an, indem ich einen Gipsverband im Stehen des zu Untersuchenden festwerden ließ und dann erst ablöste. Durch die Gipspositive legte ich folgende Schnitte: 1. In der Verbindungslinie der Tuberositas ossis metatarsalis V und des Navikulare, im nachstehenden kurz als „hintere Schnittfläche" bezeichnet. 2. In der Verbindungslinie der Metatarsusköpfchen I und V, „vordere Schnittfläche". Am anderen Fuß legte ich dann sowohl beim ersten unbelasteten, wie auch beim zweiten belasteten Fuße einen Schnitt durch die Länge des Fußes von der Mitte des Tuber calcanei bis zur Mitte des Capitulum ossis metatarsalis I.

Es werden nunmehr miteinander verglichen und zwar jedesmal die entsprechenden Linien beim unbelasteten und belasteten Fuße: 1. Die Schnittlinien, die sich durch eine vertikal durch die Mitte des Tuber calcanei projizierte Ebene mit der vorderen und hinteren Schnittfläche schneiden.

2. Die Senkrechten, die vom Navikulare einerseits und der Tuberositas anderseits, bzw. von den Capitula metatarsi I und V zu der obengenannten Schnittlinie gezogen werden. Da die Schnittlinie vertikal gestellt ist, erscheinen diese Senkrechten horizontal zur Unterlage. Der Unterschied in der Länge dieser horizontalen Linien gibt die Verbreiterung des Fußes.

3. Wurden die Entfernungen der Schnittpunkte der beiden Horizontalen mit der vertikalen Linie gemessen und miteinander verglichen. Dadurch wird die Senkung des Fußes klargelegt und damit die Größe der Abflachung des Fußgewölbes zahlenmäßig ausgedrückt. Die gemessenen Werte sind in nebenstehender Tabelle angegeben. Es ist stets zuerst die Länge der Linien beim unbelasteten und dann beim belasteten Fuße angegeben und durch die Klammer der Unterschied in beiden Entfernungen.

Bei dem durch die Länge des Fußes gelegten Schnitte konstruierte ich mir folgende Linie: Die Schnittlinie mit der Schnittfläche, die sich ergibt, wenn man durch die Höhe der Wölbung, also im Scheitelpunkt des Längsgewölbes eine zur horizontalen Unterlage senkrecht stehende Ebene legt. Es wurde der Abstand des Fußrückens bis zur horizontalen Unterlage gemessen und miteinander verglichen und ebenso der Abstand der Fußsohle von der Unterlage. Es ergaben sich dabei folgende Maße, den unbelasteten stets mit dem belasteten Fuße verglichen:

Gustav K.	1. 8,4 : 7,8 = 0,6	Elisabeth N. . . .	1. 4,9 : 4,1 = 0,8
	2. 1,1 : 0,3 = 0,8		2. 0,7 : 0,2 = 0,5
Martin V.	1. 8,5 : 8,0 = 0,5	Walter H.	1. 8,4 : 7,7 = 0,7
	2. 0,8 : 0,6 = 0,2		2. 1,7 : 0,6 = 1,1

Sämtliche Maße sind in Zentimetern angegeben. Berücksichtigt wurden bei den Untersuchungen Alter und Körperschwere und Gestalt des Fußes.

Bei einem Vergleich der gefundenen Werte fällt zunächst die Verbreiterung des Fußes in seiner ganzen Länge auf, also auch im Bereich der

Digitized by Google
Original from UNIVERSITY OF CALIFORNIA
Generated on 2019-10-16 14:00 GMT / http://hdl.handle.net/2027/uc1.b3774664
Public Domain in the United States, Google-digitized / http://www.hathitrust.org/access_use#pd-us-google

Fußwurzelknochen — Seitz[1]) stellt nur eine Verbreiterung des Vorfußes fest —, jedoch bleibt letztere gegenüber der Verbreiterung des Vorderfußes im Bereich der Metatarsen in den meisten Fällen um ein geringes — 0—3 mm — zurück.

Diese Verbreiterung, die doch durch das Auseinanderweichen der seitlichen Ränder des zu einer Hohlrinne angeordneten Quergewölbes bedingt ist, muß aber auch eine Abflachung des Gewölbes, eine Senkung des Scheitels notwendigerweise herbeiführen. Und in der Tat finden wir bei dem Vergleich der übrigen Maße, daß eine Senkung des Fußgewölbes vorliegt, die verhältnismäßig groß ist — 0,5—1,5 cm — und deshalb auch leicht gemessen werden kann. Dabei ist in der größeren Mehrzahl der Fälle die Senkung des Metatarsusbogens etwas größer als die im Scheitel des Längsgewölbes. Ich komme aus diesen Gründen zu der Ansicht, daß bei der Entstehung des Plattfußes in den meisten Fällen zunächst eine Flachlegung des Quergewölbes erfolgt, ehe die Drucklast des Körpers auch auf den Längsbogen abflachend einzuwirken vermag, daß die Abflachung des Querbogens also der des

Name, Alter, Gewicht, Fußbildung	hintere Schnittfläche: Schnittlinie I	hintere Schnittfläche: Schnittlinie II	hintere Schnittfläche: Höhenunterschied	vordere Schnittfläche: Schnittlinie I	vordere Schnittfläche: Schnittlinie II	vordere Schnittfläche: Höhenunterschied	
Gustav K., 21 Jahre, 62 kg, nicht fixierter Plattfuß	8,0 / 7,2 } 0,8	3,1 + 4,6 = 7,7 / 3,2 + 5,1 = 8,3 } 0,6	3,7 / 2,3 } 1,4	4,6 / 4,1 } 0,5	3,0 + 5,3 = 8,3 / 3,4 + 5,6 = 9,0 } 0,7	2,0 / 0,5 } 1,5	unbelastet
							belastet
Martin V., 30 Jahre, 73 kg, „normaler" Fuß	8,9 / 8,6 } 0,3	4,0 + 4,2 = 8,2 / 4,1 + 4,5 = 8,6 } 0,4	4,1 / 2,7 } 1,4	4,8 / 4,5 } 0,3	5,2 + 4,2 = 9,4 / 5,6 + 4,4 = 10,0 } 0,6	1,6 / 0,5 } 1,1	unbelastet
							belastet
Elisabeth N., 6 Jahre, 12 kg, rachitischer Plattfuß	4,4 / 3,9 } 0,5	1,9 + 2,2 = 4,1 / 2,4 + 2,4 = 4,8 } 0,7	1,9 / 1,3 } 0,6	4,5 / 3,5 } 1,0	2,0 + 2,2 = 4,2 / 2,3 + 2,6 = 4,9 } 0,7	1,3 / 0,6 } 0,7	unbelastet
							belastet
Walter H., 14 Jahre, 39 kg, statischer Plattfuß	7,4 / 7,0 } 0,4	3,5 + 2,4 = 5,9 / 3,2 + 3,0 = 6,2 } 0,3	3,4 / 1,9 } 1,5	3,9 / 3,7 } 0,2	5,1 + 2,8 = 7,9 / 3,3 + 5,2 = 8,5 } 0,6	1,8 / 0,1 } 1,7	unbelastet
							belastet
Paul S., 29 Jahre, 66½ kg, linkes Bein amputiert	8,1 / 7,8 } 0,3	4,1 + 4,0 = 8,1 / 3,9 + 4,7 = 8,6 } 0,5	3,5 / 2,4 } 1,1	4,4 / 3,7 } 0,7	4,5 + 4,4 = 8,9 / 5,7 + 3,8 = 9,5 } 0,6	1,0 / 0,5 } 0,5	unbelastet
							belastet
Otto O., 34 Jahre, 76 kg, rechtes Bein amputiert	10,2 / 9,9 } 0,3	3,7 + 4,1 = 7,8 / 4,3 + 3,9 = 8,2 } 0,4	3,2 / 2,7 } 0,5	5,4 / 4,8 } 0,6	5,1 + 4,6 = 9,7 / 5,5 + 4,7 = 10,2 } 0,5	1,9 / 0,7 } 1,2	unbelastet
							belastet

[1]) L. Seitz, Die vorderen Stützpunkte des Fußes unter normalen und pathologischen Verhältnissen. Zeitschr. f. orthop. Chir. Bd. 8.

Digitized by Google
Original from UNIVERSITY OF CALIFORNIA
Generated on 2019-10-16 14:00 GMT / http://hdl.handle.net/2027/uc1.b3774664
Public Domain in the United States, Google-digitized / http://www.hathitrust.org/access_use#pd-us-google

Längsbogens gegenüber immer etwas stärker ist, derselben immer um etwas vorausgeht.

Was die praktische Anwendung meiner Untersuchungen anbetrifft, so erscheint sie mir bei der Behandlung des Plattfußes mit Einlagen von Wichtigkeit. Da auch der „normale" Fuß beim Stehen und Gehen durch die Belastung durch den Körper eine meßbare Abplattung erfährt, aber durch die Federung, die in seinem Aufbau und seiner Zusammensetzung gegeben ist, stets wieder in seine Ruhelage zurückkehrt, dürfte die Einlage weder für die Ruhestellung, also für die ganze Wölbung des Fußes passend gearbeitet sein, denn dann ist ja auch die für den normalen Fuß notwendige Abflachung beim Stehen und Gehen nicht mehr möglich; sie dürfte aber auch nicht zu wenig das eingesunkene Gewölbe heben, da dadurch ja der platte Fuß bestehen bliebe. Es müßte für jeden Fuß berechnet werden, eine wie große Abplattung er durch die Belastung des Körpers im normalen Falle erleiden würde, und der Grad dieser Abplattung müßte für die Einlage maßgebend sein. Kann man nun die Einlage noch federnd gestalten, daß sie also unbelastet, in Ruhestellung, die größtmöglichste Wölbung erreicht, bei Belastung aber gerade bis zu dem errechneten Maße zusammengedrückt wird, so wäre damit ganz den normalen Verhältnissen entsprochen. Natürlich können meine Untersuchungen nicht den Anspruch darauf machen, jetzt schon als Grundlage für solche Einlagen zu dienen. Dazu wären vorher noch eingehende Untersuchungen in dieser Richtung an zahllosen Füßen erforderlich. Dabei müßte entsprechend mehr, als es bei meinen Fällen möglich war, auf das Alter und das Gewicht Rücksicht genommen werden, und zwar müßte derselbe Fuß in seinen Veränderungen bei Ruhestellung und bei Belastung durch das Körpergewicht und schließlich auch bei noch stärkerer Belastung, vielleicht feldmarschmäßig bepackt, beobachtet werden. Dann könnte man an Hand der dadurch gewonnenen Maße und Erfahrungen leicht für jeden Fuß die normalerweise notwendige Abflachung berechnen und den Unterschied in der Größe der tatsächlich vorhandenen Abplattung zu dieser normalen Abflachung feststellen. Dann die Einlage entsprechend zu gestalten, dürfte ein Leichtes sein.

Generated on 2019-10-16 14:00 GMT / http://hdl.handle.net/2027/uc1.b3774664
Public Domain in the United States, Google-digitized / http://www.hathitrust.org/access_use#pd-us-google
Digitized by Google
Original from UNIVERSITY OF CALIFORNIA

Referate.

Die mit ✱ bezeichneten Referate sind Bücherbesprechungen.

1. Allgemeines. Geschichte der Orthopädie.

81. A. Borchard und **W. v. Brunn,** Deutscher Chirurgenkalender. M. 36.— Leipzig 1920, Verl. Johann Ambrosius Barth.

Der auf Grund von Rundfragen entstandene Kalender bringt fast über alle Chirurgen (und auch verwandten Disziplinen) Deutschlands, Deutsch-Oesterreichs, der deutschen Schweiz und des Baltikums wissenswerte Angaben (Geburtsdatum, Jahr der Approbation, Spezialfach, Vorbildung, hauptsächlichste Veröffentlichungen, Adresse). Er soll nach Bedarf erweitert werden.

Schasse - Berlin.

82. Christeller, Vergleichend-Pathologisches zur Rachitis, Osteomalazie und Ostitis fibrosa. Berl. klin. Wochenschr. 1920, Nr. 41.

Nach Christeller darf für eine praktische Abgrenzung der bekannten malazischen Skeletterkrankungen nur das histogenetische Prinzip ausschlaggebend sein. Während für Rachitis und Osteomalazie nur die abnorme Kalkarmut verantwortlich zu machen ist, wird die Ostitis fibrosa durch den überstürzten Knochenumbau bedingt. So wie v. Recklinghausen in Anbetracht dieser letzteren Tatsache die Ostitis fibrosa als metaplastische Malazie bezeichnet, will Christeller zur Hervorhebung des Gegensatzes für Rachitis und Osteomalazie den Ausdruck achalikolische (kalklose) Malazie vorschlagen.

Ferner bringt Verfasser ähnlich wie v. Recklinghausen bei der Rachitis auch bei der Ostitis fibrosa eine solche Einteilung der verschiedenen Formen, wobei er aber noch neben dem Mengenverhältnis von An- und Abbau auf die Qualität des Anbaues Rücksicht nimmt, nämlich eine porotisch-hyperostotische Form mit den tumor- und cystenbildenden Unterformen, sowie den juvenilen — mit pseudorachitischen Merkmalen —, den adulten und senilen Formen — mit pseudoosteomalazischen Merkmalen.

Ferner eine porotisch-hypostotische Form, die wegen der Knochenverdünnungen, Frakturen und Belastungsdeformitäten als ausgesprochen pseudoosteomalazische Form bezeichnet werden könne.

Schließlich eine sklerotische Form, die zu hyperostotischen Verdickungen des Knochens führt und die manchmal als Ausheilung der porotischen Form aufgefaßt werden kann.

Die erhöhte Kalkzufuhr verspricht bei der Ostitis fibrosa weitaus mehr

Digitized by Google
Original from UNIVERSITY OF CALIFORNIA
Generated on 2019-10-16 14:00 GMT / http://hdl.handle.net/2027/uc1.b3774664
Public Domain in the United States, Google-digitized / http://www.hathitrust.org/access_use#pd-us-google

Erfolg als bei der Rachitis und Osteomalazie; umgekehrt wäre die Entfernung der Ovarien bei ihr ohne Nutzen.

Verfasser untersuchte auch ein umfangreiches Tiermaterial in dieser Richtung und es zeigte sich, daß der Formenkreis der Ostitis fibrosa ein viel größerer ist als beim Menschen, daß viele Erkrankungen, die bisher unter der Bezeichnung Rachitis oder Osteomalazie gingen, in Wahrheit zur Ostitis fibrosa gehören und daß den einzelnen Tierspezies ganz bestimmte, in der Richtung der gegebenen Einteilung gelegene Typen von Ostitis-fibrosa-Formen zukommen.

Maier - Aussig.

83. Hans, Von Nadeln, Fäden, Knoten und Nähten. Münch. med. Wochenschr. 1920, 26.

Eine Reihe von Vorschlägen zur zweckmäßigen Ausführung von Nähten, auch neue Art der Sehnennähte. Für kurzes Referat nicht geeignet.

Scharff - Flensburg.

*** 84. Hoffa, Albert,** Orthopädische Chirurgie. Neubearbeitet von A. Blencke, G. Drehmann, H. Gocht, A. Wittek. 6. Auflage. Herausgegeben von Prof. Dr. Gocht. Bd. I. Mit 543 Textabbildungen. Verlag: Ferdinand Enke, Stuttgart 1920.

Nach 15 Jahren ist das alte bekannte Lehrbuch Albert Hoffas, das von 1891 bis 1905 fünf Auflagen erlebt hat, nunmehr in der 6. Auflage wiederum erschienen, „dem Andenken Albert Hoffas in Verehrung und Dankbarkeit gewidmet". Es haben sich an der Neubearbeitung vier Hoffasche Schüler beteiligt, die sich im wesentlichen an die alte von Hoffa selbst gewählte Einteilung gehalten, nun aber natürlich die alte Form ganz neu umgearbeitet haben, so daß man wohl von einem neuen Buch sprechen kann. Naturgemäß ist der Umfang auch auf das Doppelte gestiegen, und es liegt vorläufig nur der erste Band vor: Der allgemeine Teil von Gocht und aus dem speziellen Teil von Blencke Tortikollis, Deformitäten des Thorax, Deformitäten der Wirbelsäule, Spondylitis.

Der zweite Band, der inzwischen auch erschienen ist, behandelt Wittek „Die Deformitäten im Bereiche der oberen Extremitäten" und Drehmann „Die Deformitäten im Bereiche der unteren Extremitäten".

Nachdem sich nach 15 Jahren intensiver Arbeit, in die noch dazu der große Weltkrieg mit seinen orthopädischen Leistungen fällt, die Erfahrungen ungeheuerlich vermehrt haben, ist die Neubearbeitung eines solchen Buches ein äußerst schwieriges Unternehmen. Man kann den Autoren aber das Zeugnis ausstellen, daß es ihnen gelungen ist, das Buch auf die volle Höhe der heutigen Wissenschaft zu heben, wenn auch vielleicht die Pietät für Hoffa dafür Veranlassung gewesen ist, Abschnitte stehen zu lassen, die gewiß interessant und auch wichtig sind, aber bei einem Lehrbuch schließlich hätten entbehrt werden können. — Besonders ist der Abschnitt über orthopädische Verbände, Apparate und künstliche Glieder außerordentlich ausgebaut worden. Die neuen blutigen und unblutigen Methoden sind mitaufgenommen und aus der Pathologie die heute besser bekannten Knochenerweichungsprozesse. 543 Abbildungen, von denen sehr viele ganz neu sind, bilden eine ganz ausgezeichnete Erläuterung des 546 Seiten umfassenden Textes des ersten Bandes, in dem nicht nur der Student

Digitized by Google
Original from UNIVERSITY OF CALIFORNIA
Generated on 2019-10-16 14:00 GMT / http://hdl.handle.net/2027/uc1.b3774664
Public Domain in the United States, Google-digitized / http://www.hathitrust.org/access_use#pd-us-google

und praktische Arzt, sondern auch der erfahrene Fachmann zahlreiche Anregungen finden wird. Die Orthopädie kann jedenfalls dem Herausgeber, den Autoren und dem Verlag dafür dankbar sein, daß das seinerzeit die Orthopädie begründende Lehrbuch und noch dazu in einer so vorzüglichen Ausstattung wieder erstanden ist.

Biesalski - Berlin-Dahlem.

85. Huntemüller, Zur Frage der Leibesübungen. Münch. med. Wochenschr. 1920, 19.

Besprechung der verschiedenen Vorschläge zur Förderung der Leibesübungen und Begründung der von dem Akademischen Ausschuß für Leibesübungen in Gießen aufgestellten und dem hessischen Landesamt für das Bildungswesen überreichten Leitsätze. Scharff - Flensburg.

***86. Friedrich Löffler,** Was müssen die Eltern von der orthopädischen Fürsorge und Erziehung ihrer Kinder wissen? Ferd. Enke, Stuttgart 1920.

Das Büchlein ist, was es sein will: Ein Wort zur Aufklärung und Mahnung an Eltern und Erzieher. Kurze Zusammenstellung der hauptsächlichsten, orthopädisch zu behandelnden Leiden. Das Wichtigste: Früherkennung und sofortiger Behandlungsbeginn. Menckhoff - Berlin-Dahlem.

***87. Sechehaye,** La Localisation des corps étranges au moyen des rayons Roentgen; méthode de l'auteur. Mit 6 Abbildungen. Aus Brun, Veraguth, Hößly: Zur Diagnose und Behandlung der Spätfolgen von Kriegsverletzungen. Mitteilungen aus der Armeesanitätsanstalt für Internierte in Luzern. V. Lieferung. Rascher & Cie., Verlag. Zürich 1919.

Das Verfahren der Fremdkörperbestimmung besteht im wesentlichen darin, daß um die Kassette ein Draht geschlungen wird, welcher sich in der Mitte der Platte kreuzt. Der Draht ist gefirnißt, so daß auf der Haut ein Abdruck entsteht, während er gleichzeitig auf die Platte projiziert wird. Der Normalstrahl wird auf die Mitte des Fadenkreuzes eingestellt. Künne - Steglitz.

***88. Erich Sonntag,** Grundriß der gesamten Chirurgie. Verlag von Julius Springer, Berlin.

Der vorliegende Grundriß der gesamten Chirurgie wird dem Studenten als Kompendium für das Studium, als Vademekum für den Unterricht und als Repetitorium für das Examen in die Hand gegeben.

Er umfaßt in fünf Teile gegliedert: Allgemeine Chirurgie, Spezielle Chirurgie, Frakturen und Luxationen, Operationslehre und Verbandlehre. Dem Charakter des Taschenbuches entsprechend ist der Stoff auf das Wesentliche beschränkt und scharf zusammengefaßt, mit knappen Worten klar dargestellt. Den Erfahrungen der letzten Jahre, einschließlich der Kriegszeit, ist Rechnung getragen, von bildlichen Darstellungen ist Abstand genommen. Als Anhang ist ein Unfallgutachten und Rentenschema beigegeben. Das Buch wird namentlich als Repetitorium für das Examen viele Freunde finden.

Menckhoff - Berlin-Dahlem.

***89. Taschenbuch der Krankenpflege,** herausgegeben von San.-Rat Eberle.

Die neubearbeitete 10. Auflage des allgemein bekannten Taschenbuches ist in Inhalt und Abbildungen von der vorhergehenden nur wenig verschieden. Möge sie die verdiente, gleiche Verbreitung finden wie die in 2 Jahren schon völlig vergriffene Vorgängerin. Menckhoff - Berlin-Dahlem.

Digitized by Google
Original from UNIVERSITY OF CALIFORNIA
Generated on 2019-10-16 14:00 GMT / http://hdl.handle.net/2027/uc1.b3774664
Public Domain in the United States, Google-digitized / http://www.hathitrust.org/access_use#pd-us-google

***90. O. Vulpius** (Heidelberg), Aus 25 Jahren orthopädischer Arbeit. Eine therapeutische Orientierung für den praktischen Arzt. Urban & Schwarzenberg. Berlin-Wien, 1920, 81 Seiten.

Kurz und doch sehr lehrreich ist die Zusammenstellung der langen Erfahrung des Verfassers über das jetzt so groß gewordene Gebiet der Orthopädie. Besonders für den praktischen Arzt sehr lesenswert. Fordemann-Zehlendorf.

---

2. Blutleere. Narkose. Lokalanästhesie.

91. Hering, Unglücksfälle bei Paravertebralanästhesie und ein Todesfall nach Plexusanästhesie. Zentralbl. f. Chir. 1920, Nr. 27, IV.

Hering berichtet 3 Fälle, die bei Paravertebralanästhesie — es handelte sich um Struma maligna, Struma mit leichtem Basedow und Pleuraempyem — unliebsame Narkosezwischenfälle bis zum schweren Kollaps erlitten, sich jedoch wieder erholten, und zwei weitere Fälle, die mit Exitus nach wenigen Minuten bzw. nach 36 Stunden endeten — Bronchusfistel nach Lungenschuß bei Status thymo-lymphaticus und Empyemfistel. Die Küttnersche Klinik ist darum mit der Anwendung der Paravertebralanästhesie im engeren Sinne (für Brust- und Bauchoperationen) zurückhaltend geworden. Ferner berichtet Hering als Folge des Anstechens der Pleura und der Lunge im Anschluß an eine Plexusanästhesie nach Kuhlenkampf einen Pneumothorax mit tödlichem Ausgang, wo die Einschränkung der Respirationsfläche durch eine Bronchopneumonie eine besonders unglückliche Komplikation war. Hering empfiehlt die Härtelsche Methode bzw. die neuerdings von Mulley angegebene Methode, den Plexus oberhalb der Pleurakuppel an seinem Isthmus zu unterbrechen.

Hans Blencke-Magdeburg.

92. Juracz, Zur Frage der therapeutischen und prophylaktischen Blutstillung in der Chirurgie. Zentralbl. f. Chir. 1920, Nr. 27, III.

Anknüpfend an die Entdeckung von Stephan, daß durch die Bestrahlung der Milz mittels Röntgenstrahlen die Gerinnungszeit des Blutes wesentlich beschleunigt und die Menge des Gerinnungsfermentes im Serum bedeutend erhöht wird, hat Juracz mit bester Wirkung derartige Milzbestrahlungen therapeutisch und prophylaktisch ausgeführt, vor allem bei postoperativen, parenchymatösen Blutungen nach einer Trepanation, bei Basedow, Strumen, Icterus und sogar hereditärer Hämophilie, ohne nennenswerte parenchymatöse Blutung während der Operation oder das geringste Zeichen einer Nachblutung zu beobachten. Die Bestrahlungen müssen 15—20 Stunden vor der Operation erfolgen; ihre Dosierung beträgt bei der therapeutischen Bestrahlung ein Drittel, bei der prophylaktischen ein Viertel der Hauteinheitsdosis, die Feldgröße 10: 15 cm, der Hautabstand 28 cm mit 3-mm-Aluminiumfilterung. Bestimmung der Gerinnungszeit des Blutes nach der Foniomethode. Juracz gibt immer prophylaktische Milzbestrahlungen vor der Operation, wenn die Gerinnungszeit mehr als 4—5 Minuten verzögert ist, im Vergleich zur Gerinnungszeit des Normalblutes.

Hans Blencke-Magdeburg.

v. Gaza, Neuere Unterbindungsverfahren **150.**

Digitized by Google
Original from UNIVERSITY OF CALIFORNIA
Generated on 2019-10-16 14:00 GMT / http://hdl.handle.net/2027/uc1.b3774664
Public Domain in the United States, Google-digitized / http://www.hathitrust.org/access_use#pd-us-google

3. Instrumente. Therapeutische Hilfsapparate.

93. Verth, Ein Fortschritt in der Technik der Drahtnaht. (Ersatz des Drehknotens durch das Lötverfahren.) Zentralbl. f. Chir. 1920, Nr. 49, 2.

Das Knoten einer Drahtnaht ist unhandlich, unbefriedigend und unsicher. Ein amerikanisches Verfahren, die Drahtenden zu verlöten, hat Verfasser modifiziert und durch Konstruktion eines vorn verzinnten Kupferhohllötkolbens verbessert. Der Lötknoten übertrifft den Drehknoten an Festigkeit.

Hans Blencke - Magdeburg.

Gretsel, Stanniol zur Drainage **153. König,** Hautschnittmarkierung **158.**

---

4. Diagnostik. Diagnostische Hilfsapparate.

***94. Harras** und **Döhner,** Vorbereitung zum Arbeiten im Röntgenlaboratorium. 2. vermehrte und verbesserte Auflage mit 77 Abbildungen. Verlag: Ferd. Enke, Stuttgart 1920.

Das Röntgenhilfspersonal, nicht minder auch Aerzte, die das Röntgenverfahren gründlich erlernen und beherrschen wollen, finden in diesem Buche in leicht verständlicher Form alles, was zum Betriebe eines Laboratoriums nötig ist. Aus der Praxis der Röntgenkurse entstanden, ist diese Zusammenstellung der einzelnen Vorträge wirklich eine Vorbereitung und als solche warm zu empfehlen.

Fordemann - Zehlendorf.

Goergens, Lagebestimmung und Operation von Steckgeschossen **107. Trendelenburg,** Stereoskopische Raummessung **111.**

---

5. Orthopädische Anatomie, Physiologie, Biologie. Medizinische Physik.

95. R. Heiß, Zur Entwicklung und Anatomie der menschlichen Lunge. — Ueber die hinteren Pleuragrenzen. Archiv f. Anat. u. Physiol. 1919, Heft 1—4.

Im Anschluß an eine sehr eingehende Darstellung der Entwicklung der Lunge macht Heiß als Nebenbefund, der praktische Bedeutung gewinnen kann, neue Angaben über die hinteren Pleuragrenzen. Während links die Pleuragrenze am seitlichen Umfang der Wirbelkörper entlang geht, schiebt sich rechts die Pleurahöhle ventral vor der Vena acygos und dem Ductus thoracicus nach links hinüber, so daß an keiner Stelle der Oesophagus nach Herauslösen der Wirbelkörper sichtbar ist.

Ein Zurückschieben der Pleura bei der Mediastinomia posterior verhindern Bindegewebszüge, die in stärkerer Ausbildung auch bei Föten nachgewiesen werden.

Friedel - Berlin.

96. Lubosch, Formverschiedenheiten am Körper des menschlichen Brustbeins und ihr morphologischer und konstitutioneller Wert. Gegenbaurs Morph. Jahrb. 1920, Bd. 51, Heft 1.

Lubosch weist auf die Form des Brustbeines, dieses äußerst polymorphen Skeletteiles hin, von dem für gewöhnlich nur eine schmale, spangen-

Digitized by Google
Original from UNIVERSITY OF CALIFORNIA
Generated on 2019-10-16 14:00 GMT / http://hdl.handle.net/2027/uc1.b3774664
Public Domain in the United States, Google-digitized / http://www.hathitrust.org/access_use#pd-us-google

förmige Form beschrieben wird, in seiner ganzen Länge von annähernd gleicher Breite mit Sinus costales entsprechend den Sternalsegmenten infolge der Schmalheit ein spitzwinkliges Herantreten der Rippen bedingend. Dieser als primatoid bezeichneten Form ist ein zweiter hominider Typus erst zu unterscheiden, unten breiter als oben; statt der Einkerbungen der Sinus costales hat er Hervorragungen, Processus costales, infolgedessen auch parallelen Verlauf der Rippenbögen.

Die nach Martin festgestellten Indizes zeigen dort einen Mittelwert von 29, hier einen Mittelwert von 49, ja von 50—60. Wir haben außerdem bei der primatoiden Form tief einschneidende Incisurae semilunares und wohl erhaltene Lineae sternales, häufiger Zeichen der paarigen Anlage, auch häufiger eine Segmentteilung. Dagegen bei der hominiden Form selten Lineae sternales, seltener Zeichen der paarigen Anlage, häufiger Synostosen zwischen Manubrium und Corpus, auch stärkere Tendenz zur perichondralen Ossifikation an den Rippenansätzen.

Diese Unterschiede sind bereits im knorpeligen Zustande vorgebildet. Weder Alter, noch Geschlecht, noch Funktion erklären diesen Dimorphismus, sondern es ist an erbliche konstitutionelle Einflüsse zu denken, worauf auch der gewählte Name hinweist.

Die schmale Form zeigt sich seltener als die breite Form, die äußerlich sich an einer breiten dreieckigen Fläche zwischen den Musc. pectorales kennzeichnet. Auf die Beziehung zur Herzdämpfung, zur Lage der Pleuragrenzen wird hingewiesen, und auf die Möglichkeit einer pathognomischen Bedeutung.

Die leichte Feststellung am Lebenden, die am Röntgenschirm durch Bleimarken mögliche Nachprüfung der Beziehung der Brustbeinbreite zur Herzdämpfung könnte eine größere Beobachtungsreihe ergeben. Friedel - Berlin.

97. Pawel, Die Trambahnfraktur des Oberarms. Berl. klin. Wochenschr. 1919, Nr. 52.

Beobachtung mehrerer Fälle von Luxationsfraktur des Humeruskopfes infolge schlechten Abspringens von der Straßenbahn. „Straßenbahnfraktur". Sie bieten alle dasselbe Röntgenbild. Bruch des Tuberculum maius und des Collum anatonicum oder chirurgicum mit lateraler Verschiebung des Kopfes im Gegensatz zur sonstigen medialen Verschiebung.

Was die Mechanik betrifft, so entsteht erst die Fraktur und dann die Luxation. Maier - Aussig.

---

6. Orthopädische Verbandtechnik.

98. Herzberg, Zur Drahtextension, eine Art der Wahl. Zentralbl. f. Chir. 1920, 39, IV.

Seit dem Winter 1916/17 verwendet Herzberg hufeisen- und ringförmige Drahtspannbügel zur Extensionsbehandlung, die sich auch an der Bierschen Klinik schon längere Zeit bewährt haben und die von Herzberg kurz beschrieben werden. Die Hauptvorteile des Drahtes vor dem Steinmannschen Nagel liegen bei gleicher Leistung in engerem Bohrkanal und dadurch bedeutend herabgesetzter Infektionsmöglichkeit.

Hans Blencke - Magdeburg.

Digitized by Google
Original from UNIVERSITY OF CALIFORNIA
Generated on 2019-10-16 14:00 GMT / http://hdl.handle.net/2027/uc1.b3774664
Public Domain in the United States, Google-digitized / http://www.hathitrust.org/access_use#pd-us-google

99. Schwamm, Eine Bemerkung zum Aufsatz Kleinschmidts: „Die operative Behandlung der typischen Beugekontraktur der großen Zehe". Zentralbl. f. Chir. 1920, Nr. 26 a, VIII.

Nicht die langdauernde Ruhigstellung im Gipsverband, sondern die fehlerhafte Anlegung des Gipsverbandes begünstigt die Entstehung der Großzehenbeugekontraktur, die am besten vermieden wird, wenn man jeden Fußverband an der Plantarfläche bis zu den Zehenspitzen reichen läßt und an der Dorsalseite so weit ausschneidet, daß die Dorsalflexion der Zehen möglich wird.

Hans Blencke - Magdeburg.

7. Apparatbau und Medikomechanik.

100. Krüger-Kroneck, Ein einfacher Stützapparat. Münch. med. Wochenschr. 1919, 30.

Bei einem Verwundeten mit Amputation des linken Oberschenkels und Exartikulation des rechten Oberarms hat Krüger einen Stützapparat konstruiert aus zwei zwangsläufig gekuppelten Krücken mit Drehpunkt in der Schultergegend, am Körper befestigt durch gepolsterte, anmodellierte Aluminiumplatten, die durch Gurten verbunden und mit Schulterträgern versehen sind. Mit Hilfe dieses Apparates konnte der Verwundete das Gehen auf einer Behelfsprothese lernen.

Scharff - Flensburg.

101. Mietens, Eine künstliche Hand für einen Klaviertechniker. Münch. med. Wochenschr. 1920, 36.

Beschreibung und Abbildung einer Kunsthand, die es einem Klavierstimmer ermöglichte, mit Daumen und Kleinfinger die Oktav, mit zweitem und viertem Finger Quart und Quint zu greifen und seinen Beruf wieder auszuüben.

Scharff - Flensburg.

102. Schanz, Zur Verwendung von Schienen bei Gelenkerkrankungen. (Gesellsch. f. Natur- u. Heilkunde zu Dresden, 7. Febr. 1920.) Münch. med. Wochenschrift 1920, 39.

Vorstellung von 2 Fällen: 1. Coxitische Kontraktur nach akutem Gelenkrheumatismus. 2. Gonitische Kontraktur nach gonorrhoischer Entzündung. In beiden Fällen Verschlechterung durch Pendeln usw., Besserung durch Schienenhülsenapparat.

Scharff - Flensburg.

Sauerbruch und Stadler, Willkürlich bewegbare künstliche Hand **164.**

8. Massage. Gymnastik.

103. Hasebrock, Die Mechanotherapie der Nervenkrankheiten. Zeitschr. f. physik. u. diätet. Ther. Bd. 23, Heft 9.

Nach einem allgemeinen Teil über Massage und Heilgymnastik bespricht Verfasser im speziellen Teil die Anwendung und Indikation der Mechanotherapie bei den einzelnen Nervenkrankheiten. Die beachtenswerten Erfolge sollten diese einfache und praktische Therapie wieder mehr in den Vordergrund rücken.

Dransfeld - Dahlem.

Digitized by Google
Original from UNIVERSITY OF CALIFORNIA
Generated on 2019-10-16 14:00 GMT / http://hdl.handle.net/2027/uc1.b3774664
Public Domain in the United States, Google-digitized / http://www.hathitrust.org/access_use#pd-us-google

9. Physikalische Heilmethoden. Wasser, Wärme, Licht.

104. C. Sonne, Studien über das Absorptionsverhältnis bei der Bestrahlung der Hautoberfläche mit sichtbaren und mit ultraroten Strahlen. (Aus dem Laboratorium des Finsen-Instituts, Kopenhagen.) Hospitalstidende 1920, Nr. 21.

Die vom Verfasser vorgebrachte Theorie über die Wirkungsart des universellen Lichtbades geht darauf aus, daß Wasser (mit Flüssigkeit gefüllte Gewebszellen) unsichtbare ultrarote Wärmestrahlen absorbiere, während die sichtbaren fast ungeschwächt hindurchgehen, und ferner darauf, daß Blut wegen seiner Farbe die Energie der sichtbaren Wärmestrahlen absorbiere, während die Farbe keinen bemerkenswerten Einfluß auf die Absorption der ultraroten Strahlen habe. — Zur Untersuchung der sichtbaren Strahlen ist eine Kohlebogenlampe benutzt, von dieser gehen die Strahlen zuerst durch einen Finsenschen Konzentrationsapparat mit großer Wasserschicht und alsdann zum weiteren Auffangen der ultraroten und ultravioletten Strahlen durch eine 1 cm dicke Schicht einer 5%igen Lösung eines Ferroammoniumsulfats in eine Kammer mit planparallelen Wandungen, zum Schluß geht der Strahlenkegel durch eine Sammellinse, die sich vermittels einer feinen Schraube in der Richtung des Strahlenkegels verschieben läßt, bis man an einer gegebenen Stelle des Strahlenkegels eine gewünschte Wärmewirkung erzielt. Bei Untersuchung der Wirkung der ultraroten Strahlen erwies es sich schnell als notwendig, scharf zu unterscheiden zwischen inneren und äußeren ultraroten Strahlen, indem man unter „äußeren" ultraroten die Wärmestrahlen versteht, welche als die am meisten breitwelligen am weitesten nach links im Spektrum liegen, während die „inneren" ultraroten kurzwelliger sind und im Spektrum zwischen den „äußeren" ultraroten und den sichtbaren Strahlen liegen. Erwärmte dunkle Gegenstände, z. B. ein warmer Ofen, entsendet praktisch genommen nur äußere ultrarote Strahlen, und Wärmestrahlungen von den meisten irdischen Lichtspendern rühren auch in überwiegendem Grad von diesen Strahlen her, mit steigender Temperatur des Lichtspenders rückt die Maximumenergie weiter nach rechts im Spektrum und liegt demnach beim Kohlebogenlicht im „inneren" ultraroten und beim Sonnenlicht ganz drüben im leuchtenden Teil des Spektrums. Praktisch genommen enthalten demnach nur das Sonnenlicht und das Kohlebogenlicht größere Mengen innerer ultraroter Strahlen.

Die „äußeren" ultraroten haben eine sehr geringe Penetrationsfähigkeit, weswegen z. B. selbst der dünnste Glas- oder Wasserschirm ausreicht vor der Strahlung von einem Ofen zu schirmen; die Penetrationsfähigkeit der „inneren" ultraroten Strahlen ist dagegen weit bedeutender.

Aeußere ultrarote Strahlen wurden zur Untersuchung von einer elektrischen Widerstandsrolle, 26 cm lang und mit einem Durchmesser von 8 cm, erzeugt; ein Strom von 15 Ampere konnte die Rolle erwärmen, so daß man sie bei gewöhnlichem diffusen Tageslicht gerade noch nicht erglühen sehen konnte.

Innere ultrarote Strahlen wurden zur Untersuchung von der Kohlebogenlampe genommen, und zwar in ganz entsprechender Weise wie die sichtbaren Strahlen, nur war kein Wasser im Konzentrationsapparat, und die

Digitized by Google Original from UNIVERSITY OF CALIFORNIA
Generated on 2019-10-16 14:00 GMT / http://hdl.handle.net/2027/uc1.b3774664
Public Domain in the United States, Google-digitized / http://www.hathitrust.org/access_use#pd-us-google

Strahlen passierten anstatt des Ferroammoniumsulfatfiltrats eine ähnliche Glascuvette mit gelöstem Jod in Schwefelkohlenstoff, der die sichtbaren und die ultravioletten Strahlen absorbiert.

Die Beugeseite des Unterarms wurde als Objekt der Bestrahlung benutzt. In einem mit Asbest und Stanniol bekleideten hölzernen Schirm ist ein rundes Loch von 3 cm Durchmesser ausgeschnitten, wodurch die Bestrahlung rechtwinklig zur Hautoberfläche vor sich geht. Vermittels Stellschrauben wird die Stärke der Strahlen so eingestellt, daß man gerade keine größere Strahlenwärme vertragen kann, ohne sich zu verbrennen.

Die Messung der ausgestrahlten Kalorienmenge, welche die Stelle des Arms imstande ist auszuhalten, geschieht mit Hilfe einer dünnen geschwärzten, silbernen Platte, die, wie der eine Pol eines Thermoelements, sofort nach Entfernung des Arms an der Stelle der bestrahlten Haut hinter dem Loch im Schirm angebracht wird; die Ausschläge auf der Skala eines eingeschalteten Spiegelgalvanometers geben das Maß der Kalorienmenge.

Es finden sich recht große Schwingungen in den Strahlenmengen derselben Art, die man gerade vertragen kann; besonders betreffs der Lichtstrahlen kann man bei derselben Person Schwingungen von 30—40 % sehen, annehmlich auf Grund der Schwierigkeit, den Punkt anzugeben, wo man nicht mehr vertragen kann, oder auf Grund des Unterschieds der Gefühlfähigkeit, und die Lichtstärke der Lampe kann auch von Minute zu Minute etwas schwingen.

Resümee der Resultate:

1. An der Beugeseite des Unterarms kann man, ohne sich zu verbrennen, eine Strahlung der sichtbaren Strahlen von 3,11, der inneren ultraroten Strahlen von 1,79, der äußeren ultraroten Strahlen von 1,33 Kalorien in der Minute vertragen.

2. Von der Hautoberfläche werden keine der äußeren ultraroten, dagegen aber etwa 35 % sowohl der inneren ultraroten, als auch der sichtbaren Strahlen zurückgestrahlt; man kann also, ohne sich zu verbrennen, an sichtbaren Strahlen 2,02, an inneren ultraroten Strahlen 1,16, an äußeren ultraroten Strahlen 1,33 Kalorien in der Minute absorbieren.

3. Die Temperatur auf der Hautoberfläche wird dadurch 43,3° bei Bestrahlung mit sichtbaren Strahlen, 45,5° bei Bestrahlung mit äußeren ultraroten Strahlen.

4. Bei ultraroter Bestrahlung fällt die Temperatur gleichmäßig in die Tiefe von der Oberfläche bis zum unveränderten 37.° in einer Tiefe von etwa 1 cm. Bei Bestrahlung mit sichtbaren Strahlen steigt die Temperatur von der Oberfläche und erreicht ihr Maximum in einer Tiefe von etwa 0,05 cm, wo die Temperatur 47,5° wird; bei ultraroter Bestrahlung ist sie hier 41,7°.

Bei der Bestrahlung der Hautoberfläche mit Lichtstrahlen ist man also imstande, das Blut in und unter der Haut zu einer mehrmals höheren Temperatur zu erwärmen (der Maximumunterschied auf 5,8° berechnet), als man es bei der am stärksten erträglichen Bestrahlung mit gewöhnlichen dunklen Wärmestrahlen tun kann.

N. Scheuermann - Kopenhagen.

Digitized by Google
Original from UNIVERSITY OF CALIFORNIA
Generated on 2019-10-16 14:00 GMT / http://hdl.handle.net/2027/uc1.b3774664
Public Domain in the United States, Google-digitized / http://www.hathitrust.org/access_use#pd-us-google

10. Elektrisation. Röntgenologie. Strahlentherapie.

105. Behn (Kiel), Eine Entwicklungsschaukel. Fortschr. a. d. Geb. d. Röntgenstrahlen Bd. 26, Heft 6, S. 456.

Da die Schaukelstücke ziemlich starken Lärm verursachen, so hat Behn eine Schaukel konstruiert, die an der Decke an Ketten aufgehängt ist und in solcher Höhe schwebt, daß man bequem in die daraufstehenden Entwicklerschalen hineinsehen kann. Seitliche Bewegungen der Schaukel werden durch Rollen an beiden Enden, die gegen kurze Widerlagerschienen stoßen, ausgeschaltet. Die Schaukel wird durch einen $^1/_8$-PS.-Motor in Bewegung gesetzt, dessen 1400 Umdrehungen durch Uebertragung auf zwei Fahrradräder in genügender Weise verlangsamt werden. Die Uebertragung vom letzten Rad auf die Schaukel geschieht durch Exzenter und Hebel. F. Wohlauer - Charlottenburg.

106. H. Els, Ueber Schicksal und Anpassung frei transplantierter Knochenstücke in großen Defekten langer Röhrenknochen. (Chirurgische Universitätsklinik Bonn.) Anat. Hefte von Merkel-Bonnet, I. Abt., Heft 176.

An der Hand von 16 Röntgenbildern läßt sich die äußerst instruktive Einheilung von Transplantaten an Unterschenkeln verfolgen, in denen nicht nur die Funktionen wieder hergestellt werden, sondern auch das Entstehen der für die Funktion vorteilhaftesten Form nachgewiesen wird.

Wie ein doppeltes Transplantat im Gebiet des oberen Tibiaendes unter Freibleiben eines mittleren Knochenspaltes nur in der Richtung der statischen Beanspruchung eingewachsen ist, ist unter dem Gesichtspunkt der Materialersparnis sehr lehrreich.

Auch eine in den Femur eingebolzte Fibula wird durch Veränderung der Spongiosa zu einem Stützbalkensystem ohne Kontinuitätsunterbrechung den neuen statischen Aufgaben in besonderer Weise gerecht.

Die durch Hermann Meyers Entdeckung der Knochenarchitektur angeregte Arbeit von Julius Wolf, im Jahre 1870 in Virchows Archiv erschienen, ist auch heute noch maßgeblich — eine 50jährige Erinnerung.

Der Hinweis sei erlaubt, daß die Kriegschirurgie uns zwar vieles lehrte, aber die spätere Entwicklung der behandelten Fälle uns noch vieles lehren wird.

Friedel - Berlin.

107. Goergens, Heinrich (Feldlazarett), Lagebestimmung und Operation von Steckgeschossen mittels verbesserter Durchleuchtungsverfahren und Operationshilfsmittel. Fortschr. d. Röntgenstr. Bd. 26, Heft 3, S. 244.

Goergens bespricht die verschiedenen Verfahren zur Fremdkörperbestimmung. Seiner Ansicht nach heißt das Endziel, Verfahren zu schaffen, die jedem, an den die Aufgabe der Fremdkörperentfernung herantritt, gestatten, auch die Lagebestimmung des Fremdkörpers selbst auszuführen. Zur Lagebestimmung vor der Operation ist der Amrheinsche Lokalisator ein sehr gutes Instrument, der unter Festlegung von vier Punkten mit Zuhilfenahme eines Suchers und Richtungsanzeigers — es handelt sich um ein Durchleuchtungsverfahren — arbeitet. Das Verfahren verbindet anatomische Anschaulichkeit mit einem zweckmäßigen Operationshilfsmittel und spart Zeit und Material. Es eignet sich vorzüglich für Feldzwecke und Chirurgen, die Wert darauf legen, Fremdkörperbestimmungen selbst auszuführen. F. Wohlauer - Charlottenburg.

Digitized by Google
Original from UNIVERSITY OF CALIFORNIA
Generated on 2019-10-16 14:00 GMT / http://hdl.handle.net/2027/uc1.b3774664
Public Domain in the United States, Google-digitized / http://www.hathitrust.org/access_use#pd-us-google

108. Jüngling, Die praktische Verwertbarkeit der Wurzelreaktion von Vicia faba equina zur Bestimmung der biologischen Wertigkeit der Röntgenstrahlung. Münch. med. Wochenschr. 1920, 40.

Zusammenfassung: Die Wurzelreaktion von Vicia faba equina (Pferdebohne) kann auch ohne Verwendung eines Thermostaten unter Einhaltung gewisser Vorsichtsmaßregeln gegen größere Temperaturschwankungen in der Röntgendosierung wertvolle Dienste leisten.

Die Reaktion erlaubt, mit verschiedenen Apparaten, verschiedenen Röhren, verschiedenen Filterungen erhaltene Oberflächendosen, also auch solche von verschiedener Strahlenqualität, miteinander zu vergleichen, sowie die biologische Wertigkeit einer Röntgenbestrahlung in verschiedenen Wassertiefen zu bestimmen. Scharff - Flensburg.

109. Kohler, Röntgenbestrahlung chirurgischer Krankheiten. (Med. Gesellsch. zu Jena, 19. Februar 1919.) Münch. med. Wochenschr. 1919, 23.

Kohler berichtet unter Vorstellung von Kranken und Vorführung von Lichtbildern über günstige Erfolge der Röntgenbestrahlung bei chirurgischer Tuberkulose, besonders bei Knochen- und Gelenktuberkulose. Der Hydrops heilte in sämtlichen Fällen mit guter Beweglichkeit aus; auch beim Fungus konnten Versteifungen verhütet werden durch gleichzeitige Anwendung von entlastenden Verbänden, die geringe Bewegungsmöglichkeit gestatteten. Die eitrig-granulierende Form erforderte längere Dauer der Behandlung, bietet aber auch noch gute Aussichten auf Heilung. Erkrankte Knochen heilen durch Osteosklerose aus. Vermehrtes Längenwachstum ist dabei häufiger zu sehen als vermindertes. 73 % der Gelenktuberkulosen sind beweglich ausgeheilt, 23 % mit Versteifung oder starker Bewegungsbeschränkung, 3,8 % konnten nicht gebessert werden oder sind gestorben. Auf Stauungsbehandlung der Gelenke wurde verzichtet. Scharff - Flensburg.

110. Martins, Die Stadtstromschwankungen im Tiefentherapiebetriebe. Münch. med. Wochenschr. 1920, 32.

Stadtstromschwankungen von 10—15 Volt haben Dosierungsfehler von 30 % zur Folge. Beim Induktorbetrieb wirken die Schwankungen in erster Linie durch Veränderung der Motortourenzahlen. Es wird vorgeschlagen, in die Zuleitung zum Induktorapparat einen regulierbaren Vorschaltwiderstand und ein Voltmeter zu bringen und die primäre Arbeitsspannung stets auf die niedrigste im Stadtnetz vorkommende Voltzahl herunterzuregulieren. Der Coolidgebetrieb kann bei bestehenden Stadtstromschwankungen nur durch Speisung des Heizstroms mit einer Akkumulatorenbatterie konstant gehalten werden.

Scharff - Flensburg.

*** 111. Wilh. Trendelenburg** (Tübingen), Stereoskopische Raummessung an Röntgenaufnahmen. Mit 39 Textabbildungen und reichlicher Literaturangabe. 136 Seiten. Berlin 1917, Verl. Jul. Springer.

Verfasser bespricht nicht sämtliche stereoskopischen Meßverfahren in gleicher Ausführlichkeit, sondern stellt eines, das besonders aussichtsreich erscheint, in den Vordergrund. Er zeigt, wie sich den Hauptzügen der messenden Stereoskopie bei gewöhnlichen photographischen Aufnahmen in engster Weise die Röntgenstereoskopie anschließt. So bietet diese Arbeit eine vorzügliche Ein-

Digitized by Google
Original from UNIVERSITY OF CALIFORNIA
Generated on 2019-10-16 14:00 GMT / http://hdl.handle.net/2027/uc1.b3774664
Public Domain in the United States, Google-digitized / http://www.hathitrust.org/access_use#pd-us-google

führung in den Geist der Stereoskopie, besonders der messenden. Und wer einmal Gelegenheit hatte, nach dem Trendelenburgschen Verfahren an stereoskopischen Röntgenbildern Messungen anzustellen, wird über die Genauigkeit und Anwendungsmöglichkeit der Raummessung erstaunt sein. Es ist eine besondere Apparatur erforderlich, die jedoch, einmal vorhanden, die Messungen sehr leicht macht und vor allem auch allerlei verschiedene Messungen am gleichen Objektbild gestattet. Es ist hiermit eine höchst wertvolle Methode gegeben, deren Vorteile die geringen Nachteile weit überwiegen. Fordemann-Zehlendorf.

Harras und Döhner, Vorbereitung zum Arbeiten im Röntgenlaboratorium **94.**
Lubosch, Brustbein im Röntgenbild **96.**

---

11. Angeborene Deformitäten im allgemeinen.

---

12. Erworbene Deformitäten im allgemeinen.

112. Engel, Ueber schwere Deformitäten durch multiple Exostosen und Enchondrome bei Jugendlichen und ihre Behandlung. Berliner klin. Wochenschr. 1920, Nr. 43.

Engel berichtet über eine Anzahl Jugendlicher mit multiplen Exostosen und Enchondromen und muß zugeben, daß trotz genauer klinischer und röntgenologischer Untersuchung ein Zusammenhang zwischen diesen Erkrankungen und den mit ihren einhergehenden Verkrümmungen und Formveränderungen nicht gefunden werden konnte.

Auffallend war der fast regelmäßige Sitz der größten Exostosen an den Tibia- und Fibulametaphysen. Die Epiphysenlinien waren dabei nicht verändert. X-Beine, Crura vara und schwere Plattknickfüße waren an der Tagesordnung. Die operativen und orthopädischen Maßnahmen ließen sich leicht und mit Erfolg durchführen. Der Sitz von Exostosen an den unteren Tibiametaphysen, der hier an 3 Fällen beobachtet wurde, ist nach Engel bisher nur einmal beschrieben worden. Einmal Beobachtung von Druck auf den Nervus peroneus.

Ein Kind mit multiplen Enchondromen wurde einmal suprakondylär osteotomiert, sonst aber, da schwere mechanische Funktionsstörungen nicht bestanden, nicht weiter operiert.

Deformitäten nach bei solchen Krankheiten leicht entstehenden Frakturen sind wie üblich blutig oder unblutig zu behandeln. Maier-Aussig.

Schulhof, Artefizielles chronisches traumatisches Oedem **126.**

---

13. Orthopädische Tuberkulose.

113. Depenthal, Erfahrungen auf dem Gebiete der chirurgischen Tuberkulose während der Kriegsjahre. (Allgem. ärztl. Verein zu Köln, 16. Febr. 1920.) Münch. med. Wochenschr. 1920, 47.

Starke Zunahme der chirurgischen Tuberkulose wird festgestellt. Knochen- und Gelenktuberkulose fast stets ambulant behandelt mit Gipsverbänden, Röntgen-

Digitized by Google
Original from UNIVERSITY OF CALIFORNIA
Generated on 2019-10-16 14:00 GMT / http://hdl.handle.net/2027/uc1.b3774664
Public Domain in the United States, Google-digitized / http://www.hathitrust.org/access_use#pd-us-google

bestrahlungen, Punktionen und Jodoformeinspritzungen. Erfolge bei Kindern befriedigend, bei Erwachsenen weniger gut. Knochen- und Gelenktuberkulose mit Höhlen- und Sequesterbildung bedürfen operativer und stationärer Behandlung, Exkochleationen, Plombierung mit Mosetigplombe oder Fettgewebe, Resektionen usw. Danach Röntgentherapie. Scharff - Flensburg.

114. Klaiber, Der paravertebrale Abszeß der Lendenwirbelsäule im Röntgenbild. Med. Klinik 1920, Nr. 32.

An Hand von 3 Fällen wird die Möglichkeit der Röntgendiagnose eines Senkungsabszesses, ausgehend von der Lendenwirbelsäule gezeigt. Der Psoasschatten ist durch Eiteransammlung in der Muskelscheide und durch die Abszeßmembran gegenüber der gesunden Seite verbreitert. Dransfeld - Dahlem.

115. König, Akuter tuberkulöser Gelenkrheumatismus mit Festsetzung in der Hüfte. (Würzburger Aerzteabend, 13. Juli 1920.) Münch. med. Wochenschr. 1920, 38.

26jähriger Patient. Anfangs Schwellung mehrerer Gelenke, dann nur des Hüftgelenks mit Flexions- und Abduktionskontraktur. Röntgenbild o. B. Sanarthritbehandlung ohne Erfolg. 6 Wochen nach Beginn der Erkrankung zeigt Röntgenbild hochgradige Zerstörung des Gelenks. Deshalb Resektion.

Scharff - Flensburg.

116. König, Tuberkulöse Coxitis. (Würzburger Aerzteabend, 13. Juli 1920.) Münch. med. Wochenschr. 1920, 38.

59jährige Frau. Anfangs Diagnose Arthritis deformans. Deshalb Behandlung mit Sanarthrit Heilner. Anfänglich Besserung, dann keine Reaktion mehr. Neues Röntgenbild zeigt Zerstörungen an der Pfanne. Reaktion der Hüfte. Typische Tuberkulose. Scharff - Flensburg.

117. Kreuter, Spastische Lähmung bei Spondylitis. (Aerztl. Bezirksverein Erlangen, 26. Okt. 1920.) Münch. med. Wochenschr. 1920, 47.

Vorstellung eines 23jährigen Mannes. Spastische Lähmung beider Beine durch tuberkulösen Herd im IV. Brustwirbel mit Erkrankung der Dura und Kompression des Marks. Nach Laminektomie fast völliges Verschwinden der Lähmung. Scharff - Flensburg.

118. Krumm, Die Behandlung chirurgischer Tuberkulosen mit dem Friedmannschen Mittel und ihre Ergebnisse nach 6 Jahren. Münch. med. Wochenschrift 1920, 30.

Bericht über 52 von Anfang Januar bis Ende Mai 1914 mit dem Friedmannschen Mittel behandelte Fälle, die jetzt nachuntersucht wurden. 32 geheilte Fälle, darunter 17 schwere, 8 mittelschwere, 5 leichtere Fälle. Nachprüfung des Mittels empfohlen. Scharff - Flensburg.

119. Mühlmann, Aufgaben im Kampfe gegen die chirurgische Tuberkulose. Med. Klinik Nr. 33.

„Die Zukunftsaufgabe der chirurgischen Tuberkulose gegenüber gipfelt darin, auf sie dieselben organisatorischen Grundsätze anzuwenden, wie auf die Lungentuberkulose, deren Hauptprinzipien frühzeitige Erkennung und die Einleitung richtiger Behandlung darstellt.

Eine wesentliche Bedeutung als Heilmittel kommt nach und mit der Sonne

Digitized by Google
Original from UNIVERSITY OF CALIFORNIA
Generated on 2019-10-16 14:00 GMT / http://hdl.handle.net/2027/uc1.b3774664
Public Domain in the United States, Google-digitized / http://www.hathitrust.org/access_use#pd-us-google

den Röntgenstrahlen zu. Die neuen Fortschritte im Maschinenbau und in der Technik werden den Indikationsbereich wesentlich erweitern."

Dransfeld - Dahlem.

120. Specht, Erfahrungen mit dem Friedmannschen Heilmittel bei den verschiedensten Formen der chirurgischen Tuberkulose. Berl. klin. Wochenschr. 1920, Nr. 29.

Es handelt sich um die Erfahrungen der Gießener chirurgischen Klinik an 126 Fällen. Sie lauten: „Nach unseren bisherigen Erfahrungen können wir demnach sagen, daß das Friedmannsche Tuberkuloseheilmittel in einer Reihe von Fällen — es ist dies ungefähr die Hälfte — zur Heilung geführt hat, bei einem weiteren Teil Besserung gebracht hat, daß es aber auch eine nicht unbeträchtliche Anzahl von Mißerfolgen und Verschlimmerungen aufzuweisen hat. Es ist bei der geschlossenen Drüsen- und Hodentuberkulose allein imstande, bei den meisten Fällen Gutes zu leisten, während es bei den anderen fistelnden Formen der chirurgischen Tuberkulose als Unterstützungsmittel bei der Nachbehandlung anoperierter Fälle Beachtung verdient.

Der Vorteil der leichten Technik wird durch die Schwierigkeit der Indikationsstellung aufgehoben."

Maier - Aussig.

Görres, Albeesche Operation **151. Kohler,** Röntgenbestrahlung chirurgischer Tuberkulose **109. Schwamm,** Deformität nach Resektion des tuberkulösen Kniegelenks **171.**

---

14. Rachitische Deformitäten.

121. A. Szenes, Ueber die alimentär bedingten Spontanfrakturen der unteren Extremität. (Sitzungsbericht der Gesellschaft der Aerzte in Wien.) Wiener klin. Wochenschr. 1919, Nr. 51.

Ausführliche Besprechung eines Falles von Spontanfraktur im unteren Teil des linken Oberschenkels. Beschwerden gering, hauptsächlich bei Belastung und beim Abbiegen des Kniegelenkes. Röntgenologisch drei Querfinger über der Kniegelenkspalte der dorsalen Seite des Femurs eine quere tief eindringende Infraktion des Knochens; rechts gleichzeitig eine Infraktion an der Tibia nachweisbar. Szenes weist darauf hin (Demonstration eines zweiten Falles von Oberschenkelspontanfraktur), daß infolge der jetzt so häufig vorkommenden Störungen des Mineralstoffwechsels nicht bloß die Tibia die Neigung zur Einknickung habe. Die Tibia knickt dabei medial ein, weil sie lateral durch die Fibula gestützt wird, während die distale Femurmetaphyse, entsprechend der größeren Belastung bei der Kniegelenkbeugung, dorsal einknickt. Die fast stets zur Beobachtung kommende Verbreiterung der Epiphysenfugen spricht für eine alimentär bedingte Spätrachitis.

Szenes hat in den zwei von ihm vorgestellten Fällen eine Herabsetzung der Gerinnungsfähigkeit des Blutes gefunden. Da die Gerinnungsfähigkeit vom Kalziumgehalt des Blutes abhängt, wurde dieser nach der Wrightschen Methode (Zusatz von gleichen Mengen Ammonoxalat in steigender Verdünnung) untersucht und in beiden Fällen ein verminderter Kalziumgehalt des Blutes gefunden.

Haudek - Wien.

Digitized by Google
Original from UNIVERSITY OF CALIFORNIA
Generated on 2019-10-16 14:00 GMT / http://hdl.handle.net/2027/uc1.b3774664
Public Domain in the United States, Google-digitized / http://www.hathitrust.org/access_use#pd-us-google

15. Sonstige chronische Erkrankungen der Knochen, Gelenke und Weichteile.

122. Adolf Edelmann, Ueber gehäuftes Auftreten von Osteomalazie und eines osteomalazieähnlichen Symptomenkomplexes. Wiener klin. Wochenschr. 1919, Nr. 4.

Bericht über 19 Fälle, die im Laufe von 8 Monaten zur Beobachtung kamen; befallen waren hauptsächlich Frauen in der Menopause (14 Fälle) und nur 4 Männer. Das Hauptsymptom sind Schmerzen in den Knochen, besonders im sternalen Anteil der oberen Rippen, dann in der Kreuzbeingegend und in den unteren Extremitäten. In leichteren Fällen können die Patienten noch gehen, im weiteren Verlaufe werden sie bettlägerig.

Außer der Schmerzhaftigkeit und Druckempfindlichkeit in den Rippen findet man häufig Federn des Beckens, jedoch keine größeren Veränderungen an den Beckenknochen, meist besteht Adduktorenkrampf. An der Wirbelsäule mehr weniger starke Kyphoskoliose. In schwereren Fällen kommt es zu Spontanfrakturen, besonders an der Clavicula. Die Veränderungen sind angeblich meist in kurzer Zeit entstanden und die Patienten bieten das Bild eines Seninum praecox.

Edelmann ist der Ansicht, daß das häufige Auftreten der Erkrankung mit den jetzigen Ernährungsverhältnissen in Zusammenhang steht, wobei man aber noch an das Vorhandensein einer konstitutionellen Disposition in den endokrinen Drüsen denken muß, und zwar müßte man eine Atrophie dieser Drüsen annehmen.

Therapeutisch hat sich die subkutane Verabreichung von Adrenalin in Dosen von 0,1—0,5 alle 3—4 Tage bewährt. Nach einigen Wochen Abnahme der Schmerzen, Besserung des Allgemeinbefindens, so daß die Patienten bald wieder auf die Beine kommen; daneben muß natürlich ausreichende gemischte Kost verabreicht werden. Haudek - Wien.

123. Hecker, Ueber das gehäufte Vorkommen von Erkrankungen des Knochensystems. (Gesellsch. f. Natur- u. Heilk., Dresden, 24. Nov. 1919.) Münch. med. Wochenschr. 1920, 29.

Hecker hat seit Kriegsbeginn 56 Fälle von Osteomalazie beobachtet, davon 41 Fälle im Jahre 1919. Ursache: Fettmangel in der Nahrung; vielleicht Einfluß der Grippeepidemie im Jahre 1918.

In der Aussprache wird darauf hingewiesen, daß die Milchrachitis ab-, die Hungerrachitis zugenommen hat. Schanz betont besonders die Zunahme der statischen Insuffizienzerkrankungen und Belastungsdeformitäten bei jugendlichen und älteren Personen.

Behandlung: Besonders Phosphorlebertran. Scharff - Flensburg.

124. Karzer, Bisherige Resultate von Sanarthritanwendung. (Med. Gesellsch. zu Leipzig, 28. Oktober 1919.) Münch. med. Wochenschr. 1920, 10.

In je 1 Fall von Osteoarthritis deformans und Gicht Mißerfolg, in 2 vorgeschrittenen Fällen chronischer Gelenkentzündung nur leichte Teilerfolge, dagegen in einigen frischeren Fällen chronischer Gelenkentzündungen jugendlicher Individuen subjektive und nachweisbare objektive Besserung, vor allem Schmerzverminderung und Besserung der Beweglichkeit.

Digitized by Google
Original from UNIVERSITY OF CALIFORNIA
Generated on 2019-10-16 14:00 GMT / http://hdl.handle.net/2027/uc1.b3774664
Public Domain in the United States, Google-digitized / http://www.hathitrust.org/access_use#pd-us-google

In der Aussprache empfiehlt Loße das Sanarthrit weiter auszuprobieren. Wandel hat unter 9 mit Sanarthrit behandelten Fällen in 1 Fall einen deutlichen, in 1 weiteren Fall einen zweifelhaften, im übrigen keinen Erfolg gesehen. Besonders versagte das Mittel bei Gicht. Scharff - Flensburg.

125. J. Schnitzler, Fremdkörperarthritis. (Sitzungsber. d. Gesellsch. d. Aerzte in Wien.) Wiener klin. Wochenschr. 1919, Nr. 46.

Bericht über einen einschlägigen Fall im Kniegelenk eines 11jährigen Knaben, der unter dem Bilde eines Fungus verlief: spindelförmig geschwollenes, gebeugtes Knie mit pastös sich anfühlender Konsistenz. Neben dem Ligamentum patellae eine haselnußgroße, fluktuierende Geschwulst, auf deren höchster Kuppe eine stecknadelkopfgroße Narbe. Anamnestisch konnte erhoben werden, daß 2—3 Wochen vor Beginn der Erkrankung eine leichte Verletzung des Knies durch Fall auf dasselbe erfolgt war. Röntgenologisch bezüglich eines Fremdkörpers negativer Befund.

Schnitzler schloß auf Grund früherer Beobachtungen auf nicht metallischen Fremdkörper, speziell wegen des fungusähnlichen Charakters der Schwellung. Bei der Operation fand sich nach Eröffnung des Eiter enthaltenden Abszesses und nach Durchtrennung des in der Tiefe desselben befindlichen Granulationsgewebes in der Gelenkkapsel ein 1,5 cm langer, etwa 4 mm breiter Holzspan. Nach der Operation rascher Rückgang der Schwellung und in wenigen Wochen Wiederherstellung der Funktion des Gelenkes. Hinweis auf die Wichtigkeit der Differentialdiagnose zwischen Fremdkörperarthritis und Gelenktuberkulose. Haudek - Wien.

126. Wilhelm Schulhof, Ueber artefiziell erzeugte Fälle von chronischem „traumatischem Oedem". Militärsanitätswesen. Wiener klin. Wochenschr. 1918, Nr. 12.

Die Abschnürungsödeme charakterisieren sich in der ersten Zeit durch eine mit bedeutender Anschwellung einhergehende Cyanose, ferner durch die im allgemeinen weiche, jedoch sich oft ändernde Konsistenz des Oedems, sowie durch das Vorhandensein eines mehr oder weniger hyperämischen Streifens oder einer Furche, durch die das Oedem proximalwärts begrenzt ist. In älteren Fällen kann das Oedem hart, die Haut anämisch, graugelblich werden, doch findet man auch hier eine Strangulationsfurche oder ihre Folgen: streifenförmige Suffusionen oder Pigmentierung, Abwetzung der Haare oder auffallende Aenderung der Lagerichtung derselben an der kritischen Zone. Die beste Therapie ist die Entlarvung durch Ertappen in flagranti. Haudek - Wien.

---

16. Deformitäten nach akut entzündlichen Prozessen und Verletzungen.

127. Lorenz (Wien), Ueber die Behandlung des rezenten und des veralteten Schenkelhalsbruches (Pseudarthrosis colli femoris). Med. Klinik 1920, Nr. 34/35.

Verfasser bespricht nur den „eigentlichen", den subkapitalen Schenkelhalsbruch, der im allgemeinen nur bindegewebig heilt und zur Pseudarthrose führt. Für die frischen Fälle verwirft er jegliche Extensionsbehandlung, auch die Bardenheuersche, weil die Kranken zu lange im Bett liegen, und empfiehlt nur

Digitized by Google Original from UNIVERSITY OF CALIFORNIA
Generated on 2019-10-16 14:00 GMT / http://hdl.handle.net/2027/uc1.b3774664
Public Domain in the United States, Google-digitized / http://www.hathitrust.org/access_use#pd-us-google

die Abduktionsbehandlung im Gehgips, die er durch Myotomie der Adduktoren noch verschärft.

Für den veralteten Schenkelhalsbruch, die Pseudarthrose, werden alle intraartikulären Eingriffe, Resektionen usw. abgelehnt. Die Methode der Wahl bleibt die Inversion, d. h. die Ueberkorrektur der Flexions-, Adduktions-, Außenrotationsstellung nach Adduktorentenotomie, wodurch die Pseudarthrose teilweise entlastet wird. In geeigneten Fällen bevorzugt Verfasser nach vorheriger Inversion die autoplastische Bolzung des Schenkelhalses mit Tibiaspan. Ein neues zukunftsreiches, doch noch nicht genügend erprobtes Verfahren scheint die Gabelung des oberen Femurendes zu sein, die sich bereits bei irreponibler Luxation gut bewährt hat. Dransfeld - Dahlem.

128. Schultz, Hysterische (?) Kontraktur. (Naturwissenschaftl.-med. Gesellsch. zu Jena, 17. Dezember 1919.) Münch. med. Wochenschr. 1920, 7.

Vorstellung einer 29jährigen Kranken mit ganz außerordentlicher Kontrakturbildung. Patientin bekam mit 17 Jahren eine Gelenkerkrankung im rechten Knie; anschließend entwickelte sich eine Beugekontraktur des Hüft- und Kniegelenks, die nach einfacher Streckung rezidivierte, so daß ein Streckgipsverband angelegt wurde. Er führte zu jetzt noch bestehender Streckkontraktur des rechten Beines mit Überstreckung im Knie und Spitzfuß. Vor 3 Jahren bemerkte die Kranke angeblich Schmerzen und Rötung des linken Hüftgelenks und bald entwickelte sich eine Beuge- und Adduktionskontraktur im Hüftgelenk und spitzwinklige Beugekontraktur im Kniegelenk. Mehrfache Streckung in Narkose und Schienenverbände führten zu Rezidiven von solcher Energie, daß die Schienen verbogen wurden. Jetzt liegt das linke Bein flektiert, innenrotiert und adduziert, so daß das spitzwinklig gebeugte Knie auf dem Brustbein liegt; der Fuß steht in Spitzfußstellung. Die Gelenke sind röntgenologisch frei. Der elektrische Befund ist regelrecht, ebenso alle Reflexe außer dem linken Kniereflex.

Scharff - Flensburg.

Ritter, Operative Behandlung der Gelenkbrüche **164.**

---

17. Orthopädische Nervenkrankheiten.

129. Loeffler und **Volkmann,** Ein seltener Befund bei angeblichen Plattfußbeschwerden (Ganglion der Nervenscheide des Tibialis). Zentralbl. f. Chir. 1920, 44, II.

Typische Plattfußbeschwerden verschlimmerten sich nach dem Tragen einer gekauften Einlage und einer daraufhin angefertigten Modelleinlage. Genaue Untersuchung ergab dann ein erbsengroßes Ganglion der Scheide des Nervus tibialis zwischen Achillessehne und innerem Knöchel. Operation und mikroskopische Untersuchung sicherten die Diagnose eines mehrkammerigen Ganglions der Nervenscheide. In der Literatur ist nur ein ähnlicher Fall eines haselnußgroßen Ganglions des Nervus medianus zu finden gewesen.

Hans Blencke - Magdeburg.

van Assen, Ersatz von Hüftmuskeln **142. Cahen,** Ueberbrückung von Nervendefekten **145. Gretsel,** Amputationsneurome **152. Schultz,** Hysterische (?) Kontraktur **128. Selig,** Operationen bei Spasmen an der unteren Extremität **173.**

Digitized by Google
Original from UNIVERSITY OF CALIFORNIA
Generated on 2019-10-16 14:00 GMT / http://hdl.handle.net/2027/uc1.b3774664
Public Domain in the United States, Google-digitized / http://www.hathitrust.org/access_use#pd-us-google

18. Deformitäten des Rumpfes und der Wirbelsäule einschl. Schiefhals.

130. Beck, Spina bifida occulta und angeborener Klumpfuß. Münch. med. Wochenschr. 1920, 11.

Beck hat bei 6 Fällen von angeborenem Klumpfuß und bei 2 Fällen von traumatischem Klumpfuß durch Röntgenaufnahme eine Spina bifida occulta nachweisen können. Bei diesen Fällen war trotz tadellos gelungenem Redressement und sorgfältigster Behandlung ein Rezidiv wieder aufgetreten. In einigen Fällen fanden sich auch trophische Störungen. Beck sieht in der Spina bifida occulta die Ursache für den Klumpfuß und auch für das Rezidiv. Durch die Spina bifida occulta werden Rückenmark und Nervenwurzeln geschädigt und dadurch kommt es zu Störungen im Wachstum der Knochen, besonders des Talus und zu Atrophie der Waden- und Peronealmuskulatur. Auch bei anderen Fußdeformitäten ließ sich eine Spina bifida occulta nachweisen, besonders bei Hohlfuß (unter 14 Fällen 9mal) und in 3 Fällen von schwerem Plattfuß. Die Krankengeschichten und Röntgenbilder der 8 Fälle von Spina bifida occulta bei Klumpfuß sind beigegeben.

Scharff - Flensburg.

***131. Kügler,** Zur Aetiologie und Therapie des Schiefhalses. Diss. Breslau 1919.

Bericht über 34 Fälle der Breslauer chirurgischen Universitätsklinik mit Berücksichtigung der Anatomie, Häufigkeit, Pathologie, Aetiologie, sekundären Veränderungen, Therapie und der erzielten Erfolge, die bei der offenen Durchschneidung des Muskels, kombiniert mit der Teilresektion an der degenerierten Stelle und nachfolgender Ueberkorrektion des Kopfes durch den Schanzschen Verband, sehr gute waren.

Hans Blencke - Magdeburg.

132. Spieß, Kyphoskoliose nach Tetanus. Münch. med. Wochenschr. 1920, 10.

Spieß hat Gelegenheit gehabt, einen Fall nachzuuntersuchen, über den Becher bereits in der Münch. med. Wochenschr. 1918, 471 berichtet hat, wo nach Tetanus durch reinen Muskelzug eine Kyphoskoliose zustande gekommen sein soll. Spieß fand nun bei der Röntgenaufnahme eine Zerstörung mehrerer Brustwirbel und gibt folgende Erklärung für die Entwicklung der Wirbelsäulenverkrümmung: „Infolge des durch die tetanische Kontraktur verstärkten Zuges aller die Wirbelsäule bewegenden Muskeln entstand ein hoher longitudinaler Druck in den einzelnen Wirbelkörpern, der einerseits einen schon vorher latent bestehenden Krankheitsprozeß (Tuberkulose?) zum Aufflackern gebracht hat. So kam die Destruktion mehrerer Wirbelkörper zustande, wodurch dann die weiteren Erscheinungen einfach zu erklären sind. Gegenüber Meyer und Weiler, die in der Münch. med. Wochenschr. 1917, Nr. 50 über einen Fall von Kyphose mit Thoraxdeformität (Pectus carinatum) nach Tetanus berichtet und die Ansicht vertreten hatten, daß für die Entstehung der Thoraxdeformität „ausschließlich der Zug der Mm. pectorales major et minor verantwortlich zu machen" sei, weist Spieß darauf hin, daß das Pectus carinatum als eine zwangsläufige Folge jeder Kyphose und jedes Gibbus im Bereich der Brustwirbelsäule aufzufassen ist, während der Zug der Mm. pectorales niemals das Brustbein im Sinne eines Pectus carinatum nach vorn heben kann.

Scharff - Flensburg.

Digitized by Google
Original from UNIVERSITY OF CALIFORNIA
Generated on 2019-10-16 14:00 GMT / http://hdl.handle.net/2027/uc1.b3774664
Public Domain in the United States, Google-digitized / http://www.hathitrust.org/access_use#pd-us-google

19. Deformitäten der Arme.

133. Stahnke, Irreparable Radialislähmung. Archiv f. orthop. u. Unfallchir. Bd. 17, Heft 4.

Uebersicht über 95 einschlägige Arbeiten. Irreparabel ist eine Radialislähmung, wenn 1. die Naht oder Ersatzoperationen, am Nerven ausgeführt, keinen Erfolg hatten; 2. eine Operation am Nerven selbst unmöglich ist oder keine Aussicht auf Erfolg bietet. Nach erfolgter Naht muß mindestens 1 Jahr abgewartet werden. Das Verhalten der Muskulatur gegenüber dem elektrischen Strome ist nicht ohne weiteres maßgebend. Für die Behandlung solcher Fälle kommt entweder eine plastische Operation oder ein Stützapparat in Frage. Stahnke neigt zu ersterem Verfahren und bespricht ausführlich die verschiedenen Methoden, kürzer die zahlreichen, bisher konstruierten Apparate.

Pfeiffer - Frankfurt a. M.

Scubinski, Trapeziuslähmung **170.**

---

20. Deformitäten des Beckens und der Beine.

134. G. Engelmann, Ueber die angeborene Hüftgelenksverrenkung. Wiener klin. Wochenschr. 1919, Nr. 27.

Ausführlicher Bericht über 11 nachgeprüfte Fälle; von 27 Fällen, bei denen die Operation schon vor einem längeren Zeitraum ausgeführt worden war, kamen nur 11 zur Nachuntersuchung. Zusammenfassung der gemachten Erfahrungen, in denen nichts Neues enthalten ist. Haudek - Wien.

135. Frangenheim, Osteoarthritis deformans juvenilis coxae, Osteochondritis deformans, Coxa plana. Zentralbl. f. Chir. 1920, Nr. 31, I.

Frangenheim lehnt die Waldenströmsche Bezeichnung Coxa plana ab, da der Name lediglich nur phonetisch zu den Benennungen Coxa vara und valga paßt und dies zur Schaffung einer neuen Krankheitsbezeichnung nicht genügt. Frangenheim empfiehlt die Bezeichnung Osteoarthritis oder Arthritis deformans juvenilis coxae beizubehalten oder durch Coxalgia infantilis oder juvenilis zu ersetzen. Hans Blencke - Magdeburg.

136. Kreuter, Zur Aetiologie und Pathogenese der Osteochondritis deformans juvenilis coxae. Zentralbl. f. Chir. 1920, 38, I.

Durch vier einschlägige Abbildungen, die von den Femurköpfen und der Gelenkpfanne eines 9jährigen Mädchens mit doppelseitiger Perthesscher Krankheit stammen, wird eine Schädigung des Gelenkknorpels des Femurkopfes und auch der Hüftgelenkpfanne bewiesen, so daß Verfasser kaum mehr daran zweifeln kann, daß die Osteochondritis deformans doch zur echten Arthritis deformans gehört. Bei diesem infantilen Leiden sei die Beeinträchtigung der Elastizität des Gelenkknorpels das Primäre. Die Patienten seien mehr vom Gesichtspunkt der arthritischen Diathese aus zu betrachten. Kreuter schlägt die Bezeichnung Malum coxae infantile vor. Hans Blencke - Magdeburg.

137. Levy, Zur Aetiologie der Osteochondritis deformans coxae. Zentralbl. f. Chir. 1920, 44, I.

Zur Ergänzung der Prioritätsfrage und Benennung dieses Leidens erinnert

Digitized by Google
Original from UNIVERSITY OF CALIFORNIA
Generated on 2019-10-16 14:00 GMT / http://hdl.handle.net/2027/uc1.b3774664
Public Domain in the United States, Google-digitized / http://www.hathitrust.org/access_use#pd-us-google

Levy daran, daß er schon 1911 den Namen „Coxa vara capitalis" vorgeschlagen habe. Gegen die Perthessche Annahme eines Gefäßverschlusses der Schenkelhalsarterie als Ursache des Leidens nimmt Levy Stellung und weist darauf hin, daß erfahrungsgemäß blutleerer oder schlechtgenährter Knochen keine Erweichung der Knochensubstanz, sondern einen ganz intensiven Knochenschatten im Röntgenbilde erkennen lasse, gerade umgekehrt als es bei der Osteochondritis der Fall sei. Levy reiht die Osteochondritis deformans coxae in eine Gruppe mit der Coxa vara adolescentium, der Schlatterschen Erkrankung und der Frommeschen Erkrankung des Capitulum Metatarsi II.

Hans Blencke - Magdeburg.

138. Karl Sternberg, Zur pathologischen Anatomie der angeborenen Hüftgelenksluxation. (Sitzungsber. d. ärztl. Ver. in Brünn.) Wiener klin. Wochenschr. 1919, Nr. 41.

Bei einem 8 Wochen alten Kinde mit linksseitiger, angeborener Hüftgelenksluxation fand Sternberg, daß die linke Pfanne sowie die Gelenkkapsel und das umliegende Gewebe makroskopisch und mikroskopisch schwere entzündliche Veränderungen darboten. Die Begrenzung der ursprünglichen Pfanne ist noch deutlich erkennbar, doch ist die Pfanne nach hinten und oben gewandert und hat eine neue Begrenzung erhalten; Femurkopf deutlich abgeplattet. Die in diesem Falle anatomisch und histologisch nachgewiesene Entzündung des Hüftgelenks ist zweifellos bereits intrauterin abgelaufen und jedenfalls Ursache der Luxation. Der anatomische Befund dieses Falles unterscheidet sich wesentlich von den sonstigen Befunden bei angeborener Hüftluxation. Der Fall wird von Ranze ausführlicher in Zieglers Beiträgen mitgeteilt werden. Haudek - Wien.

139. Sundt, Malum coxae Calvé-Legg-Perthes. Zentralbl. f. Chir. 1920, Nr. 22, I.

Sundt klärt durch Aneinanderreihung der ersten Veröffentlichungen über diese Krankheit die Priorität und lehnt die Bezeichnung Osteochondritis deformans ab, da es sich um keine „-itis-"Krankheit handele. Sundt schlägt die Bezeichnung Malum coxae Calvé-Legg-Perthes vor.

Hans Blencke - Magdeburg.

140. Waldenström, Coxa plana, Osteochondritis deformans coxae, Calvé-Perthessche Krankheit, Leggs disease. Zentralblatt f. Chir. 1920, Nr. 22, II.

Vor Perthes schilderte Waldenström diese Krankheit, ihre ganze Entwicklung und definitive Form als ein wohlcharakterisiertes, nicht zuvor beschriebenes Krankheitsbild, eine Beschreibung, die noch heute Geltung besitzt. Die Aetiologie ist andauernd ungeklärt. Waldenströms Ansicht eines „oberen tuberkulösen Collumherdes" ist unrichtig geworden. Waldenström lehnt die Bezeichnung Osteochondritis deformans coxae ab, da gar keine Entzündung sondern eine Epiphysiolyse vorliege, und schlägt den Namen Coxa plana vor, den er eingehend begründet. Hans Blencke - Magdeburg.

Hartwich, Habituelle Patellarluxation **154.**

Digitized by Google
Original from UNIVERSITY OF CALIFORNIA
Generated on 2019-10-16 14:00 GMT / http://hdl.handle.net/2027/uc1.b3774664
Public Domain in the United States, Google-digitized / http://www.hathitrust.org/access_use#pd-us-google

21. Deformitäten des Fußes.

141. Peltesohn, Beiträge zur Kenntnis der angeborenen Fußverbildungen. Berl. klin. Wochenschr. 1920, Nr. 5.

Mitteilung je eines Falles von kongenitalem Metatarsus varus, Metatarsus abductus und Hallux valgus, bei denen überall Kombination mit Spina bifida occulta vorhanden war. Peltesohn hat auch bei 6 weiteren Fällen von angeborenen Fußdeformitäten ausnahmslos Spina bifida occulta im Röntgenbild gefunden. Ob die Fußdeformität von der Spina bifida occulta abhängig ist oder nur ein Nebeneinandersein von Degenerationszeichen darstellt, ist noch nicht sicher bekannt. Es kann jedoch bei Zweifel, ob es sich in gegebenen Fällen um eine angeborene oder erworbene Deformität handelt, das Röntgenbild bei Aufdeckung einer Spina bifida occulta die Klärung bringen. Maier-Aussig.

Beck, Spina bifida und angeborener Klumpfuß **130. Loeffler** und **Volkmann,** Plattfußbeschwerden durch Nervenscheidenganglion **129.**

---

22. Unblutige Operationen.

---

23. Blutige Operationen.

142. J. van Assen, Ersatz von gelähmten Hüftmuskeln durch den Musculus obliquus abdominis externus. Nederl. Tijdschrift voor Geneeskunde, 5. Juli 1919.

Verfasser ist sehr zufrieden mit der von Samter angegebenen Operation, wobei die gelähmten Hüftabduktoren von dem äußeren Bauchmuskel ersetzt werden. Ein Perioststreifen des Femur wird nach oben umgelegt und an das mit dem Ansatz des Musculus obliquus abdominis externus losgelöste Teil des Labium externum der Crista iliaca festgenäht. Der Patient kann das Bein mitsamt Schienenhülsenapparat in Seitenlage aktiv abduzieren. Selbstbericht.

143. Becker, Zur Oberschenkelamputation. Zentralbl. f. Chir. 1920, Nr. 26, V.

Becker hat mit seiner Amputationsmethode gute Stümpfe erhalten: Zirkelschnitt durch Haut und Faszie; auf diesen werden zwei seitliche Längsschnitte gesetzt, von deren distalem Ende aus ein vor dem Knochen durch die Muskulatur gestoßenes Messer diese bis zur Gegend des Zirkelschnittes durchtrennt und nach Drehung um 90° die vordere Muskellage durchtrennt. Analoge Bildung des hinteren Lappens. Blutstillung. Nervenversorgung. Vernähung der Beuger mit den Streckern. Hautnaht. Becker will durch diese Lappenbildung das Entstehen von Neuromen vermeiden. Hans Blencke-Magdeburg.

144. Burckhardt, Ueber endständigen Brand am Finger bei Panaritien. Zentralbl. f. Chir. 1920, Nr. 29, I.

Bericht von 5 sonst seltenen und in der Panaritienliteratur nicht vorkommenden Fällen, wo im Anschluß an ein Panaritium an der Fingerkuppe sich eine schwarze Nekrose entwickelte, wahrscheinlich infolge Thrombosierung oder Kompression eines Arterienendastes. Burckhardt empfiehlt hierbei thera-

Digitized by Google
Original from UNIVERSITY OF CALIFORNIA
Generated on 2019-10-16 14:00 GMT / http://hdl.handle.net/2027/uc1.b3774664
Public Domain in the United States, Google-digitized / http://www.hathitrust.org/access_use#pd-us-google

peutisch die Nößkesche Methode, bei beginnender Gangrän eine quere Inzision über die Fingerbeere auszuführen, um dadurch zu erreichen, daß Venen und Kapillaren leer laufen und dann das nachströmende arterielle Blut aufnehmen.

Hans Blencke-Magdeburg.

145. Cahen, Zur Ueberbrückung von Nervendefekten. Zentralbl. f. Chir. 1920, 39, III.

Nach Exstirpation eines Medianus-Neurofibroms ließen sich die Nervenstümpfe nur auf 3 cm nähern und durch perineurale Seidennähte fixieren; Ueberbrückung des Defektes mit dem peripher durchschnittenen N. cutaneus antebrachii medialis. Nach 20 Monaten in Besserung befindliche Sensibilitäts- und trophische Störungen, Funktion der Pronatoren, der Flexores carpi, des Flexor digitorum sublimis und profundus, der Daumenmuskulatur und der Interossei I und II wiederhergestellt; noch erhebliche Schwäche im Flexor prof. des Zeigefingers, geringere in den Pronatoren. Cahen hat seine Methode der Ueberbrückung von Ulnaris, Radialis und Medianus mit gutem Resultat je einmal ausgeführt.

Hans Blencke-Magdeburg.

146. Cohn, Die kineplastischen Operationen in Italien. Münch. med. Wochenschr. 1920, 36.

Cohn bespricht Arbeiten von Pellegrini über kineplastische Operationen an Amputationsstümpfen. Pellegrini hat 34 Fälle operiert, benutzt aber nicht den Muskelbauch, sondern das Ende des Muskelrestes, aus dem er eine Schlinge formt, die von Armhaut umkleidet wird. Die Hubhöhe betrug 1,2—6,2 cm. An brauchbaren Prothesen fehlt es noch ganz. Cohn hebt die weit besseren Erfolge von Sauerbruch hervor, die er aber zum Teil der Verwendung des Carnesarmes bei der Prothesenkonstruktion zuschreibt. Demgegenüber weist Sauerbruch darauf hin, daß der Carnesarm für den Singener Arm bedeutungslos war.

Scharff-Flensburg.

147. Eden, Zur operativen Behandlung der habituellen Schulterluxation. Zentralblatt f. Chir. 1920, Nr. 33, I.

Eden kommt in einer kritischen Betrachtung der bei der habituellen Schulterluxation üblichen Operationsmethoden zu der Ansicht, bei Unversehrtheit des vorderen Pfannenrandes und Limbusansatzes neben der Befestigung etwa abgerissener Tuberkulaanteile und Beseitigung anderer Veränderungen, sich vorerst mit der Kapselraffung und der Faszienplastik nach Kirschner und Payr zu begnügen und erst bei eintretendem Rezidiv die von ihm angegebene Knochenhemmung anzulegen, mit der er in 2 Fällen gute Resultate erzielte. Beide blieben rezidivfrei seit 3 Jahren und haben keinerlei Funktionsstörungen in der verletzten Schulter zurückbehalten.

Hans Blencke-Magdeburg.

148. Escher, Zur Reform der Heilung per secundam intentionem. Zentralbl. f. Chir. 1920, Nr. 32, I.

Unabhängig von Bier ist Escher den schädlichen Einflüssen der üblichen hydrophilen Dauerverbände nachgegangen, und er weist, unter Illustration zweier Fälle, nach, daß, wenn der direkte, dauernde Kontakt der Wunde mit dem hydrophilen Verband durch Zwischenlegung von indifferentem, nicht saugendem Papier ausgeschaltet ist, die bekannten Reizerscheinungen der Se-

Digitized by Google
Original from UNIVERSITY OF CALIFORNIA
Generated on 2019-10-16 14:02 GMT / http://hdl.handle.net/2027/uc1.b3774664
Public Domain in the United States, Google-digitized / http://www.hathitrust.org/access_use#pd-us-google

kundaheilung vollständig ausbleiben, die sonst mit ihren Folgen ausschließlich der Aufsaugung des Sekretes und der Austrocknung der Wunde zuzuschreiben sind. Escher empfiehlt, die Wände der Wundhöhlen vor Anlegung der hydrophilen Verbände mit Guttapercha oder Pergamentpapier auszukleiden und erzielt damit einen besseren Endausgang und eine wesentliche Erleichterung und Abkürzung der Behandlung, nicht bloß bei infizierten Fällen, sondern auch bei aseptischen Operationen, wo für die ersten Tage freier Abfluß erforderlich ist.

Hans Blencke - Magdeburg.

149. Fischer, Zur Behandlung der Fisteln nach Knochenschuß und Osteomyelitis. Zentralbl. f. Chir. 1920, 38, III.

Fischer hat bei rund 100 Fällen von Fisteln aller Art, die keine Heilungstendenz zeigten, nach folgender Methode in durchschnittlich 45 Tagen definitive Heilung erzielt: Ausschneiden des Fistelkanals und seiner Narbenumgebung bis ins Gesunde und bis zum Knochen bzw. in die Knochenhöhle, aus der Sequester und das matschige Granulationsgewebe mit scharfem Löffel entfernt werden. Ausspülen der Höhle mit heißer Kochsalzlösung bzw. Auswischen mit Jodtinktur. Vielfache Schichtnaht, dichte Hautnaht ohne Drain oder Gazestreifen. Hauptsache ist, daß man sich durch das regelmäßig einsetzende Fieber nicht verleiten läßt, die Fäden zu entfernen und die Wunde wieder zu öffnen. Die nach Abfall der Temperatur beginnende eitrige Sekretion läßt bald nach und versiegt allmählich.

Hans Blencke - Magdeburg.

150. v. Gaza (Göttingen), Ueber die Unterbindung der Arterien und über neuere Unterbindungsverfahren. Bruns' Beitr. z. klin. Chir. 1920, Bd. 118, Heft 3.

Bei allen neuen Vorschlägen ist die lehrreiche Geschichte der Unterbindung der Blutgefäße zu berücksichtigen. Die einfache Zirkelligatur mit aseptischem Material ist eine der größten Fortschritte der Chirurgie. Die Ligatur muß einfach und unmittelbar sein. Das Gefäß ist von seinem Nachbargewebe und nach Möglichkeit auch von seinen Seitenästen zu lösen, damit es sich in seine Gefäßscheide zurückziehen kann. Mitteldicke Fäden sind am besten. Sehr dicke starre Knoten drücken die allein übrigbleibende Adventitia durch. Bei nicht aseptischen Unterbindungen ist Katgut der Seide vorzuziehen, da letztere Fadeneiterungen verursacht, Katgut dagegen schnell resorbiert wird. Gefäßschleifenbildungen sind im aseptischen Gebiet überflüssig, im septischen zu verwerfen, da die Schleife stets der Nekrose verfällt.

Künne - Steglitz.

151. Görres, Ueber unsere Erfolge mit der Albeeschen Operation in 60 Fällen von Wirbelsäulentuberkulose. Münch. med. Wochenschr. 1920, 31.

Bericht aus der Vulpiusschen Klinik über 60 vom September 1913 bis August 1918 operierte Fälle. In den meisten Fällen ein gutes Frühresultat, das in einem hohen Prozentsatz zur dauernden Heilung führt. Die Operation verhindert bei regelrechter Rückgratsschweifung die Buckelbildung, bei vorhandenem Gibbus eine Zunahme desselben. Die Beweglichkeit des Rumpfes wird dabei nicht wesentlich beeinträchtigt.

Scharff - Flensburg.

152. Gretsel, Behandlung von Amputationsneuromen durch Leitungsunterbrechung. Zentralbl. f. Chir. 1920, 46, V.

Um bei Amputationen einen etwa aufsteigenden Röhrenabszeß in der Nervenscheide und die aufsteigende Neuritis zu vermeiden, resezierte Gretsel

Digitized by Google
Original from UNIVERSITY OF CALIFORNIA
Generated on 2019-10-16 14:02 GMT / http://hdl.handle.net/2027/uc1.b3774664
Public Domain in the United States, Google-digitized / http://www.hathitrust.org/access_use#pd-us-google

in Höhe der Gesäßfalte nach Abzweigung der für den Unterschenkelstumpf notwendigen Aeste ein 1 cm langes Stück des Nerven und hat einen Nachteil für den Stumpf nie beobachtet, wohl aber die Beschwerden der peripheren Nervenabschnitte beseitigt bzw. vermieden. Hans Blencke - Magdeburg.

153. Gretsel, Stanniol als Verbandmittel. Zentralbl. f. Chir. 1920, Nr. 26 a, IX.

Gretsel empfiehlt an Stelle der Rohgaze zur Drainage tiefer Wunden und bei flächenhaften Wunden Stanniol zu verwenden, das gut ableite und schmerzlose Verbandwechsel gewährleisten soll. Hans Blencke - Magdeburg.

154. Hartwich, Beitrag zur Kenntnis und operativen Behandlung der habituellen Patellarluxationen. Diss. Breslau 1919.

Kasuistischer Beitrag mit Beschreibung eines Falles von beiderseitiger habitueller Kniescheibenluxation und eines diesem ungemein ähnlichen Falles, wo rechts eine ausgebildete inkomplette habituelle Patellarluxation, links Anlage und Beginn einer solchen vorlag. Verfasser widmet der Aetiologie, Symptomatologie, Prognose und Therapie längere Ausführungen und berichtet, daß die beiden beschriebenen Fälle mit vollem Erfolge nach der Ali Krogiusschen kombinierten Kapsel- und Muskelplastik operiert werden konnten. Literaturverzeichnis mit 60 Nummern. Hans Blencke - Magdeburg.

155. Joseph, Bemerkungen zu dem Aufsatz von Friedrich Loeffler über die Behandlung der habituellen Schulterluxation durch Bildung eines extraartikulären Hemmungsbandes, Nr. 14. Zentralbl. f. Chir. 1920, Nr. 26 a, VI.

Joseph hält das Ligamentum teres coxae für kein Ernährungsband, wohl aber für ein Hemmungsband und ist der Ansicht, daß der am Schultergelenk „aus schlaffen Zügen bestehende, bandartige Streifen" offenbar mit dem Ligamentum teres am Hüftgelenk nur den Namen, aber nicht dessen funktionelle Bedeutung gemein hat. Joseph hält die Infektionsgefahr bei der Gelenkeröffnung durch seine Operationsmethode nicht für erheblich.

Hans Blencke - Magdeburg.

156. Kaiser, Ueber endständigen Brand am Finger bei Panaritium. Zentralbl. f. Chir. 1920, 43, IV.

Bericht über ein halbes Dutzend Fälle von endständigem Brand am Finger bei Panaritium, wo die Nekrose an der Fingerspitze stets ein trockener Brand (Mumifikation) war, während die Gangrän am Ort der Entzündung stets feuchten Charakter zeigte. Bei trockenem Brand sei von dem durch Burkhardt (Zentralbl. f. Chir. Nr. 29) vorgeschlagenen entlastenden Kuppenschnitt im Sinne Nößkes kein therapeutischer Effekt zu erwarten.

Hans Blencke - Magdeburg.

157. König, Osteoplastische Freilegung der Fußwurzel. (Würzburger Aerzteabend, 20. Jan. 1920.) Münch. med. Wochenschr. 1920, 13.

Wegen Luxation des Talus im oberen Sprunggelenk und des Fußes unterhalb des Talus osteoplastische Freilegung des Sprunggelenks durch schräge Abmeißelung eines Tibiastücks, das mit Haut und Periost im Zusammenhang nach abwärts geklappt wird. Nach Reposition der luxierten Knochen wird der Lappen zurückgeklappt und durch Drahtnaht fixiert. Vorstellung des geheilten Patienten.

Scharff - Flensburg.

Digitized by Google
Original from UNIVERSITY OF CALIFORNIA
Generated on 2019-10-16 14:02 GMT / http://hdl.handle.net/2027/uc1.b3774664
Public Domain in the United States, Google-digitized / http://www.hathitrust.org/access_use#pd-us-google

158. E. König, Ueber Markierung des Hautschnittes bei Operationen. Zentralbl. f. Chir. 1920, Nr. 9, II.

Um eine Betastung des Operationsgebietes durch den Operateur unnötig zu machen und die Abdeckung aufs äußerste ausdehnen zu können, empfiehlt sich Markierung des Operationsschnittes. Hierfür hat sich bewährt: Desinfektion mit $^3/_4$%iger fuchsinroter, alkoholischer Tanninlösung und Vorzeichnung der Schnittrichtung mit einem Höchster Anthrachinonderivat; bei Desinfektion durch Jodanstrich eine Vorzeichnung mit Dimethylamidoazobenzol.

Hans Blencke - Magdeburg.

159. Krause, Zur Frage der Sehnenverlagerung bei irreparabler Radialislähmung. Zentralbl. f. Chir. 1920, Nr. 29, II.

Kasuistischer Beitrag zu den Resultaten der Sehnenverlagerung bei irreparabler Radialislähmung mit Bericht über die an 9 Fällen angewandten Operationsmethoden und festgestellten Endergebnisse. Krause schreibt, daß wir in der Tenodese mit gleichzeitiger „supravaginaler" (Perthes) absteigender Sehnenverlagerung ein Operationsverfahren besitzen, das bei richtiger Ausführung und zielbewußter Nachbehandlung recht befriedigende Resultate zeigt.

Hans Blencke - Magdeburg.

160. Künne, Die Behandlung der Radialislähmung durch Sehnenverpflanzung. Berl. klin. Wochenschr. 1920, Nr. 39.

Die Arbeit stammt aus dem Orthopädischen Lazarett Schloß Charlottenburg (Dr. Böhm). Operiert wird nach Stoffel, bloß Sehnenplastik ohne Tenodese. Die Verpflanzungskanäle werden möglichst gerade verlaufend gemacht, und zwar stumpf mittels Kornzange, selbstredend unter Schonung des Begleitgewebes der Sehnen. Lange Hautschnitte. Alle Operierten konnten beugen und brauchten keine Handstützen. Es dürfen jedoch keine tiefgreifenden Narben im Verpflanzungsgebiete sein. Maier - Aussig.

161. Loeffler, Die Behandlung der habituellen Schulterluxation durch Bildung eines extraartikulären Hemmungsbandes. Zentralbl. f. Chir. 1920, Nr. 14, II.

Vermeidung einer ausgiebigen Eröffnung des Schultergelenks wegen der Infektionsgefahr durch Schaffung eines extraartikulären Hemmungsbandes, das am Tuberculum maius und am Akromion aus einem Streifen der Fascia lata femoris befestigt wird und die Luxation ohne wesentliche Funktionsstörung des Schultergelenks verhindert. Je weiter dorsalwärts am Akromion das Band befestigt wird, umso sicherer läßt sich eine Luxation nach vorn verhindern, und umgekehrt. Auf Grund eines gut verlaufenen Falles empfiehlt Loeffler seine Methode zur Nachprüfung. Hans Blencke - Magdeburg.

162. Payr, Blutig mobilisiertes Ellbogengelenk. (Med. Gesellsch. zu Leipzig, 8. April 1919.) Münch. med. Wochenschr. 1919, 27.

Demonstration des Präparates eines vor $2^1/_2$ Jahren von Payr blutig mobilisierten Ellbogengelenks. Der Patient (stud. med.) ist an Grippepneumonie gestorben. Das Präparat zeigt am Längsschnitt durch das Gelenk einen tadellosen, spiegelglatten, von einer weißlich-fibrösen, 2—3 mm dicken Schicht begrenzten Gelenkspalt von 180° Ausdehnung. Die neugebildeten Gelenkkörper ähneln den normalen Verhältnissen.

Digitized by Google
Original from UNIVERSITY OF CALIFORNIA
Generated on 2019-10-16 14:02 GMT / http://hdl.handle.net/2027/uc1.b3774664
Public Domain in the United States, Google-digitized / http://www.hathitrust.org/access_use#pd-us-google

Payr stellt ferner einen 32jährigen Mann vor, bei dem Payr im August 1917 wegen knöcherner Versteifung das Ellbogengelenk blutig mobilisiert hat, mit vollkommen normaler Funktion des Gelenks. Scharff - Flensburg.

163. Karl Preleitner, Schußverletzungen der peripheren Nerven und deren operative Behandlung. Wiener klin. Wochenschr. 1920, Nr. 37.

Verfasser berichtet über 42 Nervenoperationen, die er unter einem Material von etwa 700 größeren Operationen in den Jahren 1916—1917 ausführen konnte. Die Beobachtungen decken sich bezüglich der Ursachen, der neurologischen Befunde und der Degenerationsbefunde mit den auch von anderer Seite gemachten Beobachtungen. Die operierten Fälle verteilen sich auf 9 Läsionen des Medianus, 9 Radialis, 7 Ulnaris, 12 Ischiadikus, 7 Peroneus. Es wurden ausgeführt 9 Frühoperationen (bis zum 3. Monat nach der Verletzung), 20 mittlere (bis zum 6. Monat), 13 Spätoperationen. Bedeutend gebessert 15, gebessert 17, ungebessert 10 Fälle. Für die Vornahme einer Nervenoperation gibt es keine zeitliche Begrenzung, falls die zugehörigen Muskeln noch aktionsfähig oder wenigstens noch kontraktionsfähig sind. Haudek - Wien.

164. Ritter, Eine neue Methode operativer Behandlung der Gelenkbrüche (Patella-, Olekranon-, subkapitaler Schenkelhalsfraktur). Münch. med. Wochenschrift 1920, 45.

Ritter empfiehlt, die Knochenbruchstelle durch Einhüllen in einen Fascien- oder Periostsack dem Einfluß der Gelenkflüssigkeit zu entziehen, weil diese Callusbildung verhindert. Durch Anfrischen der Knochenbruchflächen und Operieren unter Blutleere ist für neuen Bluterguß zwischen den Bruchstellen zu sorgen. Scharff - Flensburg.

165. Sauerbruch und **Stadler,** Die praktischen Erfolge der willkürlich bewegbaren künstlichen Hand. Münch. med. Wochenschr. 1920, 15.

In Singen und in München sind bisher 1500 Amputierte behandelt und etwa 1200 mit Prothesen versehen worden. Die Operation ist ungefährlich und im Erfolg zuverlässig, die Kraftquellen sind sehr leistungsfähig. Bei langen und mittleren Oberarmstümpfen wird durchschnittlich eine Hubhöhe von 3—5 cm erzielt bei einer Kraft von 20—25 kg, bei Unterarmamputierten 15—40 kg/cm bei den Beugern und 10—30 kg/cm bei den Streckern. Fortschritt des Verfahrens durch Anschütz erreicht. Ungünstige Ergebnisse bei fehlerhafter Operation, ungenügender Vor- und Nachbehandlung und mangelhafter Ausführung der Prothese. Beschreibung der Arbeitsklaue und ihrer Neukonstruktion. Vermehrung der Kraftquellen (aus dem Pectoralis und Subscapularis), wodurch besondere Arbeitsleistungen ermöglicht werden. Ein von Anschütz operierter oberarmamputierter Berufsmusiker kann mit Hilfe der besonders gebauten willkürlich beweglichen Prothese zweihändig Harmonium und Orgel spielen.

Scharff - Flensburg.

166. Schanz, Blutige Gelenkmobilisierung. (Gesellsch. f. Natur- u. Heilkunde zu Dresden, 7. Febr. 1920.) Münch. med. Wochenschr. 1920, 39.

Vorstellung folgender operierter Fälle:

1. Veraltete, nicht reponible Schulterluxation.
2. In Streckstellung versteiftes Ellbogengelenk (nach Fraktur).

Digitized by Google Original from UNIVERSITY OF CALIFORNIA
Generated on 2019-10-16 14:02 GMT / http://hdl.handle.net/2027/uc1.b3774664
Public Domain in the United States, Google-digitized / http://www.hathitrust.org/access_use#pd-us-google

3. Gonorrhoische Ankylose der Handgelenke in Beugestellung.
4. Hüftgelenksankylose nach akutem Gelenkrheumatismus.

Scharff - Flensburg.

167. Schanz, Hüftgelenksankylose. (Gesellsch. f. Natur- u. Heilkunde zu Dresden, 7. Febr. 1920.) Münch. med. Wochenschr. 1920, 39.

Vorstellung von 2 Fällen. Besserung der Funktion durch subtrochantere Osteotomie. Scharff - Flensburg.

168. Schanz, Paraartikuläre Korrektur von Gelenkkontrakturen. (Gesellsch. f. Natur- u. Heilkunde zu Dresden, 7. Febr. 1920.) Münch. med. Wochenschr. 1920, 39.

Vorstellung mehrerer geheilter Fälle von gonitischer Kontraktur. Zur Verhütung von Rezidiv Quadricepsplastik. Scharff - Flensburg.

169. Schede, Operative Beseitigung der Streckkontraktur in den Grundgelenken der Finger. Münch. med. Wochenschr. 1920, 44.

Schede empfiehlt die offene oder subkutane Durchschneidung der Ligamenta collateralia der Grundgelenke. Nach der Operation müssen die Grundgelenke durch Verband in maximaler Beugung gehalten werden.

Scharff - Flensburg.

170. Schulze, Ueber eine neue Methode der Varizenoperation. Zentralbl. f. Chir. 1920, Nr. 49, 1.

Nach Unterbindung der Vena saphena an ihrer typischen Stelle wird, am Knöchel beginnend, eine fortlaufende Hinterstichnaht mit feuchtem Jodkatgut so angelegt, daß die einzelnen Stiche ziemlich eng liegen, wo sie Venen fassen, und daß die einzelnen Spiraltouren etwa drei Daumenbreiten auseinander zu liegen kommen. $1^1/_2$ cm oberhalb der ersten Nahtreihe wird dann parallel eine zweite in gleicher Weise gelegt. Vorteile: jede Vene wird sicher 2mal getroffen und perkutan ligiert; es kann in Blutleere operiert werden, ohne Gefahr, einen Strang zu übersehen. Verfasser empfiehlt die Methode wegen ihrer Einfachheit, Schnelligkeit, Sicherheit im Erfolg und Narbenlosigkeit.

Hans Blencke - Magdeburg.

171. Schwamm, Die Resektionsdeformität des Kniegelenkes als Folge der operativen Behandlung des tuberkulösen Kniegelenkes im Kindesalter. Münch. med. Wochenschr. 1920, 40.

Schwamm bespricht an der Hand von 8 Fällen aus der Lorenzschen Klinik Entstehung, Entwicklung und Behandlung der Resektionsdeformität. Hinweis auf die Notwendigkeit gewissenhafter Nachbehandlung nach der Resektion. Korrektur der Deformität durch paraartikuläre Osteotomien, empfohlen nach vorhergehender Tenotomie der Kniebeuger. Nachbehandlung: Gipsverband für die ersten 4 Monate, feste Schienenhülse aus Leder für 1 Jahr. Orthopädische Resektion wird abgelehnt. Scharff - Flensburg.

172. Scubinski, Ersatz des gelähmten Trapezius durch Faszienzügel. Zentralbl. f. Chir. 1920, 38, V.

Verfasser empfiehlt bei der Accessoriuslähmung einen Ersatz des Trapezius durch einen der Fascia lata entnommenen Faszienstreifen von etwa 25 cm Länge, der von den Dornfortsätzen des V. und VI. Brustwirbels durch einen heraus-

Digitized by Google
Original from UNIVERSITY OF CALIFORNIA
Generated on 2019-10-16 14:02 GMT / http://hdl.handle.net/2027/uc1.b3774664
Public Domain in the United States, Google-digitized / http://www.hathitrust.org/access_use#pd-us-google

zumeißelnden Tunnel der Spina scapulae hindurch zu den Dornfortsätzen des II. und III. Brustwirbels verläuft, unter möglichst ausgiebiger Annäherung der Basis der Scapula an die Wirbelsäule. Ein nach diesem neuen Verfahren operierter Fall hatte ein so gutes funktionelles Ergebnis, daß Scubinski das Verfahren bereits jetzt empfiehlt. Hans Blencke - Magdeburg.

173. Selig, Tenotomie oder Nervenoperation bei Spasmen an der unteren Extremität. Münch. med. Wochenschr. 1919, 31.

Selig hat nach der subkutanen und nach der offenen Tenotomie schwere Störungen gesehen und bei Tenotomie der Adduktoren Rezidive der Spasmen. Er ist der Ansicht, daß auch durch das „Rutschenlassen" nach Vulpius eine dosierbare Sehnenverlängerung nicht zu erreichen ist, wohl aber durch die intrapelvine Resektion des Nerv. obturatorius. Abbildungen eines Falles, bei dem diese Operation zu einem sehr guten Erfolg geführt hat, werden beigefügt.

Scharff - Flensburg.

174. Simon (Frankfurt a. M.). XV. Kongreß der Deutschen Orthopädischen Gesellschaft, Dresden 27.—29. Mai 1920.

Osteotomiestelle zur Korrektur deform geheilter Frakturen bei subkutaner Fraktur auf dem Scheitel, bei Schußfraktur mit Eiterung möglichst Vermeidung der eigentlichen Verletzungsstelle. Bericht über einen nach Spättetanus aufgetretenen Brustwirbelsäulengibbus (Eberstadt, Münch. med. Wochenschr. 1918, S. 1318). Diese Fälle nicht als durch Muskelkrampf entstanden anzusehen, sondern als Spondylitiden, analog denjenigen nach Pneumonie und anderen Infektionskrankheiten.

Bade (Hannover): Langdauernde medikomechanische Behandlung der Extremitätenverletzung aus sozialen Gesichtspunkten durch Arbeit zu ersetzen. Bei Osteopathie oft Hypophysenerkrankung feststellbar.

Finck (Charkow): Federnde Stahlschienen mit Mastix an die Haut anzukleben für Verletzungsbehandlung.

Schanz (Dresden): Im Anfang des Krieges Behandlung der Schußfrakturen zu konservativ, später mehr Amputationen. Gipsverband im Felde gut bewährt bei guter Technik. Begriff der Insufficientia vertebra aufrecht erhalten.

Schasse - Berlin.

175. Wiedhopf, Erfahrungen mit der Arthrodesenoperation der Schulter zur Behandlung von Schlottergelenken nach Schußverletzungen, mit Betrachtungen über den nach der Operation wirksamen Gelenkmechanismus. Archiv f. orthop. u. Unfallchir. Bd. 18, Heft 3.

Zehn mit günstigem Erfolge operierte Fälle. Die Operation wird am besten unter Plexusanästhesie vorgenommen, weil der nachfolgende Gipsverband sonst beim narkotisierten Patienten schwer anzulegen ist und die Drahtnaht leicht reißt. Naturgemäß waren die Arthrodesenoperationen in der Kriegschirurgie keine typischen Eingriffe, sie mußten nach den vorhandenen Verhältnissen eingerichtet werden. Die dann im Gipsverbande fixierte Abduktion betrug 70—90°. Dauer der Fixation 15—25 Wochen, dann Abduktionsschiene für 2 Wochen, 4 Wochen nach Abnahme des Gipsverbandes und eingetretener Konsolidation konnten die Patienten einem Berufe zugeführt werden. Was den postoperativen Gelenkmechanismus betrifft, so ist eine Erhebung des Armes genau nach vorn unmöglich,

Digitized by Google Original from UNIVERSITY OF CALIFORNIA
Generated on 2019-10-16 14:02 GMT / http://hdl.handle.net/2027/uc1.b3774664
Public Domain in the United States, Google-digitized / http://www.hathitrust.org/access_use#pd-us-google

sie gelingt nur bis zu einem nach vorn offenen Winkel von 130—140°. Seitliche Erhebung ist gut ausführbar. Vertikalerhebung ist ausgeschlossen, auch die Rückwärtserhebung ist nicht ausführbar, ebensowenig die Drehung um die Längsachse des Oberarmes. Durch Nachfragen konnte Wiedehopf indessen feststellen (nur die Hälfte der Patienten war erreichbar), daß alle sehr zufrieden waren. Er empfiehlt deshalb allen mit Schulterschlottergelenk Behafteten, bei denen eine Nearthrosenoperation nicht in Frage kommt, die Arthrodese.

Pfeiffer - Frankfurt a. M.

176. Wolf, Kostotransversektomie zur Entfernung eines Granatsplitters aus der Wirbelsäule (Kompression der Medulla). Zentralbl. f. Chir. 1920, Nr. 26 a, IV.

Durch Beschreibung eines operierten Wirbelsäulensteckschusses zeigt Verfasser, daß wir in der Kostotransversektomie eine Methode haben, um die Seitenwandungen der Wirbelkörper gut zu Gesicht zu bringen, wenn wir die Kocher sche Schnittführung quer durch die längsgerichtete Rückenmuskulatur nehmen. Ohne gute Uebersicht wäre es im vorliegenden Falle unmöglich gewesen, den fest im Knochen eingekeilt sitzenden Granatsplitter zu extrahieren.

Hans Blencke - Magdeburg.

Heiß, Ueber hintere Pleuragrenzen bei der Mediastinomia posterior **95. Juracz,** Blutstillung **92. Kügler,** Therapie des Schiefhalses **131. Schwamm,** Großzehenbeugekontraktur **99. Sechehaye,** Fremdkörperlokalisation durch Röntgenstrahlen **87.**

---

24. Unfallpraxis. Gutachten.

177. Pfanner, Klinischer und experimenteller Beitrag zur Pathologie und Therapie der Milzverletzungen. Archiv f. orthop. u. Unfallchir. Bd. 18, Heft 1—2.

Die Schlußfolgerungen der obigen Monographie, die Interessenten im Original lesen werden, sind, daß man sowohl nach stumpfen Traumen als auch offenen Verletzungen des Bauches bzw. Thorax-Bauches, die nach Art ihrer Einwirkung eine Milzverletzung hervorrufen können, auch bei anfänglichem Mangel näherer Anhaltspunkte hierfür, an die Möglichkeit einer Milzverletzung denken und die Verletzten schon beim geringsten Verdacht auf eine solche in Hinsicht auf die möglichen Folgezustände strengster Beobachtung, und zwar in einer chirurgischen Anstalt unterwerfen muß. Nur auf diese Weise kann unverhofften Folgezuständen, z. B. einer plötzlich einsetzenden schweren Nachblutung, rechtzeitig und mit Aussicht auf Erfolg begegnet werden. Bei einigermaßen begründetem Verdacht ist frühzeitig zur Laparotomie zu schreiten, da letztere weit ungefährlicher ist als das Abwarten schwerer Erscheinungen.

Pfeiffer - Frankfurt a. M.

---

25. Soziale Gesetzgebung. Krüppelfürsorge.

178. Magg, Die Orthopädie in ihrer Bedeutung für den praktischen Arzt. Münch. med. Wochenschr. 1920, 42.

Magg bespricht die wichtigsten orthopädischen Leiden, besonders die Diagnose und Differentialdiagnose, die Therapie nur soweit sie der praktische

Digitized by Google
Original from UNIVERSITY OF CALIFORNIA
Generated on 2019-10-16 14:02 GMT / http://hdl.handle.net/2027/uc1.b3774664
Public Domain in the United States, Google-digitized / http://www.hathitrust.org/access_use#pd-us-google

Arzt ausüben kann. Die Bedeutung der Orthopädie für die Unfallheilkunde und für die Krüppelfürsorge wird hervorgehoben. Scharff - Flensburg.

179. Meyer, Die Muskelkräfte Sauerbruchoperierter und der Kraftverbrauch künstlicher Hände und Arme. Archiv f. orthop. u. Unfallchir. Bd. 17, Heft 4.

Sorgfältige Studie über obiges Thema, die im ersten Teil eine Reihe von Untersuchungen über die Messung von direkten Kraftquellen bringt. Der zweite behandelt den Kraft- und Wegverbrauch von Händen und Kunstarmen. Das Schlußkapitel beleuchtet die Zusammenhänge zwischen den beiden Hauptabschnitten und beweist durch Kontrollversuche die Richtigkeit der in Teil I und II gewonnenen Ergebnisse. Pfeiffer - Frankfurt a. M.

180. v. Schütz, Ueber armamputierte Handwerker. (Der amputierte Buchbinder.) Archiv f. orthop. u. Unfallchir. Bd. 17, Heft 4.

Ein seit 23 Jahren links oberarmamputierter Buchbindermeister wurde mit Tannenbergarm und 13 Ansatzstücken ausgerüstet, mit denen es ihm in kurzer Zeit gelang, die 21 verschiedenen Handgriffe, die zum Binden eines Buches bzw. zum Anfertigen von Mappen nötig sind, spielend leicht auszuführen. Gute Abbildungen zeigen die Ansätze und ihre Anwendung. Immerhin übernimmt bei allen Arbeitsverrichtungen die amputierte Seite die untergeordnete Tätigkeit des Festhaltens und Stützens. Komplizierte Tätigkeiten, bei denen beide Arme fein abgestimmte Bewegungen zu machen haben, kommen nicht vor. Es ist daher möglich, den ober- wie unterarmamputierten Buchbinder durch richtige Auswahl von den Arbeitsverrichtungen angepaßten Ansatzstücken nahezu voll erwerbsfähig zu machen. Pfeiffer - Frankfurt a. M.

181. v. Schütz, Zur Theorie des Mechanismus des künstlichen Gelenks. Archiv f. orthop. u. Unfallchir. Bd. 17, Heft 4.

Nach Schütz ist das Bestreben, den Ersatzgliederbau zu normalisieren, im Interesse der Amputierten wie des Staates zu begrüßen, aber die Normalisierung eines Bauelementes ist gleichzeitig der Abschluß seiner Entwicklung für längere Zeit. Sie ist daher zu widerraten, solange nicht genügende Erfahrungen vorliegen und die Entwicklung bis zu einem gewissen Grade abgeschlossen ist. Im weiteren wendet sich Schütz gegen die Ausführungen Wildermuths (Bd. 17, Heft 1 dieses Archivs) und zeigt durch genaue Berechnungen und Untersuchungen, daß die mechanischen Bedingungen für natürliche und künstliche Gelenke nicht ohne weiteres miteinander vergleichbar sind.

Pfeiffer - Frankfurt a. M.

26. Standesangelegenheiten. Personalien.

Digitized by Google
Original from UNIVERSITY OF CALIFORNIA
Generated on 2019-10-16 14:02 GMT / http://hdl.handle.net/2027/uc1.b3774664
Public Domain in the United States, Google-digitized / http://www.hathitrust.org/access_use#pd-us-google

XVIII.

Aus der Deutschen chirurgischen Klinik in Prag.
(Vorstand: Prof. Dr. H. Schloffer.)

Ein Beitrag zur Klinik und Therapie des kongenitalen Pes adductus.

Von Dr. **Wilhelm Jaroschy,**
orthopädischer Assistent der Klinik.

Mit 5 Abbildungen.

Eine Adduktion des Vorderfußes bzw. der Metatarsen wird als Teilerscheinung anderer Fußdeformitäten (Klumpfuß, schwerer Hallux valgus) beobachtet oder als kompensatorische Deformität, wie bei manchen Fällen von Genu valgum und im Anfangsstadium des rachitischen Pes valgus. Schaltet man noch die seltenen Fälle aus, die als Folge einer Verletzung oder einer überstandenen Poliomyelitis entstehen, so bleibt eine geringe Anzahl von Fällen übrig, die als angeborene Deformität angesprochen werden müssen. Cramer war der erste, der eine angeborene Adduktionsdeformität des Fußes beschrieben hat und zwar 1904 einen Fall unter der Bezeichnung Metatarsus varus congenitus.

In der Folge zeigte sich, daß es sich in diesen Fällen um eine typische kongenitale Deformität des Fußes handelt, die sowohl ein- als auch doppelseitig, häufiger bei Männern zur Beobachtung gelangt und bereits in einer größeren Anzahl von Fällen, es dürften über 20 sein, bekannt ist. Helbing fand unter 5000 orthopädischen Fällen 5mal Metatarsus varus congenitus. Neben Cramer haben u. a. Hirsch, Joachimsthal, Kuh, Terterianz, in der französischen Literatur Nové-Josserand, Froelich und van Neck Fälle beschrieben. Das Charakteristische dieser Deformität war in den späteren Fällen gleich dem des ersten Cramerschen Falles. Es findet sich eine Verbiegung des 2.—5. Metatarsus in der Weise, daß sie einen nach oben und außen konvexen Bogen bilden und die Metatarsen adduziert und leicht plantar flektiert

Digitized by Google
Original from UNIVERSITY OF CALIFORNIA
Generated on 2019-10-16 14:02 GMT / http://hdl.handle.net/2027/uc1.b3774664
Public Domain in the United States, Google-digitized / http://www.hathitrust.org/access_use#pd-us-google

sind. Diese Verkrümmung bewirkt, daß die Planta in abnormer Weise hohl erscheint, während der Mittelfuß dorsal-lateral stark erhöht und gewölbt ist. Typisch ist ferner eine Verbreiterung der Metatarsophalangealgelenksgegend, die dadurch bedingt ist, daß die Metatarsen in ihrer peripheren Partie nicht parallel laufen, sondern fächerförmig auseinanderweichen. Der erste Mittelfußknochen ist nicht verbogen, wohl aber gegenüber dem Tarsus adduziert. Auch der 5. Metatarsus ist manchmal gerade. Die Gelenkfläche zwischen Metatarsus I und erstem Keilbein ist bedeutend schiefer gestellt als normal. Der hintere Teil des Fußes steht, wenigstens bei Fällen, die schon gelaufen sind, in Valgusstellung. Betrachtet man einen solchen Fuß von hinten, so hat man den Eindruck eines Pes valgus, der innere Knöchel und das Kahnbein treten mehr nach innen vor. Ueber die Verhältnisse am Vordertarsus ist aus den bisherigen Beschreibungen relativ wenig zu ersehen. Meist wird summarisch angegeben, daß die Tarsi als normal anzusehen sind oder sich in Plattfußstellung befinden. Cramer erwähnt in seinem Falle, daß das Naviculare und das laterale Keilbein in Valgusstellung stehen. Hirsch schließt aus seinen Röntgenbildern, daß alle kleinen Fußwurzelknochen einschließlich des Naviculare eine dem Talus entgegengesetzte Drehung, also im Varussinne, gemacht haben. Die Zehen verlaufen in manchen Fällen einfach in der Fortsetzung des distalen Drittels der Metatarsen, so daß sie in Varusstellung zu stehen scheinen, ohne daß eine eigentliche Varusstellung vorliegt. In den übrigen Fällen finden sich Hallux valgus und andere sekundäre Zehendeformitäten. In den Fällen Froelichs fiel die starke Entwicklung der großen Zehe und ihre außergewöhnliche Beweglichkeit auf.

Die Fälle Helbings scheinen, da er eine gröbere Veränderung der Metatarsen nicht fand, eher in die zweite Gruppe der angeborenen Adduktionsdeformitäten zu gehören, deren erster Fall gleichfalls durch Cramer 1909 unter der Bezeichnung Metatarsus adductus congenitus bekannt wurde. Er macht einen strengen Unterschied zwischen diesen beiden Deformitäten, indem beim Metatarsus adductus eine Adduktion der geraden, in ihrer Form nicht veränderten Knochen vorliegen soll. Auch Borchard und Duncker schließen sich dieser Auffassung an. Ich möchte gleich hier erwähnen, daß man bei der Durchsicht der Röntgenbilder der bisher veröffentlichten Fälle nicht den Eindruck gewinnt, als ob

Digitized by Google
Original from UNIVERSITY OF CALIFORNIA
Generated on 2019-10-16 14:02 GMT / http://hdl.handle.net/2027/uc1.b3774664
Public Domain in the United States, Google-digitized / http://www.hathitrust.org/access_use#pd-us-google

dieser Unterschied streng aufrecht zu erhalten wäre, wenigstens nicht in dem Sinne, daß beim Metatarsus adductus jede Verbiegung der Mittelfußknochen fehlen muß. Es scheint, daß wenigstens sekundär Verbiegungen der Metatarsen auch hier vorkommen, was auch bei den schweren Veränderungen des Fußskeletts in manchen Fällen nicht wundernehmen kann. Fälle von Metatarsus adductus congenitus sind in der Folge von Mayersbach und Duncker (5 Fälle) beschrieben worden. Auch ein Fall, den Frisch als Metatarsus varus beschrieben hat, sowie der vierte der von Terterianz unter derselben Bezeichnung mitgeteilten Fälle passen zweifellos besser in das Bild des Metatarsus adductus.

Die Fälle von Pes adductus congenitus zeigen klinisch und, soweit sie untersucht sind, auch radiologisch große Aehnlichkeit. Das Kardinalsymptom ist die Abknickung des Fußes in der Gegend des Vordertarsus nach innen, also eine Adduktion des Vorderfußes, oft in Kombination mit Supination und Plantarflexion, die im Stehen verschwinden können. Valgusstellung des Calcaneus, Abflachung des Fußgewölbes und sekundäre Zehendeformitäten können vorhanden sein. Die Beweglichkeit des Fußes ist, soweit vermerkt, im Sinne der Pronation und Abduktion beschränkt oder aufgehoben. Das Röntgenbild zeigt die in ihrer Form nicht nennenswert veränderten Metatarsen in der pathologischen Verlaufsrichtung. Am Tarsus sind weitgehende Verlagerungen, besonders im Gebiete der Keilbeine gesehen worden, die lateral verschoben und zusammengedrängt erscheinen, so daß vor dem Kahnbein eine Lücke entstehen kann. Duncker hält auch das Klaffen der Gelenke zwischen Talus und Calcaneus und zwischen Calcaneus und Cuboid für charakteristisch.

Der röntgenologisch gut untersuchte Fall von Frisch und der 4. Fall von Terterianz zeigen sowohl die für den Metatarsus varus typische Verkrümmung der Mittelfußknochen nach außen oben, als auch eine weitgehende Verlagerung der Fußwurzelknochen und zwar der Keilbeine, wie man sie beim Pes adductus sieht. Dieser Skelettabschnitt ist auch in diesen Fällen als die Stelle der stärksten Verbildung anzusprechen.

Neben der von Cramer gebrauchten Bezeichnung Metatarsus adductus findet sich noch der Name Pes adductus congenitus oder essentieller Pes adductus.

Endlich gibt es noch Fälle von angeborener Adduktion des

Digitized by Google
Original from UNIVERSITY OF CALIFORNIA
Generated on 2019-10-16 14:02 GMT / http://hdl.handle.net/2027/uc1.b3774664
Public Domain in the United States, Google-digitized / http://www.hathitrust.org/access_use#pd-us-google

Vorderfußes, vergesellschaftet mit Mißbildungen an den Zehen bzw. den Metatarsen, welche in diesen Fällen auch das klinische Bild beherrschen, so daß die Adduktionsdeformität ganz übersehen werden konnte. Schon Cramer hat auf zwei Abbildungen bei Klausner hingewiesen, auf welchen zwei Füße mit Polydaktylie eine Abbiegung der Mittelfußknochen nach innen zeigen. Teichmann fand unter 3 Fällen von Hallux varus congenitus einmal eine starke Abbiegung der gesamten Mittelfußknochen medianwärts und faßte diesen Fall auf Grund des Röntgenbildes als nicht ausgebildete Polydaktylie auf, für die sich auch an der Hand eine Andeutung fand.

Abb 1.

Ich bin nun in der Lage, der kleinen Zahl von Fällen von angeborenem Pes adductus einen neuen hinzuzufügen, der interessante anatomische Verhältnisse zeigt und genau röntgenologisch untersucht ist. Der Pes adductus scheint eher ein Feld für eine operative Therapie zu sein als der Metatarsus varus, und auch unser Fall hat zu einem operativen Vorgehen Veranlassung gegeben und zwar zu einer freien Knochenverpflanzung.

Helene S., 15 Jahre alt, aus ärmlichen Verhältnissen stammend. Angeborene Leiden oder Deformitäten in der Familie nicht bekannt. Geburt zu normaler Zeit, in normaler Weise. Als Kind schwächlich und kränklich. Die Veränderung am linken Fuße fiel das erstemal etwa zu der Zeit auf, als das Kind zu laufen begann. Eine Verschlechterung soll im Alter von 6 Jahren aufgetreten sein. Seither ging Patientin schon etwas auf dem Außenrande des Fußes, weitere Verschlechterung während der letzten Jahre angeblich durch vieles Umhergehen in Holzsandalen. Ein Trauma wird entschieden negiert. Die Angaben scheinen nicht sehr verläßlich zu sein.

Grazil gebautes, blasses, schwächliches, auch geistig deutlich zurückgebliebenes Mädchen, das den Eindruck einer etwa 12jährigen macht. Die Behaarung fehlt am mons veneris und in den Achselhöhlen. Mammae infantil. Schilddrüse nicht vergrößert. Am Schädel nichts Abnormes, Gebiß ohne rachitische Zeichen, Wirbelsäule gerade. Thorax flach, Rosenkranz angedeutet. Herz und Lungen ohne pathologischen Befund. Extremitätenknochen grazil, gerade, keine Verdickung der Gelenkenden. Beiderseits etwas Cubitus valgus. Andeutung einer Fovea coccygea.

Linker Fuß (Abb. 1 u. 2). Bei unbelastetem Fuße normale Stellung der Ferse und Konfiguration der Sprunggelenksgegend. Entsprechend dem Talonavikulargelenk ist der Vorderfuß scharf nach innen abgeknickt und ziemlich

Digitized by Google
Original from UNIVERSITY OF CALIFORNIA
Generated on 2019-10-16 14:03 GMT / http://hdl.handle.net/2027/uc1.b3774664
Public Domain in the United States, Google-digitized / http://www.hathitrust.org/access_use#pd-us-google

stark supiniert, so daß der Innenrand des Fußes stark gehoben erscheint. Das deutlich zu tastende Caput tali steht etwa einen halben Zentimeter weiter medial als rechts. Abduziert man den Vorderfuß etwas, so entsteht zwischen Sprungbeinkopf und dem weiter distal gelegenen Knochen, nach dem Röntgenbilde dem ersten Keilbeine, ein deutlicher Spalt von etwa Kleinfingerbreite. Am Fußrücken findet sich etwas oberhalb der Tuberositas metatarsi V. eine ziemlich flache Vorwölbung bis gegen den äußeren Knöchel hin. Ein eigentliches Fußgewölbe fehlt. Beim Versuche, die Deformität zu korrigieren, ist deutliches Knacken zu spüren. Der linke Fuß ist an der Innenseite gemessen einen Zentimeter kürzer als der rechte. Im Stehen wird der Calcaneus deutlich, wenn auch nicht hochgradig in Valgusstellung umgelegt. Der Vorderfuß wird fast ganz mit der Sohle aufgesetzt, dabei tritt an der Dorsalseite über dem oberen Sprunggelenk eine tiefe Furche auf. Die Peronealsehnen sind gespannt. Die große Zehe ist etwas adduziert und im Grundgelenke gebeugt, an der dritten Zehe ist die Grundphalanx abduziert, die beiden peripheren Phalangen wieder nach innen abgelenkt. Beweglichkeit im Sprunggelenk im Sinne der Dorsalflexion normal, die Plantarflexion nur wenig über den rechten Winkel, die Supination des Calcaneus in normalem Ausmaße, die Pronation nur bis zur Mittelstellung möglich. Die Supination des Vorderfußes kann aktiv am unbelasteten Fuße nur zum Teil korrigiert werden, auch passiv ist ein völliger Ausgleich nicht möglich. Die Zehenbewegungen sind ausgiebig. Der Wadenumfang beiderseits gleich. Kniegelenke etwas überstreckbar, sonst normal, Hüftgelenke ohne Veränderung. Der rechte Fuß zeigt bei Belastung gleichfalls deutliche Valgusstellung, das Fußgewölbe ist gut erhalten. Eine Adduktion des Vorderfußes ist vielleicht angedeutet, aber noch in den Grenzen des Normalen.

Abb. 2.

Die neurologische Untersuchung ergab im nervösen Allgemeinstatus bis auf eine Pupillendifferenz nichts Abnormes, desgleichen in der lokalen Untersuchung des linken Beins.

Im Röntgenbilde sieht man, daß der Bogen des V. Lendenwirbels in der Mitte nicht verschmolzen ist, sondern die beiden Hälften durch einen etwa einen Millimeter breiten Spalt getrennt sind.

Linker Fuß: Seitliche Aufnahme. Talus etwas plantar flektiert, Taluskopf nach medial und unten verschoben. Calcaneus nicht nennenswert verändert. Das plantar verschobene Navikulare ist viel kleiner als normal, es präsentiert sich in zwei durch ihre ungleiche Dichte unterschiedenen Schatten, von denen der größere offenbar dem Körper, der andere fast quadratische, dichtere Schatten der Tuberositas entspricht. Diese beiden Schatten decken sich zum Teil, der kleinere wird teilweise vom Cuboid gedeckt. Im Stereogramm

Digitized by Google
Original from UNIVERSITY OF CALIFORNIA
Generated on 2019-10-16 14:03 GMT / http://hdl.handle.net/2027/uc1.b3774664
Public Domain in the United States, Google-digitized / http://www.hathitrust.org/access_use#pd-us-google

ist eine Trennung dieser beiden nicht erkennbar, es liegt also offenbar keine Teilung des Naviculare vor. Der distale Kontur des Taluskopfes überschneidet das verlagerte Kahnbein etwa in der Mitte und noch die dorsale Ecke des Würfelbeins. Das Naviculare steht außer Kontakt mit dem ersten Keilbein. Das Würfelbein ist mäßig deformiert, mit seinem vordern Anteil gleichfalls plantar flektiert. Die Verbindungslinie des Tuber calcanei mit der plantarsten Stelle des Cuboids, die am normalen Fuße einen nach vorne offenen, spitzen Winkel bildet, bildet mit ihr hier einen nach hinten offenen, spitzen Winkel. Die Schatten der Keilbeine decken sich dachziegelförmig. Die Metatarsen sind infolge der Supination hier nebeneinander zu sehen, der III., IV. und V. Metatarsus ist proximal vom Köpfchen kleinzehenwärts abgebogen, der III. am

Abb. 3.

schwächsten. An der Tuberositas metatarsi V finden sich zwei kleine rundliche Schatten, deren größerer durch einen schmalen Spalt getrennt nur an einer kleinen Stelle mit der Basis zusammenhängt, der kleinere steht sicher außer knöchernem Zusammenhang mit der Basis des Metatarsus. Es handelt sich hier offenbar um eine noch nicht verschmolzene seitenständige Apophyse (Abb. 3).

Dorsoplantare Aufnahme, Vorderfuß auf der Platte. Der auffallendste Befund ist, daß das Kahnbein seine Form und normalen Verbindungen völlig verloren hat. Es ist von annähernd halber Größe, dreieckigem Querschnitt und völlig nach außen und nach dem Stereogramm auch nach unten luxiert. Es liegt zwischen den andern Tarsalien wie in einer Höhle, deren mediale Wand vom Taluskopf und ersten Keilbein, deren laterale Wand vom Cuboid und deren vordere und dorsale Begrenzung vom zweiten und dritten Keilbein gebildet wird. Nach dem Stereogramm ist nur die lateralste Partie der Gelenkfläche des Taluskopfes in innigem Kontakt mit dem Kahnbein. Der als Tuberositas ossis navicularis anzusprechende Teil des Kahnbeins reicht bis

Digitized by Google
Original from UNIVERSITY OF CALIFORNIA
Generated on 2019-10-16 14:02 GMT / http://hdl.handle.net/2027/uc1.b3774664
Public Domain in the United States, Google-digitized / http://www.hathitrust.org/access_use#pd-us-google

etwa zur Mitte des Taluskopfes. Gegen das dritte Keilbein hat das Kahnbein eine gut ausgebildete Gelenkfläche, offenbar die normalerweise für das Cuneiforme I bestimmte distale Gelenkfläche. Eine Teilung des Naviculare liegt auch nach diesem Bild sicher nicht vor. Das Würfelbein ist ziemlich normal geformt, die Basis des V. Metatarsus deckt zum Teil das Cuboid. Am Stereogramm sieht man, daß die Basis metatarsi V plantar verschoben ist, ihre Gelenkfläche scheint nur mit dem medialsten Anteil in Artikulation mit dem Cuboid zu stehen. Die Keilbeine sind gleichfalls mißgestaltet, das dritte am wenigsten, das zweite zeigt in der Mitte eine kreisrunde Aufhellung, die hier wie ein Loch im Knochen, auf einer Aufnahme in etwas anderer Richtung als halbkreisförmige Inzisur des lateralen Randes imponiert. An Stelle des ersten Keilbeins finden sich zwei etwa birnförmig gestaltete Knochenstücke mit der Spitze lateral respektive lateral hinten gerichtet. Die vorderen breiten Enden artikulieren mit der sattelförmigen Gelenkfläche des Metatarsus I und zwar jeder dieser Knochen mit der einen Hälfte (Supination des ersten Keilbeins). Der mehr lateral gelegene Knochen ist bedeutend weniger dicht als der mediale, die beiden Knochen zusammen sind breiter als hoch im Gegensatze zum normalen Cuneiforme I. Das Stereogramm zeigt, daß dieses Cuneiforme bipartitum mit dem Naviculare zusammen plantar herabgetreten ist und weiter plantar steht als die Basis metatarsi I. Der Vorderfuß, die Metatarsen und die Keilbeine sind stark adduziert. Die Stelle der Abknickung sitzt proximal von den Keilbeinen. Die Köpfchen des III. und IV. Metatarsus leicht nach außen abgebogen, der III. bis V. außerdem etwas rotiert.

Abb. 4.

Dorsoplantare Aufnahme, Ferse auf der Platte. Vorderfuß mit dem Außenrand aufgesetzt. Taluskopf deutlich weiter distal und medial stehend als auf der Kontrollaufnahme der andern Seite. Das Naviculare ist hier etwas besser in seiner Form zu erkennen, zeigt gleichfalls die beschriebene Luxation nach außen unten. An Stelle des ersten Keilbeins wieder deutlich die beiden getrennten Teile, jetzt von annähernd rhomboider Form. Die Aufhellung im Cuneiforme II sichtbar, das Cuneiforme III völlig gedeckt. Die Keilbeine, besonders das erste, stehen deutlich schief in Adduktion; die Gelenkfläche mit dem Metatarsus I bildet mit der Horizontalen einen Winkel von 45 Grad. Die Metatarsen decken sich dachziegelförmig. Das Stereogramm zeigt hier noch deutlicher, daß das erste Keilbein gegenüber dem ersten Mittel-

Digitized by Google
Original from UNIVERSITY OF CALIFORNIA
Generated on 2019-10-16 14:02 GMT / http://hdl.handle.net/2027/uc1.b3774664
Public Domain in the United States, Google-digitized / http://www.hathitrust.org/access_use#pd-us-google

fußknochen plantar verschoben ist, ebenso das Kahnbein. Die Metatarsen sind im Sinne der Supination rotiert, eine spiralige Drehung um die Längsachse scheint der dritte und vierte erfahren zu haben. Die Metatarsen sind grazil, auch der erste dem allgemeinen Knochenbau entsprechend (Abb. 4).

Rechter Fuß ergibt normale Verhältnisse, keine Teilung des ersten Keilbeins, dagegen an der Tuberositas metatarsi V gleichfalls eine noch nicht verschmolzene seitenständige Apophyse.

Unser Fall läßt sich vielleicht nicht auf den ersten Blick unter die Fälle von Pes adductus congenitus einreihen, zeigt er doch einige Besonderheiten, die ein näheres Eingehen erfordern. Die Tatsache, daß die Deformität von den Eltern nicht gleich nach der Geburt bemerkt wurde, in Verbindung mit der röntgenologisch nachgewiesenen Spina bifida occulta sowie der anamnestisch angegebenen Progression der Deformität, lassen daran denken, zwischen der Spina bifida occulta und der Deformität einen ursächlichen Zusammenhang anzunehmen, wie er für verschiedene progressive Fußdeformitäten, speziell für den Klauenhohlfuß durch die Arbeiten von Geiges, Bibergeil und Duncker nachgewiesen worden ist. Auch die Tatsache, daß eine genaue neurologische Untersuchung keinen verwertbaren Befund ergab, spräche nicht unbedingt gegen ihre Bedeutung, da sich auch bei den erwähnten Fällen von Klauenhohlfuß alle Uebergänge finden, von solchen mit deutlichen neurologischen Symptomen über solche, wo sich nur Andeutungen von Ausfallserscheinungen des Nervensystems fanden, zu Fällen ohne jedes nachweisbare nervöse Symptom. Daß bei einer Störung des Muskelgleichgewichts, wie es den bei der Spina bifida occulta mit oder ohne nachweisliche Muskelparesen oder Paralysen entstehenden Deformitäten zugrunde liegt, auch einmal ein Pes adductus entstehen kann, ist gewiß zuzugeben, und es wird nötig sein, in allen diesen Fällen in Hinkunft genau auf das Vorhandensein einer versteckten Wirbelspalte zu fahnden. Auch Preiser erwähnt, daß der Pes adductus ähnlich dem Klauenhohlfuß entstehen könne und daß man an Spina bifida occulta denken müsse.

Es ist hier nicht der Ort auf den Gelenkmechanismus bei der Adduktion des Vorderfußes und auf die Frage, welche Muskeln adduzierend wirken können, einzugehen. Duncker hat diese Frage eingehend behandelt. Ergänzend sei nur erwähnt, daß es doch den Anschein hat, als ob eine Adduktion des Vorderfußes unter Umständen doch leichter durch reine Muskelwirkung eintreten könnte,

Digitized by Google
Original from UNIVERSITY OF CALIFORNIA
Generated on 2019-10-16 14:02 GMT / http://hdl.handle.net/2027/uc1.b3774664
Public Domain in the United States, Google-digitized / http://www.hathitrust.org/access_use#pd-us-google

als es zunächst scheint. Wenigstens spricht dafür eine Beobachtung von Lehmann. Dieser erwähnt in einer Untersuchung über die verschiedenen Kontrakturformen nach Nervenschüssen 2 Fälle von reflektorischer Reizkontraktur (Klumpfuß), bei denen während der Operation bei schwacher Reizung des freiliegenden Nervus tibialis, von einer Plantarflexion des Vorderfußes abgesehen, eine deutliche Adduktion desselben auftrat, so daß die Innenlinie des Fußes in konkavem Bogen verlief. Erst bei stärkerer Reizung trat in einem Falle eine exquisite Klumpfußstellung auf.

Trotz alledem muß es aber als ausgeschlossen gelten, daß durch eine Störung des Muskelgleichgewichts, noch dazu ohne jede nachweisbare Parese eines Muskels, eine so weitgehende Verlagerung des Naviculare nach außen zustande kommen könnte. Die festen Bandverbindungen und auch die Form der Gelenkflächen müßten einer solchen Verlagerung einen unüberwindlichen Widerstand entgegensetzen. Da auch ein Trauma, welches etwas derartiges hätte bewirken können, ausgeschlossen erscheint, bleibt nur die Annahme übrig, daß es sich auch in unserem Falle um eine angeborene Deformität im Sinne des Pes adductus handelt, zumal die Angabe der Mutter, daß die Verbildung bei der Geburt nicht zu bemerken war, nicht allzuviel Glauben verdient. Es ist ja bekannt, daß angeborene Deformitäten öfters von unachtsamen Eltern übersehen werden können. Ob die Wirbelspalte wenigstens zu der angegebenen Progression der Deformität in ursächliche Beziehung zu setzen ist, läßt sich kaum entscheiden. Notwendig wäre das nicht. Der Muskel, der die weitere Zunahme der Deformität hauptsächlich bewirken müßte, wäre der Abductor pollicis, auch wenn man ihm unter normalen Verhältnissen keine selbständige Adduktionswirkung zuspricht. Mayersbach hat auseinandergesetzt, daß der Abductor pollicis als adduzierender Muskel wirkt, sobald seine Zugachse an die Innenseite seines Gelenkes fällt. Dies ist der Fall, wenn der Fuß eine Rotation im Talotarsalgelenk im Sinne der Supination gemacht hat, bei gleichzeitiger Knickung im queren Tarsalgelenk. Die Angabe der Patientin, daß infolge des Umhergehens in Holzsandalen eine Zunahme der Verbildung eingetreten sei, erscheint plausibel. Man kann sich vorstellen, daß der Fortfall des Widerstandes, den ein kräftiger Schuh der Zunahme der Adduktion entgegengesetzt hatte, die störende Zugwirkung des Abductor pollicis nun zu voller Wirkung kommen ließ.

Digitized by Google
Original from UNIVERSITY OF CALIFORNIA
Generated on 2019-10-16 14:02 GMT / http://hdl.handle.net/2027/uc1.b3774664
Public Domain in the United States, Google-digitized / http://www.hathitrust.org/access_use#pd-us-google

Die Form des Fußes entspricht ganz der bei den anderen Fällen von Pes adductus beobachteten. Von rückwärts fällt am belasteten Fuße die Valgusstellung der Ferse auf, auch der Talus hat die charakteristische Stellungsänderung im Valgussinne erfahren. Das Fußgewölbe ist abgeflacht. Die Adduktion des Vorderfußes liegt etwa in der Gegend des Chopartschen Gelenks. Auffallend ist am unbelasteten Fuße eine starke Supination des Vorderfußes, welche nicht notwendig zum Bilde des Pes adductus gehört, aber auch in einzelnen anderen Fällen vorhanden war. Der Röntgenbefund wird vollständig beherrscht von der ganz überraschenden Verlagerung des Kahnbeins nach außen und plantarwärts. Es hat überdies seine Form in höchstem Grade verändert, so daß die normale Konfiguration kaum mehr kenntlich ist. Auch die Keilbeine und die Basen der Metatarsen zeigen Formveränderungen und Subluxationsstellungen. An Stelle des ersten Keilbeins finden sich zwei Knochen, eine Skelettvarietät, welche als Os cuneiforme I bipartitum den Anatomen wohl bekannt ist.

Am Radiogramm ist eine solche Teilung des ersten Keilbeins, wie ich mich auch an einer Aufnahme eines sonst normalen Fußes mit dieser Anomalie überzeugen konnte, leicht zu übersehen, weil bei rein seitlicher Aufnahme sich die Keilbeine überhaupt decken und auch bei dorsoplantarem Strahlengang die Schatten der beiden genau übereinander liegenden Teile des ersten Keilbeins nicht gut zu differenzieren sind. Dagegen gelingt der Nachweis leicht, wenn man eine Aufnahme der Keilbeingegend in schräger Richtung macht. In unserem Falle war die Teilung des Cuneiforme I in jeder Lage auf dem Röntgenbilde deutlich, weil sich die beiden Hälften nicht genau decken, sondern bei der Verlagerung der Fußwurzelknochen eine verschieden starke Verschiebung erfahren haben. Gegenüber den Veränderungen am Vordertarsus treten die Anomalien an den Metatarsen weit zurück. Es finden sich nur geringfügige Verbiegungen, vielleicht auch Verdrehungen, die wohl sicher sekundäre Veränderungen darstellen. Die beiden kleinen Schatten an der Tuberositas metatarsi V sind als seitenständige Apophyse, die hier zuweilen beobachtet wird, aufzufassen.

Wenn auch eine so hochgradige Verlagerung des Naviculare bisher nie gesehen wurde (eine gewisse Verschiebung des Kahnbeins nach außen erwähnt Terterianz in dem zitierten Falle), so ist doch die Aehnlichkeit unseres Falles mit den anderen unverkennbar.

Digitized by Google
Original from UNIVERSITY OF CALIFORNIA
Generated on 2019-10-16 14:02 GMT / http://hdl.handle.net/2027/uc1.b3774664
Public Domain in the United States, Google-digitized / http://www.hathitrust.org/access_use#pd-us-google

Aber auch wenn man von dieser Verlagerung absieht, zumal bei mehreren der im Kindesalter stehenden Fälle der Knochenkern des Naviculare noch gar nicht angelegt war, liegt doch offenbar das Primäre der Deformität in der Gegend des queren Tarsalgelenks, und man kann sich wohl vorstellen, daß einmal mehr die Verlagerung der Keilbeine, das andere Mal mehr die des Kahnbeins das Bild beherrschen.

Es wurde schon betont, daß Cramer u. a. eine strenge Sonderung von Metatarsus varus und Metatarsus adductus congenitus vornehmen, und in der Tat ist klinisch der Unterschied zwischen typischen Fällen evident. Trotzdem fallen beim Studium der Literatur einige Tatsachen auf, welche vermuten lassen, daß diese strenge Abgrenzung vielleicht nicht gerechtfertigt ist. Da ist zunächst der röntgenologisch genau untersuchte Fall von Frisch und ein Fall von Terterianz, die als eine Kombination beider Formen bezeichnet werden können, ferner die Tatsache, daß die Fälle von Pes adductus ohne Verbiegung der Metatarsen einschließlich der Helbingschen Fälle Kinder und zwar meist in frühem Alter betrafen. Der Erwachsene Frischs zeigte ja schwere Verbiegungen der Mittelfußknochen und bei unserem 15jährigen Mädchen waren sie wenigstens in geringem Grade vorhanden. Auch ein Bild bei Duncker zeigt deutlich den Metatarsus II—V leicht nach außen konvex verbogen. Erst weitere Beobachtungen, vor allem genaue röntgenologische Untersuchungen weiterer Fälle können ergeben, ob die zunächst als Vermutung ausgesprochene Möglichkeit besteht, daß auch bei Fällen, die als Metatarsus varus congenitus imponieren, eine Verlagerung von Fußwurzelknochen das Primäre gewesen ist und die Verbiegung der Metatarsen als etwas Sekundäres, etwa als Kompensationserscheinung, erst im späteren Leben in Erscheinung treten könne. Wie erwähnt, weist die Röntgenologie dieser Deformitäten noch Lücken auf und die hier angeschnittene Frage ist auf Grund des vorliegenden Materials nicht sicher zu entscheiden. Ganz so selten scheint der Pes adductus nicht zu sein, wie es bisher den Anschein hatte. Zunächst wird es sich wohl empfehlen, die Unterscheidung zwischen Metatarsus varus und Pes adductus nicht fallen zu lassen, bis eine Klärung der Genese eingetreten ist.

Eine Sonderstellung nehmen die Fälle ein, wo eine Adduktion oder Verbiegung der Metatarsen vergesellschaftet ist mit anderen Mißbildungen am Fuße, wie Polydaktylie oder wie im Falle Teich-

Digitized by Google
Original from UNIVERSITY OF CALIFORNIA
Generated on 2019-10-16 14:02 GMT / http://hdl.handle.net/2027/uc1.b3774664
Public Domain in the United States, Google-digitized / http://www.hathitrust.org/access_use#pd-us-google

manns mit einer mächtigen Verbreiterung des ersten Metatarsus, die als rudimentäre Polydaktylie und als das Primäre der Deformität aufzufassen ist. Bei diesen Fällen ist es klar, daß es sich um eine echte Mißbildung handelt.

Bei den Fällen von Metatarsus varus und Pes adductus sind ätiologisch, entsprechend den Anschauungen über die Entstehung des angeborenen Klumpfußes, abnorme Druckverhältnisse im Uterus angeschuldigt worden. Raumbeschränkung im Uterus, bzw. Druck des Amnion sollten zu dieser intrauterinen Belastungsdeformität führen (Cramer, Froelich, Mayersbach, Duncker).

Van Neck hält für den Metatarsus varus intrauterinen Druck für weniger bedeutungsvoll als primäre abnorme Ossifikation, Nové-Josserand und Françillon glauben für Fälle wie den ihren mit dem charakteristischen Abstehen der großen Zehe in Form des Affenfußes eine primäre atavistische Keimesvariation annehmen zu können. Duncker lehnt die atavistische Theorie ab, er glaubt, daß atavistische Momente höchstens für die Entstehung von an das Normale grenzenden Stellungs- und Haltungsanomalien verantwortlich gemacht werden können. In Fällen, wo das Wesen der Deformität in einer Verlagerung von Fußwurzelknochen besteht, scheidet die atavistische Aetiologie von vornherein aus. Auch Frisch, dessen Fall gleichfalls ausgiebige Verlagerungen im Vordertarsus zeigte, hat sich mit der Frage der Aetiologie befaßt. Er kann der Cramerschen Auffassung dieser Deformität, als durch intrauterine Zwangshaltung entstanden, nicht zustimmen, da es ihm nicht gelungen ist, bei Neugeborenen den Fuß in eine Stellung zu legen, welche bei dauernder Innehaltung diese Verkrümmung zur Folge haben könnte. Diese Position sei äußerst labil, sehr schwer nachzuahmen und vor allem allein zwischen Uteruswand und Kindeskörper nicht denkbar. Auch Duncker spricht von einer „eigenartigen, schwer zu erklärenden" Zwangshaltung in utero. Da ferner auch andere Mißbildungen beobachtet wurden, faßt Frisch den Metatarsus varus als echte Mißbildung, als fehlerhafte Anlage im Fußskelett auf. Die Stelle der primären Verbildung sieht er in der Gegend der Keilbeine. Etwas Näheres über die Art der Störung kann er nicht angeben. Wie bei allen anderen angeborenen Deformitäten reichen unsere bisherigen Kenntnisse nicht aus, sichere Ergebnisse zu verzeichnen. Auch unser Fall erlaubt keine wesentlich neuen Schlußfolgerungen. Aber eines läßt sich doch sagen. Es ist

Digitized by Google
Original from UNIVERSITY OF CALIFORNIA
Generated on 2019-10-16 14:03 GMT / http://hdl.handle.net/2027/uc1.b3774664
Public Domain in the United States, Google-digitized / http://www.hathitrust.org/access_use#pd-us-google

schwer vorstellbar, wie eine so hochgradige Verschiebung des Kahnbeins und andere Verlagerungen in der kleinen Partie des Vordertarsus durch einen Druck im Uterus entstanden sein könnten. Und so glaube ich auch in unserem Fall eine Stütze dafür zu sehen, daß es sich wenigstens in einer Anzahl von Fällen von angeborener Adduktion des Vorderfußes um eine fehlerhafte Anlage im Fußskelett handelt. Unser Fall zeigt außerdem Skelettvarietäten in Form eines zweigeteilten ersten Keilbeins und einer seitenständigen Apophyse der Tuberositas metatarsi V., überdies eine Spina bifida occulta, Befunde, die man gleichfalls in demselben Sinne verwerten muß. In den bisher mitgeteilten Fällen von Pes adductus sind Drucknarben, wie sie beim angeborenen Klumpfuß vorkommen, nicht gesehen worden, was man bei Fällen mit so schweren Verlagerungen doch einmal erwarten müßte, wenn Druckwirkung die Ursache wäre. Vererbung ließ sich beim Pes adductus nie nachweisen, beim Metatarsus varus in einem Falle von Joachimsthal (Terterianz).

Therapeutisch kommt für die meisten Fälle von angeborenem Pes adductus das manuelle oder maschinelle Redressement nach den für den Klumpfuß geltenden Grundsätzen allein in Frage, und dieses Verfahren ist auch in einer Reihe von Fällen mit Erfolg angewendet worden. Auch für den Metatarsus varus congenitus ist das Redressement im jugendlichen Alter die gegebene Methode. Froelich hat das Redressement beim Metatarsus varus im Detail beschrieben. Bei starker Abduktion der großen Zehe macht er außerdem die Osteotomie des ersten Mittelfußknochens und eine schräge Durchschneidung der Sehne des Extensor hallucis longus, der sonst als Abduktor wirken soll. Van Neck hat bei seinen Patienten mit der Osteotomie aller Metatarsen und Einstellung der distalen Fragmente in Valgität sehr schöne Resultate gehabt. Der Osteotomie der Metatarsen stehen gewiß Bedenken gegenüber, wie Kuh schon vor Jahren betont hat, da man damit rechnen muß, daß sich die üblichen Beschwerden der Mittelfußbrüche einstellen können. Anderseits liegt beim Redressement besonders älterer Fälle mit stärkerer Valgität der Ferse eine gewisse Schwierigkeit in der Gefahr, diese Valgität zu vermehren, was natürlich zu vermeiden ist.

Mayersbach hat in einem Falle von Pes adductus, nachdem das Redressement auf der einen Seite ein unbefriedigendes Resultat ergeben hatte, neben einer Raffung der Peronäalsehnen die Sehne

Digitized by Google
Original from UNIVERSITY OF CALIFORNIA
Generated on 2019-10-16 14:03 GMT / http://hdl.handle.net/2027/uc1.b3774664
Public Domain in the United States, Google-digitized / http://www.hathitrust.org/access_use#pd-us-google

des Tibialis anticus an die untere mediale Seite des Kahnbeins und die Sehne des Abductor hallucis vom medialen auf das laterale Sesambein verpflanzt und ein befriedigendes Resultat erzielt. Er suchte durch die Verpflanzung zu erreichen, daß die Zugrichtung des Abductor hallucis nunmehr in die Richtung der Gelenkachse oder etwas lateral davon fällt und nicht mehr an die mediale Seite, so daß eine Kontraktion des Abductor hallucis nur eine leichte Beugung, höchstens eine leichte Valgusstellung des ersten Metatarsus bewirken kann, während bei einer Ueberkorrektur durch das Redressement die Gefahr bestehe, daß der Abductor hallucis, von dem man bei der Plattfußbehandlung zur Herstellung des Fußgewölbes eine bedeutende Leistung verlangt, überdehnt wird und dann die resultierende Fußform ein Plattfuß wird.

Auch in unserem Falle erschien ein Redressement nicht sehr aussichtsreich, da ohne Reposition des weit verlagerten Naviculare, an die beim Redressement nicht gedacht werden konnte, eine weitgehende Beeinflussung der Fußform wenig wahrscheinlich war. Wir haben bei unserem Falle also ein anderes und zwar ein operatives Verfahren eingeschlagen.

Der relativ tiefe Spalt, der beim Versuche, die Abduktion auszugleichen, zwischen Taluskopf und erstem Keilbein auftrat, lud direkt dazu ein, hier ein Knochenstück einzupflanzen, und wir haben uns auch zu einem derartigen Vorgehen entschlossen. Es wäre denkbar gewesen, das verlagerte Navikulare selbst in diesen Spalt zu versetzen oder nach Art der Perthesschen modellierenden Osteotomie beim Plattfuß einen der Konvexität entnommenen Knochenkeil hier einzupflanzen. Wir haben die freie Verpflanzung eines der Tibia entnommenen Knochenstückes vorgezogen und konnten, wie aus der Abbildung zu ersehen ist, trotzdem nicht das ganze Transplantat einheilte, mit dem erreichten Resultate zufrieden sein. Die Operation (Professor Schloffer) gestaltete sich folgendermaßen:

In Aethernarkose wird von einem über dem Talonavikulargelenk an der Innenseite des Fußes angelegten 6 cm langen Längsschnitt vom Taluskopf und ersten Keilbein der Knorpelüberzug mit dem Meißel entfernt, bis breite Knochenflächen freiliegen. Freilegen des Calcaneocuboidgelenks durch Schnitt an der Außenseite des Fußrückens. Aus der hinteren Partie des Würfelbeins wird ein keilförmiges Knochenstück mit der Basis nach außen oben, von etwa ½ cm Dicke entfernt, so daß sich die Adduktion des Vorderfußes nun völlig korrigieren läßt. Zwischen den angefrischten Flächen des Sprungbeins und des ersten Keil-

Digitized by Google
Original from UNIVERSITY OF CALIFORNIA
Generated on 2019-10-16 14:03 GMT / http://hdl.handle.net/2027/uc1.b3774664
Public Domain in the United States, Google-digitized / http://www.hathitrust.org/access_use#pd-us-google

beins klafft jetzt ein etwa 2 cm breiter Spalt. Ein 3½ cm langes Stück eines der Tibiavorderfläche desselben Beins mit der Kreissäge mitsamt dem Periost entnommenen ¾ cm dicken Knochenspans wird zwischen Talus und erstem Keilbein eingestemmt, nachdem mit dem scharfen Löffel in beide Knochen je eine flache Grube gemacht worden war. Der Fuß erscheint jetzt gut korrigiert, die Supination aber nicht völlig beseitigt. Naht der Wunde, Gipsverband in möglichst korrigierter Stellung, wobei auch der Rest der Supination ausgeglichen wird.

Abb. 5.

Nach der Operation.

Fieberfreier Verlauf, ohne Schmerzen. Trotzdem ergab sich bei der Abnahme des Gipsverbandes 10 Tage p. o. eine Störung der Wundheilung offenbar durch ein leicht infiziertes Hämatom. Entzündliche Erscheinungen in der Umgebung bestanden nicht. Es wurde nur eine Naht gelüftet und neuerlich ein gefensterter Gipsverband angelegt. Die kleine Wunde verkleinerte sich rasch, jedoch blieb etwa in der Mitte des Operationsschnittes eine Fistel bestehen, die sich trotz langen Wartens nicht schloß. Es war klar, daß das Transplantat wenigstens zum Teil nicht eingeheilt war. Eine Röntgenaufnahme ergab, daß das vordere Ende des Knochenspans den Zusammenhang mit dem ersten Keilbein verloren hatte. Die Sonde traf auf rauhen periostentblößten Knochen. Von einer kleinen Inzision aus wurde 3 Monate p. o. ein in Narbengewebe eingebettetes Knochenstück von etwa 1¾ cm Länge entfernt, die kleine Höhle mit Jodoformgaze ausgelegt. Nach etwa 14 Tagen war die Wunde geschlossen. Eine neue Röntgenaufnahme ergab, daß der hintere Teil des Transplantats eingeheilt war, so daß die korrigierende Wirkung des Transplantates zum Teil erhalten geblieben war. Die Adduktion ist nur noch in sehr geringem Grade vorhanden, in dieser Beziehung ist der Erfolg der Operation sehr befriedigend, auch die Supination des Vorderfußes ist fast ganz beseitigt. Das Fußgewölbe fehlt fast völlig, die Ferse steht weiter in leichter Valgusstellung. Die Beweglichkeit hält sich etwa in den Grenzen wie vor der Operation.

Eine Zelluloideinlage wirkt einerseits dem Wiederauftreten der Adduktion entgegen, stützt andererseits das fast geschwundene Längsgewölbe und bekämpft die Supination des Vorderfußes. Ein Jahr nach der Operation hat die Beweglichkeit des Fußes etwas zugenommen, im übrigen war der Befund der gleiche (Abb. 5). Patientin ist den ganzen Tag ohne Beschwerden auf den Beinen, langdauernde Märsche hat sie aber noch nicht gemacht.

Digitized by Google
Original from UNIVERSITY OF CALIFORNIA
Generated on 2019-10-16 14:03 GMT / http://hdl.handle.net/2027/uc1.b3774664
Public Domain in the United States, Google-digitized / http://www.hathitrust.org/access_use#pd-us-google

Literatur.

Biebergeil, Zeitschr. f. orthop. Chir. 33.
Borchardt in Handbuch d. prakt. Chir., Bd. 5.
Cramer, Archiv f. Orthop. 2. Zentralbl. f. Orthop. 1909.
Duncker, Zeitschr. f. orthop. Chir. 30, Zentralbl. f. Orthop. 1914.
Frisch, Wiener klin. Wochenschr. 1912.
Froelich, Rev. d'orthop. 1909, Rev. de chir. 1910. Ref. Zeitschr. f. orthop. Chir. 24 und Hildebrand, Jahresber. 1910.
Geiges, Bruns' Beitr. 78.
Helbing, Deutsche med. Wochenschr. 1905.
Hirsch, Zeitschr. f. orthop. Chir. 19.
Joachimsthal, Verhandl. d. freien Verein. d. Chir. Berlin 1906.
Klaußner, Mißbildungen der unteren Extremitäten. Wiesbaden 1900.
Kuh, Orthop.-Kongr. 1907.
Lehmann, Bruns' Beitr. 114.
Mayersbach, Zeitschr. f. orthop. Chir. 34.
van Neck, Journ. med. de Bruxelles 1914. Ref. Zeitschr. f. orthop. Chir. 35.
Nové-Josserand und Françillon, Rev. d'orthop. 1910. Ref. Zeitschr. f. orthop. Chir. 26.
Preiser in Langes Lehrbuch d. Orthop.
Teichmann, Zeitschr. f. orthop. Chir. 10.
Terterianz, Inaug.-Diss. Berlin 1910.

Generated on 2019-10-16 14:03 GMT / http://hdl.handle.net/2027/uc1.b3774664
Public Domain in the United States, Google-digitized / http://www.hathitrust.org/access_use#pd-us-google
Digitized by Google
Original from UNIVERSITY OF CALIFORNIA

XIX.

Kyphosis dorsalis juvenilis.

Von **H. Scheuermann,** Kopenhagen.

Mit 5 Abbildungen.

Unter den Rückendeviationen, die in der Pubertätsperiode entstanden sind, findet sich eine Reihe von Fällen, die sich morphologisch von den übrigen Formen trennen lassen, und da sie auch in anderen Beziehungen eine abgeschlossene Gruppe bilden, haben sie in mehreren Richtungen Anspruch auf Interesse. Die Formen, die hier näher erwähnt werden sollen, sind die dorsalen Kyphosen, wirkliche sagittale Krümmungen, die auf einer fixierten Krümmung der Columna beruhen zur Unterscheidung vom runden Rücken, ein Haltungsfehler, der sich aktiv ganz oder fast ganz ausrichten läßt.

Während der Zeit meiner Anstellung an der dänischen Krüppelheilanstalt habe ich Gelegenheit gehabt, eine Reihe dieser Fälle zu untersuchen und 105 Journale über Patienten mit Kyphosis dorsalis durchzusehen, die bei 60 völlig rein war (ohne Seitenbeugung), und bei 45 mit einer unbedeutenden Seitenbeugung kombiniert war.

Kyphosis dorsalis ohne Seitenbeugung fand sich bei	51 ♂ und 9 ♀
„ „ mit unbedeutender Seitenbeugung fand sich bei	41 ♂ und 4 ♀

Die Seitenbeugungen waren:

Scoliosis totalis	dextra	1 ♂, 0 ♀
„ „	sinistra	5 ♂, 1 ♀
Kyphosis dorsalis	dextra	19 ♂, 1 ♀
„ „	sinistra	16 ♂, 2 ♀

Die Seitenbeugungen traten nur in geringem Grade hervor und zeigen nach den Zahlen zu urteilen keinen deutlichen Unterschied rechts oder links, sie machen vielmehr den Eindruck zufälligen Ursprungs zu sein, es läßt sich für dieselben jedenfalls keine bestimmte Regel aufstellen.

Digitized by Google
Original from UNIVERSITY OF CALIFORNIA
Generated on 2019-10-16 14:03 GMT / http://hdl.handle.net/2027/uc1.b3774664
Public Domain in the United States, Google-digitized / http://www.hathitrust.org/access_use#pd-us-google

Betrachtet man aber das Verhältnis zwischen Knaben und Mädchen, zeigt sich ein bedeutender Unterschied. Während die Mädchen im allgemeinen am häufigsten an Rückendeformitäten leiden, ist das Gegenteil hier der Fall, wo sich 88% ♂ und nur 12% ♀ finden. Betrachten wir dann zugleich das Alter, in welchem dies Leiden auftritt, so finden wir Folgendes, wenn die Anzahl für die verschiedenen Alter verzeichnet wird (mit Ausnahme von 19 Fällen, wo sich für den Beginn der Krankheit kein bestimmter Zeitpunkt anführen oder angeben ließ):

Jahre:	10	14	15	16	17	18	19	Anfang unbekannt
Anzahl:	1 ♂	6	19	37	20	2	1	19
		4 ♂, 2 ♀	17 ♂, 2 ♀	36 ♂, 1 ♀	18 ♂, 2 ♀	2 ♂	1 ♂	13 ♂, 6 ♀

Diese Dorsalkyphose tritt also sozusagen nur im Alter von 15, 16 und 17 Jahren auf, und es sind fast ausschließlich Jünglinge, die an dieser Deformität leiden. Hier müßte man also wahrscheinlich imstande sein, eine oder mehrere Ursachen zu finden, die sich mit einer gewissen Sicherheit als ätiologische Momente betrachten ließen.

Zuerst denkt man natürlich, daß die Pubertätszeit, die starke Wachsperiode mit der Kulmination für Jünglinge beim Alter von ungefähr 16 Jahren, eine bedeutende Rolle spielen müsse; hierzu kommt, daß es sich um junge Menschen in den ersten Jahren nach Aufhören der Schulzeit handelt, also gerade in der Periode, wo viele von ihnen einer anstrengenden körperlichen Arbeit ausgesetzt werden. Bei der Durchsicht der Journale zeigt es sich denn auch, daß die allermeisten angeben, die Rückendeformität sei im Anschluß an harte Arbeit irgend einer Art entstanden. Die Journale geben hierüber folgende Aufschlüsse:

Landwirtschaftliche Schüler und Dienstknechte	20
Schmiedelehrlinge	3
Fahrradboten	2
Kellner (Pikkolo)	2
Bildhauer	1
Sägewerksarbeiter	1
Brauereiarbeiter	1
Maschinenlehrling	1
Fabrikarbeiter	1
Typograph	1

Digitized by Google
Original from UNIVERSITY OF CALIFORNIA
Generated on 2019-10-16 14:03 GMT / http://hdl.handle.net/2027/uc1.b3774664
Public Domain in the United States, Google-digitized / http://www.hathitrust.org/access_use#pd-us-google

Die landwirtschaftlichen Arbeiter sind also in absoluter Majorität.

Die meisten geben an, daß die Krümmung der Columna nach und nach im Laufe von ½—1 Jahr entstanden sei, oft zugleich mit Schmerzen im Rücken, die nach den Seiten zu ausstrahlten und mit der bestimmten Angabe, daß die Schmerzen in liegender Stellung verschwänden.

Einzelne behaupten, daß das Leiden sich in noch kürzerer Zeit, in 2—3 Monaten, entwickelte, mitunter meint der Patient sogar, imstande zu sein, den Anfang von einer strengen Arbeit eines Tags zu datieren. In einem Falle wurde so z. B. mit großer Sicherheit vom Patienten und dem Vater desselben angegeben, daß die Deformität sich im Anschluß an die strenge Arbeit eines Tags beim Rübenaufnehmen entwickelte und daß die Krümmung und Fixation der Columna schon im Laufe von 2 Monaten ihr Maximum erreichte. — Zur Illustration dieses sonderbaren Leidens werde ich das Journal über einen der Patienten wiedergeben, den ich selbst behandelte:

Journal Nr. 13293. 16jähriger Dienstknecht. Aufgenommen 9. Oktober 1916, entlassen am 17. Dezember 1916.

Keine Disposition zur Rückendeformität. Weiß nichts von Rachitis oder Paresen. Diente auf dem Lande seit dem Konfirmationsalter, soll bis vor 3 Monaten völlig gesund gewesen sein. Er arbeitete dann einige Tage angestrengt mit dem Aufladen von Torf in einem Torfmoor. Er selbst und der Vater geben mit Bestimmtheit an, daß sich die Rückendeformität erst im Laufe der letzten 3 Monate entwickelt habe, und daß er früher immer „schlank wie eine Tanne" gewesen sei. In den letzten 3 Monaten hatte er Schmerzen im Rücken, wenn er eine Zeitlang stand oder ging, nicht in liegender Stellung. Die Schmerzen entsprachen dem 12. Dorsalwirbel, dem 1. und 2. Lumbalwirbel.

Er ist kräftig gebaut, sieht gesund aus, gewissermaßen fett. Muskulatur gut. Columna zeigt eine bedeutend arkuate Kyphosis dorsolumbalis mit unbedeutender Seitenkrümmung nach links. Die rechte Taillenfigur etwas tiefer. Dreht den Oberkörper etwas nach rechts, so daß die rechte Schulter 5 cm hinter der linken steht. Der Rücken gegenüber der Kyphose ist flach, kein Niveauunterschied. Er fixiert den Rücken nicht bei Bewegungen. Die Kyphose an sich ist ganz fixiert, läßt sich weder aktiv noch passiv geradrichten. Patellarreflexe natürlich. Keine Sensibilitätsstörungen. Photographie Nr. 268. Röntgenphotographie Nr. 109/16 und 364/16. 3 keilförmige Wirbel an der Spitze der Kyphose.

Er wurde mit Turnübungen und mobilisierenden Uebungen mit sehr geringem Resultat behandelt, später mit Gipskorsett, in extremer lordotischer Stellung angelegt, auch mit geringem Resultat, zuletzt Lederbandage.

Digitized by Google
Original from UNIVERSITY OF CALIFORNIA
Generated on 2019-10-16 14:03 GMT / http://hdl.handle.net/2027/uc1.b3774664
Public Domain in the United States, Google-digitized / http://www.hathitrust.org/access_use#pd-us-google

Diese Rückendeformität wirkt in nicht geringem Grade deformierend auf den Patienten und bringt ihn aus diesem Grunde dazu, den Arzt zu suchen. Es sind nicht die Schmerzen, herabgesetzte Arbeitsfähigkeit oder Kurzatmigkeit, sondern ausschließlich die Krümmung der Columna in der Dorsal- oder Dorsolumbalregion, welche die Umgangsfreunde darauf aufmerksam macht, daß sich etwas Abnormes findet. Nur selten wird sich der Patient selbst darüber klar, denn von vorne sieht man sozusagen nichts Abnormes.

Es sind kräftige junge Menschen, oft mit einer sehr gutentwickelten Rückenmuskulatur, die normal bei der Bewegung des Rückens benutzt wird. Derselbe wird nicht fixiert; Patient ist imstande zu turnen und den Rücken in jeder Weise zu bewegen; nur kann er nicht aktiv die arkuate Kyphose verbessern, die sich auch passiv nicht verändern läßt. Infolge einer starken Kyphose wird des Gleichgewichts halber mitunter eine Lumballordose gebildet. aber bei weitem nicht in allen Fällen. Das Gleichgewicht läßt sich nämlich leicht in der Weise herstellen, daß der Truncus etwas nach vorne geneigt wird.

Die Kyphose ist bei diesem Patienten immer arkuat, bildet einen gleichförmigen Bogen mit dem Scheitelpunkt an der 7. bis 10. vertebralen Dorsalis. Proc. spinosi springt nur wenig hervor, während die Costae sich zu beiden Seiten stark hervorwölben, so daß die Dorsalpartie einen kuppelförmigen Charakter bekommt. Nur selten findet sich die Kyphose an anderen Stellen, als im Dorsalteil. Sie kann ihren Sitz etwas weiter abwärts haben, so daß es gewissermaßen eine Kyphosis dorsolumbalis wird, nie aber habe ich ein Leiden mit diesem Charakter und dieser Entwicklungsart in der Mittelpartie des Hals- oder Lumbalteils gesehen. In der Halsregion kommen überhaupt keine Leiden dieser Natur vor, in der Lendengegend aber können selten solche Deformitäten vorkommen, die immer mit Seitenbeugung kombiniert sind, unzweifelhaft rachitischen Ursprungs schon seit der Kindheit.

Die Ursache des Leidens.

Die Muskulatur ist immer kräftig. Es besteht gerade ein sonderbares Mißverhältnis zwischen der kräftigen Rückenmuskulatur und der starken Deformität, wenn man überhaupt annehmen will, daß die Schwächung der Muskulatur bei der Bildung der

Digitized by Google
Original from UNIVERSITY OF CALIFORNIA
Generated on 2019-10-16 14:03 GMT / http://hdl.handle.net/2027/uc1.b3774664
Public Domain in the United States, Google-digitized / http://www.hathitrust.org/access_use#pd-us-google

Kyphose eine Rolle gespielt habe. Indessen hat diese Annahme als Erklärung der Entstehung des Leidens eine bedeutende Rolle gespielt.

Diese Rückendeformität ist zuerst im Jahre 1911 als eine besondere Form von Schanz beschrieben und der Umstand, daß sie sich in so überwiegendem Grade bei Jünglingen in den Lehrlingsjahren findet, bewirkte, daß er sie die Lehrlingskyphose nannte, und da er meinte, daß die primäre Ursache auf einer Insuffiziens der Rückenmuskeln beruhe, wurde das Leiden auch Kyphosis muscularis benannt. Es hat nichts gemein mit Kümmells traumatischer Kyphose oder mit Bechterews oder Strümpell-Maries Kyphosen. Es hat mich gewundert, daß dies so typische Krankheitsbild in den verschiedenen Handbüchern über Orthopädie so wenig erörtert ist und daß man in so geringem Grade erkannte, daß sich eine Kyphose mit dieser Entwicklungsart nicht als eine einfache Verschlimmerung eines „runden Rückens" betrachten läßt.

In Langes Lehrbuch der Orthopädie 1914, in welchem Spitzy ein Kapitel über die Rückenschiefheit geschrieben hat, findet sich die professionelle Kyphose nur als eine verschlimmerte Form des Buckels, die zu den Haltungsfehlern gerechnet wird und sich nur als eine Vermehrung der normalen Dorsalkrümmung zeigt, die übrigens sehr selten als schwere Form auftrete. Tubby und Schultheß haben in ihren großen Handbüchern ebenfalls nur wenig Linien über diese Leiden, die als Folge einer „Insuffizienz" der Gewebe betrachtet werden, nicht allein der Knochen, sondern auch der Ligamente und Muskel. In der zuletzt erschienenen Mitteilung von Schultheß vor seinem Tode 1917 faßt er alle Formen der Kyphose unter eins zusammen. Er führt ein Röntgenbild an, das von der Seite eines 15jährigen Mädchens mit Kyphose genommen ist, die „sich nicht auf eine bestimmte Ursache beziehen ließ, annehmlich angeborene Veranlagung".

Es finden sich sozusagen keine Sektionsuntersuchungen dieser Patienten, was ja sehr natürlich ist, da es sich um junge, im übrigen gesunde Menschen handelt, und da die Fälle nicht besonders allgemein sind. Werden sie als älter seziert, wird die Kyphose zur senilen Form gerechnet.

Ich habe nur gefunden, daß H. Virchow kürzlich dies Verhältnis als „Abwetzung an den Endflächen der Wirbelkörper"

Digitized by Google
Original from UNIVERSITY OF CALIFORNIA
Generated on 2019-10-16 14:03 GMT / http://hdl.handle.net/2027/uc1.b3774664
Public Domain in the United States, Google-digitized / http://www.hathitrust.org/access_use#pd-us-google

erwähnte. Diese „Abwetzung“ äußere sich in der Weise, daß die Endflächen der Epiphyse niedriger werden bis zum völligen Verschwinden. Dies habe er bei den Australnegern gefunden, und die Ursache, meint er, sei der Druck der Bandschleife auf Grund der anhaltenden Vornüberbeugung, wenn das Individuum in der Hucke sitzt. Er habe diese Eigentümlichkeit auch bei den Anthropoiden mit der charakteristischen nach vorne gebeugten Stellung gefunden.

Es sollte also die Belastung geradezu die Ursache sein. Eine andere Erwägung dieser Frage in der Literatur habe ich nicht gefunden.

Es kann kein Zweifel darüber herrschen, daß man mit Recht das Alter und die Beschäftigung als Momente betrachten kann, die für den Ursprung dieser Krankheit von ätiologischer Bedeutung sind. Am häufigsten sind es Landarbeiter im Alter von 16 Jahren, und es müssen daher die schwere Arbeit und das Tragen von Lasten im Verein mit der Pubertätszeit, der kräftigen Wachstumsperiode sein, die eine Rolle spielen. Jedoch war die Belastung nicht in allen Fällen die Ursache, denn unter den Journalen fand ich 3 Fälle, wo von einem Tragen von Lasten gar nicht die Rede war; in einem entstand das Leiden so z. B., während der junge Mann zur Schule ging und sich aufs Abiturium vorbereitete. Wenn es sich in allen Fällen zeigt, daß die Muskulatur kräftig ist, und in den Journalen nie etwas über Lähmung der Muskulatur erwähnt wird, so muß man die Ursache der Deformität in der Wirbelsäule suchen.

Röntgenphotographiert man eine derartige akute Kyphose ventrodorsal, wenn sich der Patient in Rückenlage befindet, so wird man absolut nichts Abnormes bemerken, weil die Schatten der Corpora übereinander projiziert werden; nur Seitenbilder, die sich in technischer Beziehung recht schwer genügend gut herstellen lassen, können Aufschlüsse geben.

Bevor ich das Röntgenbild bei diesen Kyphosen näher erörtere, ist es angebracht, das Röntgenbild der Epiphysen normaler Wirbelkörper zu schildern.

Im späteren Kindesalter tritt bekanntlich eine Epiphyse an jedem Ende des Corpus auf, wodurch der Wirbelkörper seine schließliche Form bekommt. Diese Epiphysen erstrecken sich nicht über die ganze Fläche, sondern haben die Form eines

Digitized by Google
Original from UNIVERSITY OF CALIFORNIA
Generated on 2019-10-16 14:03 GMT / http://hdl.handle.net/2027/uc1.b3774664
Public Domain in the United States, Google-digitized / http://www.hathitrust.org/access_use#pd-us-google

Ringes, der am vorderen Rand des Wirbelkörpers am breitesten und hinten am schmalsten ist. Infolgedessen ist die Endfläche am Corpus vor dem Auftreten der Epiphysen konvex, die Bandscheiben also bikonkav, nachdem sich aber die Epiphysen mit dem Corpus vereinigt haben, ist dieser höher am Rande und die Bandscheiben deshalb bikonvex. In Röntgenbildern, die von der Columna in Seitenlage gewonnen sind, zeigen diese Epiphysen sich im Alter von etwa 15 Jahren nur als eine kleine dreieckige Partie, die vor dem vorderen Rande des Corpus im Intervertebralraum liegt. Es ist mir nicht gelungen, den Schatten der schmalen Epiphyse am hinteren Rande, vom Wirbelkörper getrennt, zu sehen.

Abb. 1.

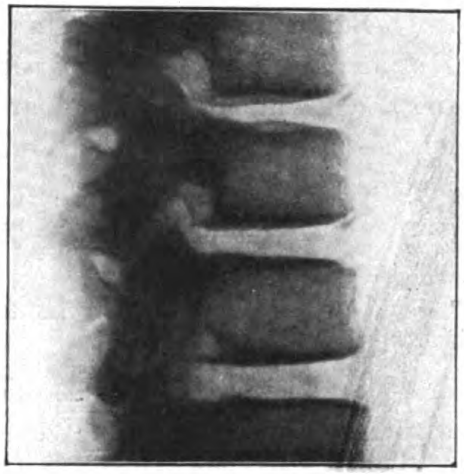

Columna dorsalis von der Seite.
16jähriger ♂, normale Epiphysenanlagen.

Diese Ringform der Epiphyse soll sich nach H. Virchow auch bei Affen und Elefanten finden, bei allen anderen Säugetieren aber bildet die Epiphyse eine ganze Scheibe, die verhältnismäßig bedeutend dicker und kompakter ist, als die des Menschen.

Soweit mir bewußt, finden sich keine anderen röntgenologischen Untersuchungen über die Wirbelepiphysen als die von Köhler. Er hat die Wirbelsäule eines 11jährigen Mädchens im Profil untersucht und die ersten Ansätze zum Epiphysenring als kleine dreieckige Schatten am vorderen Rande des Wirbels gefunden (Abb. 1). Hieraus schließt er, daß die Verkalkung dieser Ringe, die er Platten nennt, im allgemeinen in diesem Alter beginnen, und daß sie schon im Alter von 12—13 Jahren eine zusammenhängende Kalkplatte bilden. Erst im Alter von 22—24 Jahren schmelzen sie mit den Corpora zusammen, zuerst an den Hals-, zuletzt an den Lendenwirbeln, welches auf Grund der Untersuchungen von Rambeau und Renauld angeführt wird.

Dies Verhältnis stimmt nicht ganz zu meinen Untersuchungen. Ich habe Röntgenaufnahmen von Kindern zwischen 11 und 16 Jahren gemacht und gefunden, daß Köhlers Wahrnehmung in bezug auf den Ansatz der Epiphysenringe schon im Alter von 11 Jahren eine

Digitized by Google
Original from UNIVERSITY OF CALIFORNIA
Generated on 2019-10-16 14:03 GMT / http://hdl.handle.net/2027/uc1.b3774664
Public Domain in the United States, Google-digitized / http://www.hathitrust.org/access_use#pd-us-google

Seltenheit sein müssen. In den Fällen, die ich untersuchte, beginnt die Bildung erst im Alter von 14—15 Jahren.

Die Verkalkung beginnt am vorderen Rande der Wirbel, wo der Epiphysenring am breitesten wird, und erstreckt sich nach und nach nach hinten, indem man im weiteren Verlauf der Entwicklung eine punktförmige Linie sieht, die also dem beginnenden Kalkringe entspricht.

Die Größe ist je nach der Entwicklung sehr verschieden, von der Größe eines Hanfsamenkörnchens bis zu 1 cm lang und 2 mm breit, gleichartiger strichförmiger Schatten, der dicht an den Corpora in der Nähe des vorderen Randes liegt.

Betrachtet man nun ein Röntgenbild einer typischen Dorsalkyphose von der Seite, so wird man, wenn es gelingt, den Patienten zu photographieren, so lange das Leiden frisch ist, also im ersten halben Jahre nach der Bildung der Kyphose, finden, daß die Wirbelkörper, die auf der am meisten konkaven Partie der Krümmung liegen, vorderwärts bedeutend niedriger sind als hinterwärts.

Der Unterschied an Höhe beginnt schon bei der Mitte des Wirbels, so daß die Wirbel deutlich keilförmig werden, jedenfalls in weit höherem Grade, als die geringe Keilform, welche Dorsalwirbel normal im Seitenbilde zeigen. Am vorderen Rand sieht man den Epiphysenansatz nicht als eine längliche kleine dreieckige Partie, sondern als eine breite, unregelmäßig verschlissene Partie (Abb. 2 und 3).

Die Kontur der Wirbel zeigt auch eine unregelmäßige, unscharfe Linie, die darauf deutet, daß an der Wachstumslinie abnorme Verhältnisse vorhanden sein müssen.

Nach und nach, wie sich die Wirbel von der konkavsten Partie entfernen, werden sie immer mehr normal; auf den von mir angefertigten Bildern sind sozusagen ausschließlich nur 3 Wirbelkörper affiziert.

Es fragt sich nun, was das Primäre ist. Entweder die Keilform des Wirbels mit nachfolgender Kyphose oder eine kyphotische Krümmung der Wirbelsäule auf Grund der „Insuffizienz" der Muskulatur und eine sekundäre Keilform infolge des vermehrten Drucks auf den vorderen Teil der Corpora.

Hier, meine ich, kann kein Zweifel darüber herrschen, daß das Leiden in der Wachstumsschicht zwischen der Epiphyse und

Digitized by Google
Original from UNIVERSITY OF CALIFORNIA
Generated on 2019-10-16 14:03 GMT / http://hdl.handle.net/2027/uc1.b3774664
Public Domain in the United States, Google-digitized / http://www.hathitrust.org/access_use#pd-us-google

dem Corpus das Primäre sei; alle, die diese Röntgenbilder betrachten, müssen zugeben, daß sich hier etwas Abnormes finde. Es besteht ein so großer Unterschied zwischen dem Profilbild der Wachstumslinie auf dem Corpus eines normalen Dorsalwirbels und auf einem dieser Wirbel, daß sich augenscheinlich an dieser Stelle ein Leiden findet, das die Ursache zur Bildung des deformen Wirbels ist. Die Keilform ist besonders dadurch entstanden, daß der Wirbelkörper an diesen Stellen schmaler geworden ist, während die Intervertebralscheiben sich unverändert halten. Die Struktur des Wirbels hat im übrigen nichts Abnormes geboten, und die

Abb. 2.

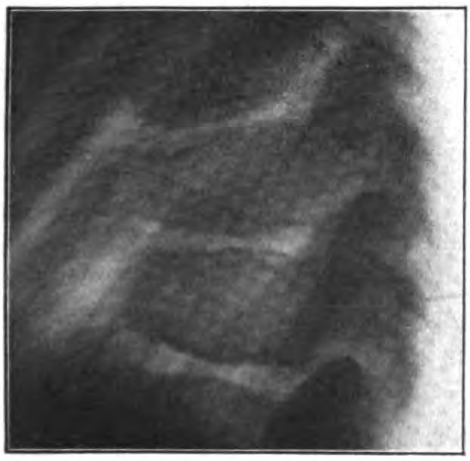

Kyphosis dorsalis juvenilis. 14jähriger ♂, unregelmäßige Epiphysenanlagen.

Abb. 3.

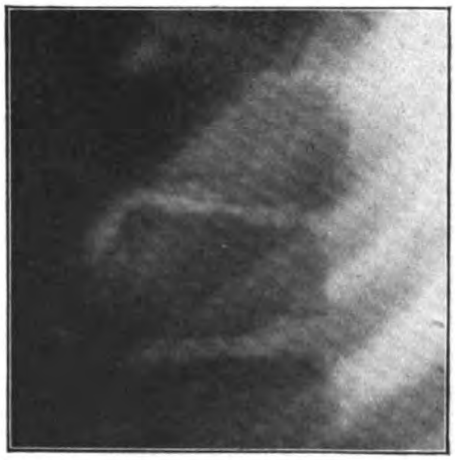

Kyphosis dorsalis juvenilis. 16jähriger ♂, unregelmäßige Epiphysenanlagen.

Muskulatur hat absolut in keinem der Fälle ein Zeichen zur „In-suffizienz“ geboten.

Röntgenbilder in einem späteren Stadium zeigen nicht mehr die breite verschlissene Zone. Man sieht nun den Epiphysenring als einen deutlichen, länglichen Schatten mit bestimmt abgegrenzten Rändern, die an der vorderen Kontur des keilförmigen Wirbels liegen, und die Wachstumslinie bekommt nach und nach ein weniger unregelmäßiges Aussehen (Fig. 4 und 5). Röntgenbilder dieser Formen sind meines Wissens in der Literatur nicht erwähnt und es liegen keine anderen Anschauungen über die Ursache zum Ursprung der Deformität vor, als die von Schanz angeführte.

Der Ausdruck Kyphosis muscularis für Leiden dieser Art ist meiner Meinung nach deswegen nicht haltbar.

Kennen wir denn ein Leiden, das sich mit den abnormen Ver-

Digitized by Google
Original from UNIVERSITY OF CALIFORNIA
Generated on 2019-10-16 14:03 GMT / http://hdl.handle.net/2027/uc1.b3774664
Public Domain in the United States, Google-digitized / http://www.hathitrust.org/access_use#pd-us-google

hältnissen parallelisieren läßt, die wir in den Wachstumsschichten dieser keilförmigen Wirbelkörper finden? Ja, nach meiner Anschauung hat man das Recht, es neben die Krankheit zu stellen, die von Calvé und Perthes beschrieben ist unter dem Namen Osteochondritis deformans juvenilis coxae.

Diese findet sich ausschließlich in der Wachstumsperiode, tritt in derselben schleichenden Weise auf, gibt einige Schmerzen und Funktionsstörung, ist ein Leiden in der Epiphysenlinie des Caput femoris von ½—1jähriger Dauer mit bleibender Deformität der angegriffenen Partie und heilt spontan aus.

Abb. 4.

Kyphosis dorsalis juvenilis. 16jähriger ♂, lange Epiphysenpartien am vordersten Rande.

Abgesehen von der Lokalisation kann ich den Unterschied zwischen den beiden Leiden nicht erkennen und meine deswegen recht zu haben, dieselben zu parallelisieren.

Leider ist die Aetiologie der deformierenden Osteochondritis nicht nachgewiesen. Trauma und Wachstumsleiden sind als etwaige Ursachen angeführt. Die Mikroskopie des einen der von Perthes operierten Fälle scheint darauf zu deuten, daß es sich um eine Knorpelneubildung handle, während Calvé annimmt, es sei eine unvollständige oder verzögerte Knochenneubildung der Epiphyse.

Wenn man auch zur Benennung des Leidens eine Parallele zieht, wird man berechtigt sein, der Kyphosis dorsalis juvenilis die Benennung Osteochondritis deformans juvenilis dorsi zu geben. —

Ich habe mir ferner die Möglichkeit gedacht, es könnte sich bei Tieren ein ähnliches Leiden finden und habe zu dem Zwecke die Präparate in der pathologisch-anatomischen Sammlung der Tierarznei- und landwirtschaftlichen Hochschule untersucht. Für freundliche Hilfe hierbei bin ich Prof. Fölger vielen Dank schuldig.

Unter den verschiedenen Skeletten und Columnae, die zum größten Teil rachitische Veränderungen mit ähnlichen Verände-

Digitized by Google
Original from UNIVERSITY OF CALIFORNIA
Generated on 2019-10-16 14:03 GMT / http://hdl.handle.net/2027/uc1.b3774664
Public Domain in the United States, Google-digitized / http://www.hathitrust.org/access_use#pd-us-google

rungen wie beim Menschen zeigten, fanden sich 2 Präparate, die bedeutend von den pathologischen Krümmungen abweichen, die wir beim Menschen zu sehen pflegen; es sind die Columnae von 2 Pferden mit Lordosis dorsolumbalis (Abb 5).

Man findet eine lange bogenförmige Krümmung der Columna mit der Konvexität nach vorne, die bei den ersten Dorsalwirbeln beginnt und sich bis zur Mitte der Lumbalsäule erstreckt mit der tiefsten Partie beim XIV. und XV. Dorsalwirbel.

Es findet sich auch eine leichte Seitenbiegung, die vielleicht bei der Präparation entstanden sein kann.

Abb. 5.

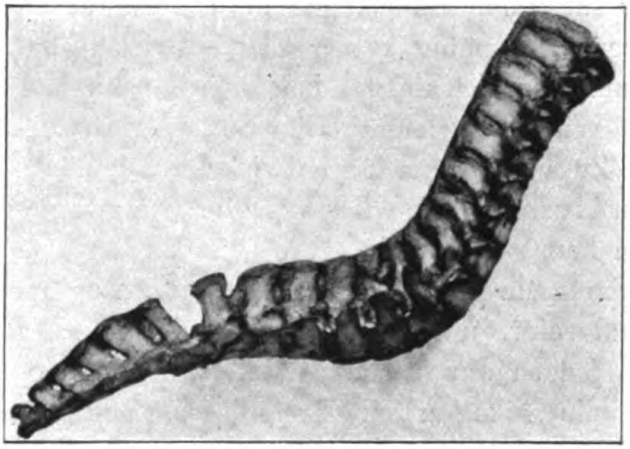

Lordosis dorsolumbalis. Pferd.

Das Leiden hat verschiedene Jahre bestanden, denn an den 4 Wirbeln, die in der Mitte der Krümmung liegen, sieht man ein Zusammenwachsen der Wirbel bei den Bogenwurzeln und den Gelenkfortsätzen. Das eine Pferd war 14 Jahre alt und war jedenfalls hohlrückig seit dem 2. Jahr.

Die Präparate gleichen offenbar einem Präparat einer Pferdecolumna, die im Jahre 1916 von H. Virchow beschrieben ist. Er meint, die „Belastungsdeformität" sei das Primäre und die Zusammenwachsung, die er als eine Perispondylitis artritischen Charakters bezeichnet, das Sekundäre. Auch macht er darauf aufmerksam, daß sich die Zusammenwachsungen in der Nähe der Basis von Proc. spinosi fänden im Gegensatz zum Menschen, wo sie sich besonders an der Vorderseite der Wirbel finden.

Diese Deformität ist die häufigste unter den Rückendeformitäten des Pferdes, die Aetiologie derselben wird in den speziellen

Digitized by Google
Original from UNIVERSITY OF CALIFORNIA
Generated on 2019-10-16 14:03 GMT / http://hdl.handle.net/2027/uc1.b3774664
Public Domain in the United States, Google-digitized / http://www.hathitrust.org/access_use#pd-us-google

Tierarzneihandbüchern nur flüchtig berührt. Es handelt sich jedenfalls nicht um ein kongenitales Leiden; wenn man sich hierüber klar ist, finde ich nicht, daß man davon absehen kann, die Belastung sei eine mitwirkende Ursache. Man kann deswegen mit gewissem Recht eine Parallele zwischen diesem Leiden beim Pferd und der juvenilen Kyphose beim Menschen aufstellen.

Es besteht bei Fohlen, welches Alter wohl dem Alter von 14—16 Jahren beim Menschen entspricht; es hat als gelegentliche Ursache eine Belastung, die beim Fohlen zur Lordosis, beim Jüngling zur Kyphosis wirkt; es gibt in der Regel Deformität und vor allem in der sagittalen Ebene, und die Deformität bleibt, nachdem sie sich in verhältnismäßig kurzer Zeit entwickelt hat, unverändert und später unzugänglich stehen, indem sich nach und nach an den Partien der Wirbel, welche kollidieren, periostale Ablagerungen und völliges Zusammenwachsen entwickeln.

Behandlung. Eine wirkungsvolle Therapie gegen die juvenile Kyphose kennt man nicht.

Ich habe mehrere Versuche gemacht, wie auch das angeführte Journal zeigt, mit Bandagieren in lordotischer Stellung auf längere Zeit, jedoch ohne nennenswerte Wirkung.

Sobald die Fixation eingetreten ist, und früher erscheint der Patient nicht, ist es unmöglich, normale Verhältnisse zu retablieren.

Wenn der Patient Schmerzen im Rücken hat und sich überarbeitet fühlt, wird es richtig sein, ihn 1—2 Wochen zu Bett liegen zu lassen. Man kann alsdann versuchen, eine weitere Entwicklung der Kyphose durch Gipsbandage zu verhindern, die einige Monate in Suspension oder lordotischer Stellung angelegt wird, mit nachfolgender Krankengymnastik und Massage der Rückenmuskulatur, jedoch habe ich wenig Zutrauen zu der Wirkung. Wie beim entsprechenden Hüftleiden führt dies Leiden trotz der Behandlung zu bleibender Deformität.

Resumé: Kyphosis dorsalis juvenilis, die sogenannte Lehrlingskyphose oder muskulare Kyphose, beruht nach meiner Anschauung auf einem Leiden in den Wachstumslinien der Wirbelkörper zwischen Corpus und der Epiphysierung, nicht, wie angenommen, auf einer Insuffizienz der Rückenmuskeln.

Digitized by Google
Original from UNIVERSITY OF CALIFORNIA
Generated on 2019-10-16 14:03 GMT / http://hdl.handle.net/2027/uc1.b3774664
Public Domain in the United States, Google-digitized / http://www.hathitrust.org/access_use#pd-us-google

Der Charakter des Leidens läßt sich mit **Calvé-Perthes-**Krankheit, Osteochondritis deformans juvenilis coxae parallelisieren und kann deswegen auch mit Osteochondritis deformans juvenilis dorsi bezeichnet werden.

Für die Erlaubnis, die Journale benutzen zu dürfen, bringe ich vormaligem Oberarzt Prof. Panum meinen Dank.

Literatur.

Calvé, Revue de chirurgie 1910, Vol. 42.
Köhler, A., Grenzen des Normalen und Anfänge des Pathologischen im Röntgenbild. Hamburg 1915, S. 153.
Perthes, Archiv für klinische Chirurgie, Juni 1913.
Schanz, Jahrbuch für Kinderheilkunde 1911.
Schultheß, Joachimsthals Handbuch der orthopädischen Chirurgie 1905—07. II. Teil.
Schultheß, Zeitschrift für orthopädische Chirurgie 1917, S. 761.
Tubby, Deformities. London 1912.
Virchow, H., Berliner klinische Wochenschrift 38, 1916 und 32, 1916.

Digitized by Google
Original from UNIVERSITY OF CALIFORNIA
Generated on 2019-10-16 14:03 GMT / http://hdl.handle.net/2027/uc1.b3774664
Public Domain in the United States, Google-digitized / http://www.hathitrust.org/access_use#pd-us-google

XX.

Ueber pathologisches Knochenwachstum.

Ein Beitrag zur Pathogenese der rachitischen Wachstumsstörung und der Skelettdeformitäten.

Von Dr. **H. Maaß,**
Facharzt für Chirurgie und Orthopädie in Berlin.

Mit 14 Abbildungen.

Bereits in meiner früheren Arbeit über „Die mechanischen Störungen des Knochenwachstums" [1] habe ich darauf hingewiesen, daß für einen klaren Einblick in die Pathologie des Knochenwachstums eine scharfe Trennung der organischen und mechanischen Wachstumsvorgänge bzw. ihrer Störungen unerläßliche Voraussetzung bildet; es mögen deshalb den nachfolgenden Betrachtungen „über pathologisches Knochenwachstum" einige kurze Bemerkungen über die organische und mechanische Arbeitsleistung des physiologischen Knochenwachstums vorangehen.

Die Ossifikation der knorpligen bzw. häutigen Skelettanlage beginnt im 2. Fötalmonat an den Mittelstücken der Diaphysen und ist jenseits des 20. Lebensjahres mit der Verknöcherung der Wachstumsknorpel definitiv beendet; während dieser mehr als 20jährigen Wachstumsperiode ist der Stützapparat einer dauernden Umbildung aller seiner Bestandteile unterworfen, die in der Hauptsache durch ständig fortschreitenden Anbau neuen Knochens an der Oberfläche (Apposition) und gleichzeitigen Abbau im Innern (Resorption) bewirkt wird; neben den Vorgängen der Apposition und Resorption ist das interstitielle Wachstum — wenigstens für die Mehrzahl der Skeletteile — von untergeordneter Bedeutung.

Was die Wachstumsperiode charakterisiert, sind nicht die Vorgänge der Apposition und Resorption an sich — denn in verlangsamtem Tempo dauern dieselben auch nach beendetem Wachstum an — sondern die Intensität dieser Vorgänge während der Wachstumsperiode, das starke Ueberwiegen der Apposition über die Resorption, wodurch das für den Knochenaufbau erforderliche

Digitized by Google
Original from UNIVERSITY OF CALIFORNIA
Generated on 2019-10-16 14:03 GMT / http://hdl.handle.net/2027/uc1.b3774664
Public Domain in the United States, Google-digitized / http://www.hathitrust.org/access_use#pd-us-google

Knochengewebe auch bei stärkster Wachstumsintensität in jeweilig ausreichender Menge gebildet wird, und vor allem das räumliche Fortschreiten der An- und Abbildungsprozesse in der physiologischen Wachstumsrichtung auf immer neue Wachstumszonen, bis die definitive Größe und Gestalt des fertigen Knochens erreicht ist. Osteoblasten und Osteoklasten leisten bei diesen Wachstumsvorgängen eine doppelte Arbeit, eine organische, insofern sie andauernd bestimmte Mengen von Knochengewebe anbilden bzw. zur Resorption bringen, und eine mechanische, insofern sie den räumlich fortschreitenden Aufbau des Knochens in der physiologischen Wachstumsrichtung bewerkstelligen; sie vereinen also in sich die Arbeitsleistung derjenigen Arbeiter, die beim Bau eines Hauses oder sonstigen Bauwerks das erforderliche Baumaterial herbei- bzw. überflüssiges fortschaffen und derjenigen, die aus diesem Baumaterial den Aufbau des Hauses dem vorgezeichneten Bauplan gemäß bewerkstelligen; die erstere Arbeitsleistung ist am wachsenden Knochen der Ausdruck seiner vegetativen oder organischen, die letztere der seiner mechanischen Wachstumsenergie.

Das Dickenwachstum des Röhrenknochens geschieht durch Apposition kompakter Knochenlamellen seitens des Periosts, sein Längenwachstum durch spongiöse Apposition seitens der Wachstumsknorpel; Compacta und Spongiosa sind verschiedene Dichtigkeitsgrade eines genetisch gleichwertigen Knochengewebes, die Compacta ist gewissermaßen eine verdichtete Spongiosa, diese eine aufgelockerte Compacta. Es ist klar, daß da, wo der Knochen durch spongiöse Apposition wächst, die räumliche Ausdehnung des wachsenden Knochens beim Verbrauch gleicher Gewebsmengen schneller erfolgt, als da, wo das Wachstum durch kompakte Apposition geschieht, und zwar übertrifft der mechanische Wachstumseffekt der spongiösen Apposition den der kompakten um genau so viel, als die Maschenräume der Spongiosa an Platz beanspruchen; wenn also das Längenwachstum des Röhrenknochens räumlich schneller fortschreitet als sein Dickenwachstum, so ist das vorzugsweise der Ausdruck der größeren mechanischen Wachstumsenergie des Knorpelwachstums gegenüber der des periostalen Wachstums.

Diese mechanische Wachstumsenergie des Längenwachstums bekundet sich in gleicher Weise an den Resorptionsprozessen;

Digitized by Google
Original from UNIVERSITY OF CALIFORNIA
Generated on 2019-10-16 14:03 GMT / http://hdl.handle.net/2027/uc1.b3774664
Public Domain in the United States, Google-digitized / http://www.hathitrust.org/access_use#pd-us-google

denn während die kompakte Knochenrinde nur an ihrer Innenfläche langsamer Resorption anheimfällt, die äußeren kompakten Lamellen hingegen von den Resorptionsvorgängen zuvörderst fast völlig unberührt bleiben, greifen diese an den Diaphysenenden von vornherein auf die spongiösen Appositionszonen über, erweitern deren Maschenräume durch fortschreitende Markraumbildung und lassen schließlich von dem spongiösen Knochengerüst nur soviel Bälkchen und Strebepfeiler übrig, als für die statische Funktion des fertigen Knochens unbedingt erforderlich ist.

Abb. 1.

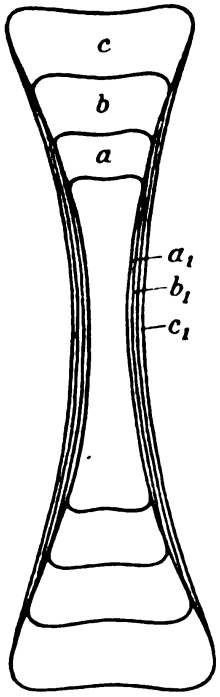

Schematisches Längen- und Dickenwachstum des Röhrenknochens (die Epiphysen sind fortgelassen): *a b c* spongiöse; a_1 b_1 c_1 kompakte Appositionszone.

Es vollzieht sich mithin das Längenwachstum bei einem verhältnismäßig geringen Verbrauch von Knochengewebe durch äußerst schnelles räumliches Fortschreiten der Appositions- und Resorptionsvorgänge, während beim Dickenwachstum gerade das Entgegengesetzte der Fall ist; letzteres ist mithin vorwiegend — nicht ausschließlich, denn ein langsames räumliches Fortschreiten von Apposition und Resorption findet auch hier statt — der Ausdruck der organischen Wachstumsenergie des Knochens, während das Längen- oder Spongiosawachstum in überwiegendem Maße den mechanischen Effekt des Knochenwachstums darstellt.

Die Apposition der Wachstumszonen erfolgt, wie besonders der Bau der Knochenrinde erkennen läßt, schichtweise. Abb. 1 veranschaulicht schematisch dieses schichtweise Wachstum des Röhrenknochens und läßt zugleich erkennen, in welchem ungleichen Verhältnis Längen- und Dickenwachstum in gleichen Zeiträumen räumlich fortschreiten, wie viel größer also die mechanische Wachstumsenergie des Knorpelwachstums gegenüber der des Periostwachstums ist.

Das Wachstum der kurzen Knochen (Mittelhand, Mittelfußknochen und Phalangen) unterscheidet sich nicht wesentlich von dem der langen Röhrenknochen, nur daß hier das Längenwachstum zumeist nur von einem Wachstumsknorpel aus erfolgt; dagegen zeigt die Ossifikation der Epiphysen ebenso wie die der kurzen Knochen (Hand- und Fuß-

Digitized by Google
Original from UNIVERSITY OF CALIFORNIA
Generated on 2019-10-16 14:03 GMT / http://hdl.handle.net/2027/uc1.b3774664
Public Domain in the United States, Google-digitized / http://www.hathitrust.org/access_use#pd-us-google

wurzelknochen) einen wesentlich anderen Typus, insofern hier von den ersten Knochenkernen eine spongiöse Apposition allseitig um sich greift, so daß also das Wachstum in den verschiedenen Dimensionen nicht jenes differente Verhalten der organischen bzw. mechanischen Wachstumsenergie aufweist, als bei dem Röhrenknochen; auch die Wirbelkörper wachsen anfänglich von einem inneren Kern sowohl in die Höhe wie in die Breite vorwiegend durch spongiöse Apposition, später aber erfolgt das Höhenwachstum epiphysär durch Spongiosa, das Breitenwachstum periostal durch Compacta, so daß also die Wirbelsäule als Ganzes ein dem Röhrenknochen entsprechendes Längen- und Dickenwachstum erkennen läßt. Das Schädelwachstum schließlich geschieht in der Flächenrichtung durch Spongiosa, in der Dicke durch Compacta, es bekundet sich mithin bei den flachen Schädelknochen deren mechanische Wachstumsenergie vornehmlich in der Richtung des Flächenwachstums.

Die Voraussetzungen des physiologischen Knochenwachstums bewegen sich, wie wir sehen, in zweierlei Richtung, einmal im ungestörten Ablauf der organischen Bildungsvorgänge der Apposition und Resorption in ihrer physiologischen Menge, sodann im ungehinderten räumlichen Fortschreiten dieser Vorgänge in der physiologischen Wachstumsrichtung; dem Verständnis des pathologischen Knochenwachstums werden wir uns daher am ehesten nähern, wenn wir die Störungen des Knochenwachstums nach gleichen Gesichtspunkten in zwei Gruppen trennen, je nachdem primär die organischen Bildungsvorgänge des wachsenden Knochens eine Schädigung erfahren — organische Störungen des Knochenwachstums —, oder nur seine räumliche Ausdehnung in der physiologischen Wachstumsrichtung behindert ist — mechanische Störungen des Knochenwachstums.

Bei den organischen Störungen des Knochenwachstums handelt es sich immer um ein Mehr oder Weniger der Gewebsanbildung bzw. Abbildung; je nachdem diese Störungen das Knorpel- oder Periostwachstum oder die vom Markgewebe ausgehenden Resorptionsvorgänge betreffen, je nachdem sie örtlicher oder allgemeiner Natur sind, und je nachdem sie zur Wachstumshemmung oder Wachstumssteigerung Anlaß geben, sind ihre Erscheinungsformen äußerst mannigfaltige und wechseln von unbedeutenden örtlichen Wachstums-

Digitized by Google
Original from UNIVERSITY OF CALIFORNIA
Generated on 2019-10-16 14:03 GMT / http://hdl.handle.net/2027/uc1.b3774664
Public Domain in the United States, Google-digitized / http://www.hathitrust.org/access_use#pd-us-google

störungen bis zu den schwersten, das ganze Skelett ergreifenden, Körperform und Gesundheit in gleicher Weise bedrohenden Erkrankungen; es liegt nicht im Rahmen dieser Arbeit, alle diese Störungen in extenso zu besprechen, es soll hier nur das kurze Erwähnung finden, was für die Pathogenese der Skelettdeformitäten, besonders für das Verständnis der mechanischen Störungen des Knochenwachstums von Belang erscheint.

Vom praktischen Gesichtspunkt interessieren am meisten die Läsionen der Wachstumsknorpel, die — zumal im frühen Kindesalter — sehr erhebliche Störungen des Längenwachstums verursachen können (z. B. nach chirurgischen Eingriffen, Epiphysenbrüchen u. a.).

Experimentell haben Ghillini [2] u. a. den Einfluß der Läsionen der Wachstumsknorpel auf das Längenwachstum studiert; danach bewirkt einseitige Verletzung derselben ungleiches Längenwachstum und entsprechende Deformität des benachbarten Gelenks; so konnten Genu valgum und varum, Coxa vara, Pes valgus und varus durch mediale bzw. laterale Läsion der Wachstumsknorpel erzeugt werden, was mit den klinischen Beobachtungen bei Epiphysenbrüchen in gutem Einklang steht.

Außer traumatischen Ursachen können auch entzündliche Zerstörungen des Epiphysenknorpels vorzeitigen Wachstumsstillstand bewirken, umgekehrt können aber auch entzündliche Prozesse, die sich in der Nähe der Wachstumsknorpel abspielen, durch nutritive Reizung derselben zu Wachstumssteigerung des betreffenden Diaphysenendes Anlaß geben (z. B. die chronische Ostitis des oberen Tibiaendes, Unterschenkelgeschwüre, Angiome usw.).

Bei diesen Störungen des Längenwachstums handelt es sich also um örtliche Läsionen der Wachstumsknorpel; eine Allgemeinerkrankung derselben stellt die durch Kaufmann [3] genauer bekannt gewordene Chondrodystrophia foetalis dar, welche früher vielfach fälschlich als fötale Rachitis bezeichnet wurde; mit Rachitis hat diese Erkrankung indessen nichts zu tun, vielmehr handelt es sich hierbei um ein vorzeitiges Aufhören des Knorpelwachstums aus bisher unbekannter Ursache, während die periostale Ossifikation ungestört weitergeht.

Die Osteochondritis syphilitica pflegt das Längenwachstum nicht nennenswert in Mitleidenschaft zu ziehen, es sei denn, daß sie zur spontanen Epiphysenlösung Anlaß gibt; in seltenen Fällen aber bewirkt die kongenitale Syphilis an den Tibien eine exzessive Steigerung des Längen-

Digitized by Google
Original from UNIVERSITY OF CALIFORNIA
Generated on 2019-10-16 14:03 GMT / http://hdl.handle.net/2027/uc1.b3774664
Public Domain in the United States, Google-digitized / http://www.hathitrust.org/access_use#pd-us-google

wachstums bei gleichzeitig starker Zunahme der periostalen Apposition (Ostitis deformans syphilitica). Die Barlowsche Erkrankung verläuft in der Regel ohne nachteilige Folgen für das Knochenwachstum.

Eine allgemeine Hemmung der periostalen Knochenbildung findet sich bei der als Osteogenesis imperfacta bezeichneten Störung des Dickenwachstums, die nur während der fötalen Entwicklung beobachtet wird und ebenfalls nicht selten zu Verwechslungen mit fötaler Rachitis Anlaß gegeben hat; doch liegt das Wesen dieser Wachstumsstörung nicht in mangelnder Ablagerung von Kalksalzen, sondern in einer ungenügenden Bildung neuen Knochens seitens des Periost, so daß die Diaphysen abnorm dünn bleiben und hochgradig brüchig werden (Osteopsathyrosis congenita).

Schließlich sei noch der neurotischen und Inaktivitätsatrophien gedacht, welche auch für den wachsenden Knochen von Wichtigkeit sind, insofern sie sowohl Längen- als Dickenzunahme, wie auch die innere Knochenstruktur mit fortschreitendem Wachstum in Mitleidenschaft ziehen, so daß gelähmte Skeletteile in allen ihren Dimensionen im Wachstum sehr erheblich zurückbleiben können. Wie weit eine funktionelle Knochenhypertrophie am wachsenden Knochen statthat, wird später — bei der Pathogenese der Belastungsdeformitäten — noch näher zu erörtern sein; hier sei nur darauf hingewiesen, daß funktionelle Hypertrophien bzw. Atrophien — gleichviel ob am Knochen oder an anderen Organen — nutritive Störungen sind, die das betreffende Organ in seinen gesamten geometrischen Proportionen vergrößern bzw. verkleinern, aber nie zur Entstehung eigentlicher Formfehler Anlaß geben.

Hiermit können wir unsere Betrachtungen über die organischen Störungen des Knochenwachstums schließen; sie erheben natürlich keinen Anspruch auf Vollständigkeit, zeigen aber zur Genüge, daß allen diesen Störungen, so verschieden sie sich im klinischen Bilde darstellen, das gleiche ursächliche pathologische Prinzip zugrunde liegt: eine pathologische Hemmung bzw. Steigerung der organischen Wachstumsvorgänge.

Hierin liegt der grundsätzliche Unterschied derselben von den mechanischen Störungen des Knochenwachstums, bei denen unter der Einwirkung pathologischer mechanischer Einflüsse, d. h. abnormer Druck- und Zugspannungen lediglich die räumliche Ausdehnung des wachsenden Knochens in seiner physiologischen Wachstumsrichtung eine Abweichung von der Norm

Digitized by Google
Original from UNIVERSITY OF CALIFORNIA
Generated on 2019-10-16 14:03 GMT / http://hdl.handle.net/2027/uc1.b3774664
Public Domain in the United States, Google-digitized / http://www.hathitrust.org/access_use#pd-us-google

erfährt, während die organischen Wachstumsvorgänge der Apposition und Resorption ihren ungestörten Fortgang nehmen und in durchaus physiologischer Menge erfolgen; diese Auffassung vom Wesen der mechanischen Störungen des Knochenwachstums, die ich bereits in meinen früheren Arbeiten vertreten habe, steht zu den älteren Anschauungen über die Einwirkung abnormer Druck- und Zugspannungen auf das Knochenwachstum in lebhaftem Widerspruch, insofern sowohl die Hüter-Volkmannsche Drucktheorie [4. 5] als besonders das Wolffsche Transformationsgesetz [6] eine organische Einwirkung des Drucks bzw. Zugs auf die Knochenbildung annahmen, aber sie ist die logische Konsequenz der physiologischen Wachstumsvorgänge und ebensowohl durch das Tierexperiment als durch das pathologisch-anatomische und klinische Tatsachenmaterial, wie ich zu zeigen hoffe, einwandfrei begründet.

Wie sich aus der Betrachtung der physiologischen Wachstumsvorgänge ergab, daß die mechanische Wachstumsenergie vorzugsweise im Spongiosawachstum zum Ausdruck gelangt, erscheint es begreiflich, daß die Einwirkung abnormer Druck- und Zugspannungen auf das Knochenwachstum sich auch zuvörderst am Spongiosawachstum geltend macht. Klar und übersichtlich lassen sich diese mechanischen Beeinträchtigungen des Spongiosawachstums im Tierexperiment verfolgen, wenn man die hintere Extremität junger, noch im regsten Wachstum befindlicher Tiere (z. B. Kaninchen) in bestimmten Zwangsstellungen eingipst und nach verschieden langer Versuchsdauer das Wachstum der eingegipsten Extremität mit dem der frei wachsenden vergleicht; ich habe diese einfachen und leicht anzustellenden Versuche, deren Ergebnisse ich bereits früher [1] in der Berliner Medizinischen Gesellschaft mitgeteilt hatte, kurz vor Kriegsausbruch in erweitertem Umfang wiederholt und meine früheren Resultate durchaus bestätigt gefunden.

Wird die Extremität in künstlicher Genu-valgum-Stellung eingegipst, so daß also die laterale Seite des Kniegelenks unter gesteigerte Druckspannung, die mediale unter entsprechend erhöhte Zugspannung gesetzt ist, so zeigt — während die Epiphysen keine wesentlichen Veränderungen erkennen lassen — das obere Diaphysenende der Tibia, also die proximale Metaphyse, sehr charakteristische Wachstumsstörungen, die in der Hauptsache darin bestehen, daß die Wachstumsrichtung den veränderten Druck- und Zugspannungen entsprechend verändert ist (Abb. 2—4). Auf der Druckseite (Abb. 3,

Digitized by Google
Original from UNIVERSITY OF CALIFORNIA
Generated on 2019-10-16 14:04 GMT / http://hdl.handle.net/2027/uc1.b3774664
Public Domain in the United States, Google-digitized / http://www.hathitrust.org/access_use#pd-us-google

Pfeil *D*) erfährt das Längenwachstum eine Hemmung, dafür aber findet hier in der druckfreien Richtung (Pfeil *Dfr*) ein stärkeres Breitenwachstum statt, umgekehrt ist auf der Zugseite (Pfeil *Z*) das Längenwachstum gesteigert, das Breitenwachstum entsprechend vermindert; auch das Längenwachstum der beiderseitigen Corticalis wird in Mitleidenschaft gezogen: die druckseitige Corticalis ($b\ b_1$) zeigt eine erhebliche Zunahme ihrer physiologischen Biegung, die zugseitige ($a\ a_1$) eine entsprechende Biegungsabnahme. Dies sind die typischen und regelmäßig auftretenden Veränderungen nach 3—4wöchentlicher Versuchsdauer; nach 6 bis 8 Wochen sind sie natürlich entsprechend hochgradiger, so daß schließlich die obere Metaphyse nach der Druckseite zu völlig abgebogen erscheint (Abb. 4); die Spongiosabälkchen sowohl wie die Corticalis lassen dann sehr schön und überzeugend den veränderten Verlauf ihrer Wachstumsrichtung erkennen (vgl. die naturgetreuen Abbildungen in meiner früheren Arbeit in Virchows Archiv Bd. 163). Analoge Resultate ergibt Eingipsung des in Beugestellung stehenden Kniegelenks in extremer Streckstellung, wodurch der hintere Gelenkabschnitt unter gesteigerte Druck-, der vordere unter vermehrte Zugspannung gesetzt wird; es treten die gleichen Wachstumsstörungen wie bei der ersten Versuchsanordnung auf, nur weniger hochgradig, und die Abschrägung der Metaphyse verläuft statt von innen nach

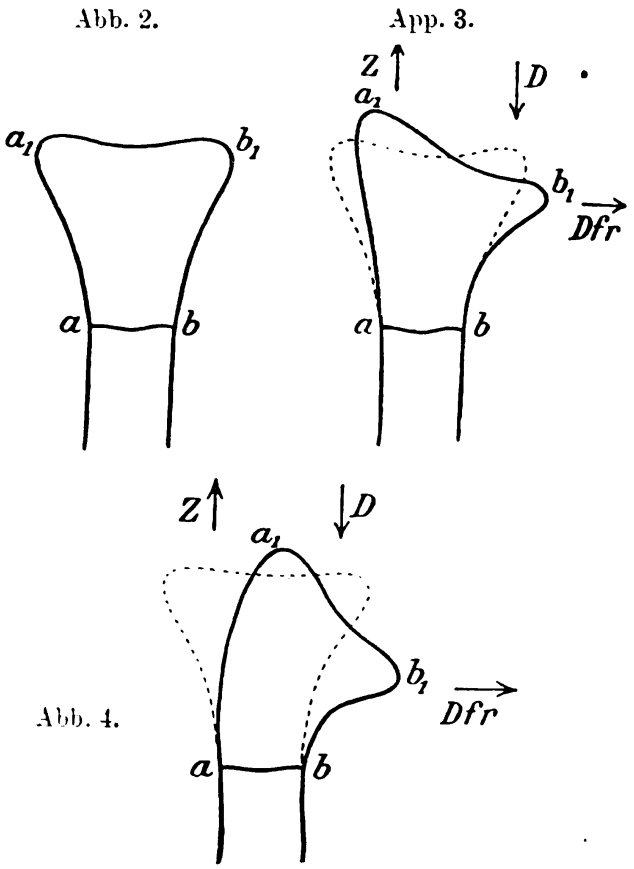

Längenwachstum der proximalen Tibiametaphyse ($a\ b\ a_1\ b_1$) unter physiologischen (Abb. 2) und pathologischen Druck- und Zugspannungen (Abb. 3 u. 4). Die Pfeile *D* und *Z* bezeichnen die Richtung der pathologischen Druck- und Zugspannungen, *Dfr*, die druckfreie Richtung. Die unterbrochenen Linien bezeichnen das physiologische Wachstum. Die Epiphysen sind fortgelassen.

Digitized by Google
Original from UNIVERSITY OF CALIFORNIA
Generated on 2019-10-16 14:03 GMT / http://hdl.handle.net/2027/uc1.b3774664
Public Domain in the United States, Google-digitized / http://www.hathitrust.org/access_use#pd-us-google

außen, hier den veränderten Druck- und Zugspannungen entsprechend, von vorn nach hinten.

Noch überzeugender als in diesen Versuchen zeigen sich die für die mechanische Wachstumsstörung charakteristischen Korrellationen zwischen Längen- und Breiten- bzw. Dickenwachstum bei völliger mechanischer Hemmung des Längenwachstums eines Röhrenknochens; wie ich auch bereits früher mitgeteilt habe, lassen sich Tibia und Fibula junger Tiere derart zwischen Knie und Fußgelenk eingipsen, daß ihr weiteres Längenwachstum hierdurch völlig gehindert wird; es zeigen dann beide Knochen gegenüber der freiwachsenden Seite nicht nur eine sehr beträchtliche Längeneinbuße, sondern auch eine entsprechend starke Dickenzunahme: auf dem Knochendurchschnitt findet sich eine starke Verdichtung der spongiösen Appositionszonen, stellenweise bis zur Compacta und an der Knorpelknochengrenze statt der feinen schmalen Linie, die den physiologischen Knochenaufbau kennzeichnet, jene Verbreiterung und Unregelmäßigkeit der Epiphysenlinie, wie wir sie sonst nur bei pathologischen Prozessen, besonders bei der rachitischen Wachstumsstörung zu sehen gewohnt sind.

Die Deutung aller dieser Veränderungen ist unschwer aus der Voraussetzung heraus, daß trotz der mechanischen Hemmung des Längenwachstums die organischen Bildungsvorgänge ihren ungestörten Fortgang nehmen; ja gerade diese Veränderungen beweisen recht überzeugend, daß die mechanischen Störungen des Knochenwachstums eine irgendwie andere Deutung nicht zulassen; in dem Maße, als in der Längsrichtung die räumliche Entfaltung der spongiösen Appositionszonen behindert ist, müssen sich dieselben nach rein mechanischen Gesetzen entsprechend stärker in die Breite entwickeln, und ihre Maschenräume müssen sich mit dem zunehmenden Außendruck genau so verdichten, wie die Poren eines Schwammes, den ich in der Hand zusammenpresse. Die Corticalislamellen aber, deren Längenwachstum ja ebenfalls behindert ist, werden nunmehr das, was sie weniger in die Länge wachsen können, stärker in die Breite wachsen, d. h. sie werden Zylinder von ständig zunehmenden Durchmessern beschreiben.

Die Veränderungen der Epiphysenlinien sind der Ausdruck dafür, daß der Aufbau der spongiösen Knochenarchitektur bei mechanischer Wachstumshemmung nicht mehr mit jener Regelmäßigkeit vor sich gehen kann, wie unter physiologischen Druck- und Zugspannungen,

Digitized by Google
Original from UNIVERSITY OF CALIFORNIA
Generated on 2019-10-16 14:03 GMT / http://hdl.handle.net/2027/uc1.b3774664
Public Domain in the United States, Google-digitized / http://www.hathitrust.org/access_use#pd-us-google

was ja ohne weiteres verständlich erscheint. Es wird bei Erörterung der rachitischen Wachstumsstörung hierauf noch näher einzugehen sein.

Was das Wachstum gebogener Knochen unter veränderten Druck- und Zugspannungen betrifft, so ergab sich aus meinen Versuchen am Femur, daß gesteigerter Druck im Sinne der Biegungszunahme, gesteigerter Zug im Sinne der Biegungsabnahme einwirkt, wie dies auch bei Eingipsung in Genuvalgum-Stellung aus dem Verhalten der druckseitigen bzw. zugseitigen Corticalis zur Genüge hervorgeht.

Das Resultat dieser Tierexperimente steht also mit dem, was vorher als Wesen der mechanischen Störungen des Knochenwachstums gekennzeichnet wurde, in vollem Einklang: abnorme Druck- und Zugspannungen beeinflussen ausschließlich die Wachstumsrichtung pathologisch, nicht aber die organischen Bildungsvorgänge; eine organische Einwirkung des Drucks bzw. Zugs auf das Knochenwachstum, sei es im Sinne der Hüter-Volkmannschen Lehre, sei es gemäß dem Wolffschen Transformationsgesetz, läßt sich aus den Ergebnissen des Tierexperiments nicht nur nicht folgern, sondern im Gegenteil mit Sicherheit ausschließen.

Aehnliche Versuche über Störungen des Knochenwachstums haben Ribbert [7] und Matsuoka [8] an der Schwanzwirbelsäule wachsender Kaninchen angestellt, doch sind ihre Versuche weniger klar und übersichtlich als die meinigen; auch haben weder Ribbert noch Matsuoka die für die mechanische Pathogenese der Skelettdeformitäten sich ergebenden Konsequenzen daraus gezogen, neigen vielmehr einer organischen Einwirkung abnormer Druck- und Zugspannungen zu, wenn auch in einem dem Transformationsgesetz entgegengesetzten Sinne, daß nämlich gesteigerter Druck Atrophie, verminderter Hypertrophie des Knochens erzeuge. In Wirklichkeit sind diese scheinbaren Atrophien und Hypertrophien an den Schwanzwirbeln ebenfalls nichts anderes, als rein mechanisch bedingte Wachstumsstörungen im obigen Sinne, ähnlich denen, die bei den Belastungsdeformitäten der Wirbelsäule noch eingehend zu besprechen sein werden.

Auch die Versuche Wullsteins [9] bewegen sich in ähnlicher Richtung; er hat die Wirbelsäule junger Hunde durch sinnreiche Bandagen für längere Dauer in bestimmte Stellungen eingezwängt und hierdurch knöcherne Skoliosen und Kyphosen erzeugt, doch steht er

Digitized by Google
Original from UNIVERSITY OF CALIFORNIA
Generated on 2019-10-16 14:03 GMT / http://hdl.handle.net/2027/uc1.b3774664
Public Domain in the United States, Google-digitized / http://www.hathitrust.org/access_use#pd-us-google

mit der Deutung der anatomischen Veränderungen noch ganz auf dem Boden des „Transformationsgesetzes"; die von ihm beschriebenen und abgebildeten Befunde stehen indessen mit den Ergebnissen meiner Experimente durchaus im Einklang und sind ebenso wie die von Ribbert und Matsuoka nur im Sinn einer mechanischen Pathogenese verwertbar.

Bevor wir die Ergebnisse des Tierexperiments auf die Entstehung der Skelettdeformitäten beim Menschen übertragen, wäre die Frage zu beantworten, wann und wo kommt es denn während der menschlichen Skelettentwicklung zu einer dem Tierexperiment vergleichbaren Einwirkung abnormer Druck- und Zugspannungen?

Während der fötalen Entwicklung sind es besonders die Extremitäten des Fötus, die durch intrauterinen Raummangel oder amniotische Verwachsungen u. a. leicht für längere Dauer in bestimmten Zwangsstellungen fixiert werden und hierdurch Störungen ihrer physiologischen Entwicklung erleiden (angeborener Klumpfuß, Klumphand, Unterschenkelverkrümmungen u. a.); viel seltener sind angeborene Skoliosen auf fehlerhafte Lage im Uterus zurückzuführen, entstehen vielmehr, wie Böhm [10] gezeigt hat, meist auf Grund primärer Bildungsfehler des Rumpfskeletts (Wirbeldefekte, Wirbelverschmelzungen, numerische Variationen u. a.).

In gleichem Sinne wie für die „intrauterinen Belastungsdeformitäten" ist für die „Belastungsdeformitäten" der postfötalen Entwicklung (Kyphose und Skoliose, Coxa vara, Genu valgum und Pes valgus) die aus der aufrechten Körperhaltung resultierende schädigende Einwirkung abnormer Druck- und Zugspannungen auf das Knochenwachstum als ursächliches Moment anzunehmen, wenn schon dies neuerdings von verschiedenster Seite nur sehr bedingt zugegeben wird. Für die Genese der den Belastungsdeformitäten nahe stehenden vestimentären Deformitäten (Hallux valgus, Chinesinnenfuß u. a.) ist dagegen die Bedeutung abnormer Druckwirkungen wohl unzweifelhaft.

Auch bei den zahlreichen Fällen pathologischer Gelenkkontrakturen wird, sobald sie durch Weichteilsschrumpfung fixiert sind, das Knochenwachstum der benachbarten Skeletteile ganz ebenso unter veränderte Druck- und Zugspannungen versetzt, wie bei den oben mitgeteilten Tierversuchen, das gleiche gilt auch für deform geheilte Knochenbrüche bezüglich der Callusbildung. Schließlich können

Digitized by Google
Original from UNIVERSITY OF CALIFORNIA
Generated on 2019-10-16 14:03 GMT / http://hdl.handle.net/2027/uc1.b3774664
Public Domain in the United States, Google-digitized / http://www.hathitrust.org/access_use#pd-us-google

zahlreiche angeborene Bildungsfehler zu sekundären Störungen der physiologischen Druck- und Zugspannungen Anlaß geben; so beeinflussen die kongenitalen Anomalien des Rumpfskeletts erst mit fortschreitendem Wachstum durch Störung der physiologischen Druck- und Zugspannungen das Wachstum von Wirbelsäule und Rippen in erkennbarer Weise, Defekte eines Vorderarm- oder Unterschenkelknochens ziehen sekundär das Wachstum des anderen in Mitleidenschaft usw.

Es zeigt sich also, daß Einwirkung abnormer Druck- und Zugspannungen auf das Knochenwachstum aus den verschiedensten Ursachen statthaben kann, und daß zur Entstehung mechanischer Wachstumsstörungen während der ganzen Entwicklungsperiode reichlich Gelegenheit ist; doch wäre es durchaus einseitig, für die Entstehung der mechanischen Wachstumsstörungen nur die von außen auf den Knochen einwirkenden abnormen Druck- und Zugspannungen verantwortlich zu machen, vielmehr haben wir in gleicher Weise auch die im Innern des wachsenden Knochens wirksamen physiologischen Druck- und Zugspannungen und deren etwaige pathologische Abänderung hierbei zu berücksichtigen; denn eine mangelhafte Druck- und Zugfestigkeit des wachsenden Knochens muß logischerweise für dessen räumliche Ausdehnung in der physiologischen Wachstumsrichtung zum mindesten die gleichen verhängnisvollen Folgen haben, als abnorme äußere Druck- und Zugwirkungen für das Wachstum gesunder Knochen. Ja, jene Folgen werden noch weit schwerere und umfangreichere sein als bei letzteren, weil der Erweichungszustand des kindlichen Skeletts — d. h. also die rachitische Wachstumsstörung — nicht wie die äußeren mechanichen Einwirkungen örtlich begrenzt ist, sondern sukzessive das ganze Skelett befällt und noch dazu in einer Periode intensivsten Knochenwachstums.

In der Tat ist die Rachitis das geradezu klassische Beispiel einer mechanischen Wachstumsstörung, und es lassen sich die gesetzmäßigen Einwirkungen abnormer Druck- und Zugspannungen auf das Knochenwachstum nirgends klarer und überzeugender verfolgen als am rachitischen Skelett.

Der Aufbau einer normalen Knochenarchitektur aus einem ungenügend druck- und zugfesten Knochengewebe ist begreiflicherweise ganz ebenso eine mechanische Unmöglichkeit wie der Aufbau jeden anderen Bauwerks aus einem minderwertigen Baumaterial, bei-

Digitized by Google
Original from UNIVERSITY OF CALIFORNIA
Generated on 2019-10-16 14:03 GMT / http://hdl.handle.net/2027/uc1.b3774664
Public Domain in the United States, Google-digitized / http://www.hathitrust.org/access_use#pd-us-google

spielsweise eines Holzgerüstes aus biegsamen Balken und Strebepfeilern; mögen daher auch Osteoblasten und Osteoklasten ihre Arbeitsleistung des Knochenaufbaus in den rachitischen Wachstumszonen weiter verrichten, so bleibt das doch ein Versuch mit untauglichen Mitteln; infolge des Weichbleibens des osteoiden Gewebes ist der jeweilig vollendete Aufbau zum alsbaldigen Einsturz verurteilt.

Das gilt in erster Linie für das Wachstum der spongiösen Appositionszonen, da, wie wir sahen, der spongiöse Aufbau des wachsenden Knochens vorzugsweise durch die mechanische Arbeitsleistung der Knochenbildner und Knochenzerstörer geschieht, und da für deren Gelingen ein schnelles Festwerden der Bälkchen und Strebepfeiler des spongiösen Gefüges unzweifelhaft die wichtigste mechanische Voraussetzung bildet.

Sobald die Bälkchen und Strebepfeiler des in Entstehung begriffenen spongiösen Knochengerüstes infolge der mangelnden Kalkablagerung nicht mehr ihre physiologische Druck- und Zugfestigkeit erlangen, ist die natürliche und rein mechanische Folge, daß es zu einem allmählichen Nachgeben dieses Gerüstes kommt; gleich einem aus biegsamen Brettern und Balken errichteten Holzgerüst wird es, wenn auch nicht sofort völlig einstürzen — daran hindert die feste Vereinigung der Bälkchen untereinander — so doch sich seitlich ausbiegen und mit fortschreitendem Wachstum immer mehr in sich zusammensinken, also niedriger bleiben. Diese unmittelbar aus der mangelnden Kalkablagerung resultierende Beeinträchtigung des spongiösen Knochenaufbaues ist unzweifelhaft der wichtigste mechanische Effekt der rachitischen Wachstumsstörung; er erklärt alle weiteren Veränderungen des rachitischen Skeletts aus einheitlichen und klar zu übersehenden mechanischen Gesichtspunkten.

Indem sich der eben geschilderte Vorgang während der Dauer der Rachitis an immer neuen Wachstumszonen wiederholt, wird das Längenwachstum des Röhrenknochens eine ständig zunehmende Einbuße seiner physiologischen Werte erfahren und in gleichem Maße wird die seitliche Ausbuchtung des in sich zusammensinkenden Spongiosagerüstes stärker in die Erscheinung treten; es entstehen so an der Knorpelknochengrenze jene kolben- bzw. becherförmigen Auftreibungen, die wir — nicht ganz zutreffend — als Epiphysenauftreibungen zu bezeichnen pflegen, denn in Wirklichkeit ist mehr der Knochen als der Knorpel daran beteiligt.

Digitized by Google
Original from UNIVERSITY OF CALIFORNIA
Generated on 2019-10-16 14:03 GMT / http://hdl.handle.net/2027/uc1.b3774664
Public Domain in the United States, Google-digitized / http://www.hathitrust.org/access_use#pd-us-google

Wie das verminderte Längenwachstum und die Auftreibungen der Metaphyse, so sind auch deren Strukturstörungen und die rachitischen Veränderungen an der Knorpelknochengrenze — im besonderen die Verbreiterung der Knorpelwucherungszonen und die Unregelmäßigkeit der Ossifikationslinien — als unmittelbare Folge der durch den Kalkmangel mechanisch bedingten Störung des Spongiosawachstums aufzufassen. Je mehr mit dem fortschreitenden Wachstum das Spongiosagerüst in sich zusammensinkt, um so mehr geht natürlich die normale Knochenarchitektur verloren. Das spongiöse Gefüge verdichtet sich auf Kosten der Markräume und das Markgewebe gerät unter gesteigerten Druck, so daß es blaurot erscheint und über das Schnittniveau hervorquillt. Die von Kassowitz [11] als entzündliche Hyperämie gedeutete Störung in der Blutzirkulation der spongiösen Appositionszonen ist in Wirklichkeit nur Stauungshyperämie, die sich aus der mechanischen Behinderung der physiologischen räumlichen Ausdehnung der Wachstumszonen erklärt; aus gleicher Ursache erklärt sich die Verbreiterung der Knorpelwucherungszone, welche infolge des verlangsamten Vorschreitens der Ossifikationslinie von den langsamer vordringenden Markgefäßen nicht rechtzeitig in Knochengewebe umgewandelt werden kann; also auch diese Knorpelverbreiterung ist keineswegs eine aktiv gesteigerte Knorpelwucherung, sondern ein passiver Vorgang, eine mechanisch verursachte Verzögerung der Umwandlung von Knorpel in Knochengewebe. Was schließlich die Unregelmäßigkeit der Ossifikationslinien anlangt, so erscheint es ohne weiteres einleuchtend, daß mit dem Weichbleiben des spongiösen Knochengerüstes und mit dem Fortfall der provisorischen Knorpelverkalkung die wichtigsten mechanischen Voraussetzungen für ein regelmäßiges Fortschreiten der endochondralen Ossifikation fehlen, und daß daher an Stelle der geraden Grenze von Knorpelwucherung und Knochenaufbau ein wirres Durcheinander beider Vorgänge als mechanische Folge des rachitischen Wachstums treten muß.

Alle diese rachitischen Störungen der endochondralen Ossifikation zeigen unverkennbare Analogien mit den metaphysären Veränderungen beim mechanisch gehemmten Längenwachstum im Tierexperiment: Hier wie dort gehemmte räumliche Ausdehnung der spongiösen Wachstumszonen in der Längsrichtung und entsprechend gesteigertes Breitenwachstum, hier wie dort Verdichtungen des spongiösen Gefüges, Verbreiterung der Knorpelwucherung und Unregelmäßigkeit der Ossifikationslinien — ein deutlicher Beweis, daß es sich hier wie dort um

Digitized by Google
Original from UNIVERSITY OF CALIFORNIA
Generated on 2019-10-16 14:03 GMT / http://hdl.handle.net/2027/uc1.b3774664
Public Domain in the United States, Google-digitized / http://www.hathitrust.org/access_use#pd-us-google

wesensgleiche Vorgänge handelt: um mechanische Störungen des Knochenwachstums, — im Tierexperiment durch äußere mechanische Einwirkung auf den gesunden Knochen, beim rachitischen Wachstum durch verminderte Druck- und Zugfestigkeit der Wachstumszonen infolge des Kalkmangels.

Ich habe bereits in meiner früheren Arbeit [1] auf die mechanische Pathogenese der endochondralen Ossifikationsstörungen als Folge des Kalkmangels hingewiesen, doch haben meine damaligen Ausführungen wenig oder keine Beachtung gefunden, vielleicht weil sie sich nur auf die makroskopischen Skelettveränderungen stützten und der histologischen Begründung entbehrten; um so mehr freut es mich, daß 10 Jahre später Schmorl [12] durch eingehende histologische Untersuchungen zu ganz analogen Schlußfolgerungen gelangt ist und auf Grund des Verhaltens der Knorpelkanäle die rachitischen Störungen der endochondralen Ossifikation als unmittelbare Folge des Kalkmangels anspricht; hiermit hat Schmorl für die von mir vertretene mechanische Pathogenese der Rachitis eine feste histologische Grundlage geschaffen.

Die ganze Reihe von Veränderungen, die an der Knorpelknochengrenze des rachitischen Röhrenknochens sukzessive auftreten: das verminderte Längenwachstum, die kolbigen Auftreibungen des Diaphysenendes, die Zerstörung der normalen Knochenarchitektur, die Verdichtungen der Spongiosa zu kompakterem Gefüge, sowie schließlich die Unregelmäßigkeit der Epiphysenlinien sind mithin als rein mechanischer Effekt der ungenügenden Kalkablagerung und der hieraus resultierenden mechanischen Unmöglichkeit des physiologischen Spongiosawachstums aufzufassen.

Die Wachstumsstörung der Diaphysenenden kann auf das periostale Wachstum nicht ohne Rückwirkung bleiben, denn mit der Verminderung des Längenwachstums muß es auch hier zu erheblicher Störung der physiologischen Druck- und Zugspannungen kommen. Da die Apposition osteoiden Gewebes seitens des Periost in ihrem physiologischen Mengenverhältnis durch die mangelnde Kalkablagerung ebensowenig tangiert wird, wie die seitens der Wachstumsknorpel, so werden sich die periostalen Knochenlamellen in dem Maße, als ihr Längenwachstum eine Reduktion ihrer physiologischen Werte erleidet, entsprechend stärker in die Breite entwickeln, d. h. Zylinder von größeren Durchmessern beschreiben; es wiederholt sich also auch hier wieder ein Vorgang, den wir schon im Tierexperiment beim mecha-

Digitized by Google
Original from UNIVERSITY OF CALIFORNIA
Generated on 2019-10-16 14:03 GMT / http://hdl.handle.net/2027/uc1.b3774664
Public Domain in the United States, Google-digitized / http://www.hathitrust.org/access_use#pd-us-google

nisch gehemmten Längenwachstum kennengelernt haben. Der rachitische Knochen zeigt daher, abgesehen von den Epiphysenauftreibungen, auch in seiner ganzen Länge ein vermehrtes Dickenwachstum, das mit der Fortdauer der Erkrankung im gleichen Verhältnis zunimmt, als das Längenwachstum gegen die Norm zurückbleibt.

Gleichzeitig rücken infolge ihrer ständig zunehmenden Durchmesser die periostalen Knochenzylinder immer weiter auseinander, so daß auf dem Querschnitt des rachitischen Knochens die lamellöse Struktur der Knochenrinde viel deutlicher zutage tritt als am gesunden. Durch dieses Auseinanderrücken der periostalen Lamellen entfällt wieder der seitliche Druck, den bei physiologischem Längenwachstum die einzelnen Lamellen gegeneinander ausüben, und infolge dieses fehlenden Seitendrucks lockert sich das kompakte Gefüge in den periostalen Appositionszonen; daher zeigen in der Rachitis die einzelnen Lamellen an ihrer Oberfläche einen bimssteinähnlichen Belag, der in Wirklichkeit aus feiner spongiöser Substanz osteoiden Gewebes besteht, so daß schließlich die Struktur der Knochenrinde auf dem Querschnitt einen eigenartigen Wechsel konzentrischer Lamellen kompakten Knochengewebes mit solchen spongiösen Gefüges erkennen läßt.

Es zeigt sich also am rachitischen Knochen sehr schön die Bestätigung des früher Gesagten, daß Compacta und Spongiosa nur verschiedene Dichtigkeitsgrade gleichen Knochengewebes darstellen, die unter der Einwirkung veränderter Druck- und Zugspannungen aus einem Dichtigkeitsgrad in den anderen übergehen können. Wie sich die Compacta der Knochenrinde unter dem fehlenden Seitendruck zur Spongiosa auflockert, so sahen wir umgekehrt die Spongiosa des Diaphysenendes sich stellenweise zur Compacta verdichten.

Es charakterisiert sich mithin die rachitische Wachstumsstörung tatsächlich als nichts anderes, als ein Wachstum unter pathologischen Druck- und Zugspannungen, nur daß diese nicht von außen auf den Knochen einwirken — wie bei den experimentell erzeugten mechanischen Wachstumsstörungen — sondern durch die mangelnde Druck- und Zugfestigkeit des Knochens selbst bedingt sind; es kann daher nicht überraschen, daß die Veränderungen des rachitischen Röhrenknochens im wesentlichen das gleiche Bild bieten, als im Tierexperiment ein in seinem Längenwachstum gehemmter Knochen (vgl. Abb. 5 u. 6).

Wie am Röhrenknochen durch die mechanische Unmöglichkeit des Spongiosawachstums zunächst das Längenwachstum beeinträchtigt wird,

Digitized by Google
Original from UNIVERSITY OF CALIFORNIA
Generated on 2019-10-16 14:03 GMT / http://hdl.handle.net/2027/uc1.b3774664
Public Domain in the United States, Google-digitized / http://www.hathitrust.org/access_use#pd-us-google

so am Schädelknochen durch die gleiche Ursache das Flächenwachstum; indem dieses in der Rachitis seine physiologische räumliche Ausdehnung nicht oder nur unvollkommen erreicht, bleiben Nähte und Fontanellen abnorm lange und abnorm weit klaffend. Die spongiösen Appositionszonen der Nahtgrenzen wuchern im Maße ihres verminderten Flächenwachstums — analog den Epiphysenauftreibungen des Röhrenknochens — stärker in die Breite; da ihnen aber durch den Druck des wachsenden Gehirns der Weg gegen das Schädelinnere versperrt ist, so müssen sie ihren Ausweg nach außen suchen. Die Knochenränder des rachitischen Schädelknochens erscheinen deshalb an ihrer Außenfläche verdickt, stellenweise wie nach außen umgeworfen. Die periostalen Lamellen des Schädeldachs erfahren in dem Maße, als sie sich in der Fläche nicht auswachsen können, ein entsprechend stärkeres Dickenwachstum — gerade so wie diejenigen des Röhrenknochens infolge ihres behinderten Längenwachstums — und verursachen hierdurch das für die Rachitis so charakteristische starke Prominieren der Tubera frontalia, parietalia usw. (Caput quadratum).

Abb. 5.

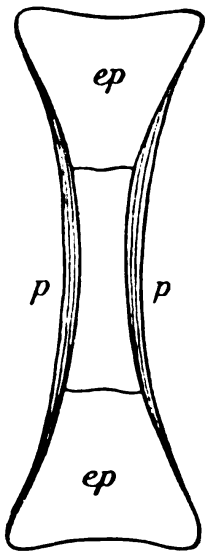

Abb. 6.

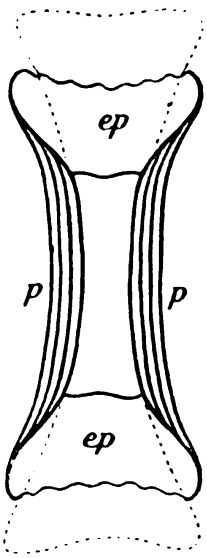

Abb. 5 physiologisches, Abb. 6 rachitisches Wachstum eines Röhrenknochens: *ep* bezeichnet das epiphysäre Längenwachstum, *p* das periostale Dickenwachstum; die Epiphysen sind fortgelassen; die unterbrochene Linie kennzeichnet das physiologische Wachstum.

Es erübrigt noch eine kurze Besprechung des rachitischen Wachstums gekrümmter Knochen (Schlüsselbein, Rippen, Schenkelhals u. a.), welches zu der für die Rachitis so charakteristischen Zunahme physiologischer Kurvaturen und schließlich zur Entstehung von Spontanfrakturen Anlaß gibt. Auch hier liegt das Primäre der Wachstumsstörung an den spongiösen Wachstumszonen des Diaphysenendes, deren osteoides Gewebe der hier gestellten mechanischen Aufgabe noch weniger gewachsen ist, als am geraden Knochen. Auch hier sinkt das spongiöse Knochengerüst mit dem fortschreitenden Wachstum in sich zusammen, aber aus mechanischen Gründen muß dieses Zusammensinken an der Konkavität der

Digitized by Google
Original from UNIVERSITY OF CALIFORNIA
Generated on 2019-10-16 14:03 GMT / http://hdl.handle.net/2027/uc1.b3774664
Public Domain in the United States, Google-digitized / http://www.hathitrust.org/access_use#pd-us-google

Krümmung schneller erfolgen als an der Konvexität, und es erfolgt deshalb das Längenwachstum des gebogenen Knochens stärker nach der Konkavität zu als in der Norm. Diese Biegungszunahme erfolgt also zuvörderst an den Diaphysenenden und steigert sich mit fortschreitendem Wachstum zu immer höheren Graden.

Auch hier wird durch das verminderte Längenwachstum und noch mehr durch die Biegungszunahme das periostale Wachstum sehr erheblich in Mitleidenschaft gezogen, da mit der Krümmungszunahme auf der konvexen Seite die Zugspannung, auf der konkaven hingegen die Druckspannung erhebliche Steigerung ihrer physiologischen Werte erfahren, so daß also auf jener das Dickenwachstum eine mit der Krümmungszunahme fortschreitende Abnahme, auf dieser eine entsprechende Zunahme erleidet. Auf dem Durchschnitt erscheint deshalb die Knochenrinde an der Konvexität der Krümmung verschmälert, an der Konkavität aber enorm verbreitert und die Markhöhle ist exzentrisch nach der Konvexität zu verlagert (Abb. 7 u. 8).

Abb. 7. Abb. 8.

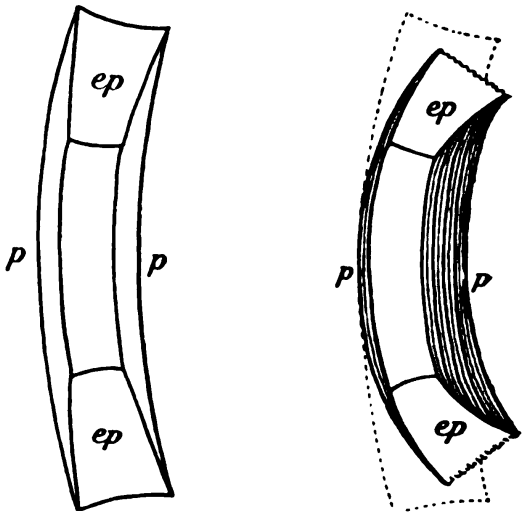

Physiologisches (Abb. 7) und rachitisches (Abb. 8) Wachstum eines gebogenen Knochens.
ep = epiphysäres Längenwachstum, *p* = periostales Dickenwachstum.

Mit dieser Wachstumsstörung sind die Vorbedingungen für die Infraktion gegeben; sie erfolgt, sobald im Innern die Reste des alten kalkhaltigen Knochens resorbiert sind und somit die osteoiden Appositionszonen ihren letzten Halt verloren haben — mit oder ohne äußeren Anlaß —, am Scheitel der Krümmung, indem die schmalen konvexen Appositionszonen der gesteigerten Zugspannung nachgeben und einreißen, die mächtigen konkavseitigen Periostanlagerungen aber infolge ihrer Weichheit der Druckspannung nachgeben und im Zentrum der Krümmung einknicken. Die rachitische Infraktion ist also letzten Endes nichts anderes, als der mechanische Schlußeffekt des rachitischen Wachstums gekrümmter Knochen; es findet sich dementsprechend der Callus derartiger Infraktionen ausschließlich an der Konkavität der Krümmung und ist stets subperiostal gelegen.

Digitized by Google
Original from UNIVERSITY OF CALIFORNIA
Generated on 2019-10-16 14:03 GMT / http://hdl.handle.net/2027/uc1.b3774664
Public Domain in the United States, Google-digitized / http://www.hathitrust.org/access_use#pd-us-google

Ueberblicken wir nochmals kurz die ganze Reihe der durch die rachitische Wachstumsstörung bewirkten Veränderungen: Das verminderte Längenwachstum und die kolbigen Auftreibungen der Diaphysenenden, die Veränderungen ihrer spongiösen Struktur, die Unregelmäßigkeit der Ossifikationslinien und die Verbreiterung der Wachstumsknorpel, die Dickenzunahme des Röhrenknochens, die Auflockerung seiner kompakten Knochenrinde zur Spongiosa, am Schädel die Lücken einerseits, die spongiösen und kompakten Auflagerungen anderseits, die Zunahme physiologischer Kurvaturen und ihre Neigung zu Infraktionen — so werden wir nach den vorstehenden Betrachtungen und im Einklang mit den Ergebnissen des Tierexperiments nicht umhin können, in all diesen Veränderungen des rachitischen Skeletts nichts anderes zu sehen als eine Kette mechanischer Notwendigkeiten, welche einzig und allein aus den im rachitischen Knochen wirksamen pathologischen Druck- und Zugspannungen bzw. ihrem Einfluß auf die räumliche Ausdehnung des wachsenden Knochens resultieren. Sie sind also nichts anderes, als der mechanische Effekt des Kalkmangels auf das Knochenwachstum.

Mit dieser Auffassung, welche in der Arbeit Schmorls ihre histologische Begründung findet, dürfte das Rätsel „Rachitis" seiner Lösung ein gut Stück näher gebracht sein, denn es schrumpft auf die Frage zusammen, wodurch die ungenügende Kalkablagerung verschuldet sei, eine Frage, deren Beantwortung jedoch nicht im Rahmen dieser Arbeit liegt.

Wir haben uns bis hierher lediglich mit der rachitischen Wachstumsstörung als solcher, d. h. mit der Störung der endochondralen und periostalen Ossifikation beschäftigt; kompliziert wird diese durch jene Reihe von Veränderungen, die sich aus dem physiologischen Gebrauch des Skeletts ergeben, also aus dem Einfluß des Muskelzuges und Belastungsdrucks und anderer mechanischer Faktoren auf das kalkarme Skelett, die wir der rachitischen Wachstumsstörung gegenüber als „rachitische Deformitäten" zusammenzufassen pflegen (Pectus carinatum, Kyphose und Skoliose, rachitische Vorderarmverkrümmungen, Coxa vara, X- und O-Bein, Pes valgus usw.).

Es erübrigt hier, auf diese Deformitäten näher einzugehen, da aus ihnen für die mechanische Pathogenese der Rachitis kaum wesentlich

Digitized by Google
Original from UNIVERSITY OF CALIFORNIA
Generated on 2019-10-16 14:03 GMT / http://hdl.handle.net/2027/uc1.b3774664
Public Domain in the United States, Google-digitized / http://www.hathitrust.org/access_use#pd-us-google

neue Gesichtspunkte herzuleiten sind. Es genügt hier darauf hinzuweisen, daß der Belastungsdruck ebenso wie jede sonstige Druckwirkung die räumliche Ausdehnung der rachitischen Wachstumszonen hemmt, der Muskel- und Bänderzug dieselbe hingegen begünstigt. Es finden sich deshalb an den Ansätzen von Sehnen und Faszien stets besonders reichliche Auflagerungen osteoiden Gewebes, worauf schon Pommer [13] aufmerksam gemacht hat, und mit der Dauer dieser Zugwirkungen erfahren die weichen Knochen eine völlige Ablenkung aus ihrer physiologischen Wachstumsrichtung nach der Zugrichtung hin, gerade so wie die belasteten Knochen in der Druckrichtung eine Wachstumshemmung und dafür eine Wachstumssteigerung nach der druckfreien Richtung erfahren; all' das wird bei der Betrachtung der Belastungsdeformitäten noch eine eingehendere Darstellung finden.

So wird das rachitische Skelett über Jahre hinaus ein Spielball der mannigfaltigsten mechanischen Einwirkungen, die teils aus dem Wachstum, teils aus der Funktion resultieren, aus Vorgängen also, die — an sich durchaus physiologisch — doch einen pathologischen Effekt bewirken, weil der kalkarme Knochen ihnen keine physiologische Druck- und Zugfestigkeit entgegenzusetzen vermag.

Wir können hiermit die Rachitis verlassen und uns der Betrachtung der durch äußere Druck- und Zugspannungen bewirkten Deformierungen zuwenden, die im Gegensatz zu den rachitischen rein örtlicher Natur sind und sich am völlig gesunden Knochen vollziehen.

Wir wollen wiederum die Metaphyse des Röhrenknochens zum Ausgangspunkt unserer Betrachtungen machen und wählen als geeignetstes Objekt das Genu valgum, weil dessen pathologisch-anatomische Veränderungen durch die Arbeiten von Mikulicz [14], J. Wolff [6] u. a. uns verhältnismäßig gut bekannt sind und in trefflicher Weise das bestätigen, was uns bereits das im Tierexperiment künstlich erzeugte Genu valgum gelehrt hat. Auch hier ist es das Spongiosawachstum, das durch die Drucksteigerung auf der lateralen Seite des Kniegelenks in seiner räumlichen Ausdehnung beeinträchtigt wird. Genau wie im Tierexperiment bleiben die spongiösen Appositionszonen auf der Druckseite in der Richtung des Längenwachstums in ihrer räumlichen Ausdehnung zurück, verdichten sich dafür zu kompakterem Gefüge und wachsen entsprechend ihrem mechanisch gehemmten Längenwachstum stärker in die Breite, wobei gleichzeitig die druckseitige Corticalis der Metaphyse eine erhebliche

Digitized by Google
Original from UNIVERSITY OF CALIFORNIA
Generated on 2019-10-16 14:03 GMT / http://hdl.handle.net/2027/uc1.b3774664
Public Domain in the United States, Google-digitized / http://www.hathitrust.org/access_use#pd-us-google

Biegungszunahme erfährt; die gerade entgegengesetzten Veränderungen finden sich an der medialen druckentlasteten Seite (Abb. 9 u. 10). Sehr instruktive Abbildungen vom Genu valgum gibt J. Wolff in seinem Atlas des „Transformationsgesetzes", zieht aber hieraus Schlußfolgerungen, denen wir keinesfalls beizustimmen vermögen; denn die kompaktere Struktur der druckseitigen Spongiosa und ihre stärkere Breitenentwicklung sind keine durch den „trophischen Reiz der Funktion" verursachten funktionellen Hypertrophien bzw. keine „funktionelle Anpassung an gesteigerte statische Inanspruchnahme", sondern rein mechanisch bedingte Wachstumsstörungen, Strukturen, die aus der äußeren Formabweichung der oberen Tibiametaphyse herzuleiten sind, also, wie Lorenz [16] sich treffend ausdrückt, gerade der Ausdruck für das Versagen funktioneller Anpassung an die gesteigerte statische Inanspruchnahme.

Abb. 9. Abb. 10.

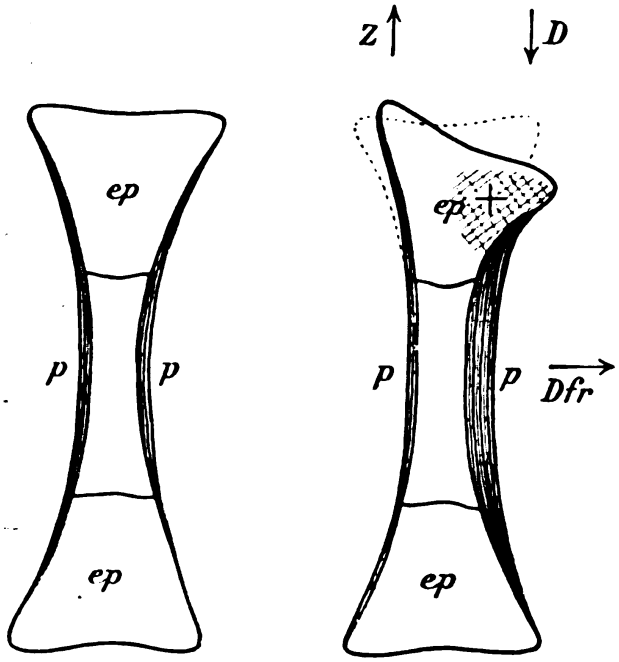

Abb. 9. Physiologisches Wachstum der Tibia.
Abb. 10. Wachstum der Tibia beim Genu valgum: auf der Druckseite (Pfeil *D*) Hemmung des epiphysären Längenwachstums und Spongiosaverdichtung (+) und vermehrtes periostales (*p*) Dickenwachstum in der druckfreien Richtung (Pfeil *Dfr.*).

Das gleiche gilt von den sekundären Wachstumsstörungen an den periostalen Appositionszonen, die auf der Druckseite ein beträchtlich verbreitertes Dickenwachstum erkennen lassen (Abb. 10 *p*). Sie wachsen eben ihrem mechanisch gehemmten Längenwachstum entsprechend stärker in die Breite, genau so wie die Knochenrinde des rachitischen Röhrenknochens bzw. die Knochenrinde der experimentell im Längenwachstum gehemmten Tibia gesteigertes Dickenwachstum zeigt, nur daß beim Genu valgum diese Wachstumsstörung entsprechend dem einseitig gehemmten Längenwachstum nur auf der Druckseite, also lateral, zu finden ist.

Noch greifbarer und überzeugender führt uns die pathologische

Digitized by Google
Original from UNIVERSITY OF CALIFORNIA
Generated on 2019-10-16 14:03 GMT / http://hdl.handle.net/2027/uc1.b3774664
Public Domain in the United States, Google-digitized / http://www.hathitrust.org/access_use#pd-us-google

Anatomie der Skoliose die mechanische Pathogenese der Belastungsdeformitäten vor Augen, weil hier die Verteilung der pathologischen Druck- und Zugspannungen sehr klar zu übersehen ist, und weil ihre Wirkung nicht nur an der Wirbelsäule, sondern an den beteiligten Rippen besonders sinnfällig zum Ausdruck kommt. Der Wirbelkörper wächst, wie wir früher sahen, anfänglich allseitig durch spongiöse Apposition, später mehr nach dem Typus eines Röhrenknochens epiphysär durch Spongiosa in die Höhe, periostal durch Compacta in die Breite; doch bleibt die kompakte Knochenrinde schmäler als die des Röhrenknochens, so daß der Wirbel auf dem Durchschnitt ein vorwiegend spongiöses Gefüge zeigt. Der im Wachstum befindliche Wirbel bietet dementsprechend abnormen Druck- und Zugwirkungen sehr

Abb. 11. Abb. 12.

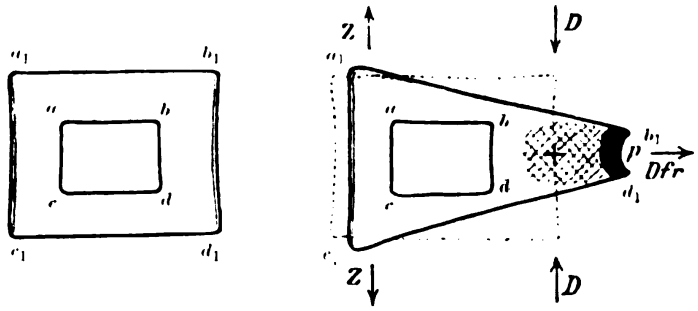

Abb. 11. Physiologisches Wachstum eines Wirbels. — Abb. 12. Wachstum eines skoliotischen Wirbels: auf der Druckseite (Pfeil *D*) Hemmung des Höhenwachstums und gesteigertes Breitenwachstum in der druckfreien Richtung (Pfeil *Dfr*). Spongiosaverdichtungen (*c*) und periostale Verbreiterung (*p*).

günstige Angriffspunkte, und es erleidet daher sein Wachstum unter der Einwirkung pathologischer Druck- und Zugspannungen schnell charakterische Veränderungen, die am markantesten am frontalen Durchschnitt des skoliotischen Keilwirbels zu sehen und zu verstehen sind. Es sind auch hier (Abb. 11 u. 12) im wesentlichen die gleichen Wachstumsstörungen, die beim Genu valgum das obere Tibiaende zeigte: auf der Druckseite — also an den konkavseitigen Partien der Wirbelsäule — bleiben die spongiösen Appositionszonen im Höhenwachstum zurück, verdichten sich hier zu kompakterem Gefüge und wachsen ihrem gehemmten Höhenwachstum entsprechend stärker in die Breite, d. h. in die druckfreie Richtung. Das Entgegengesetzte geschieht an den konvexseitigen Partien der Zugseite, so daß schließlich der Wirbel nach der Druckseite zu keilförmig abgeschrägt und verbreitert, nach der Zugseite zu entsprechend verschmälert ist, während sein inneres Gefüge dort kompakter, hier aufgelockert erscheint. Schließlich werden auch die perio-

Digitized by Google
Original from UNIVERSITY OF CALIFORNIA
Generated on 2019-10-16 14:03 GMT / http://hdl.handle.net/2027/uc1.b3774664
Public Domain in the United States, Google-digitized / http://www.hathitrust.org/access_use#pd-us-google

stalen Appositionszonen in Mitleidenschaft gezogen und so kommt es an den konkaven Rändern zur Anbildung dicker kompakter Lamellen, während an der Konvexität die Knochenrinde eine entsprechende Verschmälerung erkennen läßt (Abb. 12).

Durch die seitliche Ausbiegung der skoliotischen Wirbelsäule wird das Rippenwachstum sehr erheblich in Mitleidenschaft gezogen, indem die konvexseitigen Rippen unter gesteigerte Druckspannung, die konkavseitigen unter entsprechend vermehrte Zugspannung gesetzt werden (Abb. 14, Pfeil *D*). Dementsprechend erleiden die Rippen Aenderungen ihrer physiologischen Wachstumsrichtung, die die Gesetzmäßigkeit der mechanischen Wachstumsstörungen besonders sinnfällig ver-

Abb. 13.

Abb. 14.

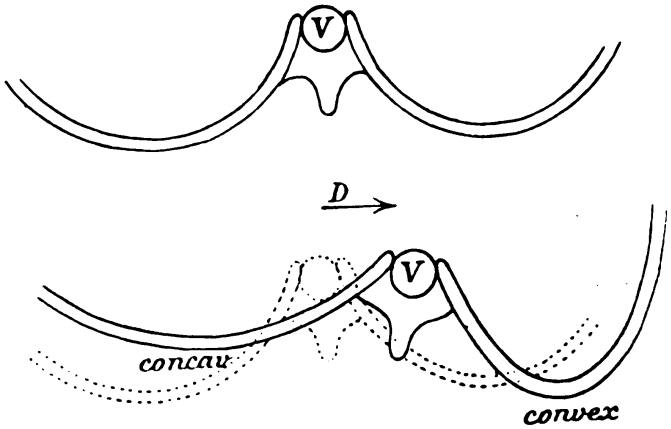

Abb. 13. Physiologisches Rippenwachstum. — Abb. 14. Rippenwachstum bei Skoliose. Pfeil *D* bezeichnet die durch das seitliche Ausweichen des Wirbels (*V*) veränderten Druck- und Zugspannungen.

anschaulichen: auf der Druckseite — also an den konvexseitigen Rippen — kommt es zu Hemmung des Längenwachstums und stärkerem Breitenwachstum, auf der Zugseite hingegen werden die konkavseitigen Rippen nicht nur um vieles länger als in der Norm, sondern auch entsprechend schmäler; ferner erfahren die konvexseitigen Rippen infolge der gesteigerten Druckspannung eine starke Zunahme ihrer physiologischen Krümmung, wodurch der skoliotische Rippenbuckel entsteht, die konkavseitigen Rippen unter der gesteigerten Zugspannung eine entsprechende Biegungsabnahme. Durch Fortleitung der veränderten Druck- und Zugspannungen erleiden schließlich auch die vorderen Thoraxpartien analoge Veränderungen, wenn auch in kleinerem Maßstabe als die hinteren. Es ist also die Skoliose tatsächlich eines der lehrreichsten Beispiele für die mechanische Pathogenese der Skelettdeformitäten, da es die Gesetzmäßigkeit derselben in klarster und unzweideutigster Weise zum Ausdruck bringt.

Digitized by Google
Original from UNIVERSITY OF CALIFORNIA
Generated on 2019-10-16 14:03 GMT / http://hdl.handle.net/2027/uc1.b3774664
Public Domain in the United States, Google-digitized / http://www.hathitrust.org/access_use#pd-us-google

Für die Orthopädie von großem Interesse sind die Fernwirkungen hochsitzender Skoliosen auf Gesichts- und Schädelwachstum, wie wir sie besonders beim Caput obstipum congenitum beobachten. Hier kommt es durch die Kontraktur des Kopfnickermuskels an Kopf und Wirbelsäule zu einer äußerst hochgradigen Abänderung der physiologischen Druck- und Zugspannungen während einer sehr frühen Wachstumsperiode. Kopf und Halswirbelsäule geraten in dauernde skoliotische Haltung mit nach der gesunden Seite gerichteter Konvexität. Bei der großen Intensität des Wachstums der ersten Lebensjahre entwickeln sich sehr schnell an den Halswirbeln die oben geschilderten skoliotischen Veränderungen, und in analoger Weise nehmen in der Folge auch die Gesichts- und Schädelknochen an dieser Wachstumsstörung teil, so daß außer der Halswirbelskoliose eine förmliche Kopfskoliose zustande kommt, d. h. Gesicht und Schädel erfahren an ihrer konkavseitigen Hälfte ein vermindertes Höhen- und vermehrtes Breitenwachstum, an ihren konvexseitigen Partien umgekehrt ein stärkeres Höhen- und geringeres Breitenwachstum, so daß es schließlich zu sehr entstellenden Assymmetrien der Schädel- und Gesichtsbildung kommt. Ueber die Entstehung dieser Veränderungen ist viel gestritten worden, doch kann es wohl keinem Zweifel unterliegen, daß sie ebenso wie die skoliotischen Thoraxdeformitäten lediglich aus den veränderten Druck- und Zugspannungen herzuleiten sind; denn daß durch die Kontraktur des Kopfnickermuskels die Druck- und Zugspannungen an Kopf und Wirbelsäule eine hochgradige Abänderung ihrer physiologischen Werte erfahren, gilt hier genau so, wie für alle fixierten Kontrakturstellungen. Es findet deshalb stets auf der konkaven Seite pathologischer Gelenkkontrakturen bzw. Ankylosen, sofern sie Jugendliche betreffen, ein vermindertes Längenwachstum und ein entsprechend stärkeres Breitenwachstum der in Mitleidenschaft gezogenen Knochen statt, während auf der konvexen Seite entgegengesetzt die Knochen schmal bleiben und dafür stärker in die Länge wachsen. Gerade auf dieses differente Verhalten der Knochenanbildung bei winkligen Ankylosen, welches ein Analogon in der stärkeren Callusbildung an der konkaven Seite winklig geheilter Knochenbrüche findet, stützte J. Wolff seine Lehre vom „trophischen Reiz der Funktion"; in Wahrheit haben aber auch diese scheinbaren „Hypertrophien" an der Konkavität fixierter Kontrakturen und Ankylosen sowie deform geheilter Frakturen mit der Funktion nicht das mindeste zu tun, sondern sind lediglich Folge der durch die Deformität bewirkten

Digitized by Google
Original from UNIVERSITY OF CALIFORNIA
Generated on 2019-10-16 14:04 GMT / http://hdl.handle.net/2027/uc1.b3774664
Public Domain in the United States, Google-digitized / http://www.hathitrust.org/access_use#pd-us-google

Störung der physiologischen Druck- und Zugspannungen, welche eine stärkere Wachstumsentfaltung bzw. Callusbildung nur in der druckfreien Richtung gestattet. Es soll damit keineswegs geleugnet werden, daß sich sekundär nach Jahr und Tag im Innern solcher deformer Skeletteile funktionelle Strukturen zum Teil wieder herstellen, aber die ursprüngliche Pathogenese dieser im Gefolge pathologischer Gelenkkontrakturen auftretenden Wachstumsstörungen ist eine rein mechanische.

Diese mechanische Pathogenese hat in gleicher Weise Geltung für die statischen Veränderungen des Schenkelhalses, die während der Adoleszenz unter der Einwirkung bestimmter beruflicher Schädlichkeiten zur Schenkelhalsabbiegung (Coxa vara) Anlaß geben. Der Schenkelhals ist bekanntlich die klassische Stätte, von der die ganze Lehre der funktionellen Knochenarchitektur ihren Ausgang genommen hat; an ihr haben H. v. Meyer [15] und der Mathematiker Culmann die Uebereinstimmung der Spongiosaanordnung mit den Gesetzen der graphischen Statik entdeckt und überzeugend entwickelt. Die funktionelle Struktur des Schenkelhalses steht außer Zweifel, wenn aber in der Adoleszenz das epiphysäre Wachstum des Schenkelhalses durch schädigende mechanische Einflüsse aus seiner physiologischen Wachstumsrichtung abgelenkt wird, wenn entsprechend früher erörterten Gesetzen der Schenkelhals eine Zunahme seiner physiologischen Biegung erfährt, indem sich die spongiösen Appositionszonen stärker nach der Konkavität zu entwickeln und indem gleichzeitig die druckseitige Corticalis eine Biegungszunahme erfährt und stärker in die Breite wächst, dann resultiert in dem deformen Schenkelhals eine pathologische Struktur, die nicht mehr funktionell, sondern rein mechanisch bedingt ist, die also aus der gleichen mechanischen Gesetzmäßigkeit zu erklären ist, wie die analogen Veränderungen des Femur an der eingegipsten Hinterextremität des Kaninchens, wo von irgendwelcher Funktion ja überhaupt keine Rede sein kann.

All das hier Gesagte gilt in gleicher Weise für die mechanischen Deformierungen des Fußskeletts (angeborener Klumpfuß, statischer Plattfuß, Hallux valgus u. a.), bei denen wir aber nicht länger verweilen wollen, weil sich neue Gesichtspunkte für die mechanische Pathogenese der Skelettdeformitäten daraus kaum mehr ergeben; auch hier zeigt sich immer wieder die gleiche Gesetzmäßigkeit, wonach vermehrte Druckspannung die räumliche Ausdehnung der spongiösen

Digitized by Google
Original from UNIVERSITY OF CALIFORNIA
Generated on 2019-10-16 14:04 GMT / http://hdl.handle.net/2027/uc1.b3774664
Public Domain in the United States, Google-digitized / http://www.hathitrust.org/access_use#pd-us-google

Wachstumszonen hemmt, gesteigerte Zugspannung dieselbe aber begünstigt usw.

Zahlreiche Beobachtungen sprechen dafür, daß auch Druckentlastung im Sinne der Zugspannung auf das Knochenwachstum fördernd einwirkt; so pflegt bei Luxationen im frühen Kindesalter der luxierte Knochen ein gesteigertes Längenwachstum zu erfahren, ein Vorgang, der besonders häufig am luxierten Radius beobachtet wird; auch die fast regelmäßige Abflachung der Hüftpfanne bei der kongenitalen Hüftluxation dürfte in diesem Sinne zu deuten sein.

Hiermit können wir unsere Betrachtungen der durch äußere mechanische Einflüsse bewirkten Störungen des Knochenwachstums beschließen; sie stehen mit allem, was nach den Ergebnissen des Tierexperiments und nach den Einblicken in die rachitische Wachstumsstörung zu erwarten war, in vollem Einklang und lassen an der mechanischen Pathogenese aller dieser Deformitäten nicht den geringsten Zweifel.

Mit dem Wolffschen Transformationsgesetz steht, wie mehrfach gezeigt, das Resultat vorstehender Betrachtungen in vielfachem Widerspruch. So hoch der Wert des von J. Wolff beigebrachten Tatsachenmaterials über die Architektur gesunder und kranker Knochen zu veranschlagen ist, so wenig vermögen wir seinen hieraus gezogenen Schlußfolgerungen beizustimmen. Wolffs Grundirrtum war, daß er die für den gesunden Knochen geltenden Gesetze ohne weiteres auch auf den kranken übertrug, und daß er hierbei ausschließlich die Innenarchitektur berücksichtigte, die äußeren Gestaltveränderungen deformer Knochen aber völlig vernachlässigte.

Noch ein anderer Irrtum der Wolffschen Lehre bedarf hier der Berichtigung, das ist die Annahme, daß die Entstehung der Skelettdeformitäten von den Wachstumsvorgängen unabhängig erfolge; daß die „Transformationskraft" auch am fertigen Knochen in gleicher Weise wirksam sei wie am wachsenden. Wir sahen, daß gerade das Entgegengesetzte zutrifft, daß die Plastizität des wachsenden Knochens die Voraussetzung für die Entstehung der Skelettdeformitäten bildet; allerdings behält der Knochen durch die Fortdauer der Apposition und Resorption auch nach beendetem Wachstum noch eine gewisse Plastizität, aber diese ist im Vergleich zu der des wachsenden Knochens minimal und kann zu Formstörungen, wie wir sie in der Entwicklungsperiode beobachten, keinen Anlaß mehr geben.

Weit mehr als Wolffs Lehre wurde die alte Hüter-Volk-

Digitized by Google
Original from UNIVERSITY OF CALIFORNIA
Generated on 2019-10-16 14:04 GMT / http://hdl.handle.net/2027/uc1.b3774664
Public Domain in the United States, Google-digitized / http://www.hathitrust.org/access_use#pd-us-google

mannsche Drucktheorie den tatsächlichen Verhältnissen gerecht, wenigstens hinsichtlich der äußeren Formstörungen deformer Skeletteile; indem sie aber die Innenarchitektur nicht in gleicher Weise berücksichtigte, geriet auch sie in den Irrtum, organische Wirkungen des Drucks und Zugs auf die Knochenbildung anzunehmen, wo es sich tatsächlich nur um mechanisch bewirkte Störungen in der räumlichen Ausdehnung des wachsenden Knochens handelt.

Es bleibt noch die Frage zu beantworten, von welcher Stärke und Dauer muß die Einwirkung abnormer Druck- und Zugspannungen sein, um am wachsenden Knochen bleibende Schädigungen zu bewirken? Die Voraussetzungen des Tierexperiments, das durch den redressierenden Gipsverband dauernde Aenderung der physiologischen Druck- und Zugspannungen setzt, findet sich bei den Skelettdeformitäten des Menschen nur zum Teil erfüllt; so bei den intrauterinen Entwicklungsstörungen, insofern hier die betreffenden Skeletteile tatsächlich für geraume Zeit ihrer Entwicklung in abnormer Stellung fixiert werden; so auch bei den angeborenen bzw. erworbenen Kontrakturen, sobald dieselben durch Weichteilsschrumpfung fixiert sind, bei den Ankylosen und schlecht geheilten Frakturen, bei zahlreichen Mißbildungen usw. Auch bei der rachitischen Wachstumsstörung ist die Einwirkung der pathologischen Druck- und Zugspannungen, die sich aus der durch den Kalkmangel verminderten Druck- und Zugfestigkeit des Knochens ergibt, eine dauernde, über Monate und Jahre sich erstreckende.

Anders bei den „Belastungsdeformitäten" (und den ihnen nahestehenden vestimentären Deformitäten); hier sehen wir schon bei zeitweiser Einwirkung mechanischer Schädlichkeiten analoge und oft sehr hochgradige Wachstumsstörungen sich entwickeln; denn die fehlerhafte bzw. gesteigerte statische Inanspruchnahme der Wirbelsäule und unteren Extremitäten ist ja nur in der aufrechten Körperhaltung wirksam und auch dann keineswegs ständig.

Dieser Umstand, sowie die Tatsache, daß die gleichen Schädlichkeiten, beispielsweise eine fehlerhafte Schreibhaltung oder überlanges Stehen im Beruf, von zahlreichen Kindern bzw. Jugendlichen ohne jeden Nachteil vertragen werden, während sie bei anderen zur Entstehung schwerer Skelettdeformitäten Anlaß geben, hat dazu geführt, den Belastungsdeformitäten in pathogenetischer Hinsicht eine Sonderstellung zu geben; von verschiedenster und sehr maßgeblicher Seite wird die Ansicht vertreten, daß die hier in Frage kommenden mechanischen

Digitized by Google
Original from UNIVERSITY OF CALIFORNIA
Generated on 2019-10-16 14:04 GMT / http://hdl.handle.net/2027/uc1.b3774664
Public Domain in the United States, Google-digitized / http://www.hathitrust.org/access_use#pd-us-google

Schädlichkeiten an sich außerstande seien, das Skelett zu deformieren, sondern nur unter der Voraussetzung einer pathologischen Knochenweichheit. Welcher Art diese Knochenweichheit sei, darüber gehen die Ansichten freilich sehr auseinander; einzelne bezeichnen sie direkt als chronische Rachitis (Karewsky [17], Ruppprecht [18] u. a.), Mikulicz [14] hat den Begriff der Spätrachitis (Rachitis tarda) geprägt, Hoffa [19] spricht von einer in ihrem Wesen noch unbekannten Knochenerkrankung, andere machen juvenile Osteomalazie verantwortlich usw.

Wenn wir zu dieser für die Pathogenese der Belastungsdeformitäten äußerst wichtigen Frage noch kurz Stellung nehmen, so wäre zuvörderst darauf hinzuweisen, daß alle diese Annahmen mehr oder weniger hypothetischer Natur sind; nur Mikulicz [14] stützte sich auf greifbare anatomisch-pathologische Veränderungen, die von ihm beim Genu valgum adolescentium gefundenen Veränderungen der Epiphysenlinien, die mit denen bei der Rachitis große Uebereinstimmung zeigen. Wir haben indessen identische Veränderungen der Epiphysenlinien im Tierexperiment als Folge mechanisch gehemmten Längenwachstums auftreten sehen. Nachdem wir diese als mechanischen Effekt des gestörten Längenwachstums und in logischer Schlußfolgerung die rachitischen Veränderungen an der Knorpel-Knochen-Grenze als mechanischen Effekt des Kalkmangels ansprechen mußten, eine Auffassung, die durch Schmorls Arbeit ihre Bestätigung findet, würden wir uns in einen bedenklichen Circulus vitiosus begeben, wenn wir die Mikuliczschen Befunde ohne weiteres für den Beweis ächter Rachitis verwerten wollten. Sie sind vielmehr gleich den Befunden im Tierexperiment nur als Folge örtlicher Drucksteigerung auf das Längenwachstum zu deuten, um so mehr als auch alle sonstigen Veränderungen des Genu valgum, wie Mikulicz selbst sie beschreibt, in nichts von denen des experimentell erzeugten Genu valgum abweichen. Die Theorie der „Spätrachitis" ruht mithin auf recht schwankender Basis und könnte höchstens eine Stütze finden, wenn das Genu valgum adolescentium, sowie die entsprechenden statischen Deformitäten des Fußes bzw. Schenkelhalses in der Adoleszenz mit anderweiten klinischen Symptomen frischer Rachitis vereint zur Beobachtung kämen; diese Formfehler aber sind ebenso wie die habituelle Skoliose nach allen unseren Erfahrungen rein lokale Erkrankungen späterer Altersperioden und höchstens mit Residuen früherer Rachitis vergesellschaftet.

Digitized by Google
Original from UNIVERSITY OF CALIFORNIA
Generated on 2019-10-16 14:04 GMT / http://hdl.handle.net/2027/uc1.b3774664
Public Domain in the United States, Google-digitized / http://www.hathitrust.org/access_use#pd-us-google

Die habituelle Skoliose des Schulalters ist eine klinisch so wohlcharakterisierte Erkrankung, daß jeder erfahrene Arzt sie auf den ersten Blick von der rachitischen Skoliose unterscheiden wird. Wann ist jemals diese „Schulskoliose" bei ihrem ersten Auftreten oder während ihrer weiteren über Jahre sich erstreckenden Entwicklung von Epiphysenauftreibungen oder sonstigen rachitischen Symptomen begleitet? Nach meinen statistischen Aufzeichnungen über das Kindermaterial des Neumannschen Kinderhauses der Jahre 1896—1902 [20] entfielen auf 233 rachitische Skoliosen 541 — also mehr als doppelt so viele — habituelle, d. h. solche, welche nachweislich in den Schuljahren entstanden sind und mit Rachitis sicher nichts zu tun hatten. Ich gebe gern zu, daß ein Teil dieser „habituellen" Skoliosen auf kongenitale Anomalien des Rumpfskeletts im Sinne Böhms [10] zurückzuführen sind, aber sicher nur ein geringer Prozentsatz; die große Mehrzahl derselben sind richtige Schulskoliosen, d. h. mechanische Wachstumsstörungen, welche den Schädigungen fehlerhafter Haltung ihre Entstehung verdanken, und bei denen von irgendeiner pathologischen Knochenweichheit keine Rede ist, sondern nur von der physiologischen Plastizität der Wachstumsjahre.

Auch das statische Genu valgum und der statische Plattfuß sowie die statische Coxa vara haben in der großen Zahl der Fälle mit Rachitis nicht das geringste zu tun und sind klinisch von den entsprechenden rachitischen Deformitäten ebenso leicht zu unterscheiden, wie die habituelle Skoliose von der rachitischen.

Ist die Rachitis der späteren Wachstumsjahre also zum mindesten äußerst zweifelhaft, und beschränkt sich der Ablauf wirklicher Rachitis wahrscheinlich auf die 3—4 ersten Lebensjahre, so kann an einem Vorkommen juveniler Osteomalazie gegen Ende der Wachstumsjahre allerdings kaum gezweifelt werden; diese juvenile Osteomalazie, zu der wahrscheinlich auch die meisten in den letzten Jahren als „Hungerosteopathie" beschriebenen Skeletterkrankungen zu rechnen sind, kann, solange das epiphysäre Wachstum noch im Gange ist, gleich der Rachitis zu Epiphysenauftreibungen Anlaß geben — wie denn diese Epiphysenauftreibungen überhaupt nur ein Symptom der verschiedensten Erkrankungen des wachsenden Skeletts bilden (z. B. der fötalen Skeletterkrankungen, der Ostitis fibrosa, der Möller-Barlowschen Erkrankung u. a.) —, ist indessen von der Rachitis scharf zu trennen, denn sie bewirkt keine rachitischen, sondern osteomalazische Deformitäten und hat für die Pathogenese der

Digitized by Google
Original from UNIVERSITY OF CALIFORNIA
Generated on 2019-10-16 14:04 GMT / http://hdl.handle.net/2027/uc1.b3774664
Public Domain in the United States, Google-digitized / http://www.hathitrust.org/access_use#pd-us-google

Belastungsdeformitäten sicher nur in sehr vereinzelten Fällen ätiologische Bedeutung.

Wir können mithin den Erweichungszuständen des Skeletts für die Pathogenese der Belastungsdeformitäten keine entscheidende Bedeutung zuerkennen und müssen die Sonderstellung der Belastungsdeformitäten in pathogenetischer Hinsicht statt in pathologischer Knochenweichheit weit mehr in Gründen anatomischer und physiologischer Natur suchen.

In ersterer Hinsicht wäre vor allem darauf hinzuweisen, daß der anatomische Bau sowohl der Wirbelsäule als der unteren Extremität, welche in der aufrechten Haltung die Körperlast zu tragen haben, die Entstehung mechanischer Wachstumsstörungen in hohem Maße begünstigt. Das ist entwicklungsgeschichtlich leicht verständlich, denn beim Vierfüßer sind diese Skeletteile weit mehr Bewegungs- als Belastungsorgane. Wirbelsäulenverkrümmungen wären sicher weit seltener, wenn die Wirbelsäule des Menschen wirklich ein festes Rückgrat desselben darstellte; sie ist aber ein mehrfach gebogener und nach allen Richtungen leicht biegsamer, in 24 Segmente gegliederter Stab, deren jedes fast ganz aus spongiösem Gefüge besteht und sein gesondertes spongiöses Wachstum hat. Während der Wachstumsjahre finden also schädigende mechanische Einflüsse an 24 spongiösen Appositionszonen ihre Angriffspunkte; nach meinen früheren Darlegungen ist es daher leicht verständlich, daß die menschliche Wirbelsäule die ihr durch die aufrechte Körperhaltung zugemuteten Beanspruchungen verhältnismäßig leicht und schnell mit mechanischer Wachstumsinsuffizienz beantwortet. Nicht viel anders liegen die Verhältnisse bei der unteren Extremität, die ja auch beim Vierfüßer durch Belastung in weit geringerem Maße beansprucht wird als beim Menschen; sowohl die Schenkelhalsbiegung als der lateralwärts offene Kniewinkel sowie ganz besonders das Fußgewölbe bedeuten in der aufrechten Körperhaltung eine Bedrohung des physiologischen Wachstums, denn alle drei Stellen sind Stätten regster spongiöser Apposition. Während aber am Schenkelhals nur eine, am Knie zwei spongiöse Wachstumszonen schädigenden mechanischen Einflüssen zu widerstehen haben, kommen am Fußgewölbe deren sehr zahlreiche in Betracht; dementsprechend kommen die statischen Deformitäten des Schenkelhalses am seltensten, die des Fußgewölbes am häufigsten zur Beobachtung. Man muß sich in die Wachstumsvorgänge hineindenken, um die enorme mechanische Arbeits-

Digitized by Google
Original from UNIVERSITY OF CALIFORNIA
Generated on 2019-10-16 14:04 GMT / http://hdl.handle.net/2027/uc1.b3774664
Public Domain in the United States, Google-digitized / http://www.hathitrust.org/access_use#pd-us-google

leistung zu ermessen, die die einzelnen spongiösen Wachstumszonen des Fußskeletts im jahrelangen Aufbau des Fußgewölbes leisten, und man wird unschwer begreifen, daß das Wachstum dieses noch im Werden begriffenen Gewölbes durch die Körperbelastung auf das schwerste bedroht wird; denn wenn schon die spongiösen Strukturen des fertigen Knochens auf ihre physiologische Beanspruchungen auf das genaueste berechnet sind, wieviel mehr muß der wachsende Knochen gesteigerter statischer Inanspruchnahme erliegen, auch wenn die mechanischen Schädigungen nicht dauernd einwirken, sich dafür aber Tag für Tag wiederholen und so im Laufe von Monaten und Jahren zu immer größeren Beträgen summieren, wie das sowohl bei der fehlerhaften Schreibhaltung wie bei den professionellen Schädigungen des Fußskeletts usw. der Fall ist.

Ein treffliches Beispiel für den schädigenden Effekt zeitweiser mechanischer Einwirkungen bieten die den „Belastungsdeformitäten" nahestehenden vestimentären Deformitäten, besonders die durch Stiefeldruck bewirkten Zehendeformitäten. Wem fiele es ein, den Hallux valgus aus pathologischer Knochenweichheit herzuleiten, nur weil der Stiefeldruck nicht auch nachts wirksam ist?

Sehen wir also in anatomischen und entwicklungsgeschichtlichen Tatsachen die Disposition des Stützapparats zur Entstehung von Belastungsdeformitäten begründet, so erklärt sich die sehr verschiedene Reaktionsfähigkeit des Skeletts auf die gleichen Schädlichkeiten vornehmlich aus Gründen physiologischer Natur. Wie schon Hüter [4] und v. Volkmann [5] gelehrt hatten, ist hierfür nicht das Skelett, sondern in weit höherem Maße die Muskulatur das Entscheidende, da ja die aufrechte Körperhaltung keine Funktion des Skeletts allein ist, sondern eine solche des Bewegungsapparats im weitesten Sinne, an der Muskeln, Sehnen, Faszien und Bandapparate den gleichen Anteil haben, als das knöcherne Gerüst.

Diese alte — etwas in Vergessenheit geratene — Lehre Hüter-Volkmanns besteht auch heute unzweifelhaft noch zu Recht und erklärt die verschiedene individuelle Reaktionsfähigkeit auf die aus der aufrechten Körperhaltung resultierenden Schädigungen durchaus befriedigend und einwandfrei. Es erliegen diesen Schädigungen vorwiegend Individuen mit mangelnder Muskelenergie, also einmal anämische, schlecht genährte, elende oder sonst irgendwie kranke Kinder, dann aber auch völlig gesunde, gutgenährte, fettreiche, aber

Digitized by Google
Original from UNIVERSITY OF CALIFORNIA
Generated on 2019-10-16 14:04 GMT / http://hdl.handle.net/2027/uc1.b3774664
Public Domain in the United States, Google-digitized / http://www.hathitrust.org/access_use#pd-us-google

muskelschwache oder „muskelfaule“ Individuen, die die für die aufrechte Körperhaltung erforderliche Innervation ihrer Muskeln nicht oder nur unvollkommen aufzubringen vermögen. Sobald diese muskelschwachen bzw. muskelfaulen Individuen der gewohnheitsmäßigen Ermüdungshaltung zum Opfer fallen, sind die Vorbedingungen zur Entstehung der mechanischen Wachstumsstörung gegeben; denn mit dem „Habituellwerden“ fixiert sich die anfänglich mobile Haltungsanomalie sehr bald durch Weichteilsschrumpfung und wandelt die anfänglich zeitweise Einwirkung abnormer Druck- und Zugspannungen allmählich in eine dauernde um.

Primär versagt also die Muskelenergie, sekundär erst die mechanische Wachstumsenergie gegenüber den Anforderungen der aufrechten Körperhaltung, sobald diese die physiologischen Beanspruchungen des Skeletts — wenn auch nur zeitweise — überschreiten, und an die Stelle des physiologischen Wachstums tritt die mechanische Wachstumsstörung — „die Belastungsdeformität“ des zwar an sich völlig gesunden, aber durch die Plastizität des Wachstums hochgradig modellierbaren Knochens.

Ich bin am Schluß meiner Ausführungen, welche — vom physiologischen Wachstum ausgehend — auf Grund des Tierexperiments sowie des pathologisch-anatomischen und klinischen Tatsachenmaterials den Nachweis versuchten, daß die rachitischen Skelettveränderungen und die durch äußere mechanische Einwirkungen verursachten Skelettdeformitäten pathogenetisch auf wesensgleiche Vorgänge zurückzuführen sind, auf mechanische Störungen des Knochenwachstums. Hier wie dort kommt es unter der Einwirkung pathologischer Druck- und Zugspannungen zu bestimmten, gesetzmäßigen Störungen der räumlichen Ausdehnung der durch den Kalkmangel weichen bzw. durch die Plastizität des Wachstums leicht modellierbaren Wachstumszonen, zu Abweichungen ihrer physiologischen Wachstumsrichtung, ohne daß dabei die organischen Bildungsvorgänge eine Unterbrechung erfahren. Apposition und Resorption nehmen vielmehr auch unter den pathologischen Druck- und Zugspannungen ihren ungestörten Fortgang und erfolgen in durchaus physiologischer Menge; aber ihr räumliches Fort-

Digitized by Google
Original from UNIVERSITY OF CALIFORNIA
Generated on 2019-10-16 14:04 GMT / http://hdl.handle.net/2027/uc1.b3774664
Public Domain in the United States, Google-digitized / http://www.hathitrust.org/access_use#pd-us-google

schreiten in der physiologischen Wachstumsrichtung ist der Störung der Druck- und Zugspannungen entsprechend verändert. Hierin allein liegt, wie auch das Tierexperiment erweist, das Wesen der mechanischen Störungen des Knochenwachstums.

Literatur.

1. H. Maaß, Ueber mechanische Störungen des Knochenwachstums. Virchows Archiv Bd. 163 und Berl. klin. Wochenschr. 1900, Nr. 6.
2. Ghillini, Archiv f. klin. Chir. 1893, Bd. 46.
3. Kaufmann, Untersuchungen über sogenannte fötale Rachitis. Berlin 1892.
4. Hüter, Virchows Archiv Bd. 25 und Langenbecks Archiv Bd. 2 u. 9.
5. v. Volkmann, Virchows Archiv Bd. 24.
6. J. Wolff, Das Gesetz der Transformation der Knochen. Berlin 1892. Virchows Archiv Bd. 155 und Langenbecks Archiv Bd. 53.
7. Ribbert, Archiv für Entwicklungsgeschichte 1898, Bd. 6.
8. Matsuoka, Archiv für Entwicklungsmechanik Bd. 18.
9. Wullstein, Zeitschr. f. orthop. Chir. 1902, Bd. 10.
10. Böhm, Berl. klin. Wochenschr. 1913, Nr. 42.
11. Kassowitz, Pathogenese der Rachitis. Wien 1885 und Jahrb. f. Kinderheilk. 69, 75, 76.
12. Schmorl, Ergebnisse der inneren Medizin und Kinderheilk. 1909, Bd. 4.
13. Pommer, Untersuchungen über Osteomalazie und Rachitis. Leipzig 1885.
14. v. Mikulicz, Langenbecks Archiv Bd. 23 und Archiv f. Anat. u. Physiologie 1878.
15. H. v. Meyer, Statik und Mechanik des menschlichen Knochengerüsts. Leipzig 1873.
16. Lorentz, Klinische Zeit- und Streitfragen Bd. 7. Wien 1893.
17. Karewsky, Chirurgische Krankheiten des Kindesalters. Stuttgart 1894.
18. Rupprecht, Zentralbl. f. orthop. Chir. 1886, Bd. 2.
19. Hoffa, Lehrb. d. orthop. Chir. Stuttgart 1902.
20. Maaß, Deutsche Zeitschr. f. Chir. Bd. 68.

Generated on 2019-10-16 14:04 GMT / http://hdl.handle.net/2027/uc1.b3774664
Public Domain in the United States, Google-digitized / http://www.hathitrust.org/access_use#pd-us-google
Digitized by Google
Original from UNIVERSITY OF CALIFORNIA

XXI.

Technische Mitteilungen.

Von **W. F. J. Milatz,** Arzt in Rotterdam.

Ein Koordinatenmesser und Goniometer.

Mit 4 Abbildungen.

Im Niederländischen orthopädischen Verein habe ich 1916 einen Katheto-Goniometer vorgeführt, an dem mittelst eines nach oben und unten verschiebbaren Rohres die Höhenmaße abgelesen werden können, während durch die Drehung des Rohres um die Schwergewichtslinie des beobachteten Kranken auf einer Scheibe mit Gradenskala der Winkelausschlag aus der Sagittalebene angezeigt wird. Da sich selbstverständlich die Winkelasymmetrien anders verhalten für nach vorne liegende Punkte, wie z. B. Symphysis, als für mehr nach hinten liegende, wie z. B. Spinae ilei, so kann man diese Verschiedenheit vorteilhaft verwerten. Eine Beckenverschiebung z. B. bei einseitiger Beckensenkung gibt eine sehr große Symphysiswinkelabweichung aus der Sagittalebene, während die Spinae kaum abgewichen erscheinen werden. Dagegen verrät sich eine Beckendrehung um die Vertikalachse an allen drei Punkten etwa in gleicher Weise.

Da es angenehmer ist, auch die horizontale Koordinate, die sagittalen und frontalen Abstände zur Schwergewichtslinienebene in Zentimetern abzulesen, als die Winkelablenkungen festzustellen, die ja immerhin für unsere Denkart nicht so geläufig sind, so ist es nötig, daß unsere Schaurichtung nicht radiär gerichtet ist, sondern ihre normale Stellung beibehält. Der Goniometer wird so zum richtigen Koordinatenmeter.

Dies ist dadurch erreicht, daß eine feste Scheibe R (Abb. 1 bis 2) unter dem Fußbrette die gleich große Scheibe R', die die Schauvorrichtung trägt und diese bei der Bewegung mitführt, in der einmal bestehenden Richtung festhält, da sie untereinander mittels Schnur verbunden sind. Bei jeder Drehung dreht die

Digitized by Google
Original from UNIVERSITY OF CALIFORNIA
Generated on 2019-10-16 14:04 GMT / http://hdl.handle.net/2027/uc1.b3774664
Public Domain in the United States, Google-digitized / http://www.hathitrust.org/access_use#pd-us-google

Schauvorrichtung genau so viel zurück, wie sie sonst beim Goniometer von der Schwergewichtslinie abweichen würde. An Stelle eines Rohres oder sogar eines Kreuzrohres, das nach oben und unten verstellbar sein müßte, ist eine Verbesserung in Form eines Gestelles mit vier gespannten Bändern erfunden. Die Bänder sind in Abständen von $^1/_2$—1 cm durchlöchert (Abb. 3). Neben diesen Löchern (Okular und Objektiv) sind einerseits Maßziffern aufgetragen, anderseits Spiegelchen aufgeklebt, die die gegenüberstehenden Ziffern in doppeltem Abstande und im Spiegeldruck abbilden (30 cm Abstand), deswegen sind die Ziffern in Spiegeldruck angebracht. Weil man darauf achten muß, daß man genau horizontal visiert, sind stets nur die Zahlen richtig, bei welchen man neben dem entfernten kleinen Spiegelbild die gleichlautende neben dem Schauloch eingetragene Zahl findet. Die Höhenmaße der mit Dermatographenstift angegebenen Orientierungspunkte findet man also auf den ersten Blick. Um die horizontalen Maßzahlen zu ermitteln, sind Skalen auf einer Scheibe eingetragen, die sich unter dem Fußbrette befindet. Winkelmaße verlangen selbstverständlich eine einfache Gradeinteilung, doch ist ihre Umwertung in Zentimetern durch eine Konstruktion, die in Abb. 2 angegeben ist, nicht schwierig. Ein fester Zeiger auf je einem Quadranten macht es möglich, in einfachster Weise vorne, auf der Seite und hinten den Ausschlag in Zentimetern auf der Scheibe abzulesen.

Abb. 1.



Digitized by Google
Original from UNIVERSITY OF CALIFORNIA
Generated on 2019-10-16 14:04 GMT / http://hdl.handle.net/2027/uc1.b3774664
Public Domain in the United States, Google-digitized / http://www.hathitrust.org/access_use#pd-us-google

Aus begreiflichen konstruktiven Gründen sind auch oben am Apparat Führungsscheiben angebracht worden. Die Stahldrähte *a*, *b* dienen zur goniometrischen Bestimmung, zu der die Gradeinteilung der Scheibe gehört (Abb. 2).

Abb. 1 a.

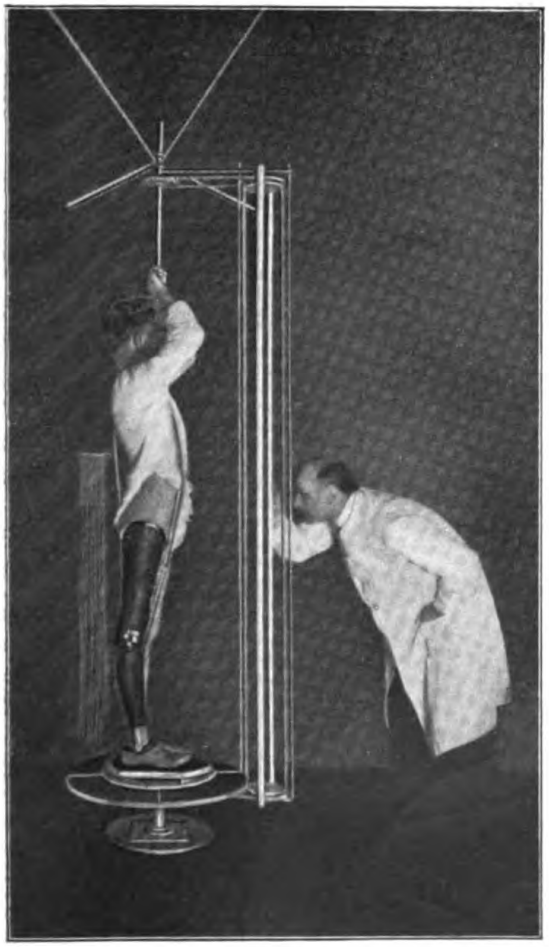

Abb. 1 b.

Der Apparat ist somit eine Neuausführung des Koordinatenmessers von Radicke-Parow (Virchows Archiv 1864), des Vorläufers einer Menge von Meßapparaten. Ihre Zahl hat sich noch vermehrt, seit Schultheß darüber seine bekannte Liste zusammengestellt hat.

Sechsteilige Wage zur Analyse des Fußdruckes.

Aus Raumersparnis ist oben beschriebener Apparat außerdem noch für die Analyse des Fußdruckes eingerichtet. Um den Apparat möglichst zu vereinfachen, ist die Zahl der Stützpunkte für jeden Fuß

Digitized by Google
Original from UNIVERSITY OF CALIFORNIA
Generated on 2019-10-16 14:04 GMT / http://hdl.handle.net/2027/uc1.b3774664
Public Domain in the United States, Google-digitized / http://www.hathitrust.org/access_use#pd-us-google

Abb. 2.

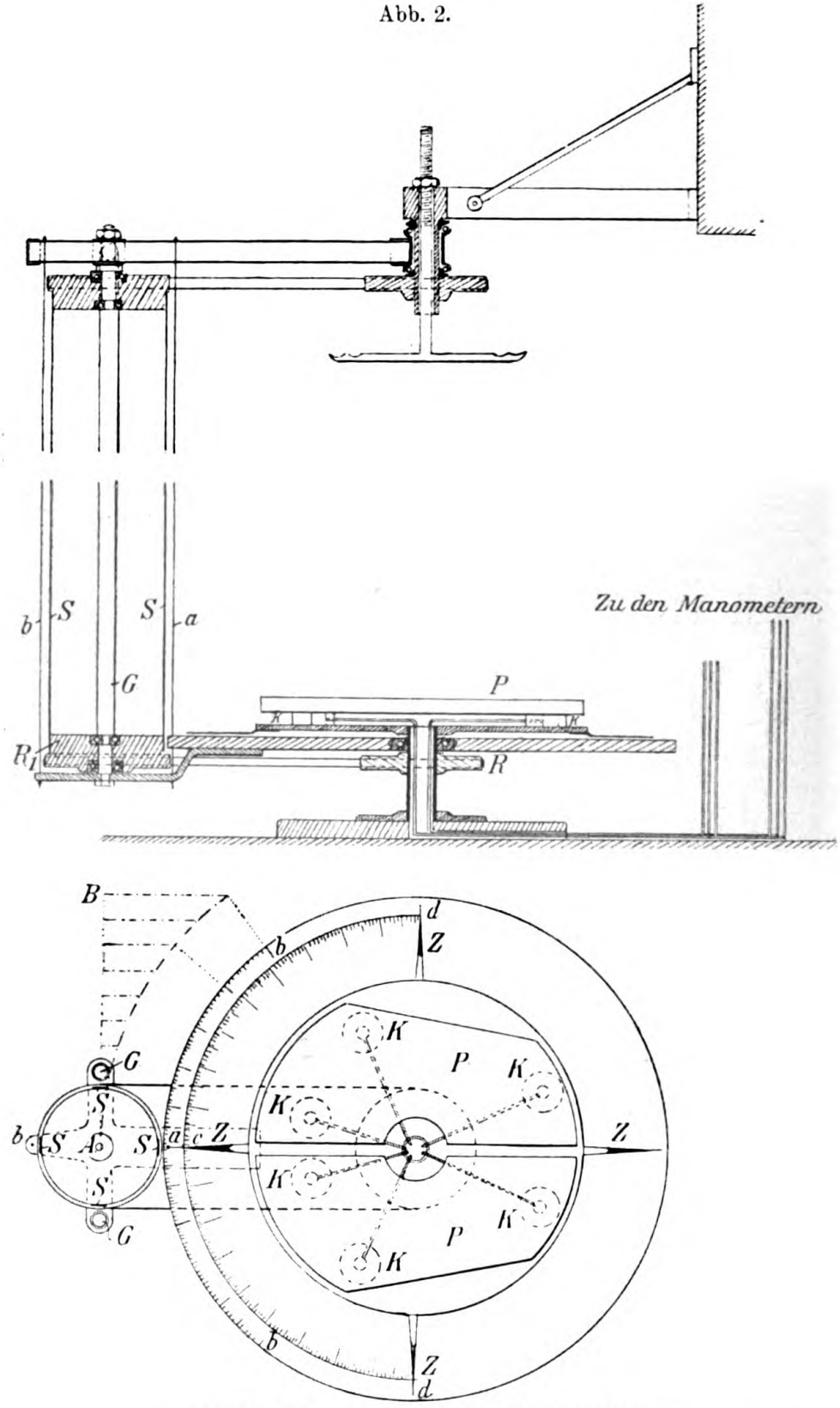

Koordinatenmesser, Goniometer, sechsfache Wage.

Halbschematische Konstruktionszeichnung. *a* und *b'* Stahldrähte des Goniometers, *a b'* gibt Radiusrichtung. — *S S S S* Löcherbände mit Skala und Spiegel. — *A B* und *a b* lineäre und konstruierte Zentimeterteilung, *c d* Gradteilung 0—90° (nach links und rechts). — *Z Z Z Z* Zeiger für jeden Quadranten für Zentimeter und Grade. — *G G* Stahlröhre des Befestigungsgehäuses, Spannrahmen. — *R'* und *R* bewegliche und feste Scheibe zum Antriebe der Skalenspiegelbänder. — *P P* Pedale, Stützfläche. — *K K K K K K* Gummikissen mit Luftkammer und Leitung zu den Manometern.

Digitized by Google
Original from UNIVERSITY OF CALIFORNIA
Generated on 2019-10-16 14:04 GMT / http://hdl.handle.net/2027/uc1.b3774664
Public Domain in the United States, Google-digitized / http://www.hathitrust.org/access_use#pd-us-google

Abb 3.

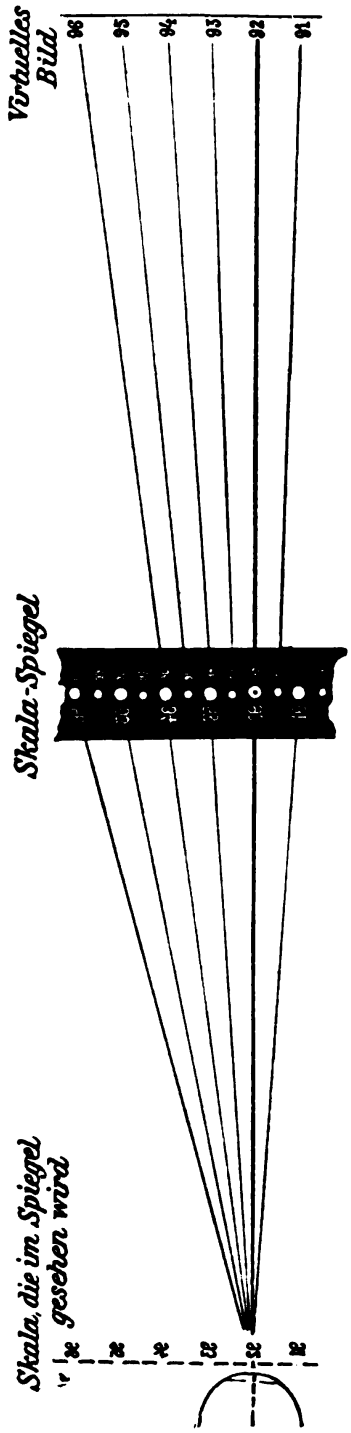

auf drei beschränkt. Die Bestimmung des Druckes geschieht durch Ablesung der Werte an kleinen Manometern, die empirisch geeicht sind. Der Druck wird durch Lufttransport aus kleinen Kämmerchen, die in sechs Gummipuffern sich befinden, übertragen. Die Puffer sind unter zwei Pedalen angebracht, auf die der Kranke tritt. Es ist einleuchtend, daß die Versuchsperson

Abb. 4.

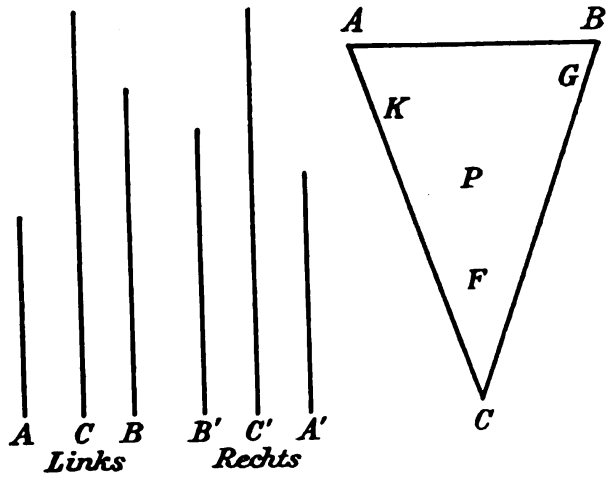

Sechsteilige Wage.

A, B, C, A', B', C' Gummikissendruck. — P Gesamtdruck. G Großzehendruck. — K Kleinzehendruck. — F Fersedruck.

die Gummikissen ungleich eindrücken wird, je nach der Belastung der Großzehen (G), Kleinzehen (K) oder Fersengegend (F) (Abb. 2 u. 4). Klinisch bekommt man so einen Eindruck der Drucksverteilung. Mathematisch läßt sich hieraus durch Konstruktion oder Berechnung das Resultat für jeden Fuß besonders bestimmen.

$$G + K + F = P \quad \text{also} \quad F = P - (G + K)$$

$$G Z = K_2 \quad \text{also} \quad K = \frac{Gz}{2}$$

$$Ff = Gg + Kk \quad \text{und} \quad Ff = Pf - (G + K) f$$

$$Gg + \frac{Gzk}{2} = Pf - G\left(1 + \frac{z}{2}\right) f$$

Digitized by Google
Original from UNIVERSITY OF CALIFORNIA
Generated on 2019-10-16 14:04 GMT / http://hdl.handle.net/2027/uc1.b3774664
Public Domain in the United States, Google-digitized / http://www.hathitrust.org/access_use#pd-us-google

$$\frac{Pf}{G} = g + \frac{zk}{1} + \left(1 + \frac{z}{2}\right) f$$

$$G = \frac{Pf}{g + \frac{zk}{2} + \left(1 + \frac{z}{2}\right) f}$$

$$K = \frac{Gz}{2}$$

$$F = P - (G + K).$$

Diese Fußwage ist 1916 von mir vorgeführt worden.

Einen groben Eindruck des relativen Muskelgleichgewichtes der Füße kann man sich bilden, wenn man den Kranken in lockeren Sand treten oder stehen läßt. Die so dem horizontalen festen Boden entzogenen Füße stellen sich in eine Stellung ein, die der Tonusverteilung der Muskeln in dem Momente entspricht. Auch die früher in dieser Zeitschrift beschriebene Wabeneindruckmethode leistet ähnliches, jedoch sind zahlenmäßige Angaben, abgesehen vom Zählen der Eindrücke und Abschätzung ihrer Tiefe, ausgeschlossen. Wenn man mehr als drei Stützpunkte für die Füße wählte, könnte man zwar direkt die Stützpunkte lokal und manometrisch festlegen, stößt jedoch auf ungemein viel größere technische Schwierigkeiten.

Digitized by Google
Original from UNIVERSITY OF CALIFORNIA
Generated on 2019-10-16 14:04 GMT / http://hdl.handle.net/2027/uc1.b3774664
Public Domain in the United States, Google-digitized / http://www.hathitrust.org/access_use#pd-us-google

Referate.

Die mit ✱ bezeichneten Referate sind Bücherbesprechungen.

1. Allgemeines. Geschichte der Orthopädie.

✱182. Kurzes Repetitorium der speziellen Pathologischen Anatomie und Histologie. Breitensteins Repetitorien Nr. 41.

Das Büchlein, neubearbeitet, erfüllt seinen Zweck, dem Leser ohne Zeitverlust die wichtigsten Tatsachen aus dem Gebiet der speziellen Pathologischen Anatomie und Histologie wieder in Erinnerung zu bringen.

Menckhoff - Berlin-Dahlem.

✱183. O. Vulpius und **A. Stoffel,** Orthopädische Operationslehre. 2. verbesserte und vermehrte Auflage. Mit 627 zum Teil farbigen Abbildungen. Verlag: Ferd. Enke, Stuttgart 1920.

Das Buch, das schon bei seinem ersten Erscheinen freundlichste Aufnahme fand, weil es nicht nur ein dringendes Bedürfnis war, sondern auch in ausgezeichneter Weise seine Aufgabe gelöst hatte, ist inzwischen von 500 Seiten der ersten Auflage auf 736 der zweiten angewachsen. Vieles ist neu überarbeitet und alles so ergänzt, daß es dem Stande der heutigen Wissenschaft voll entspricht. Vulpius hat die Kapitel: Operationen am Muskelsystem, Operationen am Knochensystem, Operationen an den Gelenken bearbeitet, Stoffel die Operationen am Nervensystem. In den ersten Kapiteln sind besonders hinzugekommen: die physiologische Sehnenüberpflanzung, die kineplastischen Operationen am Amputationsstumpf. Das Stoffelsche Kapitel bringt naturgemäß nach den reichen Erfahrungen der Kriegszeit ganz außerordentlich viel Neues, das im einzelnen wiederzugeben im Rahmen einer kurzen Betrachtung unmöglich ist. Ganz besonders ist der Neurolyse, der Nervennaht und der Ueberbrückung von Defekten ein breiter Raum überlassen. 627 Abbildungen, zum Teil farbig, erläutern und ergänzen den Text, der alle wichtigen Operationsmethoden immer unter Berücksichtigung der Anatomie darstellt, und zwar in einer Ausführlichkeit, wie das naturgemäß nur eine spezielle Operationslehre vermag.

Wer in der Orthopädie sich operativ betätigt, wird an dem vortrefflichen Buche einen Ratgeber finden, der ihn niemals im Stich läßt, sondern ihm vor allem eine außerordentliche Menge von Anregungen gibt. Schon wenn man das Werk durchblättert, ganz besonders aber bei eingehendem Studium sieht man erst, wie sich gerade nach der Seite der operativen Möglichkeiten hin die Orthopädie in den letzten Jahren entwickelt hat, und wie grundverkehrt es ist, unter Orthopädie noch immer nach altem Rezept eine Wissenschaft zu verstehen, die sich auf Mediko-Mechanik und einige wenige unblutige Methoden beschränkt. Die

Digitized by Google
Original from UNIVERSITY OF CALIFORNIA
Generated on 2019-10-16 14:04 GMT / http://hdl.handle.net/2027/uc1.b3774664
Public Domain in the United States, Google-digitized / http://www.hathitrust.org/access_use#pd-us-google

Ausstattung von seiten des Verlages ist hervorragend gut. Auf dem ausgezeichneten Papier kommen alle Feinheiten der Abbildungen voll heraus, und es ist nur erstaunlich, daß das reiche Werk zu dem billigen Preise von 120 Mark geliefert werden kann. Biesalski - Berlin-Dahlem.

2. Blutleere. Narkose. Lokalanästhesie.

184. Gelinsky, Lokalanästhesie und Erysipel. Zentralbl. f. Chir. 1920, Nr. 48, II.

Verfasser kritisiert die Mitteilungen von Wehner, Meyer und Naegeli und deren Schlußfolgerungen. Ob eine Anästhesie von 2—3 Stunden Dauer einen nachweisbaren Einfluß auf den Ablauf der Infektion hat, wird einwandfrei nur durch die Leitungsanästhesie nachgewiesen werden können, da die Lokalanästhesie zu einer chemischen Entzündung der Injektionsgegend führe. Es fehlt bisher jede Erklärung dafür, daß trotz Fehlens eines so gewaltigen Schutzes, für den die Hyperämie gilt, bei Dekubitus, Mal perforant, fistelnden Syringomyeliegelenken usw. die Infektion auf einem für den Körper so ungefährlichen Zustand stehen bleiben und bei Fernhaltung schädlicher Einflüsse schnell ausheilen kann.

Hans Blencke - Magdeburg.

3. Instrumente. Therapeutische Hilfsapparate.

4. Diagnostik. Diagnostische Hilfsapparate.

185. Dalmady, Ein Hilfsgerät für Gehübungen. Zeitschr. f. physik. u. diätet. Ther. Bd. 23, Heft 9.

Beschreibung eines Stockes mit eingeschalteter Federwage, die anzeigt, mit welchem Gewicht der Stock während des Gehens belastet wird.

Dransfeld - Dahlem.

Sommer, Röntgentaschenbuch **202.**

5. Orthopädische Anatomie, Physiologie, Biologie. Medizinische Physik.

186. Pommer, Die funktionelle Theorie der Arthritis deformans vor dem Forum des Tierversuchs und der pathologischen Anatomie. Archiv f. orthop. u. Unfallchir. Bd. 17, Heft 4.

Pommer polemisiert gegen die Theorie Axhausens, wonach die Knorpelnekrose bei der Arthritis deformans das Primäre sei. „Es fehlt dieser Hypothese an jeglicher Grundlage auf pathologisch-anatomischem Gebiet.“ Nach Pommers Untersuchungen finden die durch Axhausens Versuche erzielten, der Arthritis deformans entsprechenden Veränderungen in jeder Beziehung ihre befriedigende Erklärung innerhalb der funktionellen Theorie.

Pfeiffer - Frankfurt a. M.

187. Strang, Anatomische Beschreibung des Skeletts und der Weichteile eines angeborenen Klumpfußes. Archiv f. orthop. u. Unfallchir. Bd. 18, Heft 3.

Die Arbeit, der ein kurzes Referat nicht gerecht werden kann, zerfällt in einen anatomischen und einen physiologischen Teil, der die Funktionen der Gelenke

Digitized by Google
Original from UNIVERSITY OF CALIFORNIA
Generated on 2019-10-16 14:04 GMT / http://hdl.handle.net/2027/uc1.b3774664
Public Domain in the United States, Google-digitized / http://www.hathitrust.org/access_use#pd-us-google

und Muskeln und ihre Anpassung an die neuen Verhältnisse behandelt. Zum Schluß wird in „morphologischen Betrachtungen" die funktionelle Anpassungsfähigkeit betont. Für den Gang auf der äußeren Fußkante ist der Klumpfuß äußerst zweckmäßig gebaut oder richtiger eine Reaktion der Natur.

Pfeiffer - Frankfurt a. M.

188. Valentin, Die feinere Gefäßversorgung der peripheren Nerven. (Experimentelle Untersuchungen.) Archiv f. orthop. u. Unfallchir. Bd. 18, Heft 1—2.

Nach den Untersuchungen Valentins (Injektionen am lebenden Tier) befindet sich im Perineurium jedes sekundären Nervenbündels ein besonders dichtes, untereinander mit sehr reichlichen, senkrecht zur Nervenachse verlaufenden Anastomosen in Verbindung stehendes Kapillarnetz. An einzelnen Stellen ist es sogar zu einem Zylinder verdichtet, der allerdings Lücken aufweist. Von diesem Kapillarnetz ziehen senkrecht zur Nervenachse verlaufend feinste Kapillaren ins Innere der Nerven zusammen mit den bindegewebigen Septen zum Endoneurium. Im sekundären Nervenbündel ist wieder ein längsverlaufendes Kapillarnetz anzutreffen. Anscheinend versorgt jede Kapillare immer nur einen Bezirk von bestimmter Größe. Diese Kapillaren verlaufen nicht immer im Endoneurium, sondern auch zwischen den einzelnen Nervenfasern fast ohne Bindegewebe. Ueber die Beziehungen dieser feinsten Verzweigungen zu den einzelnen Nervenfasern selber konnte die angewandte Methode keinen Aufschluß geben. Weitere Untersuchungen sind eingeleitet; sie werden hoffentlich weitere Aufklärungen über verschiedene, noch ungelöste Fragen bringen.

Pfeiffer - Frankfurt a. M.

Michaelis, Plattfuß **271.**

---

6. Orthopädische Verbandtechnik.

189. Härtel, Zur Technik des Kopfhaubenverbandes. Zentralbl. f. Chir. 1920, 47, IV.

Statt der unzweckmäßigen, leicht abrutschenden Mitra gibt Härtel einen Kopfverband an, der dem Schädel fest ansitzt, ohne daß einzelne Touren herauszuziehen sind. Technik:

1. Fächerförmig über den Ohren sich kreuzende Zirkeltouren um Stirn und Hinterhaupt.
2. Gänge von der Scheitelhöhe zum Kinn.
3. Zirkeltouren wie 1. und Befestigen des Bindenendes.
4. Zurückstreifen der Kinntouren über den Hinterscheitel, ähnlich dem Kinnriemen des Helmes, wodurch der Verband besondere Festigkeit erhalten soll.

Hans Blencke - Magdeburg.

---

7. Apparatbau und Medikomechanik.

190. Radicke und **Meyer,** Erfahrungen mit Sauerbrucharmen. Archiv f. orthop. u. Unfallchir. Bd. 17, Heft 4.

Nach den Erfahrungen der Verfasser muß zwischen der vorhandenen Muskelleistung und dem Kraftverbrauch der zu gebenden Hand ein bestimmtes Verhältnis bestehen, derart, daß die Höchstleistung, die der Konstrukteur durch den Mechanismus der Hand erreichen will, tatsächlich durch ihre Verbindung

Digitized by Google
Original from UNIVERSITY OF CALIFORNIA
Generated on 2019-10-16 14:04 GMT / http://hdl.handle.net/2027/uc1.b3774664
Public Domain in the United States, Google-digitized / http://www.hathitrust.org/access_use#pd-us-google

mit den Muskelkanälen erreicht wird. Dazu ist nötig, daß man diese beiden Leistungen kennt. Die Bandage muß in einfachster Weise so gebaut sein, daß die Aufhängevorrichtung das Gewicht des Armes aufnimmt und zugleich zu seiner Betätigung dient. Die Hülse muß dem Stumpf ganz eng anliegen und darf keine Verdrehungen der Muskulatur um den Knochenstumpf gestatten. Das Gewicht ist möglichst klein zu halten; daher empfiehlt sich die Anwendung von Leichtmetall, soweit es die Konstruktion irgend zuläßt. Die notwendige Geradführung der Muskelstifte während der Bewegung des Muskels muß durch zweckmäßige Bügelkonstruktion erreicht werden. Die Carneszüge sind geeignete Hilfskraftquellen für den Sauerbrucharm. Das Handbeugegelenk ist eine notwendige Vorbedingung für ein gutes Greifen; es ist, wenn irgend möglich, aktiv beweglich zu gestalten. Die Rollen müssen so angeordnet werden, daß ein ungewolltes Verkürzen oder Verlängern der über sie geführten Züge bei Armbewegungen nicht eintritt. Pfeiffer-Frankfurt a. M.

191. Veit, Erfahrungen über Beinprothesen. Archiv f. orthop. u. Unfallchir. Bd. 18, Heft 1—2.

Nach Veits Erfahrungen ist die Dollingersche Sitzplatte, die allerdings wagrecht stehen muß, dem gewöhnlichen Sitzring bei weitem vorzuziehen. Durch diese Dollinger-Platte erübrigte sich meist der Beckengürtel und es genügte eine leichte, doppelte Aufhängung. Bei sehr kurzen Oberschenkelstümpfen muß der Stumpf durch eine Lederkappe gefaßt werden, die dann in dem Oberschenkeltrichter gut befestigt wird. Dabei ist zuerst immer eine Hüftfeststellung erforderlich. Bei Doppeltamputierten wurde einseitig am Hüftgelenk ein kreisförmiger Bügel angebracht, durch den das Hüftgelenk festgestellt oder in seinem Ausschlag gehemmt werden konnte. Der Gang wurde dadurch wesentlich erleichtert. Ein sehr brauchbares Bein wird in den Ettlinger Werkstätten aus Fournierholz hergestellt; Metall und Leder kommt dabei nur, wo unbedingt nötig, zur Verwendung. Bei Unterschenkelamputierten werden die Dollingerschen seitlichen Platten angewandt, die den Druck der Prothese besser verteilen. Die von Bier empfohlene, osteoplastische Operation ergab gute Resultate, indessen meißelt Veit die Knochenplatte ab statt zu sägen, weil sonst leicht Nekrosen auftreten. Bei kurzen Stümpfen ist eine Periosttransplantation empfehlenswerter. An einer Abänderung der häßlichen Pirogoff- und Chopartapparate wird noch gearbeitet; oft konnte aber Veit mit einem gut gearbeiteten Stiefel auskommen. Für den erhaltenen Fuß gibt Veit prinzipiell eine Plattfußeinlage.

Pfeiffer-Frankfurt a. M.

8. Massage. Gymnastik.

✲ **192. Hoffa,** Technik der Massage.

Das Buch unterscheidet sich von den sonst üblichen Massagebüchern vorteilhaft dadurch, daß Verfasser der technisch-manuellen Anleitung stets eine wissenschaftliche Grundlage gibt. — Im ersten Teil wird zunächst die allgemeine Technik der Massage besprochen; im speziellen Teil hat Verfasser dann für jeden Körperteil ein besonderes Massageschema aufgestellt. Auch die Massage für die einzelnen Spezialfächer (Augen, Ohren, Gynäkologie, Nervenkrankheiten) finden Berücksichtigung. Besonders ist auch auf die Nervendruckpunktmassage ein-

Digitized by Google Original from UNIVERSITY OF CALIFORNIA
Generated on 2019-10-16 14:04 GMT / http://hdl.handle.net/2027/uc1.b3774664
Public Domain in the United States, Google-digitized / http://www.hathitrust.org/access_use#pd-us-google

gegangen. Die schwierige Aufgabe, eine Handfertigkeit, — wie es die Massage ist —, so zu schildern, daß der Leser sich auf Grund der Darstellung die geschilderte Technik durch Uebung selbst aneignen kann, scheint in diesem Buch glücklich gelöst zu sein. Viel tragen dazu auch die zahlreichen deutlichen Abbildungen bei.

E. Helwig.

---

9. Physikalische Heilmethoden. Wasser, Wärme, Licht.

193. Robert Grünbaum, Die Diathermiebehandlung der Claudicatio intermittens. Wiener klin. Wochenschr. 1920, Nr. 43.

Behandlung von 8 Fällen — 6 Männer, 2 Frauen — meistens Raucher, im Alter von 41—56 Jahren. Typische Beschwerden: In der Ruhelage, beim Liegen und Sitzen oder kurzdauerndem Stehen meist keine Beschwerden, beim Gehen schon nach wenigen Schritten sehr starke, oft bis ins Knie ausstrahlende Schmerzen. In 3 Fällen konnte der Puls in der Art. dorsalis pedis, wenn auch schwach, noch nachgewiesen werden (besonders bei einseitigen Fällen). Puls in der Art. poplitea stets vorhanden. Blutdruck bis 135 mm. Der Röntgenbefund ergab nur in 2 Fällen sichtbare und etwas geschlängelte Arterien. Behandlungsdauer 4—8 Wochen. In allen Fällen Besserung der subjektiven Beschwerden, einige Patienten konnten wieder längere Strecken ununterbrochen und schmerzfrei gehen.

Bezüglich der Technik ist hervorzuheben, daß Grünbaum eine etwa 30 cm lange und 24 cm breite Elektrode (einfache, dünn gewalzte Bleiplatten) als Fußplatte angeordnet hat, während eine zweite Platte über der Art. poplitae oder vorne am Unterschenkel an der Art. cruralis angebracht ist. Zweckmäßig werden für die Unterschenkel auch zwei Bleiplatten, die durch ein zweigeteiltes Kabel mit dem Apparat verbunden sind, verwendet, für die Füße eine Porzellan- oder Holzwanne. Am bequemsten Behandlung in sitzender Stellung der Patienten. Dauer der Einzelsitzung 10—20 Minuten, bei einer Stromstärke von 400—800 Milliampere bei einseitiger, 700—1500 Milliampere bei doppelseitiger Behandlung. Bezüglich der im einzelnen Falle anzuwendenden Dosis muß das subjektive Empfinden des Patienten maßgebend sein. Eigenartiges Gefühl von Zusammengepreßtsein oberhalb der Knöchel (größte Stromdichte!) Zeichen für Ueberschreitung der angemessenen Dosis. Vorsicht bei herabgesetzter Sensibilität der Haut der Beine, diese ist in jedem Falle vorher zu prüfen. Behandlung am besten täglich, 4—8 Wochen in 2—3 Serien nach 6—8wöchentlicher Pause. Daneben Behandlung mit Chininum muriaticum in der Dosis von 0,1—0,2 intern oder subkutan, eventuell Injektionen von Natr. nitrosum mit interner Anwendung von Diuretin und Calcium lactic. (Schlesinger). Haudek-Wien.

194. Walter Kolmer und **Paul Siebesny,** Experimentelle Untersuchungen über Diathermie. I. Mitteilung. Wiener klin. Wochenschr. 1920, Nr. 43.

Durig und Grau haben bei Versuchen über Diathermie nachgewiesen, daß bei Durchströmung des ganzen Körpers mit Hochfrequenzströmen bis zu drei Ampère eine Vermehrung der Harnsekretion auftritt, die mit großem Wasserverlust durch den Schweiß parallel ging. Die Verfasser beschäftigen sich nun mit der Frage, an welchem Ort diese Wirkung angreift, ob die Einwirkung über das Nervensystem oder über die Zellen des Gewebes mehr oder weniger direkt erfolgt.

Digitized by Google
Original from UNIVERSITY OF CALIFORNIA
Generated on 2019-10-16 14:04 GMT / http://hdl.handle.net/2027/uc1.b3774664
Public Domain in the United States, Google-digitized / http://www.hathitrust.org/access_use#pd-us-google

Die erste Fragestellung befaßt sich nun mit der Untersuchung, ob die Diathermie im normalen Gewebe Veränderung zu schaffen imstande ist, speziell ob nach der Diathermie Rundzellen im Gewebe auftreten. Die Versuche wurden an Hundehoden durchgeführt, da bei denselben einerseits eine exakte Versuchsanordnung möglich ist, anderseits bei der vollkommenen Unabhängigkeit des Gefäßgebietes von Hoden und Skrotum eine kollaterale Veränderung oder sonstige Reizwirkung von der eventuell entzündeten Haut aus ausgeschlossen werden kann.

Die Untersuchungen der Verfasser ergaben, daß durch die Diathermie eine makroskopisch deutlich sichtbare Hyperämie der Hoden und der Samenstranggefäße bei den Versuchstieren entstand; hierzu genügt Temperatur von 42—43° C. Diese Beobachtung stimmt mit der praktischen Erfahrung überein, daß zur Erzeugung von Hyperämie in der Tiefe geringere Stromstärken und längere Behandlungsmethoden anzuwenden sind. Eine Rundzelleninfiltration kann am normalen Gewebe auf diese Weise nicht hervorgerufen werden.

Haudek - Wien.

Bach, Künstliche Höhensonne **195.**

---

10. Elektrisation. Röntgenologie. Strahlentherapie.

✻ **195. Hugo Bach** (Bad Elster), Anleitung und Indikationen für Bestrahlungen mit der Quarzlampe „Künstliche Höhensonne". 4. ergänzte Auflage. Würzburg u. Leipzig 1918, Kurt Kabitzsch. Preis 7 Mark.

Die vierte Auflage dieser Schrift ist wieder erweitert und ergänzt worden entsprechend den Fortschritten auf dem Gebiete der Quarzlampentherapie. Besonders ist die Dosierung eingehend berücksichtigt. Verfasser verteidigt seine künstliche Höhensonne gegen die vielfachen Angriffe, denen sie in letzter Zeit ausgesetzt war. In einem besonderen Teil wird die Anwendung auf den einzelnen Spezialgebieten der Medizin abgehandelt. Schasse - Berlin.

196. Chaoul, Das Messen in der Röntgentiefentherapie. Münch. med. Wochenschr. 1919, 51.

Chaoul weist nach, daß die alten Dosimeter für die Röntgentiefentherapie unbrauchbar sind. Auf Grund seiner Versuche kommt er zu dem Ergebnis, daß man bei einem Betrieb mit Hochspannungstransformator und gasfreier Glühkathodenröhre mit dem Hochspannungsvoltmeter, unter Anwendung bestimmter Filter, Messung des Abstandes und der Zeit sehr viel genauer dosieren kann als mit irgendeinem der bisher bekannten Meßgeräte. Bei Netzschwankungen muß durch ein in die Netzleitung geschaltetes Voltmeter die Netzspannung dauernd kontrolliert und die nötige Korrektur vorgenommen werden. Die Strahlung muß von Zeit zu Zeit mit dem Elektrometer auf Qualität und Quantität geprüft werden. Scharff - Flensburg.

✻ **197. Rud. Grashey,** Röntgenuntersuchung bei Kriegsverletzten. Taschenbuch des Feldarztes Bd. 9. München 1918, Lehmann. Preis 4,50 Mark.

Dieser Band des bekannten Taschenbuches stellt einen „Kriegsersatz" für Grasheys chirurgisch-pathologischen Röntgenatlas dar, dessen Neuauflage im Kriege nicht erfolgen konnte. Im allgemeinen Teil wird vorzugsweise die Technik, speziell noch die Fremdkörperlokalisation behandelt, während ein nach

Digitized by Google Original from UNIVERSITY OF CALIFORNIA
Generated on 2019-10-16 14:04 GMT / http://hdl.handle.net/2027/uc1.b3774664
Public Domain in the United States, Google-digitized / http://www.hathitrust.org/access_use#pd-us-google

Körperregionen gegliederter spezieller Teil besonders der Erleichterung des Nachschlagens dient. Der trefflich gelungene „Ersatz" berechtigt zu den größten Hoffnungen auf die Neuauflage des „Atlas", deren Erscheinen hoffentlich nicht allzulange auf sich warten läßt. Schasse - Berlin.

198. Jüngling, Die homogene Röntgendurchstrahlung tuberkulöser Gelenke mit Umbau und Bolusfüllung. Münch. med. Wochenschr. 1920, 41.

Jüngling legt um das Gelenk einen aus Pappe hergestellten Kubus von 10 cm Seitenlänge (für verschiedene Gelenkgrößen auch Seitenlänge von 8, 12, und 14 cm), der mit Bolus gefüllt wird. Dadurch wird eine homogene Durchstrahlung von vier Seiten her ermöglicht. Jüngling bestrahlt ein Gelenk niemals mit der vollen Hauteinheitsdosis. Scharff - Flensburg.

199. Max Kahane, Demonstration eines Falles von Trigeminusneuralgie. (Sitzungsbericht der Gesellschaft der Aerzte in Wien.) Wiener klin. Wochenschr. 1920, Nr. 1.

Heftige Trigeminusneuralgie seit 6 Jahren, so daß Operation empfohlen wurde; antineuralgische und bisherige elektrische Behandlung ohne Erfolg. Kahane führte in diesem Falle die von ihm angegebene Behandlung mit Galvanopalpation durch. Es wird neben maximaler Stromdichte auf die kombinierte Anwendung des galvanischen und faradischen Stromes das Hauptgewicht gelegt. Die Anwendung des galvanischen Stromes erfolgt zweckmäßig in palpatorischer Weise, d. h. labil in sehr kurzen Intervallen und brüsk — ohne Ein- und Ausschleichen. Applikationsdauer beider Stromarten je 2—3 Minuten. Die maximale Stromdichte wird durch Anwendung von Nadeln — Näh- oder Stecknadeln —, die in einem für Elektrolysen gebräuchlichen Nadelhalter montiert sind, erreicht.

Nach der Ansicht Kahanes ist für die Heilwirkung der Elektrotherapie das Hauptgewicht auf trophische Einflüsse zu legen. Die Applikation maximaler Stromdichte in der angegebenen Form ruft eine ganz mächtige Hyperämie hervor, die die Stoffwechselvorgänge im erkrankten Nerven günstig beeinflußt und so die Heilwirkung entfaltet. Als Heilfaktor ist wohl auch die starke Reizung sensibler Hautnervenendigungen und eine damit zusammenhängende Bahnungswirkung aufzufassen. Im vorgestellten Falle wurde eine seit Monaten anhaltende Besserung — Nachlaß der wütenden Schmerzen, Besserung des Allgemeinbefindens — erzielt. Haudek - Wien.

200. Köhler, Eine typische Erkrankung des II. Metatarsophalangealgelenkes. Münch. med. Wochenschr. 1920, 45.

Beschreibung und Röntgenbilder folgender Veränderungen: 1. Verdickung der distalen Hälfte des II. Metatarsus. 2. Verkürzung des Köpfchens des Metatarsus. 3. Unregelmäßige Gelenkfläche des Köpfchens. 4. Erweiterung und Unregelmäßigkeit des Gelenkspaltes. 5. Schatten in der Umgebung des Gelenks. 6. Unregelmäßiger Verlauf der Gelenkfläche der Basis der Grundphalange. Ursache der Erkrankung noch nicht festgestellt. Scharff - Flensburg.

201. Paul Matzdorf (Lübeck), Eine einfache Kontrolle der Kienböckstreifenentwicklung. Fortschr. a. d. Geb. d. Röntgenstr. Bd. 26, Heft 6, S. 460.

Die Kienböckstreifen zeigen Unregelmäßigkeiten in der Färbung, die durch ungeeignete Aufbewahrung, Verunreinigungen des Entwicklers und fehlerhaft

Digitized by Google
Original from UNIVERSITY OF CALIFORNIA
Generated on 2019-10-16 14:04 GMT / http://hdl.handle.net/2027/uc1.b3774664
Public Domain in the United States, Google-digitized / http://www.hathitrust.org/access_use#pd-us-google

arbeitendes Personal bedingt sein können. In einem bestimmten Radiumpräparat hat man nun eine dauernde Konstante, die man als Testobjekt benutzen kann. Matzdorff entwickelt gleichzeitig mit den Streifen einer Entwicklungsserie einen Radiumkontrollstreifen aus derselben Lieferungsserie. Er ist mit einer bestimmten Menge Radiumstrahlen behandelt worden, so daß seine Schwärzung 10 x der Kienböckskala entsprechen muß, falls keine Fehler unterlaufen sind. Wenn man die Radiumdosis gefunden hat, welche immer wieder an verschiedenen Tagen mit jedesmal neuem Entwickler die Schwärzung von 10 x auf den Kienböckstreifen erzeugt, dann hat man die geeignete Dosis für den Radiumkontrollstreifen. Ergibt nun der Kontrollstreifen, welcher mit den anderen Streifen mitentwickelt wird, eine geringere oder tiefere Schwärzung als 10 x, so liegt irgendeine von den obengenannten Fehlerquellen vor. Man kann die Dosis der anderen Streifen dazu innerhalb gewisser Grenzen abschätzen, indem man sich beim Vergleich an den Kontrollstreifen hält. F. Wohlauer - Charlottenburg.

✱ **202. E. Sommer** (Zürich), Röntgentaschenbuch. 8. Bd. Mit 61 Abbildungen und 4 Tafeln. München u. Leipzig 1919, Verl. Otto Nemnich.

Enthält das technisch-diagnostisch sowie therapeutisch Neueste, kurz geschildert, und bietet außerdem dem Leser eine brauchbare Uebersicht über die verschiedenen Leistungen und Fortschritte der röntgenologischen Technik der Jahre 1916/1917, nach den einzelnen Firmen geordnet. Wer sich besonders für diesen Teil interessiert, findet das Wichtige kurz und übersichtlich zusammengestellt. Fordemann - Zehlendorf.

203. Stein, Die Röntgendurchleuchtung von inneren Organen mit Hilfe eines neuen Durchleuchtungsschirms. Münch. med. Wochenschr. 1920, 38.

Biegsame Durchleuchtungsschirme können mit Hilfe von Gurten und Schnallen dem Patienten angelegt werden und schmiegen sich den Körperformen an. Hersteller: Chemische Fabrik Heyden A.G. in Radebeul bei Dresden. Scharff - Flensburg.

204. Steuernagel, Ueber die Bedeutung von Netzspannungsschwankungen im Röntgenbetriebe. (Bemerkungen zu der gleichnamigen Arbeit von Glocker in Nr. 41, 1919 der Münchner medizinischen Wochenschrift.) Münch. med. Wochenschr. 1919, 50.

Steuernagel hat beim Betrieb mit Glühkathodenröhren mehrere Fälle von Verbrennungen beobachtet, die auf Netzschwankungen zurückzuführen waren. Er macht ferner darauf aufmerksam, daß durch die Netzschwankungen die gewöhnlichen gashaltigen Röhren unbrauchbar werden („umkippen") können und daß der Wintzsche Regenerierautomat bei größeren Netzschwankungen nicht mehr verwendet werden kann. Steuernagel regt an, daß man bei Feststellung erheblicher Netzschwankungen das Elektrizitätswerk auf die großen Gefahren aufmerksam macht, denen der therapeutische Röntgenbetrieb durch die Spannungsschwankungen ausgesetzt ist und gleichzeitig die Frage der etwaigen Haftpflicht erörtert. Scharff - Flensburg.

Digitized by Google
Original from UNIVERSITY OF CALIFORNIA
Generated on 2019-10-16 14:04 GMT / http://hdl.handle.net/2027/uc1.b3774664
Public Domain in the United States, Google-digitized / http://www.hathitrust.org/access_use#pd-us-google

11. Angeborene Deformitäten im allgemeinen.

205. Schmidt, G. B., Ueber Myositis ossificans progressiva multiplex. Zentralbl. f. Chir. 1920, Nr. 48, S. 1469.

Neben den entzündlichen Prodromalstadien, in deren Gefolge sich bei einem 4jährigen Mädchen die verschiedenartigsten Ossifikationen entwickelten, fanden sich kongenitale Defekte an Fingern und Zehen und das deutliche Bild eines normalen Wachstumstypus der frei in der Muskulatur liegenden Knochenspangen, die kompakte Diaphysen mit beiderseitigen Epiphysenanlagen erkennen ließen.

Hans Blencke - Magdeburg.

---

12. Erworbene Deformitäten im allgemeinen.

206. Meyer, A. W., Experimentelle Untersuchungen über Muskelkontrakturen nach feststellenden Verbänden. Zentralbl. f. Chir. 1920, Nr. 48, S. 1459.

„Die bisherige Anschauung, daß Muskelkontrakturen nach fixierenden Verbänden rein myogener Natur sind, trifft nicht zu, sie sind neuromyogen. Der Reflex ist die unerläßliche Vorbedingung, ohne ihn kann keine Schrumpfung eintreten."

Hans Blencke - Magdeburg.

van Eden, Wollenberg, Arthritis deformans **239. Valentin,** Zur Kenntnis der Geburtslähmung **257.**

---

13. Orthopädische Tuberkulose.

***207. Bandelier** und **Roepke,** Die Klinik der Tuberkulose. Handbuch und Atlas der gesamten Tuberkulose für Aerzte und Studierende. Verlag von Kurt Kabitzsch, Leipzig.

Bei der ungeheuren Zunahme der Tuberkulose kommt die Neuauflage des vorliegenden Werkes, seit seinem Erscheinen die vierte, zu rechter Zeit.

Die Klinik erscheint diesmal entsprechend der bedeutenden Stoffvermehrung und Vergrößerung des Bildatlas in zwei Bänden. Der erste umfaßt die Aetiologie der Tuberkulose und die Tukerkulose der Lunge und Pleura. Der zweite Band enthält die Darstellungen der Tuberkulose der oberen Luftwege, der Organe des Blut- und Lymphgefäßsystems, der Haut, des Bewegungsapparates, des Nervensystems, des Auges und Ohres, endlich die Miliartuberkulose, Skrophulose und Kindertuberkulose.

Das Kapitel Therapie entspricht dem Stande der Forschung der Jetztzeit in spezifischer, chirurgischer, medikamentöser und physikalischer (Licht und Strahlentherapie) Hinsicht.

Der Bildatlas mit seinen Tafeln, Kurven und Textabbildungen ist vom Verlag mit besonderer Sorgfalt behandelt. Student, praktischer Arzt, Spezialist werden in dem Buche finden können, was sie suchen.

Menckhoff - Berlin-Dahlem.

208. Brandenstein, Ueber die Behandlung der chirurgischen Tuberkulose mit Ktb.-Vakzine. Münch. med. Wochenschr. 1920, 27.

Gute Erfolge mit Kaltblüter-Tuberkelbazillen in 18 Fällen.

Scharff - Flensburg.

Digitized by Google
Original from UNIVERSITY OF CALIFORNIA
Generated on 2019-10-16 14:04 GMT / http://hdl.handle.net/2027/uc1.b3774664
Public Domain in the United States, Google-digitized / http://www.hathitrust.org/access_use#pd-us-google

209. Lämmerhirt, Ueber Heilerfolge bei chirurgischer und Lungentuberkulose mit der Friedmannschen Vaccine. Med. Klinik 1920, Nr. 22.

Verfasser spricht sich für das Mittel aus. In 9 Fällen chirurgischer Tuberkulose, die mit anderen Methoden erfolglos behandelt waren, wurde Heilung erzielt. Dransfeld - Dahlem.

210. Oehler, Zur Differentialdiagnose bei beginnenden tuberkulösen Gelenkerkrankungen. Münch. med. Wochenschr. 1920, 29.

Heißluftbehandlung ist ohne günstigen Einfluß auf die Gelenkerkrankung, wenn es sich um Tuberkulose handelt. Scharff - Flensburg.

211. Weicksel, Das Friedmannsche Tuberkulosemittel. (Med. Gesellsch. zu Leipzig, 27. Febr. 1920.) Münch. med. Wochenschr. 1920, 45.

In der Aussprache über den Vortrag berichten Heineke und Hannig über teils günstige, teils ungünstige Erfahrungen bei chirurgischer Tuberkulose. Kölliker und Tillmanns haben gute Erfolge, besonders bei frischer chirurgischer Tuberkulose gehabt. Goepel bespricht die Indikationen und die Dosierung. Scharff - Flensburg.

14. Rachitische Deformitäten.

212. Julius Haß, Ueber das Auftreten eigenartiger Spontanfrakturen bei Adoleszenten. Wiener klin. Wochenschr. 1919, Nr. 26.

Das genannte Krankheitsbild konnte Verfasser innerhalb weniger Monate in 5 Fällen beobachten. Bei männlichen Individuen von 15—17 Jahren längere Zeit andauernde Schmerzen in einem oder beiden Kniegelenken, die allmählich ohne die geringste Veranlassung auftreten und sich besonders bei der Belastung des Beines und beim Treppensteigen geltend machen; in der Bettruhe verschwinden sie vollkommen. Im Laufe von Wochen erhebliche Zunahme der Schmerzen, es kommt zu erheblichen Gehstörungen, weiterhin zu Verkrümmungen im Sinne eines O-Beines und dementsprechender Verkürzung; sonst subjektives Wohlbefinden, keine Abnahme des Körpergewichtes. Bei der Untersuchung findet man unterhalb der Tuberositas tibiae an der medialen Tibiakante eine mehr oder weniger ausgeprägte umschriebene Auftreibung, in einzelnen Fällen die Tibia an dieser Stelle nach innen abgeknickt. Typische Fraktursymptome fehlen. Das Knochensystem sonst vollkommen normal, nirgends Zeichen einer osteomalazischen Erkrankung. Röntgenologisch finden sich in allen diesen Fällen an der Grenze zwischen oberer Epiphyse und Diaphyse der Tibia, also in der proximalen Tibiametaphyse, Infraktionen und vollständige Frakturen. Die Fraktur sitzt stets genau an derselben Stelle, es handelt sich immer um einen ausgesprochenen Querbruch. Die Bruchlinie verläuft typisch von innen und hinten nach außen und vorne. Bruchspalte annähernd geradlinig, zeigt nirgends Ansätze zu Längsrillen. Es handelt sich offenbar nicht um eine elastische oder weiche, sondern um eine besonders spröde Knochenpartie. Die Heilungsdauer ist außerordentlich verzögert; selbst nach Monaten findet man keine Konsolidierung der Fragmente, sondern eine helle Zone im Frakturspalt, die auf eine gesteigerte Entkalkung oder Resorption der Bruchenden schließen läßt (ähnlich wie bei infantiler Osteopsathyrose). Der Knochenabbau wird nicht durch entsprechende

Digitized by Google
Original from UNIVERSITY OF CALIFORNIA
Generated on 2019-10-16 14:04 GMT / http://hdl.handle.net/2027/uc1.b3774664
Public Domain in the United States, Google-digitized / http://www.hathitrust.org/access_use#pd-us-google

neue Kalkablagerung ausgeglichen. Während sich bei der normalen Bruchheilung Resorption und Apposition die Wage halten, erlangt hier das kalklose Gewebe auf Kosten der kalkhaltigen Knochensubstanz das Uebergewicht, wodurch es zu einer Abnahme der Festigkeit des Knochens an dieser Stelle kommen muß. Die Fraktur ist trotz des gebildeten periostalen Callus noch nicht geheilt; unter der Einwirkung der Belastung kann es neuerdings zu einem Einsinken der Fragmente an der Innenseite und zur Deformierung im Sinne eines O-Beines kommen.

Abgrenzung des Krankheitsbildes gegen die Hungerosteomalazie, gegen die juvenile Form der Osteomalazie und gegen die idiopathische Osteopsathyrose. Die beschriebene Erkrankung unterscheidet sich von den genannten Krankheitsbildern sowohl klinisch als röntgenologisch und ist durch das Auftreten von Spontanfrakturen an der proximalen Tibiametaphyse bei sonst gesunden Adoleszenten, sowie durch die eigenartige retardierte Bruchheilung charakterisiert.

Der Verfasser versucht den Vorgang dafür zu erklären, daß eine trophische Störung gerade in den den Epiphysenfugen zunächst liegenden, während der Pubertätszeit zuletzt apponierten und in lebhaftem Knochenumbau sich befindlichen Knochenabschnitten der Diaphyse zum Ausdruck kommt. Die Osteoporose ist daher in den dem Kniegelenk benachbarten, in lebhaftestem Wachstum begriffenen Metaphysen am stärksten ausgeprägt. Es kommt hier nicht zu einer Weichheit des Knochens wie bei der Rachitis, sondern zu einer Brüchigkeit, wie bei der senilen Osteoporose. Zur Entstehung der Fraktur sind außer der Osteoporose noch besondere mechanische Verhältnisse notwendig. Diese sind in der dynamischen Insuffizienz der proximalen Tibiametaphyse gegenüber der Belastung gegeben. Der Knochen bricht quer durch, wie ein seniler Knochen.

Der Ursache nach sind die Erkrankungszustände als eine Folge schlechter Ernährung zu bezeichnen. In Anbetracht des sonst günstigen Ernährungszustandes muß man annehmen, daß bei den Adoleszenten die Knochen mehr hungern als die Muskeln und die anderen Substanzen des Organismus. Die Erkrankung stellt jedenfalls eine besondere Reaktion des im Wachstum und in lebhaftem Knochenumbau befindlichen Individuums auf die chronische Unterernährung vor.

Haudek - Wien.

---

15. Sonstige chronische Erkrankungen der Knochen, Gelenke und Weichteile.

213. Blank, Ueber die Beziehungen zwischen chronischer Tonsillitis und Allgemeinerkrankung und über Tonsillektomie nach Clapp. Therapie der Gegenwart 1920, Heft 5.

Die Indikation läßt sich nur ex juvantibus stellen, d. h. wenn andere Mittel versagt haben. Die Clappsche Methode der Mandelausschälung modifiziert dadurch, daß die Mandeln vor dem Fassen mit der Clappschen Zange mit einer Hakenfaßzange aus ihrem Bett hervorgezogen werden, gewährleistet Dauererfolge. Die Operation ist genau beschrieben. Ausführliches Literaturverzeichnis.

Dransfeld - Dahlem.

214. Brandes, Ueber Verlauf, Behandlung und Aetiologie der Osteochondritis deformans juvenilis. (Med. Gesellsch. zu Kiel, 20. Nov. 1919.) Münch. med. Wochenschr. 1920, 43.

Digitized by Google
Original from UNIVERSITY OF CALIFORNIA
Generated on 2019-10-16 14:04 GMT / http://hdl.handle.net/2027/uc1.b3774664
Public Domain in the United States, Google-digitized / http://www.hathitrust.org/access_use#pd-us-google

Bericht über 7 Fälle aus den Jahren 1914—1919 mit Früh- und Spätbefunden der Röntgenbilder. Vorkommen als Spätdeformität bei reponierter kongenitaler Hüftluxation, auf der gesunden Seite bei einseitiger kongenitaler Luxation; erbliches Auftreten und gleichzeitiges Vorkommen bei Geschwistern.

Scharff - Flensburg.

215. A. Fromme, Die Bedeutung des Gelenkknorpels für die Pathogenese zahlreicher Gelenkerkrankungen. Berl. klin. Wochenschr. 1920, Nr. 45.

Fromme geht von der Tatsache aus, daß der Gelenkknorpel beim Wachsenden durch starke Wucherung und nachfolgende endochondrale Ossifikation zum Wachstum der Epiphyse beiträgt; ferner, daß nach dem Abschluß des Wachstums diese endochondrale Ossifikation durch die ganze Lebensdauer fortbesteht, jedoch in bedeutend geringerem Maße und zwar zur Erhaltung der Epiphyse. Zu jeder endochondralen Ossifikation gehört rotes Knochenmark.

Verfasser untersucht nun die Art und Weise der Entstehung einzelner Gelenkerkrankungen und deren Ursache und zwar hauptsächlich der Osteochondritis und der Arthritis deformans und kommt zum Schluß: Im Prinzip sind alle erwähnten Gelenkerkrankungen beim Wachsenden und Erwachsenen die gleichen. Alle Krankheitsbilder stellen nichts anderes dar als Störungen in der endochondralen Ossifikation unter dem Gelenkknorpel und zeigen demnach im mikroskopischen Bilde eine Störung in der Zelldifferenzierung somit ein Stehenbleiben auf früherer Entwicklungsstufe.

Schließlich weist Fromme mit Recht darauf hin, daß in der Knochenpathologie noch eine ganze Reihe von Fragen offen steht, die erst beantwortet werden müssen, bevor man zur Erklärung weiterer pathologisch-anatomischer Fragen schreiten kann.

Maier - Aussig.

216. v. Goeldel, Beitrag zum Wesen und der Behandlung der Epikondylitis. Münch. med. Wochenschr. 1920, 40.

Bericht über 22 Fälle aus der Bierschen Klinik. Drei Hauptsymptome: 1. Umschriebener örtlicher Druckschmerz. 2. Müdigkeits- oder Lähmungsgefühl im entsprechenden Extremitätenabschnitt. 3. Funktionelle Störung. 9mal lag Trauma vor. Therapie: 70%ige Alkoholeinspritzung bis auf das Periost, eventuell Abmeißelung des Epikondylus. Massage schädlich.

Scharff - Flensburg.

217. Hirsch, Hungerosteopathie unter dem Einfluß von Alter und Geschlecht. Beiträge zum Osteomalazieproblem. Münch. med. Wochenschr. 1920, 38.

Die Hungerosteopathien sind klinisch keine neuartigen Erkrankungen, sondern ordnen sich in die Gruppen der bisher bekannten Knochenerkrankungen, Rachitis tarda, Osteomalazie und Osteoporose ein. Bei allen diesen Gruppen ist eine quantitative Steigerung der Fälle durch Kriegseinflüsse zu verzeichnen. Alter und Geschlecht disponieren für bestimmte Formen der Osteopathie. An der Grenze der Pubertät und des Klimakteriums finden sich zwei Osteopathietypen nebeneinander, sowie Uebergangsformen. Ernährung und endokriner Apparat sind von besonderer Bedeutung für die Osteopathien.

Scharff - Flensburg.

218. Knorr, Gelenkmausbildung. (Naturwissenschaftl.-med. Gesellsch. zu Jena 15. Okt. 1919.) Münch. med. Wochenschr. 1919, 49.

Vorstellung eines Patienten, der 4 Monate nach einer Verletzung wegen

Digitized by Google
Original from UNIVERSITY OF CALIFORNIA
Generated on 2019-10-16 14:04 GMT / http://hdl.handle.net/2027/uc1.b3774664
Public Domain in the United States, Google-digitized / http://www.hathitrust.org/access_use#pd-us-google

Gelenkmaus am Kniegelenk operiert wurde. Nach dem Befund bei der Operation und der histologischen Untersuchung wird die Ansicht Barths von der rein traumatischen Entstehung der freien Gelenkkörper gestützt. Eine Mitwirkung der Synovia bei dem Ablösungsprozeß war mit Sicherheit auszuschließen.

Scharff - Flensburg.

219. Koch, Ueber Abortivformen der alimentären Osteomalazie. (Aerztl. Verein in Frankfurt a. M., 19. Jan. 1920.) Münch. med. Wochenschr. 1920, 30.

Bei den Abortivformen der Osteomalazie sind oft nur Knochenschmerzen nachweisbar ohne Deformierung des Skeletts. In anderen Fällen Gehstörungen durch alimentäre Schädigung des Zentralnervensystems. Die Schmerzen werden schon bald durch Phosphorlebertran gelindert, während die osteomalazischen Erscheinungen nur sehr langsam zurückgehen. Scharff - Flensburg.

220. Lang, Ein mit Hypophysin geheilter Fall von seniler Osteomalazie. Berl. klin. Wochenschr. 1920, Nr. 28.

Durch Hypophysin, verbunden mit Gaben von Antithyreoidin, konnte bei einer 65jährigen Greisin mit seniler Osteomalazie Festigung der Knochen erzielt werden. Der Blutdruck stieg jedoch hierbei von 140 auf 180 Hg.

Maier - Aussig.

221. Ledderhose, Die Aetiologie der Fasciitis palmaris. (Dupuytrensche Kontraktur.) Münch. med. Wochenschr. 1920, 44.

Zusammenfassung: Die Erkrankung der Hohlhandfaszie, welche in weit fortgeschrittenem Stadium zur sog. Dupuytrenschen Fingerkontraktur führt, ist außerordentlich häufig und eine regelmäßige Begleiterscheinung der Arthritis deformans. Klinische Erfahrungen, die histologischen Befunde sowie das Studium der in der Fußsohlenfaszie vorkommenden, knotigen Anschwellungen sprechen bestimmt dafür, daß die Fasciitis palmaris und die Arthritis deformans ätiologisch zusammengehören. Scharff - Flensburg.

222. Lengfellner, Erythema venosum. Münch. med. Wochenschr. 1920, 33.

Bei 84 weiblichen Patienten hat Lengfellner im Bereich des unteren Drittels des Unterschenkels Hautrötungen und Schwellungen beobachtet, als deren Ursache er Kreislaufstörungen annimmt. Oft gleichzeitig Platt-, Senk- oder Hohlfuß, später Ulcera cruris. Behandlung: Massage, Höhensonne, Heißluft, Harzbandagen. Scharff - Flensburg.

223. Lexer, Ostitis fibrosa deformans. (Verein Freiburger Aerzte, 20. Febr. 1920.) Münch. med. Wochenschr. 1920, 36.

Vorstellung eines Falles, bei dem sowohl die Pagetsche wie die Recklinghausensche Krankheitsform vorliegt, die sklerosierende, hyperostotische Form an einem Unterschenkel, die fibrös-metaplastische mit Cystenbildung an den meisten Knochen. Scharff - Flensburg.

224. Rubensohn, Ueber einen Fall von Hydrops genu intermittens auf luetischer Grundlage. (Allgem. ärztl. Ver. zu Köln, 28. Juli 1919.) Münch. med. Wochenschr. 1919, 52.

Der Fall entsprach in seinen Symptomen völlig dem Bilde der reinen Neurose, die luetische Grundlage wurde aber durch serologische Untersuchung festgestellt und die spezifische Behandlung führte zu vollem Erfolg.

Scharff - Flensburg.

Digitized by Google
Original from UNIVERSITY OF CALIFORNIA
Generated on 2019-10-16 14:04 GMT / http://hdl.handle.net/2027/uc1.b3774664
Public Domain in the United States, Google-digitized / http://www.hathitrust.org/access_use#pd-us-google

225. Schmorl, Demonstration von 2 Fällen von Hungerosteomalazie. (Gesellsch. f. Natur- u. Heilkunde zu Dresden, 28. Febr. 1920.) Münch. med. Wochenschrift 1920, 44.

2 Fälle, 8 und 73 Jahre alt, mit schwerer Kyphoskoliose und zahlreichen Rippenbrüchen mit mangelhafter Callusbildung. Im zweiten Fall starke Vergrößerung der Epithelkörperchen.

In der Aussprache berichtet Schanz über einen Fall von Spontanabriß der Achillessehne mit Erweichung des Knochens, später noch Spontanfraktur beider Knöchel. Scharff - Flensburg.

226. Schneider, Zum Problem der Syphilislatenz. (Spirochätenpersistenz im Knochensystem.) Münch. med. Wochenschr. 1920, 44.

Schneider hat in den Knochenkörperchen von Föten und Säuglingen mit Osteochondritis syphilitica Spirochäten nachgewiesen, auch in solchen Fällen, wo andere Organe keine Spirochäten enthielten. Scharff - Flensburg.

227. Simon, Zur Differentialdiagnose der spontanfrakturähnlichen Spaltbildungen in den Knochen bei den sogenannten Hungerosteopathien. Archiv f. orthop. u. Unfallchir. Bd. 18, Heft 1—2.

Simon konnte einen Fall der von ihm früher beschriebenen spontanfrakturähnlichen Spaltbildungen beobachten, bei dem es sich zweifellos um Lues handelte. Er läßt die Frage offen, ob nicht hier eine Kombination von luetischen und hungerosteopathischen Knochenveränderungen besteht. Jedenfalls hatte eine antiluetische Behandlung zunächst guten Erfolg, der allerdings beim Aussetzen der Behandlung nicht standhielt. Simon glaubt nicht, daß es sich in seinen früheren Fällen um Syphilis gehandelt hat. Man muß aber nunmehr in ähnlichen Fällen an die Möglichkeit luetischer Erkrankung denken.

Pfeiffer - Frankfurt a. M.

228. Tancré und **Kwasek,** Zur Behandlung chronischer Gelenkerkrankungen mit Sanarthrit „Heilner". Med. Klinik 1920, Nr. 32.

Das Sanarthrit „Heilner" bewirkt bei Myalgien rheumatischen Ursprungs einen günstigen therapeutischen Erfolg; ebenso führt es bei akuten Exazerbationen chronischer rheumatischer Gelenkaffektionen zu Besserung. Dagegen scheinen chronische Gelenkveränderungen wenig oder gar nicht beeinflußt zu werden.

Die günstige Wirkung ist spätestens nach drei Injektionen erkennbar.

Dransfeld - Dahlem.

229. Witte, Hungererkrankungen des Knochengerüstes. Mitteilungen des Vereins der Aerzte in Steiermark 1919, Nr. 12.

Nach Gegenüberstellung des Wiener Typus der Osteomalacie im Jahre 1919 und der in Deutschland aufgetretenen Krankheitserscheinungen bei Adoleszenten, die als Rachitis tarda aufgefaßt wurden, berichtet Verfasser über eigene Erfahrungen an Hand einzelner Fälle. Gemeinsam ist allen Erkrankungen als Ursache die Unterernährung, und gekennzeichnet sind sie durch Kalkarmut des Knochengerüstes, wenn auch sonst größere Unterschiede bestehen. Die Therapie besteht in Entlastung, Heißluft, Massage, Quarzlicht; sehr empfohlen wird Sonnenbehandlung. Dransfeld - Dahlem.

Digitized by Google
Original from UNIVERSITY OF CALIFORNIA
Generated on 2019-10-16 14:04 GMT / http://hdl.handle.net/2027/uc1.b3774664
Public Domain in the United States, Google-digitized / http://www.hathitrust.org/access_use#pd-us-google

230. Zimmer, Fortschritte auf dem Gebiete der Proteinkörpertherapie. Die Kaseinbehandlung chronischer Gelenkerkrankungen. (Berliner med. Gesellsch., 28. Juli 1920.) Münch. med. Wochenschr. 1920, 32.

Bericht über gute Erfolge. Mittlere Dosen am wirkungsvollsten. Anfangsdosis zwischen $^1/_2$ und 2 ccm. Am empfehlenswertesten Caseosan. Injektion alle 2—3 Tage. Intravenöse Injektion besser zu unterlassen. Zimmer hat nach der Behandlung Nachlassen der Schmerzen und Wiederkehr der Beweglichkeit beobachtet. Scharff - Flensburg.

---

16. Deformitäten nach akut entzündlichen Prozessen und Verletzungen.

***231. Alsberg** (Kassel). XV. Kongreß der Deutschen Orthopädischen Gesellschaft, Dresden 27.—29. Mai 1920.

Aktiv kinetische Prothesen für doppelseitig Oberschenkelamputierte oder Knieexartikulierte wird merkwürdigerweise fast stets von den Amputierten nach einiger Zeit wieder abgelegt. Der Grund ist nicht sicher festzustellen. Ludloff (Frankfurt) richtet im Namen von Schäfer die Aufmerksamkeit auf das Schäferbein für Doppelamputierte, bei denen sich das Bein ebenfalls vortrefflich bewährt. Schasse - Berlin.

***232. Baisch** (Heidelberg), Ueber die Behandlung der Krallenhand bei Ulnarislähmung. XV. Kongreß der Deutschen Orthopädischen Gesellschaft, Dresden 27.—29. Mai 1920.

Zu unterscheiden zwischen Ueberstreckung im Grundgelenk und Beugekontraktur. Für die letzteren Fälle Faszienplastik, durch die die Sehne des Extens. digit. nach vorn bis auf das Nagelglied verlängert wird. Schasse - Berlin.

***233. Biesalski** (Berlin). XV. Kongreß der Deutschen Orthopädischen Gesellschaft, Dresden 27.—29. Mai 1920.

Biesalski hat in 2 Fällen von Kümmellscher Erkrankung die Operation ausgeführt, wobei in dem einen Fall die nervösen Wurzelsymptome schwanden, während sie im anderen fortbestanden, vielleicht waren diese psychogen. Die Operation wird ebenfalls empfohlen von Dreyer (Breslau), Ludloff (Frankfurt). Schasse - Berlin.

***234. Biesalski** (Berlin), Die Versorgung der Ohnhänder mit individuellen Armprothesen. XV. Kongreß der Deutschen Orthopädischen Gesellschaft, Dresden 27.—29. Mai 1920.

Patienten machen selbst häufig die besten Vorschläge für die Verbesserung und Konstruktion der Prothesen. Bisher wurden von Biesalski 35 Ohnhänder behandelt. Unter allen Umständen muß ein solcher Patient eine Greifhand bekommen. Fischerhand und Fischerklaue. Kombination von Fischerhand und Langehand ist die vom Werkmeister des Oskar-Helene-Heims konstruierte Zeibighand. Der Arzt, der die nötigen Voroperationen macht, muß sich auch um den Bau der Prothese bekümmern. Demonstration mehrerer Patienten mit verschiedenen Prothesen unter Ausnutzung verschiedenster Kraftquellen. Indikation zur Sauerbruchoperation ist einzuschränken, da viele andere unblutig zu erschließende Kraftquellen vorhanden sind. Schasse - Berlin.

Digitized by Google
Original from UNIVERSITY OF CALIFORNIA
Generated on 2019-10-16 14:04 GMT / http://hdl.handle.net/2027/uc1.b3774664
Public Domain in the United States, Google-digitized / http://www.hathitrust.org/access_use#pd-us-google

235. Blencke, Zur Entstehung der subkutanen Ruptur des Biceps brachii. Münch. med. Wochenschr. 1920, 1.

Ein 34jähriger, kräftiger Mann wollte auf einen in vollster Fahrt befindlichen Straßenbahnwagen aufspringen und hielt sich mit der rechten Hand am Griff fest. Dabei wurde er von dem Wagen mit fortgerissen. Als der Wagen eine Kurve machte, verspürte Patient plötzlich einen Ruck im rechten Arm. Er konnte danach den Beugemuskel am rechten Oberarm nicht mehr anspannen. Bei der Untersuchung fand sich ein Riß im Biceps am Übergang seiner Sehne in das Muskelfleisch etwas oberhalb des Ellbogengelenkspaltes. eine Lücke zwischen dem oberen und unteren Muskelstück und ein ausgedehnter Bluterguß. Der beim Festhalten an dem in voller Fahrt befindlichen Wagen aufs Aeußerste angespannte Biceps ist also durch den in der Kurve entstehenden scharfen Ruck zerrissen worden. Scharff - Flensburg.

✻236. Böhm (Berlin), Die Selbsthilfe der Amputierten. XV. Kongreß der Deutschen Orthopädischen Gesellschaft, Dresden 27.—29. Mai 1920.

Böhm hat eine Reihe von Doppelarmamputierten untersucht, die zumeist schon vor Kriegsausbruch ihre Gliedmaßen verloren hatten und keine Ersatzglieder trugen, also im wesentlichen auf sich selbst angewiesen waren. Böhm schildert, wie sich die Patienten mit ihren Leiden abfanden, wie sie sich beim Anziehen, Essen und Trinken, Schreiben und Lesen und im täglichen Verkehr vorwärts halfen und zieht daraus therapeutische Schlüsse. Schasse - Berlin.

237. Burckhardt, Wirbelsäulenverletzung. (Aerztl. Verein zu Marburg, 17. März 1920.) Münch. med. Wochenschr. 1920, 37.

Vorstellung eines Patienten, der von einem fallenden Baum ins Kreuz getroffen wurde. Völlige Paraplegie beider Beine. Seitliche Verschiebung des III. Lendenwirbelkörpers gegen den IV. um über die Hälfte der Breite eines Wirbelkörpers. Durch Extension mit Schraubenzug und gleichzeitige manuelle Verschiebung gelang fast völliger Ausgleich. Scharff - Flensburg.

238. Decker, Verletzung der Wirbelsäule. (Aerztl. Ver. in Hamburg, 18. Nov. 1919.) Münch. med. Wochenschr. 1919, 49.

Vorstellung eines Patienten, der beim Tragen eines schweren Balkens, als die anderen Träger plötzlich losließen, einen heftigen Schmerz verspürte. Die Röntgenuntersuchung ergab einen Bruch des linken Gelenkfortsatzes des III. und IV. Lendenwirbels. Heilung durch Ruhigstellung auf Schwebegurt und leichte Streckung mit Glissonscher Schlinge. Auf die Wichtigkeit der Röntgenaufnahmen bei Rückenschmerzen wird aufmerksam gemacht.

Scharff - Flensburg.

✻239. van Eden (Amsterdam), **Wollenberg** (Berlin). XV. Kongreß der Deutschen Orthopädischen Gesellchaft, Dresden 27.—29. Mai 1920.

Die Arthritis deformans bestand oft schon vor dem Unfall, wird aber erst durch diesen entdeckt. Gocht (Berlin): Verschiedenartigkeit der ätiologischen Ursachen. Kölliker (Leipzig) unterscheidet zwischen Arthritis deformans und einfacher posttraumatischer Arthritis. Nach Ogstonsscher Operation des Genu valgum entsteht an der Verschiebungsstelle der Fragmente im Gelenk eine deformierende traumatische Arthritis. Bei Kriegsverletzungen der Wirbelsäule häufig zwischen einzelnen Wirbeln. Schanz (Dresden): Arthritis deformans

Digitized by Google Original from UNIVERSITY OF CALIFORNIA
Generated on 2019-10-16 14:04 GMT / http://hdl.handle.net/2027/uc1.b3774664
Public Domain in the United States, Google-digitized / http://www.hathitrust.org/access_use#pd-us-google

tritt als „Verbrauchskrankheit" der Gelenke eher ein bei Schädigung durch Trauma oder stärkerer und falscher Beanspruchung. Schasse - Berlin.

240. Elsner (Dresden), Kümmellsche Deformität und Albeesche Operation. XV. Kongreß der Deutschen Orthopädischen Gesellschaft, Dresden 27.—29. Mai 1920.

Durch die Operation wird die Deformität gebessert, die Beschwerden schwinden. In einer Anzahl von Fällen, bei denen früher röntgenologische Veränderungen fehlten, ließen sich später solche nachweisen. Schasse - Berlin.

241. Horwitz, Zur Behandlung von Narbenkontrakturen. Zentralbl. f. Chir. 1920, Nr. 30, III.

Horwitz zeigt an 3 Fällen, daß Kontrakturen durch Verwachsungen von Sehnen, von Muskeln, von Bindegewebe und Faszie, die monatelang ohne jeden Erfolg aufs intensivste mediko-mechanisch und mit Heißluft usw. behandelt wurden, durch die Cholinchloridbehandlung nicht nur gebessert, sondern auch beseitigt werden können, ohne nach 3 Jahren Rezidive zu zeigen. Horwitz gibt eine genaue Beschreibung der an der Bierschen Klinik üblichen Technik.

Hans Blencke - Magdeburg.

242. Jerusalem, Kniegelenksbeschädigungen nach Fußball. (Gesellsch. d. Aerzte, Wien, 18. Juni 1920.) Münch. med. Wochenschr. 1920, 29.

1. Fall: Riß des lateralen Seiten- und des vorderen Kreuzbandes. Patient kann die Tibia willkürlich nach hinten luxieren.

2. Fall: Fraktur des Condylus medialis. Entfernung des kleinen Fragments. Glatte Heilung. Scharff - Flensburg.

243. Kienböck, Robert (Wien), Die typische Luxation des Kopfes im unteren Kopfgelenk (Luxation des Atlas) mit Abbruch des Epistropheuszahnes. Fortschr. d. Röntgenstr. Bd. 26, H. 2, S. 95.

Die Arbeit behandelt die Luxation des Atlas über den Epistropheus, Luxatio atlanto-epistrophica. Im Anschluß an einen Fall eigener Beobachtung bespricht Kienböck in ausführlicher Weise die Anatomie der Verletzung, die klinischen Symptome, insbesondere die radiologische Diagnose, die Arten der lokalen Heilung der Wirbelverletzung — endlich wird eine Kasuistik der einschlägigen Fälle mit großen Tabellen gegeben.

Die Stellung der radiologischen Diagnose ist schwierig; sie ist nur bei Erfüllung mehrerer Bedingungen möglich, erstens bei genauer Kenntnis des anatomischen Baues der Region und zweitens bei Berücksichtigung der Gesetze der radiologischen Projektion, wozu noch eine Kenntnis der in der Region am häufigsten vorkommenden Verletzungen wünschenswert ist, andernfalls werden leicht Fehldiagnosen gestellt: einerseits werden nicht vorhandene Verletzungen angenommen, anderseits vorhandene Läsionen im Bilde nicht erkannt. Die groß angelegte Arbeit ist außerordentlich lesenswert. F. Wohlauer - Charlottenburg.

244. König, Parostale Ossifikation nach Ellbogengelenksluxation. (Würzburger Aerzteabend, 20. Jan. 1920.) Münch. med. Wochenschr. 1920, 13.

Nach Luxation parostale Ossifikation unter dem Biceps, die die Beweglichkeit verhindert. Operation, Abmeißelung. Individuelle Veranlagung zu abnormer Callusbildung durch besondere Zusammensetzung des Blutes.

Scharff - Flensburg.

Digitized by Google
Original from UNIVERSITY OF CALIFORNIA
Generated on 2019-10-16 14:04 GMT / http://hdl.handle.net/2027/uc1.b3774664
Public Domain in the United States, Google-digitized / http://www.hathitrust.org/access_use#pd-us-google

245. König, Pseudarthrose des Vorderarms nach subkutan vereiterter Fraktur. (Würzburger Aerzteverband, 20. Jan. 1920.) Münch. med. Wochenschr. 1920, 13.

Nach erfolgloser Operation (Knochenbolzung und Ueberpflanzung) Heilung durch Injektion von 20 ccm Blut, das einem zu abnormer Callusbildung neigenden Patienten entnommen war. Scharff - Flensburg.

✻**246. Liniger** (Frankfurt a. M.), Die Endformen der Amputationsstümpfe. XV. Kongreß der Deutschen Orthopädischen Gesellschaft, Dresden 27.—29. Mai 1920.

Untersuchung von rund 1000 alten Arm- und Beinstümpfen. Die endgültige Form des Stumpfes war bei günstigem Heilverfahren und bester Nachbehandlung in ca. 6 Monaten erreicht, sonst dauerte es im allgemeinen bis zur endgültigen Gestaltung des Stumpfes 1 Jahr und länger. 25 % waren gute, 25 % schlechte Stümpfe, während die Hälfte als leidlich zu bezeichnen war. Beim Armstumpfe kommt es auf die Geschicklichkeit an, beim Beinstumpf auf Stütz- resp. Tragfähigkeit. Von 41 Pirogoffs waren 37 stützfähig, von 22 Grittis 14, von 250 Unterschenkelamputationen 31 gut, 29 schlecht, 190 leidlich. Von 281 Oberschenkelamputationen 15 vorzüglich, 54 ungünstig, 212 leidlich. Wenn die Patienten nicht wollen, ist keine dauernde Tragfähigkeit der Diaphysenstümpfe zu erzielen. Schasse - Berlin.

✻**247. Ludloff** (Frankfurt a. M.). XV. Kongreß der Deutschen Orthopädischen Gesellschaft, Dresden 27.—29. Mai 1920.

Bei Spondylitis nach Infektionskrankheiten häufig Gonorrhoe anamnestisch nachweisbar. Streckkontrakturen im Knie oft infolge ischämischer Muskelkontraktur durch subfasziales Hämatom. Karrsche Schiene gut für Unterarmfrakturen. Hungerosteopathie scheint durch zu geringen Salzgehalt des Bodens und der Nahrungsmittel zu entstehen.

Borchard (Berlin) zeigt gute funktionelle Heilung schwerer Kniegelenksfraktur an sich selbst. Schasse - Berlin.

248. Magnus, Die Kompressionsfraktur des Calcaneus als typische Seekriegsverletzung. (Aerztl. Verein zu Marburg, 26. Februar 1919.) Münch. med. Wochenschr. 1919, 32.

Magnus hat bei einem Seegefecht 9 Frakturen des Fersenbeins beobachtet, die dadurch zustande gekommen waren, daß eine im Schiff explodierende Granate das Deck mit großer Gewalt und Geschwindigkeit aufgeworfen hatte. Der Calcaneus wurde dabei von unten her gleichsam über den Talus hinübergestülpt. In 3 Fällen war die Fraktur kompliziert. Wegen der Gefahr der Fettembolie wird der Fuß erst nach 14 Tagen redressiert und eingegipst. Sehr lange Bettruhe; frühzeitige funktionelle Behandlung; Belastung nicht vor Beginn des dritten Monats und dann nur mit fester, nach dem Fuß getriebener Einlage. Scharff - Flensburg.

✻**249. Muskat** (Berlin). XV. Kongreß der Deutschen Orthopädischen Gesellschaft, Dresden 27.—29. Mai 1920.

Selbsthilfe der Verletzten bei Verlust des Daumens und bei kurzen Oberarmstümpfen. Durch Schnürung eine künstliche Falte zu erzeugen, um Werkzeuge einklemmen zu können. Schasse - Berlin.

Digitized by Google
Original from UNIVERSITY OF CALIFORNIA
Generated on 2019-10-16 14:04 GMT / http://hdl.handle.net/2027/uc1.b3774664
Public Domain in the United States, Google-digitized / http://www.hathitrust.org/access_use#pd-us-google

250. Pawel, Die Trambahnfraktur des Oberarms. Berl. klin. Wochenschr. 1919, Nr. 52.

Beobachtung mehrerer Fälle von Luxationsfraktur des Humeruskopfes infolge schlechten Abspringens von der Straßenbahn. „Straßenbahnfraktur". Sie bieten alle dasselbe Röntgenbild. Bruch des Tuberculum maius und des Collum anatomicum oder chirurgicum mit lateraler Verschiebung des Kopfes im Gegensatz zur sonstigen medialen Verschiebung.

Was die Mechanik betrifft, so entsteht erst die Fraktur und dann die Luxation. Maier - Aussig.

251. Schanz, Zur Behandlung der veralteten Schulterluxationen. Münch. med. Wochenschr. 1920, 21.

Schanz empfiehlt Operation wie bei der blutigen Mobilisierung der Schulterankylose. Mitteilung eines mit gutem Erfolg operierten Falles.

Scharff - Flensburg.

252. Schülein, Ueber isolierte Abrißfraktur des Trochanter minor. Münch. med. Wochenschr. 1919, 29.

Bei einem 17jährigen Hausburschen trat eine Abrißfraktur des Trochanter minor dadurch ein, daß beim plötzlichen Anfahren der elektrischen Straßenbahn der Körper nach rückwärts zu fallen drohte und der Patient, der nur auf dem linken Bein stand, dies zu verhindern suchte (direkter Zug des Iliopsoas). Außer dem Ludloffschen Symptom waren keine für die Diagnose verwertbaren Symptome vorhanden; die Diagnose wurde durch Röntgenbild bestätigt. Die Therapie bestand in Lagerung mit mäßiger Beugung im Hüftgelenk. Heilung in 14 Tagen mit völliger Wiederherstellung. Scharff - Flensburg.

253. Urban, Ueber torpide Geschwüre nach Schußverletzungen. Münch. med, Wochenschr. 1919, 50.

Urban rechnet die torpiden Geschwüre zu den Trophoneurosen, ähnlich wie das Mal perforant und die trophischen Geschwüre nach Nervenverletzung, und empfiehlt die Geschwüre samt dem Grunde und den kallösen Rändern radikal mit dem Messer zu entfernen und die entstandene Lücke entweder durch Naht zu schließen oder durch gestielte Lappen zu decken. Der erste Verbandwechsel nach der Operation muß schon nach 1—2 Tagen vorgenommen werden, weil die Wunden fast nie ganz aseptisch sind. Ist die Wunde dann nicht ganz reaktionslos, so müssen einige Nähte entfernt und feuchte Verbände angelegt werden.

Scharff - Flensburg.

254. W. F. Wassink, Oberschenkelhalsbrüche. Nederl. Tijdschrift voor Geneeskunde, 2. August 1919.

Verfasser betrachtet 10 Fälle von echtem Oberschenkelhalsbruch. Die Behandlung bestand in Ruhiglagerung zwischen Sandsäcken, Pflasterstreckverbänden; einmal wurde ein Gehgipsverband angelegt. Die Behandlung mit Sandsäcken ist zu verwerfen, da sich hierbei die Stellung der Bruchstücke verschlechtert.

Echte Halsbrüche heilen mit den obengenannten Methoden gewöhnlich nicht, da bei ungenügender Apposition der Bruchflächen keine Verwachsung auftritt, weil periostale Callusbildung hier fehlt. Oft besteht gleich und gewöhnlich entsteht nach einiger Zeit eine starke Dislokation. Die Bruchflächen ver-

Digitized by Google
Original from UNIVERSITY OF CALIFORNIA
Generated on 2019-10-16 14:04 GMT / http://hdl.handle.net/2027/uc1.b3774664
Public Domain in the United States, Google-digitized / http://www.hathitrust.org/access_use#pd-us-google

laufen gewöhnlich so, daß beim Stehen eine große Neigung zum Verschieben auftritt. Die Blutversorgung, speziell des medialen Bruchstückes, aber bisweilen auch des lateralen, wird indirekt durch das Trauma, direkt durch die Dislokation leicht geschädigt. In vereinzelten Fällen trat durch die alten Behandlungsweisen und auch ohne Behandlung gute Heilung auf; hierbei war dann die Blutversorgung nicht zu stark geschädigt, die Bruchflächen schlossen gut aneinander und die gute Stellung war während längerer Zeit bestehen geblieben.

Van Assen - Rotterdam.

Knorr, Gelenkmausbildung **218.**

---

17. Orthopädische Nervenkrankheiten.

255. Friedländer, Die hemiplegische Bewegungsstörung und ihre Behandlung. Therapie der Gegenwart 1920, Heft 4 u. 6.

Nach einem Ueberblick über den heutigen Stand unseres Wissens über das Wesen der Hemiplegie und die Rückbildungsmöglichkeiten geht Verfasser eingehend auf die Uebungsbehandlung ein, die er als den wichtigsten therapeutischen Faktor bezeichnet. Genau angegeben sind eine Reihe von Steh- und Gehübungen.

Dransfeld - Dahlem.

256. Kohlschütter, Neues über Wesen und operative Behandlung der Ischias. Archiv f. orthop. u. Unfallchir. Bd. 18, Heft 1—2.

Heilung eines Falles von hartnäckiger Ischias durch Nervenexstirpation. Es wurden in fünf Operationen der Nerv. cut. sur. lat., der Nerv. cut. sur. med., der sensible Teil des Nerv. peron. superfic., der Nerv. suralis, die Rami calc. med. des Nerv. tib. und der Nerv. interosseus cruris reseziert. Alle diese Nerven waren auffällig verdickt. Die Sensibilität war trotz dieser in ziemlicher Ausdehnung erfolgten Resektionen verhältnismäßig wenig gestört.

Pfeiffer - Frankfurt a. M.

257. Valentin (Frankfurt a. M.), Zur Kenntnis der Geburtslähmung und der dabei beobachteten Knochenaffektionen. (Naturforscherversamml., Nauheim 1920.)

Das klinische Bild der Plexuslähmung der oberen Extremität ist seit Erb ein nach der neurologischen Seite hin fertiges, dagegen ist die Aetiologie noch keineswegs genügend erforscht. Die bei der Geburtslähmung beobachteten Knochenaffektionen wurden bisher meist als traumatische Epiphysentrennungen des oberen Humerusendes gedeutet, vereinzelt auch als Luxationen. Die letztere Annahme ist sicher nicht richtig. Unter Demonstration einer Reihe von Photographien und Röntgenbildern weist Valentin nach, daß es nicht angängig ist, diese ganz konstant beobachtete merkwürdige Verkleinerung des Epiphysenschattens im Röntgenbilde als Epiphysenlösung zu deuten, sondern es liegt eine Schädigung der Epiphyse infolge der Nervenverletzung vor. Für diese Annahme spricht, daß gerade die die Epiphyse vorsorgenden Nerven konstant geschädigt sind, und daß man bei dieser Deutung nicht zwei getrennt voneinander wirkende Traumen anzunehmen genötigt ist. Schließlich lassen sich bei dieser Annahme auch noch andere Symptome, wie die Innenrotation usw., die zum typischen Bild der Erbschen Lähmung gehören, zwanglos erklären.

Baisch, Ulnarislähmung, Krallenband **232. Pfeifer,** Förstersche Operationen **280.**

Digitized by Google
Original from UNIVERSITY OF CALIFORNIA
Generated on 2019-10-16 14:04 GMT / http://hdl.handle.net/2027/uc1.b3774664
Public Domain in the United States, Google-digitized / http://www.hathitrust.org/access_use#pd-us-google

18. Deformitäten des Rumpfes und der Wirbelsäule einschl. Schiefhals.

258. R. Rosenfeld, und **J. Zollschan,** Ein Fall von schwerer Fraktur der Wirbelsäule ohne Nervensymptome. Wiener klin. Wochenschr. 1920, Nr. 3.

19jähriger Infanterist war durch den Luftdruck einer einschlagenden Granate über einen etwa 5 m hohen Abhang herabgeschleudert worden; nach dem Erwachen aus der Bewußtlosigkeit konnte er bis zum weit entfernten Hilfsplatz gehen. Ungefähr 3 Wochen später Untersuchung durch Verfasser. Es findet sich eine starke Deformierung des Brustkorbes und eine deutliche Kyphose im Bereiche der Brustwirbelsäule, leichte sinistro-konvexe skolistische Durchbiegung. Dornfortsätze auf der Höhe der Kyphose schmerzhaft. Subjektiv seit dem Trauma beim Gehen heftiger Druck auf der Brust und schneidender Schmerz im Rücken; kann sich mit Unterstützung aufsetzen. Alle Sensibilitätsqualitäten normal. Reflexe normal, Urin- und Stuhlentleerung normal. Da Patient angibt, vor der Verletzung vollkommen normal gewesen zu sein, wurde aus der Art der Verunglückung und der hochgradigen Deformität eine Wirbelverletzung angenommen. Die Röntgenuntersuchung ergab eine hochgradige Kompressionsfraktur des VI.—VII. Brustwirbels. (Partielle Fraktur des V., eine den ganzen Wirbelkörper durchsetzende Fraktur des VI. und eine vollständige Zermalmung des VII. Brustwirbelkörpers.) Durch fünfmonatliche Korsettbehandlung Konsolidierung der Fraktur (Knochenfragmente röntgenologisch als einheitliche Knochenmasse ersichtlich). Vollkommenes Schwinden aller Beschwerden, guter Gang, vollkommen normaler Nervenbefund. Haudek-Wien.

259. Silversciöld, Ueber traumatische Skoliosen. Archiv f. orthop. u. Unfallchir. Bd. 17, Heft 4.

Nach Silversciöld gibt ein großer Teil der Skoliosepatienten als Grund ihres Leidens ein Wirbelsäulentrauma an. Bei solchen Skoliosen finden sich oft ungewöhnliche Züge (scharfe Biegungen an ungewöhnlichen Stellen, Insuffizienzbeschwerden, fortschreitende schwere Verschlimmerung). Kyphotische Verbiegungen (Kümmellsche Krankheit) treten nun oft nach Traumen ein. Durch letztere entstehen schwere Schädigungen der Tragkraft der Wirbelknochen. Skoliosen und Kyphosen entstehen als statische Belastungsdeformitäten, aus einer Störung des Belastungsgleichgewichts. Nach alledem erscheint der Schluß berechtigt, daß Traumen als erzeugende Ursachen der Skoliosenbildung angesprochen werden können. Pfeiffer-Frankfurt a. M.

Biesalski, Kümmellsche Krankheit **233. Kienböck,** Luxation des Kopfes im unteren Kopfgelenk **243. Ludloff,** Spondylitis bei Gonorrhoe **247.**

---

19. Deformitäten der Arme.

260. F. Demmer, Ueber Radiusfrakturen. (Sitzungsbericht der Gesellschaft der Aerzte.) Wiener klin. Wochenschr. 1920, Nr. 48.

Von den Radiusfrakturen loco classico werden etwa 50 % durch die übliche Behandlung nicht völlig wiederhergestellt. Der Grund hierfür ist 1. die Verkeilung der Fragmente am dorsalen Bruchrande des proximalen Endes, von welchem das distale Fragment durch reine Extensionsmanöver (auch Pronation und Ulnar-

Digitized by Google
Original from UNIVERSITY OF CALIFORNIA
Generated on 2019-10-16 14:04 GMT / http://hdl.handle.net/2027/uc1.b3774664
Public Domain in the United States, Google-digitized / http://www.hathitrust.org/access_use#pd-us-google

flexion) nicht abgehoben werden kann. 2. Ein ständiges Abbreviationsmoment einer reinen Schrägfraktur, bei welcher das Distalfragment mit den bisherigen Verbänden in der leicht erreichten Reposition nicht erhalten werden konnte. Demmer verwendet für diese Fälle ein in den letzten 2 Jahren von der Klinik Hochenegg erprobtes Verfahren. Durch dorsale Hyperextension nach Rotter mit folgender Volarflexion wird die Reposition leicht erreicht. Die Schienung wird in leichter Dorsalflexion der Hand auf der Böhlerschen Schiene vorgenommen und die weitere Behandlung auf einer am unteren Ende des Radius angelegten dorsalen 4 cm breiten und 25—30 cm langen starken Cramerschiene, eventuell mit einem Holzspatel als volare Gegenpelotte am Radius durchgeführt. Diese Cramerschiene wird entweder bei Frakturen ohne Dislokationsmoment im Handgelenk dorsal (30°) aufgebogen und reicht, auf dem Handrücken angelegt, nur bis zur Basis der Finger, oder sie wird bei starkem Verkürzungsmoment volar abgebogen, in welchen konkaven Winkel durch Bindenzüge über den Holzspatel als Gegendruck das renitente, proximale Radiusende so hineingezogen wird, daß die Hand in leichter Volarflexion fixiert steht. Haudek-Wien.

261. Matheis, Ein Fall von willkürlicher beiderseitiger Schulterverrenkung. Archiv f. orthop. u. Unfallchir. Bd. 18, Heft 1—2.

Einschlägiger Fall bei einem sonst gesunden, kräftigen, jungen Mann (guter Turner). Es war keinerlei Verletzung vorausgegangen, Nerven- und Muskelbefund normal, ebenso Röntgen. Die Verrenkung konnte nur willkürlich beliebig oft erzeugt und behoben werden, während die habituelle Luxation in ihrer typischen Form die Folge eines Traumas ist und durch eine bestimmte Stellung sozusagen willkürlich erzeugt, aber nicht ebenso reponiert werden kann. Matheis konnte 12 ähnliche Fälle in der Literatur finden. Aetiologisch hält er in seinem Falle eine Anomalie im kranialen Teile des Bänderapparates für wahrscheinlich. Ob die Ansicht Grégoires, der disponierende Gelenksveränderungen annimmt, richtig ist, dürfte nur durch Beurteilung eines größeren Materials sich entscheiden lassen. Pfeiffer-Frankfurt a. M.

Biesalski, Ohnhänder **234. Muskat,** Armstümpfe, Hilfen **249. Rehberg,** Myositis ossificans nach Vorderarmluxation **279.**

---

20. Deformitäten des Beckens und der Beine.

262. Drachter, Scheinbare und reelle Verkürzungen und Verlängerungen der unteren Extremität. Archiv f. orthop. u. Unfallchir. Bd. 18, Heft 1—2.

Verfasser gibt eine erschöpfende Uebersicht über das besonders auch für Gutachter interessante Gebiet. Zur besseren Veranschaulichung hat er ein Modell konstruiert, das besonders zu Unterrichtszwecken dienlich erscheint. Die Arbeit enthält zunächst anatomische und mechanische Vorbemerkungen, Ausführungen über das Wesen der Längendifferenzen der unteren Extremität, die in scheinbare und reelle Längendifferenzen zerfallen. Es wird dann die kombinierte Verkürzung bzw. Verlängerung besprochen, sowie das Wesen der pathologischen Verkürzung oder Verlängerung beider unteren Extremitäten und zum Schluß die Untersuchungsmethoden: Adspektion, Mensuration, Ausführung passiver Bewegungen

Digitized by Google Original from UNIVERSITY OF CALIFORNIA
Generated on 2019-10-16 14:04 GMT / http://hdl.handle.net/2027/uc1.b3774664
Public Domain in the United States, Google-digitized / http://www.hathitrust.org/access_use#pd-us-google

und Röntgenphotographie. Gute Abbildungen, Schemata, Zeichnungen und Photogramme erleichtern das Verständnis. Pfeiffer - Frankfurt a. M.

263. Engel, Plötzliche Luxation einer 2 Jahre vorher behandelten und geheilten angeborenen Hüftgelenksverrenkung. Archiv f. orthop. u. Unfallchir. Bd. 18, Heft 1—2.

Bei einem 4jährigen Kinde mit doppelseitiger Luxation war beim dritten Versuch die Einrenkung der linken Seite gelungen. Eine Fixation wurde wegen der nunmehrigen Höhendifferenz der Schenkelköpfe nicht vorgenommen. Nach $^3/_4$ Jahren wurde die rechte Hüfte eingerenkt, die linke stand gut, das Bein wurde ordnungsgemäß gebraucht. 1 Jahr später renkte die linke Hüfte ohne Trauma im Bett aus. Die Wiedereinrenkung gelang leicht. Engel nimmt als wahrscheinlichen Grund der Reluxation die unverhältnismäßige Volumenzunahme des Kopfes an, der birnförmig deformiert war, während das Pfannendach eher steiler geworden war. Pfeiffer - Frankfurt a. M.

264. Fiebach, Ein Beitrag zur Kasuistik der traumatischen Kniegelenksluxationen. Archiv f. orthop. u. Unfallchir. Bd. 18, Heft 3.

Im Fiebachschen Falle gelang die Reposition leicht durch Längszug und Druck auf den Tibiakopf. In der Nacht trat trotz Druckverband in Volkmannscher Schiene eine Rotationsluxation nach außen ein. Reposition leicht. Gutes funktionelles Resultat. — Für die Entstehung solcher Luxationen im Knie nach vorn ist, abgesehen von der Zerreißung der Kreuzbänder und der hinteren Kapselwand, das Zerreißen oder Abreißen des inneren Seitenbandes unbedingte Voraussetzung. Das äußere Seitenband ist infolge seiner Gestalt, seines Verlaufs und seiner Selbständigkeit in bezug auf die Beziehungen zu seiner Umgebung wesentlich weniger gefährdet als das innere. Es zerreißt nur bei exzessiver Gewalteinwirkung in der Richtung von hinten nach vorn auf den Unterschenkel oder bei Abknickung des Unterschenkels nach innen. Bei der Reposition der Kniegelenksluxationen nach vorne soll die Rücksicht auf die Poplitealgefäße in erster Linie stehen. Pfeiffer - Frankfurt a. M.

***265. Ludloff** (Frankfurt a. M.). XV. Kongreß der Deutschen Orthopädischen Gesellschaft, Dresden 27.—29. Mai 1920.

Bei älteren Patienten, die nicht mehr operiert werden können, subtrochantere Osteotomie mit Zurückstellung des Oberschenkels um 45° und leichte Abduktion, die Operation nur auf einer Seite; die doppelluxierten Patienten gehen dann, als ob sie einseitig luxiert sind. Schasse - Berlin.

266. Meyer, Das Verhalten der Epiphysenlinie bei der Coxa vara. Archiv f. orthop. u. Unfallchir. Bd. 18, Heft 3.

Nach Meyers Untersuchungen lassen sich für die Coxa vara congenita aus dem Röntgenbilde nur mit Vorbehalt Gesetzmäßigkeiten herauslesen, da sich Veränderungen ähnlicher Art auch bei der Rachitis finden, ja es demnach nahe liegt, die Coxa vara congenita überhaupt als eine besondere Form der Rachitis zu betrachten. Bei der Coxa vara nach angeborener Luxation spielen sich die schwersten Veränderungen im Kopfe ab, die sehr an die Osteochondritis (Perthes) erinnern. Die Verbiegungen im Halse sind auf osteomalazische Prozesse zurückzuführen. Die rachitischen Schenkelhalsverbiegungen bieten soviel feststehende Kennzeichen, daß höchstens im floriden Stadium eine Verwechslung mit Tuber-

Digitized by Google
Original from UNIVERSITY OF CALIFORNIA
Generated on 2019-10-16 14:04 GMT / http://hdl.handle.net/2027/uc1.b3774664
Public Domain in the United States, Google-digitized / http://www.hathitrust.org/access_use#pd-us-google

kulose denkbar ist. Auch für die Coxa vara statica werden rachitische oder osteomalazische Prozesse verantwortlich gemacht. Die Befunde wurden an 75 Coxa-vara-Fällen erhoben, von denen allein 45 auf eine einwandfreie Rachitis im 2. bis 3. Jahre zurückzuführen waren. Das Verhalten der Epiphysenlinie (Verlauf, Form, frühzeitiges Verschwinden oder längeres Sichtbarbleiben) ist ein Produkt aus dem Ablauf der Verknöcherungen und den Belastungsverhältnissen.

Pfeiffer - Frankfurt a. M.

267. Wagner, Ueber Osteochondritis deformans coxae juvenilis und Coxa vara adolescentium. Zugleich ein Beitrag zur Pathogenese dieser Erkrankungen. Archiv f. orthop. u. Unfallchir. Bd. 18, Heft 3.

Zwei einschlägige Fälle der Perthesschen Krankheit. Aetiologisch steht Wagner auf dem Standpunkt von Brandes und Preiser: Es handelt sich um eine abnorme Weichheit der Gewebe des Schenkelkopfes, eventuell um rachitische Epiphysenlösung (Fromme). Gleichzeitig beobachtete Wagner 2 Fälle von Coxa vara adolescentium. Auch hier handelte es sich augenscheinlich um Osteomalazie bzw. um Rachitis, die nach Looser identisch sind.

Pfeiffer - Frankfurt a. M.

---

21. Deformitäten des Fußes.

268. Debrunner, Ueber die Funktion des M. abductor hallucis und ihre Beziehungen zu Hallux valgus und Plattfuß. Archiv f. orthop. u. Unfallchir. Bd. 18, Heft 1—2.

Nach Debrunner übertrifft die Häufigkeit der Kombination von Hallux valgus und Plattfuß bei weitem die Zahl, welche einer zufälligen Vereinigung der beiden Leiden entsprechen würde. Eine wechselseitige Beeinflussung liegt nahe. Der Hallux valgus gilt als eine Bekleidungsdeformität; entwickelt, ist er imstande, die Ausbildung eines Plattfußes zu befördern und umgekehrt. Der hauptsächlichste ätiologische Faktor ist dabei die Tätigkeit bzw. Untätigkeit des M. abductor hallucis, dessen Hauptfunktion neben der Großzehenabduktion die Erhaltung des Fußgewölbes an der medialen Seite ist. Bei ausgebildetem Plattfuß kann der Muskel entsprechend seiner veränderten Verlaufsrichtung der Bildung eines Hallux valgus keinen Widerstand mehr entgegensetzen, die durch die veränderte Fußstellung bzw. Gangart zwangsläufig entsteht. Experimentell konnte Verfasser nachweisen, daß die Kontraktion des M. abductor hallucis eine Erhöhung des Fußgewölbes und eine Verkürzung und Verschmälerung des Fußes bewirkt. Die Zwangshaltung im spitzen Schuh, die einen Hallux valgus hervorruft, wird aber ebenfalls durch Aenderung der Verlaufsrichtung der Muskelfasern und andersartige Beanspruchung des Muskels den Anstoß zur Abflachung des Fußgewölbes geben. Therapeutisch rät Debrunner neben Prophylaxe durch gutes Schuhwerk zu sachkundiger Sohlenmassage und Gymnastik (Rollen und Abduzieren der Großzehe). Pfeiffer - Frankfurt a. M.

269. Gaugele, Ueber isolierte Luxation des Kahnbeins (am Fuß) nach unten. Archiv f. orthop. u. Unfallchir. Bd. 18, Heft 3.

Einschlägiger Fall ohne Knochenbruch. In der Literatur findet sich außer einem von Gaugele selbst beobachteten nur noch ein Fall von Thiem. Der

Digitized by Google
Original from UNIVERSITY OF CALIFORNIA
Generated on 2019-10-16 14:04 GMT / http://hdl.handle.net/2027/uc1.b3774664
Public Domain in the United States, Google-digitized / http://www.hathitrust.org/access_use#pd-us-google

Entstehungsmechanismus war im vorliegenden Falle indirekt, das Kahnbein wurde nach unten herausgesprengt. Die Diagnose sichert das Röntgenbild. Behandlung: Einlage mit Ausbuchtung für das Kahnbein. Einrenkung blutig oder unblutig könnte nur in den ersten Tagen nach dem Unfall gelingen.

Pfeiffer - Frankfurt a. M.

270. Kazda, Brüche des Fersenbeins. Archiv f. orthop. u. Unfallchir. Bd. 18, Heft 4.

24 einschlägige Fälle. Für das Zustandekommen der drei typischen Arten von Fersenbeinfrakturen, des Biegungs-, Zertrümmerungs- und Rißbruches ist das räumliche Verhalten des Körperschwerpunktes zu dem Punkte des Fußes, der bei einem Trauma zuerst den Boden berührt, von wesentlicher Bedeutung. So erklären sich auch die häufigen Kombinationsbrüche. Am häufigsten ist der Biegungsbruch, der meist der Vorläufer des Zertrümmerungsbruches ist. Bei tangential von unten wirkendem Widerstand gibt es Abrisse des Tuber calcanei, beim Aufschlagen der Ferse in Dorsalflexion des Fußes Stauchungsbrüche knapp unter dem hinteren Teil der Talusgelenkfläche und Biegungsbrüche des verdickten äußeren Standes der nach unten umbiegenden Hinterfläche des Tuber calc. Am wachsenden Fersenbein gibt es einen Biegungsbruch, gekennzeichnet durch das Klaffen des Epiphysenspaltes nach oben. Die Symptome bei leichteren Brüchen sind spärlich, die Differentialdiagnose ist schwer, daher stets Röntgenbild. Therapie: Je nach Art des Bruches Gehversuche nicht zu früh und nicht zu spät. Plattfußprophylaxe. Die Prognose ist bei Fissuren und Brüchen ohne Verschiebung günstig, doch dauern die Beschwerden lange. Bei Brüchen mit Dislokation verschlechtert sich die Prognose mit dem Grad derselben und entsprechend den anderen gleichzeitigen Knochen- und Weichteilverletzungen. Pfeiffer - Frankfurt a. M.

271. Kleinschmidt, Die typische Beugekontraktur der großen Zehe nach langer Ruhigstellung. Archiv f. orthop. u. Unfallchir. Bd. 18, Heft 1—2.

Infolge der zahlreichen Kriegsverletzungen an den unteren Extremitäten konnte Kleinschmidt an der Payrschen Klinik obiges Krankheitsbild genau studieren. Die Deformität ist nicht mechanisch durch Druck usw. bedingt, sondern es liegt ein Schrumpfungsprozeß des M. flexor hallucis brevis zugrunde, der später auch die Kapsel des Metatarsophalangealgelenkes befällt und pathologische Veränderungen der Sesambeine hervorruft. Diese verlieren ihren Knorpelüberzug, platten sich ab und gehen fibröse und knöcherne Verbindungen mit dem Kapitulum ein. Klinisches Bild, Diagnose und Prognose werden genau besprochen. Die beste und stets erfolgreiche Therapie ist die Exstirpation der Sesambeine, wonach sofort die vorher unmögliche Beugung bis 70° gelingt. In dieser Stellung wird die Zehe noch für eine Zeit fixiert. Massage und medicomechanische Nachbehandlung. Nach 14 Tagen konnten die Patienten ohne Beschwerden gehen. Pfeiffer - Frankfurt a. M.

***272. Michaelis** (Leipzig), Neue Beiträge zur Statik des Plattfußes mit Demonstrationen. XV. Kongreß der Deutschen Orthopädischen Gesellschaft, Dresden 27.—29. Mai 1920.

Die Federwirkung der äußeren und inneren Hälfte des Chopartschen Gelenks, das das Hauptfedergelenk darstellt, ist eine verschiedene. Die mediale Hälfte, die die Körperlast direkt aufnimmt, wirkt durch die Zugfeder der plantaren Bänder als „Gelenkbinder", die laterale Hälfte stellt eine Art Druck-

Digitized by Google
Original from UNIVERSITY OF CALIFORNIA
Generated on 2019-10-16 14:04 GMT / http://hdl.handle.net/2027/uc1.b3774664
Public Domain in the United States, Google-digitized / http://www.hathitrust.org/access_use#pd-us-google

feder dar. Durch die ungleichmäßige Inanspruchnahme der beiden Hälften kommt es zur Vergrößerung des „Strebenwinkels", zur Verlängerung des medialen Fußteils, damit zur Drehung des Fußes im Sinne einer Pronation und infolge der Behinderung durch das Schuhwerk zur Abduktion des Vorfußes.

Schasse - Berlin.

22. Unblutige Operationen.

23. Blutige Operationen.

273. Baumberger, Ueber Steinmannsche Nagelextension. Archiv f. orthop. u. Unfallchir. Bd. 18, Heft 1—2.

Nach den Untersuchungen Baumbergers bedeutet die Nagelextension eine Bereicherung der Therapie der Frakturen. Sie ist ein Ersatz der Heftpflasterextension, wo diese versagt oder im voraus ungeeignet erscheint; es ist die beste Methode zur Behandlung von Oberschenkelbrüchen, Frakturen des Kniegelenkes, des Unterschenkels in der unteren Hälfte, Supramalleolarfrakturen und einer Anzahl der malleolären Brüche. Bei einigen Humerusfrakturen ist sie gleichfalls ratsam in der von Steinmann angewandten Drahtextension am Olekranon. Bei komplizierten Frakturen ist sie die einzige Methode, die ungehinderte Wundbehandlung gestattet. Da die Infektionen geringer geworden sind, kann die Indikation jetzt weiter gestellt werden. Bei peinlichster Beobachtung der Steinmannschen Vorschriften ist die Methode ungefährlich. Das Literaturverzeichnis enthält 183 Nummern.

Pfeiffer - Frankfurt a. M.

274. Braun, Zur Technik der Hautpfropfung. Zentralbl. f. Chir. 1920, Nr. 52, I.

Verfasser pflanzt zahlreiche 4—5 qmm große Hautsückchen, durch Zerlegung eines Thierschschen Lappens gewonnen, 3—4 mm tief in die zuvor gereinigten Granulationen der Wundfläche ein, so daß die Granulationen sich über den Setzlingen an der Oberfläche wieder zusammenschließen. Diese Inseln finden hier ausgezeichneten Nährboden und wachsen in kurzer Zeit aus der Tiefe an die Oberfläche. Ausgedehnte Defekte konnte Verfasser auf diese Weise in 2—4 Sitzungen und in etwa 6—8 Wochen völlig überhäuten, da die Epithelinseln bald untereinander und mit dem Randepithel zusammenwachsen.

Hans Blencke - Magdeburg.

275. Dreyer, Technisches zur Albeeschen Operation. Archiv f. orthop. u. Unfallchir. Bd. 17, Heft 4.

Dreyer beschreibt das von ihm mit gutem Erfolge geübte Verfahren bei der Albeeschen Gibbusoperation. Er setzt den mit der Luerschen Knochenzange konkav gemachten Span aus der Tibia hochkant ein, wodurch er widerstandsfähiger wird.

Pfeiffer - Frankfurt a. M.

276. Erlacher, Ueber die Endergebnisse der direkten Verletzungen der großen Gelenke. Archiv f. orthop. u. Unfallchir. Bd. 18, Heft 3.

Unter 24 000 Kriegsbeschädigten (lediglich Nachbehandlungen) fanden sich 1539 Verletzungen der großen Gelenke. 10 % aller Amputationen sind die Folge

Digitized by Google
Original from UNIVERSITY OF CALIFORNIA
Generated on 2019-10-16 14:04 GMT / http://hdl.handle.net/2027/uc1.b3774664
Public Domain in the United States, Google-digitized / http://www.hathitrust.org/access_use#pd-us-google

reiner Gelenkverletzungen, davon 57,5 % die von Knieverletzungen. Gelenkeröffnungen der oberen Extremität führen viel seltener zu Amputation (im Verhältnis von 1 : 9). Schulter und Hüfte geben kaum Anlaß zu Amputationen. Im ganzen muß von den Gelenkverletzungen der unteren Extremität eine größere Anzahl amputiert werden, an der oberen nur wenige. Daher sind auch die geheilten Fälle an der oberen Extremität häufiger. Nach Erlachers Tabellen resultierten von 1539 Fällen 737 Ankylosen, 116 Schlottergelenke, 209 mit starker, 455 mit mäßiger Bewegungsbeschränkung geheilte, 22 mit normaler Beweglichkeit geheilte Verletzungen. Den Schluß bilden genaue Kurven der Beweglichkeit jedes einzelnen Gelenkes. Pfeiffer - Frankfurt a. M.

277. Gretsel, Operative Behandlung schwerer Spitzfüße durch Muskelverschiebung. Münch. med. Wochenschr. 1920, 49.

Der Gastroknemius wird von der Achillessehne und dem Soleus abgelöst, der laterale Soleuskopf vom Wadenbeinkopf gelöst, die medialen Muskelbündel des Soleus hart an der Tibia durchschnitten, der Fuß in leichte Fersenfußstellung gebracht, dann der Gastroknemius oberhalb seiner alten Insertionsstelle mit Soleus und Achillessehne durch Knopfnähte wieder vereinigt.

Scharff - Flensburg.

278. Immelmann, Die Arthrodesenoperationen in Schulter- und Hüftgelenk bei spinaler Kinderlähmung. Archiv f. orthop. u. Unfallchir. Bd. 17, Heft 4.

Immelmann betont, daß sorgfältigste Indikationsstellung unerläßlich ist, ebenso die Wahl des richtigen Zeitpunktes. Er beschreibt genau das Gochtsche Verfahren der Schulterarthrodese, an dem besonders die Verbindung des Tuberculum majus mit dem Akromion und die Fixierung der Schulter in rechtwinkliger Abduktion mittels der Gochtschen Schiene interessiert. Erst 3 Monate nach der Operation wird mit leichten passiven Bewegungen begonnen und mit Massage. Es folgt die minutiöse Beschreibung der Arthrodesenoperation des Hüftgelenkes, nach der für einige Monate ein Gipsverband in leichter Abduktions- und Beugestellung angelegt wird, später ein Schienenhülsenapparat. Einige Krankengeschichten sind beigefügt. Pfeiffer - Frankfurt a. M.

279. Lexer, Arthrodesenoperation und Regenerationsfragen. Zentralbl. f. Chir. 1920, 48, S. 1474.

Die Bolzung des Fußgelenks führt zur meist knöchernen Versteifung, wenn man frisches, periostgedecktes Knochenmaterial verwendet. Allerdings ist auch durch Bolzen aus mazeriertem und frischem ausgekochtem Leichenknochen eine gute Versteifung, zweimal sogar eine breite knöcherne gesehen worden. Mechanische Einflüsse lassen die Bolzen leicht einbrechen, meist um die 12. Woche herum. Die Bedeutung des Transplantatperiostes geht aus der Selbstheilung von Transplantatbrüchen hervor. Hans Blencke - Magdeburg.

280. Pfeifer, Periphere Förstersche Operationen. (Verein der Aerzte in Halle a. S. 28. April 1920.) Münch. med. Wochenschr. 1920, 52.

Bericht über gute Erfolge von Nervenresektionen. Sehnenverlängerungen und -überpflanzungen bei 22 Fällen von spastischen Lähmungen infolge von Hirnverletzungen. Die Erfolge waren weit bessere, als durch Elektrisieren, Massieren und Uebungstherapie erreicht werden können. Scharff - Flensburg.

Digitized by Google
Original from UNIVERSITY OF CALIFORNIA
Generated on 2019-10-16 14:06 GMT / http://hdl.handle.net/2027/uc1.b3774664
Public Domain in the United States, Google-digitized / http://www.hathitrust.org/access_use#pd-us-google

281. Rost, Muß man bei akuter Osteomyelitis den Knochen sofort aufmeißeln, wenn ein subperiostaler Abszeß vorhanden ist? Zentralbl. f. Chir. 1920, Nr. 48, S. 1461.

Diese Frage kann Verfasser auf Grund seines Materials nicht bejahen.

Hans Blencke-Magdeburg.

Elsner, Kümmellsche Krankheit und Albee-Operation **240. Schanz,** Behandlung veralteter Schulterluxation **251.**

24. Unfallpraxis. Gutachten.

282. Rehberg, Gutachten über den Zusammenhang von Myositis ossificans mit einer fehlerhaften Behandlung einer Vorderarmluxation. Monatsschr. f. Unfallheilk. u. Invalidenwesen 1920, Nr. 12.

Bei einer Luxation beider Vorderarmknochen nach rückwärts war vom behandelnden Arzt nach erfolglosem Einrenkungsversuch, der für geglückt angesehen wurde, ein zirkulärer Gipsverband angelegt und unsachgemäß insofern gehandelt worden, als keine zuverlässigen Nachuntersuchungen während der nächsten Tage erfolgten. Eintreten von Nachblutungen und Zunahme der Schwellung sowie Einsetzung starker Schmerzen. Anschließend Auftreten einer Myositis ossificans im Brachialis. Das Gutachten über die Entstehung von Muskelverknöcherungen lautet, daß sie sehr häufig nach Verrenkungen des Ellbogengelenkes vorwiegend im Brachialis auftreten, wahrscheinlich um so erheblicher, je größer die Zerstörung des Muskels ist und je später die Einrichtung erfolgte, besonders bei starker Blutung in das Gewebe und bei einer anzunehmenden Disposition des Verletzten. Ein Verschulden des behandelnden Arztes an der durch Muskelverknöcherung bedingten Erwerbsbeschränkung der Klägerin wird nicht für erwiesen erachtet, da die Myositis ossificans auch ohne die nicht völlig sachgemäße Behandlung hätte eintreten können. Hans Blencke-Magdeburg.

Wassink, Oberschenkelhalsbrüche **254.**

25. Soziale Gesetzgebung. Krüppelfürsorge.

26. Standesangelegenheiten. Personalien.

283. Magg, Die Neuordnung des medizinischen Studiums, Orthopädie und praktischer Arzt. Münch. med. Wochenschr. 1920, 53.

Bei der Tagung in Halle wegen Neuordnung des medizinischen Studiums ist die Orthopädie unter den fünf wichtigsten Nebenfächern nicht mit aufgeführt worden. Magg spricht sein Befremden darüber aus und betont als praktischer Arzt die Wichtigkeit der Orthopädie für die Frühdiagnose der Gelenktuberkulose, Frakturenbehandlung, Unfallbegutachtung usw. Scharff-Flensburg.

Digitized by Google
Original from UNIVERSITY OF CALIFORNIA
Generated on 2019-10-16 14:06 GMT / http://hdl.handle.net/2027/uc1.b3774664
Public Domain in the United States, Google-digitized / http://www.hathitrust.org/access_use#pd-us-google

XXII.

Spontanheilung der angeborenen Hüftgelenksverrenkung.

Von Prof. Dr. **Eugen Kopits,** Budapest.

Mit 3 Abbildungen.

Unter den von mir behandelten vielen angeborenen Hüftgelenkverrenkungen hatte ich jüngst Gelegenheit einen Vorgang zu beobachten, den ich bisher noch nie gesehen habe, nämlich die spontane Heilung der Verrenkung. Bei Durchsicht der zur Verfügung stehenden Literatur sind ähnliche Fälle nur in so geringer Zahl zu finden, daß sie als Seltenheit zu betrachten sind, und die bisherige Erklärung ihres Zustandekommens ist so wenig überzeugend, daß wir sie derzeit gar nicht als entsprechend aufgeklärt ansehen können.

Meine Beobachtung war, wie folgt: Das 15 Monate alte Mädchen T. B. wird von der Mutter auf meine Ordination gebracht mit der Klage, das Kind hinke, seitdem es im Alter von einem Jahr anfing zu gehen. Der Vater des Kindes, der als Landsturmmann in einem Kriegsspital Dienst leistete, zeigte sein Kind daselbst den Doktoren, die nach einer Röntgenaufnahme erklärten, das Kind leide an einer linksseitigen Hüftgelenkverrenkung und wiesen es zur weiteren Behandlung an mich. Bei der Untersuchung finde ich, daß das Kind zwar sicher genug geht, aber links hinkt. Auf den linken Fuß gestellt, zeigt es das Trendelenburgsche Symptom, der linke Schenkelkopf ist nicht an der gewohnten Stelle, unter der Schenkelarterie, palpabel, sondern höher, hinter und unter der Spina anterior superior, der Gipfel des Trochanters ist $1^1/_2$ cm über der Roser-Nelatonschen Linie, und gerade soviel ist die linke untere Extremität kürzer, als die entgegengesetzte Seite. Die von der Mutter mitgebrachte Röntgenplatte (Abb. 1) zeigt die Luxation des linken Hüftgelenkes. Die Gelenkpfanne ist leer, ihre obere Wölbung fehlt, die sogenannte Gleitfurche ist gut zu erkennen, der Kopf bedeutend über dem Niveau des Y-förmigen Knorpels, in beträchtlicher Entfernung, seitwärts von der Gelenkpfanne, der Knochenkern etwas kleiner als auf der entgegengesetzten Seite, das mediale Gelenkende des Schenkel-

Digitized by Google
Original from UNIVERSITY OF CALIFORNIA
Generated on 2019-10-16 14:06 GMT / http://hdl.handle.net/2027/uc1.b3774664
Public Domain in the United States, Google-digitized / http://www.hathitrust.org/access_use#pd-us-google

knochens in hochgradiger Antetorsion, das Schattenbild des Schenkelhalses sozusagen gänzlich in seiner sagittalen Projektion sichtbar. Es war also sowohl durch klinische Untersuchung als auch durch Röntgenaufnahme die totale Luxation des linken Hüftgelenkes erwiesen, die unabhängig voneinander, an zwei verschiedenen Stellen, festgestellt wurde, wobei meine Untersuchung eigentlich als Kontrolluntersuchung die schon gestellte Diagnose bestärkte.

Da ich die Behandlung der Kinder erst im Alter von 2 Jahren beginne, entließ ich nach Feststellung des Leidens die Mutter mit der Anweisung, das Kind nach beendigtem zweiten Lebensjahre zur Operation zu bringen.

Abb. 1.

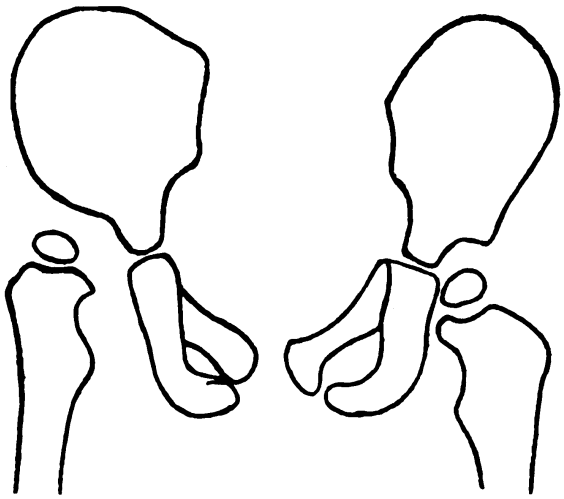

Wie ich ihr angeraten, stellte die Mutter am 24. Juni 1917 ihr Kind mir wieder vor. Zu meiner Verwunderung hinkt das Kind kaum, es geht so, wie Kinder, die erst vor nicht langem eine erfolgreiche Behandlung überstanden haben. Auf wiederholtes Fragen behauptet die Mutter auf das bestimmteste, daß das Kind in gar keiner Behandlung war und sie die Besserung des Ganges nicht begründen kann. Eine neue Röntgenaufnahme zeigt zu meinem Erstaunen, daß an dem früher verrenkt gewesenen Gelenk die Verrenkung verschwunden ist (Abb. 2). Die Gelenkpfanne der linken Seite ist mit dem Schenkelkopf ausgefüllt, obzwar der Kopf noch nicht so tief drinnen liegt als rechterseits, die Gelenkpfanne ist noch mangelhaft, ihre obere Wölbung noch nicht bogenförmig, sondern geht in gerader Linie schief abwärts und bildet mit der äußeren Konturlinie des Darmbeines, in der Stelle wo sie zusammentreffen, einen Winkel, wodurch die Gelenkpfanne schon ausgeprägt abgegrenzt ist. Die Größe des Kopfes entspricht vollständig derjenigen der anderen Seite und es ist auffallend, wie die auf der ersten Platte sichtbare Antetorsion des Kopfes behoben ist, das Schattenbild beider Colla zeigt deren gänzlich identische Projektion.

Wir konnten daher sowohl klinisch als auch röntgenologisch den Beginn der Regeneration des vor 9 Monaten als verrenkt gefundenen

Digitized by Google
Original from UNIVERSITY OF CALIFORNIA
Generated on 2019-10-16 14:06 GMT / http://hdl.handle.net/2027/uc1.b3774664
Public Domain in the United States, Google-digitized / http://www.hathitrust.org/access_use#pd-us-google

Gelenkes feststellen. Das diesen interessanten Verlauf zeigende Kind wird von mir zu einer späteren neuerlichen Untersuchung bestellt.

Nach $1^1/_4$ Jahr, am 16. Oktober 1918, wird mir die Kleine wieder vorgestellt. Von einem Hinken ist keine Spur zu sehen, der Schenkelkopf ist an Ort und Stelle tastbar, die Spitze des Trochanters in der Roser-Nelatonschen Linie, Trendelenburgsches Symptom nicht zu beobachten. Das neue Röntgenbild (Abb. 3) zeigt die vollständige Regeneration des Gelenkes. Keine Spur weist am Gelenk darauf, daß es je ausgerenkt gewesen, der Schenkelkopf sitzt gerade so tief in der Gelenkpfanne als auf der anderen Seite. Der Pfannenboden ist etwas verdickt, die bekannte Tränenfigur ausgeprägter, die Zeichnung des Pfannendaches vollständig bogenförmig und, kongruent mit der Linie des Kopfes, die Differenzdistanz zwischen beiden einer normalen entsprechend. Der Schenkelkopf hat regelmäßige Form und Größe, der Schenkelhals liegt in der frontalen Projektion, ist vielleicht etwas kürzer als auf der entgegengesetzten Seite.

Abb. 2.

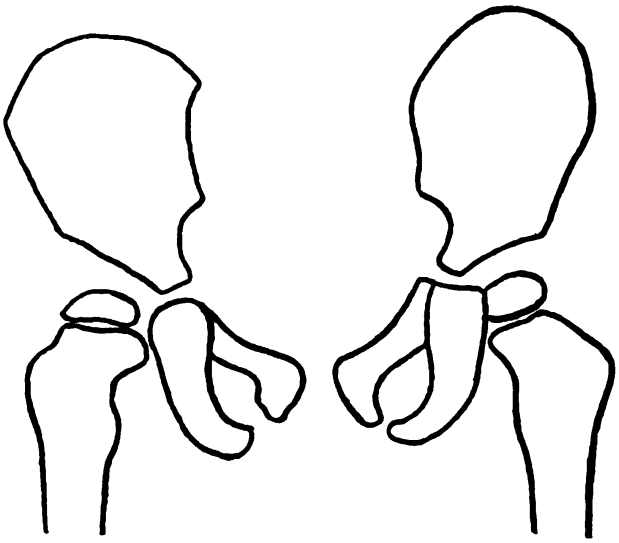

Die dritte Untersuchung also, zwei volle Jahre nach der ersten Besichtigung, findet das verrenkt gewesene Gelenk sowohl klinisch als röntgenologisch, in anatomischem Sinne gänzlich regeneriert, vollständig. Meine Beobachtung war vollkommen, da ich Gelegenheit hatte am Hüftgelenk des Kindes nicht nur die angeborene Verrenkung, sondern auch deren Regeneration zu konstatieren und meine Beobachtung in jeder Phase durch Röntgenaufnahmen zu kontrollieren. Seit langen Jahren, seitdem ich mich mit der Operation der angeborenen Hüftgelenkluxationen befasse, hatte ich noch keine andere Gelegenheit, einen ähnlichen Vorgang zu beobachten.

Die Beschreibungen der in der Literatur veröffentlichten ähnlichen Fälle zeigen nicht alle so tadellos die Heilung der Luxation. Ich fand

Digitized by Google
Original from UNIVERSITY OF CALIFORNIA
Generated on 2019-10-16 14:06 GMT / http://hdl.handle.net/2027/uc1.b3774664
Public Domain in the United States, Google-digitized / http://www.hathitrust.org/access_use#pd-us-google

nicht in jedem Fall, wo die Regeneration des Gelenkes erwähnt, dezidiert ausgedrückt, ob die Luxation des Kopfes eine vollständige war, oder ob es nur in sogenannter Subluxation stand, was zur Feststellung des Prozesses eine sehr wichtiger entscheidender Umstand ist. Bei der Subluxation nämlich findet sich auf der Gelenkpfanne ein jedes Symptom der angeborenen Verrenkung, doch fehlt der wichtigste Umstand, die erforderte Verschiebung des Schenkelkopfes. Ich hatte die Gelegenheit, solche Fälle der Tagung der „Gesellschaft der Ungarischen Chirurgen" im Jahre 1908 vorzustellen, wo ich auch meiner Ansicht Ausdruck gab, daß diese Fälle beendigte pathologische Formen sind, die in solchem Stadium als Subluxation, ohne der späteren Verschiebung des Kopfes, bestehen können. Auf Grund ausgiebiger Erfahrungen beschrieb ich in meiner jüngsten Veröffentlichung über die Aetiologie der angeborenen Hüftgelenkverrenkungen [1] mehrere ähnliche Fälle, die eigentlich gar keine Subluxationen, sondern aplastische Gelenke waren, bei denen zwar die Möglichkeit der Luxation bestand, doch deren Entwicklung ausblieb. In ähnlichen Fällen mit späterer Regeneration der Gelenkpfanne ist die Heilung des angeborenen Gelenkfehlers leichter verständlich als im Falle einer vollständigen Luxation. Nach meiner Ansicht darf man die Regeneration derartiger Gelenke nicht als spontane Heilung der Luxation nennen, da ja eine Luxation eigentlich gar nicht vorhanden war.

Abb. 3.

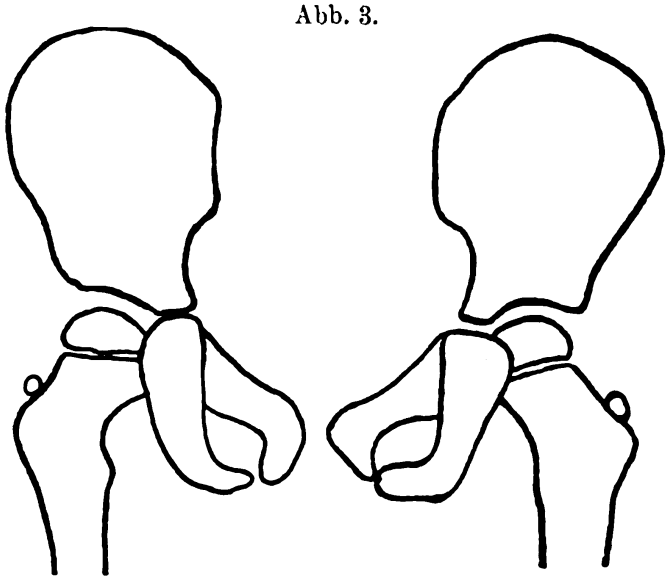

Ein ausgesprochen so aplastisches Gelenk kann man am Röntgenbild des durch Wollenberg veröffentlichten Falles [2] sehen, und für ein gerade solches halte ich das durch Rager beschriebene [3] anatomische Präparat. Nur aus Beschreibung kenne ich den Fall P. A. Müllers, Ruprechts Fall, den Fall Kaisers [4], die Fälle Joachimsthals [5], sowie Bradforts 2 Fälle [6], von

Digitized by Google
Original from UNIVERSITY OF CALIFORNIA
Generated on 2019-10-16 14:06 GMT / http://hdl.handle.net/2027/uc1.b3774664
Public Domain in the United States, Google-digitized / http://www.hathitrust.org/access_use#pd-us-google

denen ich leider kein Röntgenbild sehen konnte, daher auch keine Meinung abgeben kann, wohin diese Fälle eigentlich zu rechnen sind. Auf dem Röntgenbild aber, das zu Drehmanns 3 Fällen [7] veröffentlicht wurde, ist die vollständige Luxation ausgeprägt zu ersehen.

Zu diesen letzteren Fällen kann man auch meine Beobachtung rechnen, wo man nicht nur die Regeneration des aplastischen Acetabulums beobachten konnte, sondern gleichzeitig auch das Reponieren des verrenkten Kopfes. In diesen Fällen können wir mit Recht von der Heilung der Luxation reden.

Bis bei sogenannten Subluxationsfällen, wo eine Luxation nicht eingetreten war, die Regeneration des Gelenkes leicht verständlich ist, stehen wir vor der größten Schwierigkeit bei der Lösung der Frage, wie der Heilungsprozeß ohne Eingriff bei solchen Gelenken, mit vollständig luxiertem Schenkelkopf, zustande kommt.

Die Regeneration der Gelenkpfanne kann man nach unseren bisherigen Erfahrungen nur nach der Reposition des Kopfes, durch den Druck, den die Gelenkpfanne ausübt, noch mehr aber durch die dadurch hergestellte normale Funktion des Gelenkes erwarten. Von diesem Prozeß erwarten wir die Heilung des luxierten Gelenkes nach der operativen Reposition des Kopfes, wobei wir dasselbe zielbewußt in die Gelenkpfanne reduzieren.

In dem durch P. A. Müller veröffentlichten Fall [4] einer Spontanheilung erwähnt er als Ursache der Heilung ein solches Trauma, das zur Reposition des Kopfes geeignet sein konnte. Nach Angabe der Mutter stürzte das Kind mit maximal gespreizten Schenkeln so, daß der Damm den Boden berührte. Das Kind hinkte hernach beträchtlich, hatte eine Zeitlang Schmerzen im Schenkel, während den ersten zwei Monaten nach seinem Sturze verspürte es beim Gehen manchmal Schmerzen, aber es war alsbald auffallend, daß das Kind weniger hinkte, denn früher, endlich nach Verlauf einer Zeit vollständig gut herumging. Müller stellt sich die Heilung dieses Falles so vor, daß das Trauma die Reposition verursachte, dem dann die eingetretene Heilung zu verdanken war. Bei der Demonstration des Müllerschen Falles an der Besprechung teilnehmend, betrachtete Ruprecht als Heilungsgrund seiner eigenen ähnlichen Fälle die gelegentlich der Pflege der Kinder beim Einpudern der Genitalien hervorgerufene oftmalige starke Abduktion der Schenkel als Einrichtungsmoment des Kopfes.

In all diesen Fällen konnte ja die Reposition in der beschriebenen

Digitized by Google
Original from UNIVERSITY OF CALIFORNIA
Generated on 2019-10-16 14:06 GMT / http://hdl.handle.net/2027/uc1.b3774664
Public Domain in the United States, Google-digitized / http://www.hathitrust.org/access_use#pd-us-google

Art und Weise zustande kommen, doch aus der Behandlung der Hüftverrenkung wissen wir ganz gut, daß die Reposition des Kopfes noch nicht die Heilung der Luxation bedeutet. Das Verbleiben des Kopfes an Ort und Stelle kann man von der Fixation der nach der Operation in entsprechender Position eingestellten Extremität erwarten. In Müllers Fall kann man sich noch vorstellen, daß beim Sturz des Kindes das, die Distorsion des Gelenkes hervorrufende Trauma gleichzeitig durch Läsion der Gelenkkapsel deren Retraktion verursacht hatte und so das Zurückhalten des Kopfes ermöglichte, aber die Erklärung Ruprechts, die wiederholte Abduktion der Schenkel, kann nach meiner Ansicht nicht standhalten. In keinem Fall ist ein Moment gegeben, wodurch wir auf die Fixation des Kopfes in einer gewissen Lage folgern könnten. Im Ablauf meines Falles konnte ich keinen solchen Umstand entdecken, mit dem ich die Heilung irgendwie in Zusammenhang bringen konnte.

Nach Drehmanns Annahme ist es die Umwandlung des Kopfes, die die Einrichtung des luxierten Kopfes in die Gelenkpfanne verursacht. Drehmann betrachtet die Verminderung der steilen Stellung und der Antetorsion des Kopfes als solche Veränderungen, die die Heilung der Luxation hervorrufen, er unterstützt jedoch diese Behauptung nicht mit weiteren Erklärungen und Argumenten. Jedenfalls ruft die mit einer derartigen Umgestaltung gehende Positionsänderung im gegenseitigen Verhältnis der Gelenkflächen solche Veränderungen hervor, die bei der Regeneration des Gelenkes eine große Rolle spielen.

Auch am Röntgenbild meines Falles kann man die Verminderung der ursprünglich hochgradigen Antetorsion und steiler Stellung des Schenkelhalses sehr gut sehen und verfolgen, infolgedessen der Kopf sich zur Gelenkpfanne quasi näherte, hinneigte. Während am ersten Röntgenbild (Abb. 1) der Schenkelhals so steil steht, daß er förmlich in der Fortsetzung der Achse des Schenkelknochens liegt und das Köpfchen in solcher Antetorsion ist, daß wir dessen total sagittalen Projektionsschatten erhalten, ist auf den späteren Aufnahmen (Abb. 2 und 3), wo das Köpfchen schon in reponierte Position gelangte, die Neigung des Schenkelhalses und die Lage des Kopfes ganz normal, identisch mit der gesunden Seite.

Le Damany [8] hält die Form- resp. Situationsveränderung des Kopfes, resp. des Schenkelhalses, für eine normale Folge der Entwicklung des Schenkelknochens. Laut seinen Untersuchungen ist

Digitized by Google
Original from UNIVERSITY OF CALIFORNIA
Generated on 2019-10-16 14:06 GMT / http://hdl.handle.net/2027/uc1.b3774664
Public Domain in the United States, Google-digitized / http://www.hathitrust.org/access_use#pd-us-google

während der ersten Hälfte des intrauterinen Lebens der Schenkelhals in gar keiner Torsion, in der zweiten Hälfte fängt der Kopf an sich nach vorn zu drehen und erreicht den Höhegrad der Drehung am Neugeborenem. Im extrauterinen Leben wird der Grad der Antetorsion immer kleiner, bis beim Neugeborenem der Drehungswinkel des Schenkelhalses bis an 35° reicht, vermindert er sich beim Erwachsenen bis auf 12°. Dieselbe Entwicklungsumwandlung besteht der reponierte Kopf im Laufe der Behandlung. Die Kenntnis dieser normalen Entwicklungsumwandlung am Schenkelknochen macht uns verständlich, daß, wie die Erfahrung lehrt, die Antetorsion des Kopfes in der Behandlung der Luxation für gewöhnlich nicht so viel Unannehmlichkeiten verursacht, als man es erwarten würde. Wenn es gelingt, auch den sich in starker Antetorsion befindlichen Kopf — bei entsprechender Position der Extremität während der Fixationsperiode — zentral in der Gelenkpfanne zu erhalten, dann gelingt die Heilung der Luxation. Da ist anfangs die Heilung mehr eine funktionelle, erst später, ohne jeden besonderen Eingriff, nur unter der Einwirkung der normalen Funktion, mit Umwandlung des Kopfes und parallel mit derselben mit der Entwicklung der Pfanne wird die Heilung eine definitive, mit der Umwandlung der Gelenkenden der Knochen aber eine anatomische. Diesen Prozeß können wir auf unseren Röntgenaufnahmen bei der Kontrolle der Behandlung täglich verfolgen. Galeazzi [9] benutzt direkt diesen Umwandlungsprozeß des Kopfes zur Heilung der Luxation. Abweichend von den gewöhnlich angewandten Repositionskunstgriffen versucht er in Narkose durch Handgriffe, die das Beheben der Antetorsion des Kopfes bezwecken, den Schenkelkopf mit der Gelenkspfanne in Berührung zu bringen und daselbst zu erhalten. Zur Fixation wendet er die mäßige Flexion, Abduktion und starke Rotation der Extremität einwärts an, durch die er, nach seiner Meinung, die sukzessive Detorsion des Hüftgelenkendes des Schenkelknochens hervorruft, dem er dann die guten Heilerfolge seiner veröffentlichten Fälle zuschreibt.

Die mit normaler Entwicklung verbundene Detorsion der steilen Stellung und Antetorsion des Kopfes sind von großer Wichtigkeit bei der Heilung der Luxation, doch sehen wir es so, daß diese korrigierende Formveränderung erst nach der Reposition des Kopfes eintritt, während ohne Reposition die Antetorsion sich nicht nur nicht bessert, sondern sich im Gegenteil stetig steigert und endlich zur vollständigen Deformation des Kopfes führt.

Digitized by Google
Original from UNIVERSITY OF CALIFORNIA
Generated on 2019-10-16 14:06 GMT / http://hdl.handle.net/2027/uc1.b3774664
Public Domain in the United States, Google-digitized / http://www.hathitrust.org/access_use#pd-us-google

Die Formveränderung des Schenkelhalses, die in Drehmanns und in meinem Fall zu sehen ist, kann man ohne Zweifel mit der Heilung der Luxation in Verbindung bringen, doch wenn man die Heilung nur von ihr erwarten könnte, wären Spontanheilungen keine Seltenheit, man müßte gerade darauf rechnen. Die mit der Formveränderung zusammenhängende Positionsveränderung des Kopfes ergibt also keine so ganz befriedigende Erklärung der Spontanheilung der Luxation, mit der wir uns beruhigen könnten. Wir müssen andere Faktoren suchen, die beim Hervorrufen der Heilung der Luxation derartig mitwirken, daß sie den Kopf in andauernde Berührung mit der Gelenkpfanne bringen, was dann das Zurgeltungkommen der normalen Detorsion des Kopfes im Hervorrufen der Heilung ermöglicht. Das Suchen resp. das Erkennen solcher Faktoren ergibt eigentlich den Schlüssel der ganzen Frage.

Wie erwähnt, konnte ich in meinem beschriebenen Fall solche Momente, leider, nicht finden, in Vermutungen ohne Grund aber will ich mich nicht einlassen. Als Aufgabe der Zukunft betrachte ich das Nachforschen nach solchen Momenten bei jungen, mit Luxation behafteten Kindern, die uns in einem Alter zugeführt werden, wo sie zu einer Reposition noch nicht geeignet sind. Durch Beobachtung deren Benehmens und der Röntgenaufnahmen wird es vielleicht gelingen, solche geeignete Daten zu sammeln, die uns instand setzen werden, sie bei Lösung der Frage der Spontanheilung zur Geltung zu bringen, einer Frage, die wir bis heute durchaus nicht als geklärt betrachten können.

Literatur.

1. Kopits, Adatok a világrahozott csipöizületi ficzamodás kórszármazásához. (Beiträge zur Aetiologie der angeborenen Hüftgelenksverrenkung.) Orvosi Hetilap 1919. — 2. Wollenberg, Spontanheilung der angeborenen Hüftluxation. Zentralbl. f. Chir. u. mechan. Orthop. 1916. — 3. Rager, Einige Bemerkungen über Subluxationsstellung bei Luxatio coxae congenita. Zeitschr. f. orthop. Chir. 1901, Bd. 8. — 4. Sitzung der Gesellschaft für Natur- und Heilkunde zu Dresden 1910, XII, 3. Ref. Münch. med. Wochenschr. 1911, Nr. 7. — 5. Joachimsthal, Diagnose und Behandlung der angeborenen Hüftverrenkung im Säuglingsalter. Berl. klin. Wochenschr. 1909, Nr. 50. — 6. Bradfort, Beiträge zur kongenitalen Hüftgelenksluxation. Zeitschr. f. orthop. Chir. 1914, Bd. 34. — 7. Drehmann, Weitere Beiträge zur unblutigen Behandlung der angeborenen Hüftverrenkung. Zeitschr. f. orthop. Chir. 1903, Bd. 20. — 8. La Damany, Die angeborene Hüftverrenkung. Zeitschr. f. orthop. Chir. 1908, Bd. 21. — 9. Galeazzi, Ueber die unblutige Behandlung der kongenitalen Hüftverrenkung. Zeitschr. f. orthop. Chir. 1913, Bd. 31.

Digitized by Google
Original from UNIVERSITY OF CALIFORNIA
Generated on 2019-10-16 14:06 GMT / http://hdl.handle.net/2027/uc1.b3774664
Public Domain in the United States, Google-digitized / http://www.hathitrust.org/access_use#pd-us-google

XXIII.

Aus dem Kraußianum und der orthopädischen Klinik in München.
(Vorstand: Geh. Hofrat Prof. Dr. F. Lange.)

Ueber Fettembolien und Krampfanfälle nach orthopädischen Operationen.

Von Dr. **L. Utgenannt,** Limburg a. d. Lahn.

Durch Gewalteinwirkungen auf das Knochensystem — ganz gleich ob durch Verletzungen oder operative Maßnahmen — können schwere Störungen des Allgemeinbefindens und sogar plötzliche Todesfälle entstehen. Als Ursache hat man die in allen tödlich endenden Fällen gefundene Embolie von Fett in die Lungen und oft auch in die übrigen Organe und das Gehirn angesehen.

v. Bergmann berichtet schon 1866 in seiner Habilitationsschrift über eine Reihe von plötzlichen Todesfällen nach Frakturen, bei denen jedesmal autoptisch Embolien von Fett in den inneren Organen gefunden wurden. Den gleichen Befund erreichte er im Tierversuch durch Injektion von Schweineschmalz in die V. Saphena, und zwar fand er je nach der Länge der Zeit, die zwischen der Injektion und dem Tod des Tieres lag, das Fett nur in den Lungen oder auch in den übrigen Organen.

Aufschluß über die Herkunft des Fettes gab uns Busch durch seine Versuche. Er bohrte beim Kaninchen die Hinterschenkelknochen an und zerstörte von hier aus das Knochenmark. Die Tiere starben unter den gleichen Erscheinungen und zeigten bei der Autopsie flüssiges Fett in den Blutgefäßen der betreffenden Extremität und in den Lungenkapillaren. Um weiter zu ermitteln, ob die Resorption des Fettes durch die Kapillaren oder durch größere offene Gefäßlumina stattfände, ersetzte er das Knochenmark durch mit Zinnober verriebenes Olivenöl, und fand, daß die Aufnahme des Fettes nur durch die bei der Zerstörung des Markes eröffneten größeren Blut- und Lymphgefäße stattfindet, daß aber eine Resorption durch die unverletzte Gefäßwand ausgeschlossen ist.

Da beim Menschen die Umwandlung des roten Knochenmarks in gelbes Fettmark normalerweise erst im Kindesalter erfolgt, jede Atrophie des Knochens aber — wie sie sich z. B. bei schweren Poliarthritiden, Poliomyelitiden, Tuberkulosen und Rhachitis findet — diese Umbildung beschleunigt, so wächst die Disposition zur Fettembolie einmal mit dem Alter des Patienten, zum andern mit dem Grade der Atrophie der zu behandelnden Extremität; ferner müssen alle Erkrankungen des Gefäßsystems gefürchtet werden, die zu einer leichteren Zerreißbarkeit der Gefäßwandungen führen.

Digitized by Google
Original from UNIVERSITY OF CALIFORNIA
Generated on 2019-10-16 14:06 GMT / http://hdl.handle.net/2027/uc1.b3774664
Public Domain in the United States, Google-digitized / http://www.hathitrust.org/access_use#pd-us-google

Payr unterscheidet zwei Formen der Fettembolie: die respiratorische und die zerebrale. Die erste findet sich bei Menschen, die schon vor dem Trauma irgendwelche Lungenaffektionen hatten, ganz gleich, ob sie spezifischer Art sind oder ob es sich um durch langes Bettliegen entstandene Hypostasen handelt. Sie äußert sich klinisch nur durch Störung von seiten des Respirationstraktus, begleitet von sekundärer Herzschwäche und zeigt autoptisch große Mengen von Fett in den Lungenkapillaren.

Die zweite, die zerebrale Form findet sich nur bei sonst gesunden, meist kräftigen Individuen. Neben den respiratorischen und Kreislaufstörungen sehen wir hier noch zerebrale Schädigungen, die sich je nach ihrem Grade in Benommenheit, Verwirrtheit, starker Unruhe, Krämpfen oder Koma äußern. Die Sektion ergibt in diesen Fällen Fett in den Lungen, in Leber, Nieren, Milz und in den Gehirnkapillaren.

Die Entstehung dieser beiden Formen läßt sich vielleicht folgendermaßen erklären: Mit dem Kreislauf gelangt das Fett vom Knochenmark aus in die Lunge. Ist dieses Organ durch irgendwelche Ursachen geschädigt, so versucht es vergebens, des Fremdkörpers Herr zu werden und behält die ganze Menge des Fettes in den Kapillaren zurück; die gesunde Lunge dagegen vermag einen großen Teil davon auszuscheiden, der dann mit dem Kreislauf in die andern inneren Organe und in das Gehirn gelangt, um dort je nach der Menge allmählich resorbiert zu werden oder mehr oder minder schwere klinische Erscheinungen zu machen.

Nun zum klinischen Bilde der Fettembolie, wie es u. a. von Payr, Aberle und Wierzejewski geschildert wird. Beiden Formen gemeinsam ist der Beginn schon während oder kurz nach der Operation mit plötzlichem Atemstillstand und schwerster Asphyxie. Wird dieser durch künstliche Atmung erfolgreich bekämpft, so setzt eine mühsame, beschleunigte Atmung ein, unterstützt durch die auxillären Atmungsmuskeln, dabei werden häufig mittlere Mengen blutigen Sekretes ausgehustet. Die Perkussion der Lungen ergibt so gut wie nie positive Befunde, dagegen hören wir auskultatorisch oft mittel- bis großblaßige Rasselgeräusche. Der Puls ist immer stark beschleunigt, unregelmäßig, klein, zeitweise kaum fühlbar. Die Temperatur kann bis 39 und 40° steigen, zeigt aber auch häufig normale oder sogar unternormale Werte. Im Urin deutet in einigen Fällen ein schon makroskopisch wahrnehmbarer Fettgehalt auf die Natur der Krankheit hin; nicht selten wird Eiweiß in mäßiger Menge gefunden. Alle diese Erscheinungen können in gleicher Stärke bestehen bleiben und so nach ½—2 Tagen zum Tode führen; oder aber sie klingen in seltenen Fällen — entsprechend der Resorption des Fettes — langsam ab, und es tritt Genesung ein.

Digitized by Google
Original from UNIVERSITY OF CALIFORNIA
Generated on 2019-10-16 14:06 GMT / http://hdl.handle.net/2027/uc1.b3774664
Public Domain in the United States, Google-digitized / http://www.hathitrust.org/access_use#pd-us-google

Während die respiratorische Form immer, auch bis zum Tode, bei vollem Bewußtsein verläuft, tritt bei der zerebralen oft schon bald, oft erst nach einigen Stunden oder Tagen, Benommenheit auf, die sich bis zu völliger Bewußtloßigkeit und schließlich zum Koma steigern kann. Häufig zeigen sich auch starke Unruhe, Exitationen und Krämpfe, in denen der Patient ad exitum kommen kann, ohne vorher wieder das Bewußtsein erlangt zu haben.

Die Prognose der Fettembolie ist schlecht. Die Mehrzahl der Erkrankten geht trotz aller angewandter Therapie schon in kurzer Zeit zu Grunde. Wichtig für den Ausgang ist einmal die Menge des verschleppten Fettes, zum andern der Allgemeinzustand des Patienten. Payr erscheint eine Kombination mit dem Status thymicolymphaticus besonders ungünstig. Fritsche warnt vor Chloroformnarkosen bei Operationen am Knochensystem; denn da bei einer plötzlichen Fettüberschwemmung des Blutes viel weniger Chloroform als vorher gebunden wird, kann bei tiefer Narkose dieser Chloroformüberschuß genügen, um einen Narkosetod herbeizuführen.

Was die Therapie der Fettembolie anbelangt, so muß man prophylaktisch bei allen Manipulationen am atrophischen Knochen (vor allem bei älteren Patienten) auf ein langsames, schonendes Vorgehen bedacht sein, und blutige Operationen, die vermeiden, daß das Knochenmarksfett unter Ueberdruck steht, dem Redressement vorziehen. Zeigen sich während der Operation die ersten Anzeichen von Fettembolie, so muß man selbstverständlich abbrechen und das Glied sofort vorsichtig ruhig stellen, um jede weitere Fettausschwemmung zu verhüten. Günstig wirkten in einigen Fällen frühzeitige Infusionen von $^1/_2$—1 Liter physiologischer Kochsalzlösung. Ihre Wirkung beruht nach Schanz auf einer Wegschwemmung der Fetttröpfchen, nach Codivilla auf einer Erhöhung der Widerstandskraft des Zentralorgans. Symptomatisch sind natürlich künstliche Atmung, Sauerstoffinhalationen, Kampfer, und zwar nur in Form von Kampfer-Aether, um eine erneute Fettzufuhr zu vermeiden, und andere Herzmittel unentbehrlich; eventuell kann man auch kühle Packungen und Senfmehlpackungen anwenden, aber nur soweit es ohne große Bewegung und Beunruhigung des Patienten möglich ist. Vor einer Aenderung oder sogar Abnahme des Gipsverbandes ist hier im Gegensatz zu den epileptiformen Krampfanfällen dringend zu warnen, da jede kleinste Bewegung des erkrankten Gliedes eine

Digitized by Google
Original from UNIVERSITY OF CALIFORNIA
Generated on 2019-10-16 14:06 GMT / http://hdl.handle.net/2027/uc1.b3774664
Public Domain in the United States, Google-digitized / http://www.hathitrust.org/access_use#pd-us-google

erneute Ausschwemmung von Fetten zur Folge haben kann. Bei Erregungszuständen ist ferner Chloralhydrat und Morphin nicht zu entbehren, und zwar gibt man z. B. bei einem 5jährigen Kinde 0,25 gr Chloralhydrat rektal (= 25 ccm einer 1%igen Lösung). Sollte nach ¼ Stunde noch keine Wirkung eingetreten sein, so kann man unbesorgt die Dosis wiederholen. Morphin gibt man soviel 0,05 ccm einer 1%igen Lösung, als das Kind Jahre zählt.

Eine zweite ernste Komplikation, die im Anschluß an orthopädische Operationen auftreten kann, und die von der Fettembolie streng geschieden werden muß, sind epileptiforme Krampfanfälle.

Aufschluß über ihre Aetiologie haben uns die Versuche Neris gegeben. Er sah bei Meerschweinchen nach einseitiger 3stündiger Dehnung des Ischiadikus außer den Läsionen an der geschädigten Extremität auch an der entgegengesetzten Zeichen von Schädigungen auftreten, wie halbe Extension, Konvulsionen, Tremor, hie und da klonische Zuckungen, ganz ähnlich den klinischen Beobachtungen bei einseitiger Nervendehnung. Er bezeichnete dieses Phänomen als kontralaterales. Mäßige Ischiadikusdehnung erzeugte beim Meerschweinchen keinen Shock; dagegen fand sich nach tagelanger Dehnung leichter Gewichtsverlust. Die Tiere reagierten auf Schmerzreize mit einer Reihe von Reflexzuckungen, die sich tagelang bei jedem Reize wiederholten und epileptiformen Typus trugen. Neri schloß daraus, daß „die durch die Dehnung des Nerven bedingte Erregung sich je nach der Intensität derselben bis zu den betreffenden Rückenmarkszentren des Nerven auf derselben Seite fortsetzt, weiter auf kollateralem Wege auf die entsprechenden Zentren der anderen Seite, dann auf naheliegende Rückenmarkszentren, um endlich bei genügender Intensität auch die Rindenzentren des Gehirns zu beeinflussen.“ Es gelang Neri mit diesen Tierversuchen einen Zustand zu schaffen, der ganz analog ist dem Bilde der Brown-Sequardschen Epilepsie nach Reizung oder Verletzung des N. ischiadicus. Außer Brown-Sequard, der 40 solcher Fälle gesammelt hat, beobachteten noch Perier, Westphal und Billroth das Auftreten von Epilepsie nach Läsion des Ischiadikus und konnten sie heilen durch die Durchschneidung des Nerven. In fast allen diesen Fällen bestand schon vorher eine Neigung zur Epilepsie oder eine andere neuropathische Veranlagung.

Bei doppelseitiger Dehnung des Ischiadikus im Tierversuch zeigen sich viel schwerere Erscheinungen: Das Tier schreit erbärmlich, die unteren Extremitäten zeigen einen charakteristischen Tremor, die Atmung wird keuchend, die Nahrung wird verweigert. In kurzen Intervallen wiederholen sich die Anfälle, bis nach einigen Stunden das Tier wieder ruhig wird. Die Temperatur steigt bis 39,5 und bleibt einige Tage auf dieser Höhe. Es erfolgt eine rapide Abmagerung. Nach 4—5 Tagen setzen, meist eingeleitet durch Aufschreien, klonische Krämpfe des Kopfes, der unteren Extremitäten und des Rumpfes ein, die sich in Intervallen von wenigen Minuten wiederholen. Wird jetzt die Nervendehnung unterbrochen, so kann sich das Tier wieder erholen, andernfalls stirbt es in wenigen Tagen.

Digitized by Google
Original from UNIVERSITY OF CALIFORNIA
Generated on 2019-10-16 14:06 GMT / http://hdl.handle.net/2027/uc1.b3774664
Public Domain in the United States, Google-digitized / http://www.hathitrust.org/access_use#pd-us-google

Aehnliche epileptiforme Krämpfe, wie sie Neri künstlich im Tierversuche erzeugte, können beim Menschen im Anschluß an orthopädische Operationen entstehen, die mit Dehnung der Weichteile und vor allem der Nerven der unteren Extremität einhergehen.

Typisch ist für diese Krampfanfälle, daß sie aus völligem Wohlbefinden heraus fast immer erst am 3.—6. Tage nach der Operation auftreten, und daß sie so gut wie immer mit Bewußtseinsstörungen einhergehen. Die Pupillen sind maximal weit und reaktionslos, Puls und Atmung werden meist nur wenig beeinflußt. Oft findet man bei genauer Beobachtung eine Aura, die sich in starker Unruhe, Kopfschmerzen, Erbrechen, Schmerzen in der gedehnten Extremität und Appetitlosigkeit äußert. Häufig setzt dann der Anfall mit einem plötzlichen Aufschreien ein, der Patient wird bewußtlos, das anfangs blasse Gesicht wird blaurot, die Atmung wird — wohl infolge von tonischen Krämpfen der Atmungsmuskulatur — langsam und keuchend. Nun tritt zunächst eine tonische Starre des ganzen Körpers ein. Dann wird der Kopf auf die Seite gedreht, die Bulbi nach der gleichen Seite eingestellt. Die Pupillen sind maximal weit und absolut reaktionslos. Es folgen nun Perioden von klonischen Zuckungen, Werfen des Kopfes nach hinten oder nach einer Seite, Nystagmus, starke Salivation, Zuckungen im Facialisgebiet, dabei häufig Zungenbisse und schließlich Zuckungen der Extremitätenmuskulatur; ein Zustand, der meist nur wenige Minuten anhält, sich aber nach einer kürzeren oder längeren Ruhepause, bei der meist das Bewußtsein getrübt bleibt, wiederholen kann, um endlich in einem tiefen Schlaf zu endigen, aus dem der Patient fast immer mit vollem Bewußtsein, nur mit leichten Kopf- und Muskelschmerzen erwacht, ohne irgend eine Erinnerung an den Vorgang zu haben. Der Puls bleibt, abgesehen von leichter Beschleunigung, meist gut während des ganzen Anfalls, so daß die Anwendung von Herzmitteln nur selten nötig wird. In und nach dem Anfall wird in manchen Fällen Eiweiß im Urin gefunden. Wierzejewski beobachtete in 2 Fällen mehrere Tage lang das Auftreten von Zucker, der hier rein zerebralen Ursprungs gewesen sein muß.

Natürlich finden wir nicht immer das ganze Bild eines solchen Anfalls, sondern es kommen alle Stufen vor von leichter Unruhe und Bewußtseinsstörung bis zu den schwersten Formen, bei denen der Exitus während der Periode der klonischen Zuckungen oder in einem darauf folgenden Koma eintritt.

Digitized by Google
Original from UNIVERSITY OF CALIFORNIA
Generated on 2019-10-16 14:06 GMT / http://hdl.handle.net/2027/uc1.b3774664
Public Domain in the United States, Google-digitized / http://www.hathitrust.org/access_use#pd-us-google

Vergleicht man dieses Krankheitsbild mit einem typischen epileptischen Krampfanfall, so deckt es sich damit fast in allen Punkten. Auch hier haben wir die plötzliche Bewußtlosigkeit, der aber auch eine Aura, bestehend aus Kopfschmerz, Appetitlosigkeit und starker Unruhe vorausgehen kann; ferner das Aufschreien beim Beginn des Anfalls, die tonische Spannung der Muskulatur, die starke Zyanose des Gesichts, die Pupillenstarre, Salivation, Zungenbisse, später klonische Zuckungen der Kopf-, Rumpf- und Extremitätenmuskulatur, das Uebergehen des Anfalls in tiefen Schlaf und endlich die völlige Amnesie für die ganze Zeit des Anfalls.

Eine solche in allen Punkten genaue Uebereinstimmung legt uns den Schluß nahe, daß diese Krampfanfälle nach orthopädischen Operationen nichts weiter sind als eine echte Reflexepilepsie im Sinne Brown-Sequards.

Wie es Fälle gibt, in denen die Abgrenzung der echten Epilepsie von der Hysterie Schwierigkeiten macht, so kommen auch bei orthopädischen Kranken Krämpfe vor, bei denen das eine oder andere typische Merkmal, vor allem die Pupillenstarre, Bewußtlosigkeit und Amnesie über den Vorfall, fehlt. Man findet solche Anfälle meist bei Patienten, die psychisch sehr labil sind, und bei denen seelische Aufregung, wie z. B. der erste Besuch nach der Operation als auslösendes Moment genügt. Ich glaube, daß diese Art Anfälle, die von den oben beschriebenen streng zu trennen sind, der echten Hysterie eingeordnet werden müssen, eine Annahme, die der hinzugerufene Pädiater Prof. Dr. Trumpp in einem bei uns beobachteten Falle bestätigte. Auch Gaugele erlebte im Anschluß an Besuche zweimal solche Krämpfe und Lange-Straßburg bei einem 12jährigen Mädchen mit angeborener Luxation einen im Anschluß an die Einrenkung auftretenden Anfall, der vom herbeigerufenen Nervenspezialisten als echte Hysterie bezeichnet wurde.

Daß eine besondere Disposition zu den epileptiformen Anfällen vorhanden sein muß, ergibt sich aus der Tatsache, daß von der großen Zahl der orthopädischen Kranken nur ein verschwindender Bruchteil solche Krämpfe bekommt. Wir erlebten unter 4800 Fällen nur 25 Krampfanfälle (= 0,52%). Ein völlig gesundes Nervensystem wird nie oder nur äußerst selten solche abnorme Reaktion auf die durch die Operation gesetzten Reize zeigen; dagegen erhöht eine toxikopathische oder neuropathische Belastung die Disposition zu solchen Anfällen. Außerdem ist wahrscheinlich die Dehnbarkeit der Nerven in den einzelnen Fällen eine sehr verschiedene.

Digitized by Google
Original from UNIVERSITY OF CALIFORNIA
Generated on 2019-10-16 14:06 GMT / http://hdl.handle.net/2027/uc1.b3774664
Public Domain in the United States, Google-digitized / http://www.hathitrust.org/access_use#pd-us-google

Wir erlebten unter

554 Poliomyelitiden	8	epileptiforme	Anfälle	= 1,44 %
114 Little	3	„	„	= 2,64 %
109 Hemiplegien	1	„	„	= 0,92 %
545 Luxationen	8	„	„	= 1,47 %
320 Klumpfüßen	2	„	„	= 0,63 %
135 X-Beinen	2	„	„	= 1,48 %

Die Prognose dieser Krampfanfälle ist bedeutend günstiger als die der Fettembolie. Wir hatten unter 25 Fällen 3 Todesfälle, was einer Mortalität von 12% entsprechen würde.

Faßt man diese epileptiformen Krampfanfälle als echte Reflexepilepsie auf, so ergibt sich aus dieser Annahme ohne weiteres der Behandlungsplan: nämlich einmal Beseitigung der reflexauslösenden Nervenspannung durch Aenderung oder Abnahme des Gipses, zum anderen eine systematische Brom- eventuell auch Atropinkur, die vor allem prophylaktisch wichtig ist, wenn wir gezwungen sind, noch weitere redressierende Operationen vorzunehmen. Diese dürfen selbstverständlich nur ganz allmählich etappenweise erfolgen, um eine erneute, starke Nervendehnung und Reizung zu vermeiden. Im Anfalle leistet Chloralhydrat, in den gleichen Dosen wie bei der Fettembolie, rektal gegeben oft gute Dienste. Außerdem müssen natürlich eventuell auftretende Herz- und Atemstörungen symptomatisch behandelt werden.

Im Anschluß an diese Ausführungen möchte ich zu ihrer besseren Illustration kurz Auszüge aus den Krankengeschichten der bei uns in den letzten 10 Jahren beobachteten Fälle anführen. Eine sichere Fettembolie erlebten wir nur während der ganzen Zeit.

Es handelte sich um einen 8jährigen Knaben O. Sch., der vor 1½ Jahren einen schweren Gelenkrheumatismus mit anschließender Endo- und Pericarditis und vor ½ Jahren eine schwere Lungenentzündung durchgemacht hatte. Zurückgeblieben waren Kontrakturen und Bewegungsbeschränkungen in fast allen Gelenken und vor allem beiderseits hochgradige Spitzfüße. Lungen o. B., Herz leicht vergrößert, kompensierte Mitralinsuffizienz. Am 21. November 1912 wurden in Aethernarkose (ca. 20 gr) beide Spitzfüße bis zum rechten Winkel manuell redressiert und in dieser Stellung eingegipst. Noch während der Narkose setzte ein plötzlicher Atemstillstand ein, der Puls wurde irregulär, schwach, stark beschleunigt (164), und es erfolgte morgens gegen 2 Uhr der Exitus letalis trotz aller Herzmittel, ohne daß der Patient aus der Narkose erwacht war. Die Sektion wurde leider verweigert.

Dieser Fall bietet uns alles Typische für die Fettembolie. Das Kind ist nach einem schweren, akuten Gelenkrheumatismus vor

Digitized by Google
Original from UNIVERSITY OF CALIFORNIA
Generated on 2019-10-16 14:06 GMT / http://hdl.handle.net/2027/uc1.b3774664
Public Domain in the United States, Google-digitized / http://www.hathitrust.org/access_use#pd-us-google

1½ Jahren nicht mehr gegangen und zeigt demzufolge eine hochgradige Atrophie des Skelettsystems, mit der wahrscheinlich Hand in Hand gegangen ist eine verfrühte, reichliche Umwandlung des roten Knochenmarks in gelbes Fettmark, so daß der kurze Eingriff genügte, um größere Mengen Fettes in die Blutbahn zu treiben. Die Prognose mußte in diesem Falle schon gleich infaust gestellt werden, da wir außer dem schlechten Allgemeinzustand des Patienten noch mit dem durch die Mitralinsuffizienz und Pericarditis geschädigten Herzen zu rechnen hatten, und außerdem die Lunge durch die vor 1½ Jahren durchgemachte Pneumonie in ihrer Widerstandskraft geschwächt war.

Die nächsten Krankenberichte beziehen sich alle auf epileptiforme Krampfanfälle. Wir erlebten sie bei Poliomyelitiden 8mal.

Fall 1. 10jähriger Knabe J. W., Handgänger mit Beugekontrakturen beider Hüften von 130°, des rechten Knies von 120°. Beide Füße stehen in Hackenfuß-Valgus. Linke Hüfte luxiert.

Am 25. Februar 1914 Quadricepsplastik aus Biceps und Tensor fasciae. Gips in Hüftstreckung und 150° Kniebeugung. Wegen Zyanose am 26. Februar Nachlassen der Hüft- und Kniestreckung und neuer Gips in geringer Hüftbeugung und Kniebeugung von 140°.

10. März 1914. Einrenkung, Glutealplastik aus Tensor fasciae und Kapselraffung links. Gips in maximaler Hüft- und Kniestreckung. Rechts Gips in der vorigen Stellung, nur etwas mehr Kniestreckung.

12. März 1914. Patient morgens sehr blaß und schläfrig. Gegen 9 Uhr plötzlich länger dauernde Bewußtseinsstörung mit frequentem Puls, aber kaum beschleunigter Atmung. Puls wechselnd, leidlich gefüllt, 140 in der Minute. Die Blässe dauert auch nach Wiederkehr des Bewußtseins an, und die Atmung wird zeitweise etwas frequent, aber ohne ausgesprochene Dyspnoe oder Cyanose. Da um 9¼ Uhr der Puls kleiner wird, 1 ccm Kampferäther. Bald darauf vereinzelte, schnell vorübergehende fibrilläre Zuckungen im Kleinfingerballen, hauptsächlich im M. palmaris brevis links. Hinterher schwache klonische Krämpfe der Flexoren und Extensoren des linken Handgelenks. Die Pulsfrequenz steigt auf 150, die Respiration auf 60 in der Minute. Um 9¾ Uhr ausgesprochene, mittelstarke klonische Krämpfe im ganzen linken Accessoriusgebiet, zu denen sich klonische Krämpfe des Levator palpebrae beiderseits und klonische Abduktionskrämpfe beider Bulbi nach rechts hinzugesellen. Der Puls steigt auf 160. Mit Nachlassen der Krämpfe im linken Accessoriusgebiet tritt tonischer Abduktionskrampf beider Bulbi nach rechts auf. Als dann der Kopf, der vorher nach rechts gehalten wurde, passiv nach links gedreht wurde, drehten sich die Bulbi nach der gleichen Richtung. Der Abduktionstonus wechselt auch weiterhin mit der Drehung des Kopfes. Um 10 Uhr subkutane Injektion von 175 ccm physiologischer NaCl-Lösung unter die Brusthaut, dabei sehr heftige Erregung des Patienten. Um 10 Uhr 20 Min. beginnen leichte klonische Zuckungen in den Flexoren des rechten Daumens, dann Flexion

Digitized by Google
Original from UNIVERSITY OF CALIFORNIA
Generated on 2019-10-16 14:06 GMT / http://hdl.handle.net/2027/uc1.b3774664
Public Domain in the United States, Google-digitized / http://www.hathitrust.org/access_use#pd-us-google

und Extension der übrigen Finger rechts, des rechten Handgelenks, dann Supinationskrämpfe, schließlich Beuge- und Streckbewegung des Ellbogens, dann Abduktion des Oberarms. Rotation, starke Krämpfe im rechten Deltoides. Inzwischen treten wieder sehr heftige klonische Krämpfe des Levator palpebrae und klonische Abduktionskrämpfe beider Bulbi nach rechts auf. Darauf Elevation des linken Oberarmes und jetzt erst völliger Bewußtseinsverlust mit erweiterten und starren Pupillen, Krämpfe der Gesichtsmuskulatur und der ganzen linken oberen Extremität. Der ganze Anfall währt etwa 10 Minuten. Um 10½ Uhr tritt das Bewußtsein wieder ein. Hinterher starke Verdrießlichkeit, Weinerlichkeit, Mattigkeit, leichte motorische Unruhe. 10¾ Uhr treten wieder leichte klonische Krämpfe im Lev. palp. sup. und Abduktion beider Bulbi nach rechts auf. 10 Uhr 50 Min. leichte klonische Krämpfe der Beuger und Strecker des linken Unterarmes, die motorische Unruhe namentlich im linken Arm nimmt zu, während der rechte, ohne gelähmt zu sein, nur wenig bewegt wird. Um 11 Uhr klonische Krämpfe in den Beugern des linken Ober- und Unterarmes und im linken Pectoralis. Bald darauf kurz dauernde Krämpfe der Pronatoren und Beuger des Oberarmes links, gleich darauf auch der Fingerstrecker und des Pectoralis. Um 12½ Uhr zweiter typisch epileptischer Anfall mit Bewußtseinsverlust und Pupillenstarre, kurzdauernd. Um 1¾ Uhr dritter typisch epileptischer Anfall, schwerer und länger dauernd als der vorige; hinterher mäßige aber lang anhaltende Zyanose. Um 4¾ Uhr vierter ca. 5 Minuten dauernder Anfall mit lang dauernder Bewußtseinsstörung, die in tiefen Schlaf übergeht. Danach keine Anfälle mehr. Am andern Tag ist der Patient wieder vergnügt und munter, kann sich aber nur undeutlich und lückenhaft der Vorgänge der Nacht erinnern. Der 3., 4., 5. Finger der rechten Hand können im Metacarpophalangealgelenk der rechten Hand aktiv nicht gestreckt werden, bessern sich aber auf Uebungen und Elektrisieren in 1½ Monaten wieder völlig.

Der übrige Verlauf ist normal, trotzdem später noch eine subtrochantere Osteotomie rechts zur Beseitigung der Hüftbeugekontraktur vorgenommen wurde.

Fall 2. 7½jähriges Mädchen G. Th., mit schwerer Poliomyelitis, Handgänger. Hüftbeugekontraktur rechts von 120°, links von 150° Lux. coxae links.

Knie: beiderseits Genu valgum von 170°.

Am 29. Januar 1918 Tenotomie des Tens. fasc. und Sartorius. Einrenkung der linken Hüfte.

Am 30. Januar 1918 Schmerzen in der linken Hüfte. Es wird deshalb der Gips vom Fußrücken bis zum Knie gespalten und ausgebogen.

2. Februar 1918. Abends Erbrechen und Kopfschmerzen. Nachts ½4 Uhr tritt plötzlich Bewußtlosigkeit auf, die Atmung wird keuchend. Dabei leichte Zyanose. Der Puls blieb abgesehen von leichter Beschleunigung gut. Die Pupillen sind weit und reaktionslos. Es tritt dann starke Salivation und Nystagmus, vor allem nach rechts auf. Daran schließen sich rechtsseitige Gesichtszuckungen, Kaubewegungen, bei denen Zungenbisse erfolgen und schließlich Zuckungen im rechten Arm. Die Krämpfe dauerten nur kurze Zeit und gingen in tiefen Schlaf über, aus dem das Kind morgens 7 Uhr bei vollem Bewußtsein erwachte. Therapeutisch wurden außer 2 ccm Kampferäther und einer NaCl-Injektion der Verband geöffnet und die Streckstellung aufgegeben, ohne aber die Hüfte zu reluxieren.

Digitized by Google
Original from UNIVERSITY OF CALIFORNIA
Generated on 2019-10-16 14:06 GMT / http://hdl.handle.net/2027/uc1.b3774664
Public Domain in the United States, Google-digitized / http://www.hathitrust.org/access_use#pd-us-google

Auch hier bestand eine völlige Amnesie über den Vorfall. Im Urin wurden 6 Tage lang geringe Mengen von Eiweiß gefunden. Die noch bestehenden Kontrakturen wurden nun langsam etappenweise redressiert, und der weitere Verlauf war ohne Besonderheiten.

Fall 3. 10jähriges Mädchen M. E., mit hartem poliomyelitischen Spitzfuß links. Neigung zu Varus und Adduktus.

5. Juli 1918. Subkutane z-förmige Tenotomie mit nachträglichem manuellen Redressement bis zu 80° Dorsalflexion.

8. Juli 1918. Das Kind zeigt verändertes Wesen, nimmt abnorme Stellungen mit den Armen ein, schläft viel, klagt über Kopfschmerzen und hat keinen Appetit.

9. Juli 1918. Nachts von der Schwester Anfall mit Zuckungen im rechten Arm beobachtet. Der sofort hinzugerufene Arzt fand das Kind leicht benommen und zyanotisch. Der Puls war langsam und unregelmäßig, die Pupillen weit und starr. Es wurde 1 ccm Kampferäther und später eine NaCl-Infusion gegeben. Bis zum Morgen wurde außer großer Müdigkeit, die endlich durch tiefen Schlaf abgelöst wurde, nichts Besonderes mehr bemerkt. Am nächsten Tag war das Kind wieder munter, aß gut und erinnert sich vom ganzen Vorgang nur noch der NaCl-Infusion. Weiterer Verlauf o. B.

Fall 4. 6jähriges Mädchen W. K., mit schwerer Poliomyelitis. Handgänger. Hüftbeugekontraktur beiderseits 110°, geringe Kniebeugung, X-Beine von 155°. Beiderseits Spitzfuß-Varus, rechts 110°, links 130°.

20. Juni 1918. Doppelseitige subkutane z-förmige Achillotomie, offene Tenotomie des Tensor fasciae im unteren Drittel. Darauf Redressement der Hüften, das erst nach subkutaner Tenotomie des Tens. fasc. an der Ansatzstelle gelingt. Gips in Hüft- und Kniestreckung, X-Bein Korrektur, Hackenfuß-Valgus.

22. Juni 1918. Anfall von tiefer Bewußtlosigkeit mit Gesichtszuckungen und Pupillenstarre. Nystagmus nach rechts. Puls leicht beschleunigt und unregelmäßig, Atmung wenig beeinflußt. Keine Schmerzreaktion.

Ther. NaCl-Injektion, 2 ccm Kampferäther, Aenderung der Streckstellung im Gips, dabei leichte Zuckungen in der rechten Hand. Nach 2 Stunden kehrte langsam wieder das Bewußtsein zurück.

Abends derselbe Anfall von Bewußtlosigkeit, aber nur kurz dauernd und ohne Zuckungen.

Am anderen Tage wieder gutes Allgemeinbefinden. Weiterer Verlauf o. B.

Fall 5. 8½jähriger Knabe B. F., mit schwerer Poliomyelitis, Handgänger. Hüftbeugekontraktur, rechts 170°, links 120°. Kniebeugekontraktur beiderseits 155°. Rechter Spitzfuß-Varus.

27. November 1917. Quadricepsplastik, rechts aus Biceps, Sartorius, Gracilis, Semitendinosus, Dreiteilung der Achillessehne. Tenotomie des Tens. fasc.

14. Dezember 1917. Tenotomie des Tens. fasc. Redressement der Hüft- und Kniebeugekontraktur, Gips in Hüft- und Kniestreckung.

21. Dezember 1917. Starke Schmerzen im linken Bein, daran anschließend tiefe, langdauernde Ohnmacht, die erst nach Aenderung des Gipses aufhört. Hinterher noch Unruhe und weinerliche Stimmung. Am andern Tag wieder Wohlbefinden. Der weitere Verlauf war normal.

Fall 6. 12jähriges Mädchen Au. O., mit schwerer Poliomyelitis, Hand-

Digitized by Google
Original from UNIVERSITY OF CALIFORNIA
Generated on 2019-10-16 14:06 GMT / http://hdl.handle.net/2027/uc1.b3774664
Public Domain in the United States, Google-digitized / http://www.hathitrust.org/access_use#pd-us-google

gänger. Hüftbeugekontraktur, rechts 120°, links 135°. Kniebeugekontraktur rechts 160°, linkes X-Bein von 160°. Am 9. Oktober 1918 subtrochantere Osteotomie beiderseits. 23. Oktober 1918 wegen doppelseitiger Coxa vara Extension mit Böhlerscher Klammer. 21. November 1918 rechts jetzt gute Stellung. Links noch immer Coxa vara, dabei starke Abduktion und Beugestellung der Hüfte. Extension verstärkt. Beckenhochlagerung.

22. November 1918. Nach kurzer vorhergehender Unruhe plötzlich mittags 1 Uhr Bewußtlosigkeit. Das Kind wurde zunächst blaß, bald darauf leicht zyanotisch. Die Atmung wurde keuchend, zeitweise leicht beschleunigt. Der Puls war frequent, aber regelmäßig und kräftig. Die Pupillen waren weit und reagierten nicht. Dann wurde der Kopf nach hinten geworfen und nach rechts gedreht, dabei Nystagmus nach der gleichen Seite. Zuckungen im Facialisgebiet, später in beiden Armen, starke Salivation, Kaubewegungen mit Zungenbiß. Es folgten in der Zeit von 1—4 Uhr sieben solcher, je 10 Minuten bis zu 1/4 Stunde dauernder Anfälle. Das Bewußtsein blieb bis 7 Uhr abends getrübt. Therapeutisch wurde zunächst die Extension weggenommen und dann in die alte Beugestellung zurückgegangen. Ferner wurden 250 ccm NaCl subkutan gegeben und nach und nach 2,0 g Chloralhydrat.

Am andern Tag fühlte sich das Kind bis auf leichte Kopfschmerzen wieder völlig wohl, konnte sich nicht mehr an das Vorgefallene erinnern.

Fall 7. Gö. H., poliomyelitische Lähmung des linken Beines. Hochgradige Tens. fasc. Kontraktur. X-Bein von 160°, Kniebeugung von 170°. Spitzfuß. 15. April 1914. Suprakondyläre Osteotomie links. Gips in Streck- und Mittelstellung der Hüfte, Kniestreckung, X-Beinkorrektur, Fuß in Mittelstellung.

Am 18. April 1914 plötzlich auftretende Bewußtlosigkeit (1/24 Uhr nachmittags). Puls und Atmung blieben dauernd gut. Bald darauf Zurückwerfen des Kopfes, Drehen nach der Seite, Zuckungen im Facialisgebiet, Salivation, Nystagmus besonders nach links, später Zuckungen in den drei freien Extremitäten. Um 5 1/4 Uhr fiel das Kind in tiefen Schlaf, aus dem es bei vollem Bewußtsein nur mit leichtem Kopfschmerz erwachte, ohne sich auf den Vorfall besinnen zu können. (Pupillenreaktion wurde leider vergessen zu prüfen.) Es wurden 200 ccm NaCl und 1 ccm Kampferäther gegeben. Weiterer Verlauf auch bei den später noch vorgenommenen Plastiken normal.

Fall 8. 12jähriges Mädchen B. Th., mit schwerer Poliomyelitis. Handgänger. Hüftbeugekontraktur rechts 130°, links 140°. Knie rechts 155°, links 150°. X-Bein rechts 150°, links 160°. Beiderseits extremer Spitzfuß-Varus.

7. Februar 1918. Redr. der Füße, subtrochantere Osteotomie beiderseits.

24. Februar 1918. Verbandwechsel, völlige Hüftstreckung, Knie 160° Beugung. Hackenfuß-Valgus.

26. Februar 1918. Nachts plötzlicher Anfall von Bewußtlosigkeit, reagiert nicht auf Schmerzreize. Puls vorübergehend schlecht, Atmung o. B., leichte Dyspnoe. Pupillen reagieren nicht. Nystagmus, Gesichtszuckungen, Schaum vor dem Mund, schlägt mit den Armen um sich. Uebergang in tiefen Schlaf. Am andern Morgen Wohlbefinden und völlige Amnesie.

Therapeutisch wurde 1 ccm Kampferäther gegeben und ein Teil der Stellung aufgegeben.

Digitized by Google
Original from UNIVERSITY OF CALIFORNIA
Generated on 2019-10-16 14:06 GMT / http://hdl.handle.net/2027/uc1.b3774664
Public Domain in the United States, Google-digitized / http://www.hathitrust.org/access_use#pd-us-google

Am 13. März 1918 wird versucht die Knie vorsichtig durch Gurtenzug zu korrigieren. Es tritt sofort nach Anlegung des Gurtes links (Bewegungsausschlag kaum 5°, keine Wackelbewegungen im Knie) ein Anfall auf. Die Patientin wird blau im Gesicht, das Munddreieck wird blaß. Es beginnen klonische Krämpfe in beiden Armen, gleichzeitig ist die Atmung etwas angehalten. Kein Trismus, zeitweise krampfhafter Lidschluß. Corneal- und Pupillarreflex beiderseits erhalten, Pupillen weit bis mittelweit. Patientin reagiert nicht auf Anruf, zeigt aber bei stärkerem Hautreiz (Kneifen) Abwehrbewegungen. Der Puls ist etwas gespannt, verlangsamt. 1 ccm Kampferäther. Ruhigstellung der Beine in Beugung.

Am 14. März 1918 gutes Allgemeinbefinden, Amnesie über den Vorfall. Später keine Anfälle mehr, auch nicht bei der allmählichen Streckung der Beine. Kurz vor dem zweiten Anfall empfing die Patientin Besuch von ihren Angehörigen.

Eine Durchsicht der 8 bei Poliomyelitis vorgekommenen Krampfanfälle zeigt uns, daß der Anfall 1 mal am 1. und 3. Tag, 4 mal am 2. und 2 mal am 4. Tag nach der Operation auftrat. Die Kinder standen im Alter von 6—12 Jahren.

Einen Anfall auslösen können alle Operationen, die eine Dehnung und Quetschung der Nerven der unteren Extremität zur Folge haben, wie z. B. die Extension des Beines bei der Einrenkung von Luxationen, beim Redressement der Coxa vara; ferner das Redressement der Kniebeuge- und X-Beinstellung und des Spitzfußes. Das Redressement von Hüftbeuge- und Abduktionskontrakturen halte ich für ungefährlich, weil dabei der Ischiadikus eher entspannt wird, dagegen ist es wohl möglich, daß eine Beseitigung von Adduktionskontrakturen, wie z. B. bei Luxationen, zur Spannung des Nerven führen und somit ein auslösendes Moment für epileptiforme Krampfanfälle werden kann. In unseren 8 Fällen hatten wir mit Ausnahme eines Falles, der bei einem paralytischen Spitzfuß auftrat, außer der Hüftbeugekontraktur immer noch eine mehr oder minder starke Kniebeuge- und X-Beinstellung zu beseitigen, und in der Hälfte der Fälle noch einen harten Equino-Varus.

In den beiden ersten Fällen entstand der Anfall im Anschluß an die Einrenkung einer linksseitigen paralytischen Luxation. Von den Extremitäten war im ersten Fall der rechte Arm am meisten (wochenlang bestehenbleibende Lähmung der Strecksehnen des 3., 4., 5. Fingers), im zweiten ausschließlich betroffen. Die gleiche Kreuzung finden wir in Fall 3, bei ihm treten nach Tenotomie eines linksseitigen paralytischen Spitzfußes Zuckungen im rechten Arm auf; auch im nächsten Falle, in dem links der hochgradigere Spitzfuß war, traten die Zuckungen nur im rechten Arm auf.

Digitized by Google
Original from UNIVERSITY OF CALIFORNIA
Generated on 2019-10-16 14:06 GMT / http://hdl.handle.net/2027/uc1.b3774664
Public Domain in the United States, Google-digitized / http://www.hathitrust.org/access_use#pd-us-google

In fast allen Fällen (5 von 8) endeten die Anfälle mit einem tiefen Schlaf, aus dem die Patienten mit vollem Bewußtsein, aber mit leichten Kopfschmerzen erwachten. In 6 Fällen bestand eine völlige Amnesie; die anderen beiden Kinder zeigten aber auch nur unklare und lückenhafte Erinnerung an einige am Ende des Anfalls vorgenommene therapeutische Eingriffe.

Ganz besonders interessant ist der Fall 8. Hier finden wir 15 Tage nach einem echten epileptiformen Anfall, kurz nach einem Besuch durch die Angehörigen und im Anschluß an einen minimalen Eingriff einen echten hysterischen Anfall, mit bestehenbleibender Pupillenreaktion und Schmerzempfindung.

Unter 114 Little erlebten wir 3 Krampfanfälle, darunter 1 Todesfall:

Fall 1. 5jähriger Knabe Kr. M. Beiderseits starke Beuge- und Adduktionsspasmen der Hüften, links stärker als rechts. Kniebeugung von 170°. Spitzfüße mittleren Grades.

6. Dezember 1911. Beiderseits Quadricepsplastik aus Biceps, Semimembranosus und Gracilis, z-förmige Verlängerung des Semitendinosus. Raffung des Tib. ant. und post. Z-förmige Tenotomie der Achillessehne, Adduktorentenotomie. Gips in Streckstellung, 150° Abduktion, Hackenfuß-Varus.

9. Dezember 1911. Früh 6 Uhr plötzlicher Bewußtseinsverlust, mit frequentem Puls, darauf klonische Zuckungen, die 10 Minuten lang dauerten. Bis Nachmittag kein Anfall mehr, dann wieder mehrere kurze Anfälle. Abends 1/27 Uhr schwerer Anfall, in dem 3/411 Uhr der Exitus erfolgte, ohne daß der Patient das Bewußtsein wieder erlangt hätte. Die Sektion wurde leider verweigert.

Fall 2. 7jähriges Mädchen M. M., mit mäßigen Spasmen. Abduktion der Hüften bis 160° möglich, eben Kniestreckung, extreme Spitzfüße, rechts mehr als links.

12. Dezember 1913. Tenotomie der Adduktoren und Achillessehnen. Beckenbeingips in möglichster Abduktion, Streckung und Hackenfuß.

Am 1. Januar 1914 ohne Prodromalerscheinungen abends plötzlich Glottiskrampf, mit später dazu tretenden Konvulsionen und zweimaligem Zungenbiß. Die Bewußtlosigkeit dauerte 3½ Stunden. Ther. Abnahme des Gipses, Eisblase auf den Kopf. Am andern Tag und auch späterhin Wohlbefinden, trotzdem noch mehrere Operationen vorgenommen wurden.

Fall 3. 4jähriger Knabe E. L., mit geringen Spasmen. Abduktion passiv bis 150° möglich. Leichte Beugekontrakturen der Knie. Spitzfuß mittleren Grades.

13. Mai 1914. Tenotomie der Adduktoren und Achillotomie. Gips in Abduktion von 140°. Streckstellung. Hackenfuß.

19. Mai 1914. Kind ist sehr unruhig, schreit auf in der Nacht, hat leichte, schmerzhafte Zuckungen. Besserung auf Bromkali.

Leider sind diese 3 Fälle weniger genau beobachtet worden als die vorigen, aber trotzdem glaube ich, daß ich sie doch zu den

Digitized by Google
Original from UNIVERSITY OF CALIFORNIA
Generated on 2019-10-16 14:06 GMT / http://hdl.handle.net/2027/uc1.b3774664
Public Domain in the United States, Google-digitized / http://www.hathitrust.org/access_use#pd-us-google

epileptiformen Krampfanfällen zählen kann. Merkwürdig bleibt in dem zweiten Fall der große Zeitabstand von 20 Tagen zwischen der Operation und dem Beginn des Anfalls.

Unter 109 Fällen von zerebraler Hemiplegie erlebten wir 1 Krampfanfall:

Es handelte sich um einen 41jährigen Mann L. O., der vor 3 Jahren einen Schlaganfall mit Lähmung der linken Seite durchgemacht hatte. Früher hat Patient an epileptischen Anfällen gelitten.

10. Februar 1914. Z-förmige Tenotomie der Achillessehne und Redressement des leichten Varus.

25. Februar 1914. Neuer Gips in Hackenfuß-Valgus.

27. Februar 1914. ½11 Uhr vormittags Anfall von Bewußtlosigkeit. 5—10 Minuten lang dauernd, mit keuchender Atmung und leichter Dyspnoe. Puls gut, keine Krämpfe, aber Zungenbiß. Pupillen waren schon vor dem Anfall eng und reaktionslos. Eisbeutel auf den Kopf. Nachmittags ist Patient klar, hat aber noch leichte Kopfschmerzen. Gegen Abend ein zweiter Anfall mit Zuckungen, abends um 10 Uhr der dritte. Am nächsten Tag Wohlbefinden und Erinnerung an den Anfall.

Dieser Fall ist insofern besonders interessant, als es sich hier um einen Patienten handelt, der schon früher an epileptischen Anfällen gelitten hat. Immerhin glaube ich wegen des Intervalles von 2 Tagen und wegen der Zahl der Anfälle (3 an einem Tag, während sie sonst nur sehr selten und vereinzelt auftraten) einen ursächlichen Zusammenhang zwischen dem Verbandwechsel und den Anfällen annehmen zu dürfen. Merkwürdig ist das erhalten gebliebene Erinnerungsvermögen, jedoch haben die Neurologen auch bei der echten Epilepsie Fälle von unvollkommener Amnesie beschrieben (Maxwell).

Der nächste Fall berichtet von einem 2 Tage nach einer Osteotomie wegen doppelseitiger Kniebeugekontraktur aufgetretenem Anfall.

Es handelte sich um einen 13jährigen Knaben H. J. Rechts bestand eine Kniebeugekontraktur von 80°, links von 45°, dabei keine Beweglichkeit und leichtes Genu valgum.

7. Juli 1914. Keilosteotomie rechts. Nach Herausmeißeln eines sehr großen Keiles wird fast völlige Streckstellung erreicht unter geringer Spannung der Weichteile. Links ist wegen der starken Weichteilspannung erst nach völliger Gelenkresektion volle Streckstellung möglich. Beckenbeingips in Streckstellung.

9. Juli 1914. Morgens 6 Uhr nach Unterhaltung mit seinen Zimmergenossen plötzliches Aufschreien und Umsichschlagen. Darauf Bewußtlosigkeit. Blaufärbung des Gesichtes, schnarchende Atmung. Pupillenstarre, kurzer tonischer Krampf der oberen Extremitäten und Umsichschlagen unter Ausstoßung

Digitized by Google
Original from UNIVERSITY OF CALIFORNIA
Generated on 2019-10-16 14:06 GMT / http://hdl.handle.net/2027/uc1.b3774664
Public Domain in the United States, Google-digitized / http://www.hathitrust.org/access_use#pd-us-google

unartikulierter Laute. Atmung nach dem Anfall ruhig und tief. Puls 120. Aufschneiden des Gipses, leichte Beugestellung. Nach ¾ Stunden zweiter, kürzerer Anfall mit Bewußtlosigkeit und Pupillenstarre. Schon nachmittags wieder Wohlbefinden, weiterer Verlauf normal.

Unter 135 X-Beinen kamen 2 Fälle mit epileptiformen Anfällen vor.

Fall 1. 5jähriges Mädchen M. F., mit schwerster Rhachitis. X-Beinen von 150°. Coxae varae. Am 16. September 1907 manuelles Redressement der Hüften bis zur Abduktion von 145°.

18. September 1907. Redr. der X-Beine, teilweise ohne Narkose, unter wenig Schmerzen und ohne größere Anstrengung.

20. September 1907. Ohne jeden Vorboten auftretende plötzliche Bewußtlosigkeit, Zyanose des Gesichts, schnarchende Atmung, Schaum vor dem Mund. Puls frequent, 160, Pupillen starr, reagiert nicht auf Anreden und auf Schmerz, keine Zuckungen. Nach 1¼ Stunden haben die Erscheinungen nachgelassen, es besteht aber noch große motorische Unruhe der Arme und des Kopfes. Am andern Tag Wohlbefinden, weiterer Verlauf normal.

Fall 2. 6jähriges Mädchen mit X-Beinen von 150°.

14. Oktober 1919. Keilförmige Tibiaosteotomien. Es wird eine gute Korrektur erreicht, die aber, da das Kind nach dem Erwachen aus der Narkose nicht dorsalflektieren kann, zum Teil geopfert werden muß. Außerdem wird Kniebeugung gegeben und später wegen Oedem der Gips geschlitzt und aufgebogen.

15. Oktober 1919. Abends nach vorhergehendem Erbrechen plötzlicher Bewußtseinsverlust, leichte Zyanose, schnarchende Atmung, Schaum vor dem Mund, Gesichtszuckungen, Kaubewegungen, Nystagmus, 5 Minuten lang dauernde klonische Zuckungen des Kopfes und der oberen Extremitäten; Pupillenstarre. Schmerzreaktion aufgehoben. Aenderung des Gipses. 0,25 gr Chloralhydrat rektal. Darauf ruhiger Schlaf, aus dem das Kind nach 2 Stunden bei Bewußtsein erwacht, ohne Erinnerung an den Vorfall. Am anderen Tag Wohlbefinden. Im Urin 2 Tage lang eine Spur Eiweiß.

Unter 320 Klumpfüßen erlebten wir 2 epileptiforme Krampfanfälle:

Fall 1. 12jähriges Mädchen Str. M., mit äußerst hartem linksseitigem Klumpfuß. 8. Mai 1917. Vormittags schweres 1stündiges Redr. mit Gurten und Schrauben. Am 9. Mai 1917, nach vorhergehender Verwirrtheit, morgens 7 Uhr völlige Bewußtlosigkeit, leichte Zyanose, Atmung tief und regelmäßig. Puls gut und kräftig, klonische Zuckungen des ganzen Körpers und des Gesichts. Nystagmus. Im Laufe des Tages folgten bis zum Abend noch 6 weitere Anfälle, die alle den Charakter zerebraler Krämpfe trugen. Zwischen den einzelnen Anfällen bleibt die Benommenheit, zu der sich manchmal eine starke motorische Unruhe gesellt, bestehen. Erst gegen Abend hellt sich das Bewußtsein auf, und es erfolgt auf 0,005 Morph. ein tiefer, ruhiger Schlaf, aus dem die Patientin am anderen Morgen bei vollem Bewußtsein wieder erwacht.

Digitized by Google
Original from UNIVERSITY OF CALIFORNIA
Generated on 2019-10-16 14:06 GMT / http://hdl.handle.net/2027/uc1.b3774664
Public Domain in the United States, Google-digitized / http://www.hathitrust.org/access_use#pd-us-google

Fall 2. 7jähriges Mädchen W. J., mit sehr hartem doppelseitigem Klumpfuß. Nach einem sehr schweren, ³/₄stündigem Redr. mit Gurten und Schrauben am 12. Juni 1918 begannen am 15. Juni 1918 morgens plötzlich schwere hemiplegische Krampfanfälle mit Bewußtlosigkeit, tonisch klonischen Zuckungen im linken Arm und Bein, mit Beteiligung des linken oberen Facialis, Nystagmus und Pupillenstarre. Dauer der Bewußtseinsstörung und Unruhe 3 Stunden. Nach größeren Chloralhydratgaben erfolgt endlich Ruhe und Schlaf.

Fall 3. 13jähriges Mädchen, mit hochgradigen doppelseitigen Klumpfüßen. Am 16. März 1914 Redr. der sehr harten Füße mit Gurten und Schrauben. Am 17. und 18. März 1914 vorübergehend Schmerzen. Am 20. März 1914 sehr heftige Schmerzen, Oedem und Blasenbildung. Besserung nach Aufschneiden des Gipses. Am 25. März 1914 plötzlich krankhafte Zuckungen der Gesichtsmuskulatur und vollständige Bewußtlosigkeit (10. Tag nach der Operation). Temperatursteigerung bis auf 38,2. Am 12. Tage behoben sich Bewußtseinsstörungen und Krämpfe wieder, dagegen trat abends plötzliche Erblindung beider Augen auf. Am nächsten Morgen hatte die Patientin wieder etwas Lichtempfindung, konnte aber noch keine Finger zählen und noch niemand erkennen. Im Laufe des Tages stellte sich das Sehvermögen wieder völlig her.

Leider ist dieser dritte, schon ziemlich weit zurückliegende Fall so lückenhaft geschildert, daß seine nachträgliche Beurteilung schwer fällt. Für den epileptiformen Anfall spricht die vorausgegangene Aura: Schmerzen im kranken Bein, Blasenbildung und Oedem und das lange Intervall zwischen der Operation und dem Beginn des Anfalls. Gegen diese Annahme spricht die lange Dauer der Krämpfe und der Bewußtlosigkeit. Auch läßt sich die Entstehung der Erblindung auf reflektorischem Wege nur schwer erklären; halten wir dagegen den ganzen Zustand für eine Fettembolie, so könnte die Amaurose durch Embolie von Fett in die Sehbahnen oder Zentren entstanden sein.

Es ist verwunderlich, daß wir in den beiden ersten Fällen echte epileptiforme Anfälle finden. Theoretisch würde nach einem Klumpfußredressement, das immer mit mehr oder minder großer Knochenzertrümmerung und Kompression einhergeht, eher eine Fettembolie zu erwarten sein. Da aber die Patienten ihre sehr harten Klumpfüße stets belasteten, konnte keine Atrophie des Fußskelettes eintreten, wohl aber genügte der durch das Redressement des Equino-Varus am N. Tibialis gesetzte Zug zur Auslösung eines echten epileptiformen Krampfanfalls.

Unter 545 kongenitalen Luxationen erlebten wir 8 Krampfanfälle:

Fall 1. 6jähriges Mädchen D. F., mit rechtsseitiger Luxation 2. bis 3. Grades. 2 cm Verkürzung.

17. Juni 1914. Einrenkung auf dem Weberschen Tisch unter Extension

Digitized by Google
Original from UNIVERSITY OF CALIFORNIA
Generated on 2019-10-16 14:06 GMT / http://hdl.handle.net/2027/uc1.b3774664
Public Domain in the United States, Google-digitized / http://www.hathitrust.org/access_use#pd-us-google

von 30 kg. Gips in Lange I. Am 21. Juni 1914, ohne irgendwelche äußere Veranlassung völlige Bewußtlosigkeit, mäßige Zyanose, starke Salivation. Klonische Zuckungen der Kopfmuskulatur nach links, Nystagmus, Zuckungen im linken Arme und in geringerem Grade auch im linken Bein. Die Zuckungen traten in häufigen Anfällen von 5—15 Minuten Dauer auf und steigerten sich immer mehr. Nach ¾ Stunden häufiges Erbrechen. Dann traten krampfhafte, aber koordinierte Bewegungen des rechten Armes auf, die noch stundenlang anhielten. Die klonischen Krämpfe endeten nach ca. 2 Stunden, bald darauf trat das Bewußtsein wieder ein, aber es bestand noch längere Zeit Benommenheit. Chloralhydrat, NaCl und Kampferäther wurden ohne großen Erfolg gegeben, dagegen trat sofort Erleichterung nach Oeffnung des Beckenteils auf. Am anderen Tag wieder Wohlbefinden. Amnesie.

Fall 2. 4½jähriger Knabe K. M., mit linksseitiger Lux. 6. Juli 1916. Einrenkung unter kräftigem Zug. Gips in Lange I.

8. Juli 1916. Plötzlich aus völligem Wohlbefinden Bewußtlosigkeit um 10½ Uhr abends, doppelseitige klonische, allgemeine Krämpfe, die bei guter Herztätigkeit gegen ½2 Uhr ganz aufhörten. Am andern Morgen früh ½7 Uhr nach tiefem Schlaf wieder klonische Krämpfe, aber nur linksseitig. Während derselben tritt ein plötzlicher Herzstillstand ein und es erfolgt trotz aller Therapie der Exitus letalis. Die Sektion wurde leider verweigert.

Fall 3. 10jähriges Mädchen Sch. M., mit linksseitiger Luxation 1. Grades. 29. April 1918. Unter Extension bis zu 25 kg Einrenkung auf dem Weberschen Tisch. Gips in Lange I.

Am 12. April 1918, nach völligem Wohlbefinden, heute Nacht 2 und im Laufe des Tages noch 4 weitere Anfälle mit Bewußtseinsverlust und klonischen Krämpfen von ½—2 Minuten Dauer. Auf Kampferäther, Digalen und NaCl nur wenig Besserung, dagegen nach Oeffnung und Ausbiegung des Gipses und geringer Beugestellung seit Mitternacht kein Anfall mehr. Das Bewußtsein kehrt zurück, der Puls ist langsam und kräftig. Am anderen Tag Wohlbefinden, Amnesie über den Vorfall.

Fall 4. 5jähriges Mädchen R. A., mit rechtsseitiger Luxation 2. Grades. Links Subluxation. 26. Mai 1911. Einrenkung, Gips in Lange I.

30. Mai 1911. 4 Uhr nachmittags Anfall von Bewußtlosigkeit, Schaum vor dem Munde, Zungenbiß, Gesichtszuckungen, leichte Zyanose, keuchende Atmung, klonische Krämpfe der oberen und unteren Extremitäten. Dauer etwa ½ Stunde, dann ruhiger Schlaf bis abends 7 Uhr. Danach große Unruhe und häufige Aufschreie. Früh 7 Uhr nochmals 10 Minuten langer Anfall, Kind ist den ganzen Tag über noch bewußtlos, am nächsten Tag noch etwas benommen und erst am dritten wieder völlig bei sich. Weiterer Verlauf normal.

Fall 5. 6jähriges Mädchen Kr. K., mit rechtsseitiger Luxation 2. Grades. 6. März 1912. Manuelle Einrenkung ohne große Schwierigkeiten. Gips in Lange I.

11. März 1912. Früh ½6 Uhr plötzlich Anfall von Bewußtlosigkeit, dabei weniger Zuckungen in den Extremitäten als Unruhe des ganzen Körpers. Leichte Zyanose. Puls 160, ziemlich klein. Dauer der Bewußtlosigkeit 3 Stunden. Besserung nach Lockerung des Verbandes. Weiterer Verlauf o. B.

Fall 6. 8½jähriges Mädchen St. E., mit doppelseitiger Luxation 3. Gra-

Digitized by Google
Original from UNIVERSITY OF CALIFORNIA
Generated on 2019-10-16 14:06 GMT / http://hdl.handle.net/2027/uc1.b3774664
Public Domain in the United States, Google-digitized / http://www.hathitrust.org/access_use#pd-us-google

des. 23. September 1919. Einrenkungsversuch unter ca. 20 Minuten langer Extension bis zu 50 kg. Es gelingt, die Köpfe in subspinöse Stellung zu bringen. Gips in Ueberstreckung und Abduktion von 160°.

Am 25. September 1919, morgens 1/26 Uhr, plötzlich 20 Minuten lang dauernder Anfall von Bewußtlosigkeit mit schnarchender Atmung, leichter Zyanose, Schaum vor dem Mund, Mund- und Gesichtszuckungen, Zungenbiß. Pupillen weit und reaktionslos, dann allgemeine Zuckungen. Puls kräftig. Auf 0,25 gr Chloralhydrat ruhiger, tiefer Schlaf, aus dem das Kind ohne Erinnerung an den Anfall erwacht.

15. Oktober 1919. Nach 1/4stündiger Extension bis zu 40 kg Einrenkung auf dem Weberschen Tisch. 17. Oktober 1919. Schmerzen im linken Bein, außerdem Gefühl von „Einschlafen". Besserung nach Schlitzung des Gipses am Trochanter und in der Leistengegend. 18. Oktober 1919. Nach vorheriger starker Unruhe nachmittags 1/24 Uhr Bewußtseinsverlust. Gesichtszuckungen, zunächst linksseitig, dann universell, zuletzt rechtsseitig, dabei starker Nystagmus, Salivation, Mundzuckungen, Kaubewegungen, weite, nicht reagierende Pupillen, seltene klonische Zuckungen in beiden Armen, Zyanose mittleren Grades, die sich auf Sauerstoffinhalation bessert. Bei dem Versuch, eine Kochsalzinfusion zu geben, nehmen die Anfälle an Heftigkeit zu. Der zeitweilig weiche Puls bessert sich auf 1 ccm Kampferäther subkutan. Da immer wieder mit kurzer Unterbrechung Zuckungen auftreten, wird gegen 6 Uhr abends beiderseits Kniebeugung gegeben, darauf hören die Zuckungen minutenlang auf, um aber bald wieder mit der alten Heftigkeit einzusetzen. Abends 1/28 Uhr Verminderung der Abduktion mit dem gleichen Erfolg. Erst nach 0.005 Morphium lassen die Krämpfe endlich nach und das Kind versinkt in tiefen Schlaf. Nachts 12 Uhr wird wegen wieder beginnender Unruhe nochmals 0,005 Morphium gegeben, darauf Schlaf bis zum Morgen. Am anderen Tag noch leichte Benommenheit, starke Unruhe und Kopfschmerzen. Am dritten Tag wieder völliges Wohlbefinden, Amnesie über den Vorfall.

Fall 7. 2jähriges Mädchen H. M., mit doppelseitiger Luxation, rechts 3., links 2. Grades. 14. August 1919. Einrenkung unter Extension, links leicht, rechts schwerer. Gips rechts in Lorenz I, links in Lange I.

Abends große Unruhe, Bewußtlosigkeit. Kopf wird nach hinten gebohrt, Pupillen sind starr. Das Kind sieht verfallen aus, Atmung oberflächlich, Puls klein und weich. Häufiges, jämmerliches Aufschreien. Temperatur 39,5.

Die Unruhe läßt etwas nach, nachdem der Gips am Bauch in der Mittellinie durchtrennt und durch Eisenband erweitert wird. Bald beginnt sie indes wieder und bessert sich etwas auf 0,5 gr Chlorahydrat per Klysma. Am nächsten Tag noch immer große Unruhe und Benommenheit, jedoch beginnt das Kind langsam wieder zu essen. Am dritten Tag völliges Wohlbefinden.

Fall 8. 6jährige Luxation, doppelseitig, 2. Grades. M. G. 21. September 1909. Einrenkung, rechts unter 30 kg, links unter 60 kg Zug. 23. September 1909. Pneumonie des rechten Unterlappens. 26. September 1909. Abends urämischer (?) Anfall. Läßt wenig Urin, im Urin Albumen. Am Abend des anderen Tages ist das Kind noch bewußtlos und stirbt um 10 Uhr, ohne das Bewußtsein wieder erlangt zu haben.

Die Sektion ergab: rechts Unterlappen der Lunge luftleer, sonst o. B.

Digitized by Google
Original from UNIVERSITY OF CALIFORNIA
Generated on 2019-10-16 14:06 GMT / http://hdl.handle.net/2027/uc1.b3774664
Public Domain in the United States, Google-digitized / http://www.hathitrust.org/access_use#pd-us-google

Nieren nur wenig vergrößert, makroskopisch nichts Besonderes. Mikroskopisch außer leichter Schwellung des Epithels und vereinzelter Zylinderbildung nichts Besonderes. In einzelnen Kanälchen findet sich ein Austritt von roten Blutkörperchen.

Ein Ueberblick über diese 8 Fälle, die alle Mädchen im Alter von 2—10 Jahren betrafen, zeigt uns, daß die Anfälle auftraten:

1mal am gleichen Tag der Operation
2mal am 2. Tag nach „ „
2mal „ 3. „ „ „ „
2mal „ 4. „ „ „ „
2mal „ 5. „ „ „ „

Die Dauer der Anfälle betrug einige Minuten bis zu 3½ Stunden. 3 mal wird eine Aura erwähnt, bestehend aus Schmerzen im kranken Bein, Erbrechen, Unruhe und Aufschreien. Fall 1 zeigt uns wieder die charakteristische Kreuzung: Nach Einrenkung des rechten Beines treten linksseitige Zuckungen auf. Leider fehlen mir bei den drei anderen einseitigen Luxationen genaue Angaben über die Hauptlokalisation der Zuckungen.

Bemerkenswert ist Fall 7, der völlig von dem Bilde der epileptiformen Krämpfe abzuweichen scheint, einmal durch den frühen Beginn, zum andern durch die Art des Anfalls an sich. Vergleichen wir ihn aber mit den von Neri im Tierversuche bei doppelseitiger Ischiadikusdehnung erzeugten und beschriebenen Erscheinungen, so finden wir eine völlige Uebereinstimmung mit ihnen, und es ist mit einiger Sicherheit anzunehmen, daß ohne die erfolgte Gipsänderung in dem üblichen Intervall Krämpfe aufgetreten wären. Daß die Vorboten in diesem Fall auch beim Menschen so schwer waren, erklärt wohl einmal das jugendliche Alter des Kindes von kaum 2 Jahren, zum andern der recht elende Allgemeinzustand.

Fall 8 habe ich mit angeführt, trotzdem er damals klinisch für eine Urämie gehalten wurde. Mir erscheint bei dem negativen Ausfall der Sektion diese Diagnose für unwahrscheinlich, und ich glaube eher annehmen zu können, daß ein ursächlicher Zusammenhang zwischen der vor 5 Tagen stattgefundenen Einrenkung und dem Krampfanfall besteht, wofür ich aber leider bei der lückenhaften Darstellung des Krankenberichtes keine Beweise bringen kann.

Statistisch lernen wir aus diesen Fällen folgendes:

Von 25 Fällen erkrankten 19 weibliche = 76% und 6 männliche Patienten = 24%.

Digitized by Google
Original from UNIVERSITY OF CALIFORNIA
Generated on 2019-10-16 14:06 GMT / http://hdl.handle.net/2027/uc1.b3774664
Public Domain in the United States, Google-digitized / http://www.hathitrust.org/access_use#pd-us-google

Das Alter betrug:

1mal 2 Jahre		2mal 8 Jahre	
2mal 4 „	(1 Todesfall)	3mal 10 „	
3mal 5 „	(1 „)	3mal 12 „	
5mal 6 „	(1 „)	1mal 13 „	
3mal 7 „		1mal 42 „	

Die Zwischenzeit zwischen Anfall und Operation betrug:

1mal 10 Stunden	2mal 5 Tage
4mal 1 Tag	1mal 6 „
8mal 2 Tage	1mal 10 „
4mal 3 Tage	1mal 20 „
4mal 4 „	

Eine Aura ging in 11 Fällen voraus.

Die Dauer der Anfälle betrug einige Minuten bis 3½ Stunden.

Unter 26 Fällen hatten wir 3 Todesfälle — einer Mortalität von 11,54 %.

Für die Praxis ergibt sich, daß wir wegen der gänzlich verschiedenen Prognose und Therapie die Fettembolie streng trennen können und müssen von den epileptiformen Krampfanfällen.

Fettembolie.	Epileptif. Krampfanfälle.
Beginn: während oder kurz nach Operationen am Skelettsystem.	2—6 Tage nach Operationen, die mit Quetschung oder Dehnung der Nerven einhergehen.
Im Vordergrund stehen: schwerste Atmungs- und Herzstörungen.	Bewußtseinsstörungen, Krämpfe bei leichter Dyspnoe, guter Atmung und gutem Puls.
Der gleiche schwere Zustand bleibt lange Zeit unverändert bestehen.	Besserung oft schon nach Stunden: nach 1—2 Tagen wieder völliges Wohlbefinden.
Therapie: Ruhigstellung, künstliche Atmung, Herzmittel.	Entspannung der Nerven durch Oeffnung oder Entfernung des Gipses. Aufgeben der Vollkorrektur. Herzmittel je nach Bedarf.
Prognose: äußerst schlecht.	Bedeutend besser (11,54 % Mortalität).

Literatur.

Aberle, Ueber Fettembolien nach orthopädischen Operationen. VI. Orthopädenkongreß. — Bergemann, Die traumatische Entstehung der Fettembolie. Berl. klin. Wochenschr. 1910. — Bergmann, Zur Lehre von den Fettembolien. Habilitationsschrift 1866. — Derselbe, Ein Fall tödlicher Fettembolie. Berl. klin. Wochenschr. 1873, Nr. 33. — Bruns, Die Lehre von den Knochenbrüchen.

Digitized by Google
Original from UNIVERSITY OF CALIFORNIA
Generated on 2019-10-16 14:06 GMT / http://hdl.handle.net/2027/uc1.b3774664
Public Domain in the United States, Google-digitized / http://www.hathitrust.org/access_use#pd-us-google

Deutsche Chir. Lief. 27. — Busch, Ueber Fettembolien. Virchows Archiv, Bd. 35. S. 321. — Codivilla, Deutsche med. Wochenschr. 1910, Nr. 46. — Colley, Ueber Fettembolie nach gewaltsamer Gelenkbeugung. Deutsche Zeitschr. f. Chir., Bd. 36. S. 322. — Czerny. Ueber die klinische Bedeutung der Fettembolie. Berl. klin. Wochenschr. 1875, Nr. 44, 45. — Drehmann, Weitere Beiträge zur unblutigen Behandlung der angeborenen Hüftgelenksverrenkung. Zeitschr. f. orthop. Chir. 1908, S. 61. — Gaugele. Ueber Fettembolie nach orthopädischen Operationen. Zeitschr. f. orthop. Chir. Bd. 27, S. 279. — Derselbe, Ueber Krampfanfälle nach orthopädischen Operationen. Zentralbl. f. Chir. 1911, S. 568. — Lange, F., Zur Behandlung des Klumpfußes. Archiv f. Orthop. Bd. VI, S. 243. — Neri, Die nervösen Folgeerscheinungen der einseitigen und doppelseitigen Ischiadikusdehnung. Zeitschr. f. orthop. Chir. 1909, Bd. 24. — Oppenheim, Lehrbuch der Nervenkrankheiten. — Payr, Ueber tödliche Fettembolien nach Streckung von Kontrakturen. Münch. med. Wochenschr. 1898. — Derselbe, Weitere Beiträge zur Kenntnis und Erklärung des fettembolischen Todes. Zeitschr. f. orthop. Chir. 1900, Bd. 7, S. 338. — Ribbert, Zur Fettembolie. Deutsche med. Wochenschr. 1900, Nr. 26. — Schanz, Zur Behandlung der Krampfanfälle nach orthopädischen Operationen. Zentralbl. f. Chir. 1910, Nr. 2. — Wierzejewski, Unfälle und Komplikationen bei orthopädischen Operationen. X. Orthopädenkongreß 1911. — Derselbe, Münchn. med. Wochenschr. 1911.

Generated on 2019-10-16 14:06 GMT / http://hdl.handle.net/2027/uc1.b3774664
Public Domain in the United States, Google-digitized / http://www.hathitrust.org/access_use#pd-us-google
Digitized by Google
Original from
UNIVERSITY OF CALIFORNIA

XXIV.

Aus dem Oskar-Helene-Heim in Berlin-Dahlem.
(Leitender Arzt: Prof. Dr. K. Biesalski.)

Ueber einen neuen Meißelschliff.

Von Dr. **E. Helwig,**
Assistent am Oskar-Helene-Heim in Berlin-Dahlem.

Mit 2 Abbildungen.

Im Zentralbl. f. Chir. 1920, Heft 41, beschreibt E. Payr eine neue Meißelart, die durch ihren messerartigen Schliff leicht in den Knochen eindringt und wegen ihrer dünnen Schneide ein Zersplittern des Knochens fast unmöglich macht. — Wir sind aus den gleichen Gründen im letzten Sommer ebenfalls dazu übergegangen, die Meißel messerartig schleifen zu lassen, mußten aber die Erfahrung machen, daß für unser Fach die Meißel den Beanspruchungen nicht standhielten und an ihrer Schneide ausbrachen (ein Nachteil, den übrigens auch Payr in seiner Arbeit zum Teil zugibt). — Der Gedanke, die Vorzüge des üblichen Tischlermeißels (widerstandsfähige Schneide) mit den Vorzügen der dünnen messerartigen Schneide (leichtes Eindringen, Vermeidung der Knochensplitterung) zu verbinden, hat mich dann veranlaßt, einen Meißel so anschleifen zu lassen, wie Abb. 1 im Querschnitt zeigt.

Abb. 1. Abb. 2.

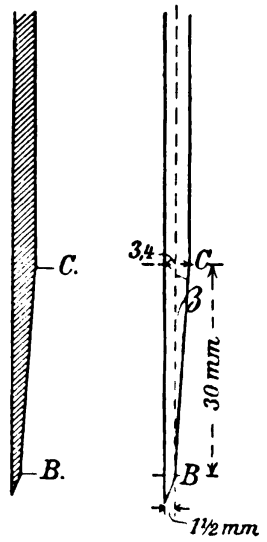

Die Schneide des Meißels wird zuerst bis zum Punkte *B* im gleichen Winkel angeschliffen, wie die üblichen Tischlermeißel. Von *B* bis *C* steigt jedoch die Dicke des Meißels nur um den sehr flachen Winkel $\beta = 3^0$. Die mechanische Wirkung des Meißelschliffs ist nun folgende: Beim Eindringen bis zum Punkte *B* ist der normale Knochen durch seine Elastizität imstande, nachzugeben, denn hier beträgt die Dicke des Meißels erst $1^1/_2$ mm, von *B* bis *C* aber kommt für das weitere Vordringen nur der äußerst schmale

Digitized by Google
Original from UNIVERSITY OF CALIFORNIA
Generated on 2019-10-16 14:06 GMT / http://hdl.handle.net/2027/uc1.b3774664
Public Domain in the United States, Google-digitized / http://www.hathitrust.org/access_use#pd-us-google

Keil vom Winkel $\beta = 3^0$ in Frage. Hierdurch wird, wie bei den messerartig geschliffenen Meißeln, ein müheloses weiteres Vordringen bei geringster Sprengwirkung erreicht. Da aber der Meißel an seiner eigentlichen Schneide im gleichen Winkel angeschliffen ist, wie die Tischlermeißel, so bekommt die Schneide die gleiche Widerstandsfähigkeit, wie die sonst üblichen Meißel.

Dieser doppelte Schliff hat daher die gleichen Vorteile (leichtes Eindringen, geringe Splitterwirkung), wie die messerartig geschliffenen Meißel, ohne deren Nachteile (Ausbrechen der Schneide) zu besitzen. Die widerstandsfähige Schneide ist aber gerade in unserem Fach z. B. bei Verwendung von Meißelschutz (Hohmannhebel usw.) unbedingt nötig, eine Forderung, welche bei dem messerartigen Schliff, wie ihn Payr angibt, wohl nicht erreicht wird.

Nach den Erfahrungen in unserem Heim können wir diesen Meißelschliff für stärkere Beanspruchung aufs wärmste empfehlen.

Generated on 2019-10-16 14:06 GMT / http://hdl.handle.net/2027/uc1.b3774664
Public Domain in the United States, Google-digitized / http://www.hathitrust.org/access_use#pd-us-google
Digitized by Google
Original from UNIVERSITY OF CALIFORNIA

XXV.

Aus der Orthopädischen Anstalt der Universität Heidelberg.
(Leitung: Prof. Dr. H. v. Baeyer.)

Drehgelenk am Unterschenkel künstlicher Beine.

Von Prof. Dr. **H. v. Baeyer.**

Bei Stelzengängern, besonders bei einseitig Amputierten mit Sitzstock, der im belasteten Zustand fast unverrückbar fest dem Körper anliegt, kann man beobachten, daß sich beim Gehen der Körper um eine Vertikalachse, die durch das untere Ende der vorn aufgesetzten Stelze geht, dreht. Es wird das freischwingende gesunde Bein unter anderem auch durch eine horizontale Drehung der gesundseitigen Beckenhälfte nach vorn gebracht und dadurch der Schritt verlängert. Daß abstoßende gesunde Bein leitet diese Drehbewegung schon ein, wenn noch sein Fuß den Boden berührt; hierbei dreht sich der im Knie leicht gebeugte Unterschenkel nach außen und der Fuß macht eine Pronationsbewegung. Es finden also beim Gehen am vorn und am hinten aufgesetzten Bein je eine Drehbewegung statt, sie erfolgen im Raum im gleichen Sinn, auf die aufgesetzten Füße bezogen sind sie jedoch einander entgegengesetzt. Nennen wir sie die vordere und hintere Drehbewegung. Betrachten wir uns nun beim Kunstbeinträger diejenige Gangphase, bei der das gesunde Bein vorn und das Kunstbein hinten steht, so strebt der Amputierte die hintere Drehbewegung in verstärktem Maß an, weil er das Bein mit der Prothese nicht durch aktives Abstoßen des Fußes nach vorn bringen kann. Er ersetzt also das Abstoßen bis zu einem gewissen Grad durch die Drehung des Beckens. Solange nun der künstliche Fuß den Boden noch berührt, ist der Amputierte durch das Haften des künstlichen Fußes am Boden in der hinteren Drehbewegung gehemmt.

Wird diese hintere Drehbewegung erzwungen, so erfolgt sie zwischen dem Vorderteil des Fußes und dem Boden und geht auf Kosten der Stiefelsohlen.

Diese Beobachtungen legten es nun nahe, außer dem gewöhnlichen Knöchelgelenk noch ein Drehgelenk am Unterschenkel anzubringen.

Digitized by Google
Original from UNIVERSITY OF CALIFORNIA
Generated on 2019-10-16 14:06 GMT / http://hdl.handle.net/2027/uc1.b3774664
Public Domain in the United States, Google-digitized / http://www.hathitrust.org/access_use#pd-us-google

Wir ordneten die beiden Gelenke getrennt voneinander an, das Drehgelenk, aus einem Automobilkugellager bestehend, kam in das untere Drittel des künstlichen Unterschenkels zu liegen. Bisher bauten wir das Gelenk so ein, daß der Fuß aus der üblichen Normalstellung nach außen, also im Sinn einer Außenrotation, gedreht werden kann. Eine Feder sorgt dafür, daß der nach außen gedrehte Fuß, sobald er den Boden verlassen hat, in seine Normalstellung zurückkehrt. In der Praxis berücksichtigten wir also nur die hintere Drehbewegung. Die entgegengesetzte Einstellung, bei der also die Fußspitze nach innen gedreht werden kann, brachte den Amputierten keinen ersichtlichen Vorteil. Dennoch werden wir noch den Versuch machen, dem Fuß Bewegungsfreiheit nach beiden Seiten hin zu geben und die Rückführung in die Normallage durch entgegengesetzt wirkende Federkräfte hervorzurufen.

Während wir mit Versuchen dieser Art beschäftigt waren, erschien eine Arbeit von Mommsen[1]), der ebenfalls auf den Wert einer Rotationsmöglichkeit des Kunstfußes, und zwar bei Doppeltamputierten hinweist. Er schreibt: „Von großer Bedeutung ist die Drehbarkeit des Fußes um die Achse des Unterschenkels, die meines Wissens ganz neu ist. Diese ersetzt die Rotation im Hüftgelenk und spielt daher beim Umdrehen des Patienten eine besondere Rolle.“ Damit ist jedoch der Nutzen der Drehbarkeit des Fußes, wie wir gesehen haben, noch nicht erschöpft. Auch dem einseitig Amputierten erleichtern wir durch das Drehgelenk nicht nur das Drehen des Rumpfes ganz beträchtlich, sondern das Gehen wird ihm dadurch wesentlich leichter gestaltet und die Natürlichkeit der Bewegungen beim Stehen, Gehen und Bücken nimmt auffallend zu. Auch kann sich beim Gehen die jeweilig günstigste Stellung der Fußgelenkachse automatisch einstellen.

---

[1]) Mommsen, Ueber die Versorgung Doppeloberschenkelamputierter, Zeitschr. f. orthop. Chirurgie. Bd. 39.

Digitized by Google
Original from UNIVERSITY OF CALIFORNIA
Generated on 2019-10-16 14:08 GMT / http://hdl.handle.net/2027/uc1.b3774664
Public Domain in the United States, Google-digitized / http://www.hathitrust.org/access_use#pd-us-google

XXVI.

Aus der orthopädischen Klinik in München.
(Vorstand: Geheimrat Prof. Dr. F. Lange.)

Das X-Bein rachitischer Kinder im Röntgenbilde.

Von Dr. **P. Pitzen.**

Mit 4 Abbildungen.

Die Ansichten über den Sitz der Verbiegung, die als Genu valgum, X-Bein, bezeichnet wird, haben im Laufe der Zeit große Umwandlungen durchgemacht. Zuerst sah man (Böttcher, J. F. 1792, Hueter, Klinik der Gelenkkrankheiten 1870) den Sitz der Verkrümmung in dem medialen Teil der Femur- und Tibiaepiphysen. Mikulicz (Arch. f. klin. Chir. 1879, Bd. 2, 3. u. 4. Heft, S. 561) und seine Anhänger verwarfen diese Ansicht vollkommen und nannten (S. 600) „das Genu valgum Halberwachsener eine Verkrümmung, welche in den benachbarten Enden der Diaphyse des Femur und der Tibia ihren Sitz hat, und teils in einem ungleichen Wachstum an der Epiphysengrenze, teils in einer abnormen Krümmung des ganzen Diaphysenendes seinen Grund hat. Die Epiphysen sind nicht wesentlich beteiligt". Andere Autoren (Jul. Wolf, Deutsche med. Wochenschr. 1889, Nr. 50, S. 1017 und Albert, Die seitlichen Kniegelenksverkrümmungen usw. 1899) zogen das ganze Femur und die ganze Tibia, ja sogar Becken und Fuß in den Kreis ihrer Betrachtung. Inzwischen brachte die Entdeckung der Röntgenstrahlen auch hier mehr Licht in das Dunkel. Molineus (Das Genu valgum im Röntgenbilde, Zeitschr. f. orthop. Chir. 1913, Bd. 32, S. 247) zeigt, daß die Deformität in den ersten Lebensjahren in der weitaus größten Anzahl der Fälle (90 %) in der Tibiametaphyse sitzt und im adoleszenten Alter prozentual ebenso oft (90,48 %) innerhalb der Femurmetaphyse.

In diesen Arbeiten werden alle X-Beine zusammengefaßt, ohne Rücksicht auf die Aetiologie. Alle X-Beine mit Veränderungen in der Form der Knochen beruhen zwar auf einer Knochenschwäche, aber die Knochenschwäche ihrerseits kann verschiedene Gründe haben (Rachitis, Anämie, Lues), zudem werden X-Beine von Kindern und

Digitized by Google
Original from UNIVERSITY OF CALIFORNIA
Generated on 2019-10-16 14:08 GMT / http://hdl.handle.net/2027/uc1.b3774664
Public Domain in the United States, Google-digitized / http://www.hathitrust.org/access_use#pd-us-google

Halberwachsenen vielfach zusammen untersucht und miteinander verglichen. Das Bild wird sicher eindeutiger, wenn die Untersuchungen sich nur auf eine Krankheit und einen kurzen Lebensabschnitt erstrecken. Deswegen sollen in dieser Abhandlung die Ergebnisse niedergelegt werden, die bei der Untersuchung der Röntgenplatten von 99 X-Beinen rachitischer Kinder im Alter von $1^1/_2$ bis $7^1/_2$ Jahren gefunden wurden. Die Bilder stammen von 61 Kindern, bei denen 38mal beide Beine, 13mal das rechte Bein und 10mal das linke Bein allein in oder nahe dem Knie nach außen abgebogen waren.

Abb. 1.

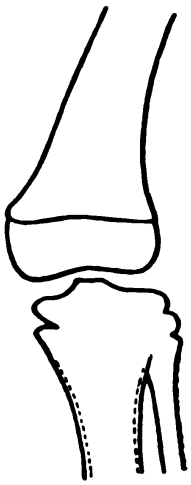

Schon bei einer oberflächlichen Durchsicht fallen große Unterschiede im Sitz und in der Form der Verbiegung auf. 4mal ist die Mißbildung bedingt durch einen Höhenunterschied der Femurkondylen, und zwar ist der Condylus medialis 2—5 mm höher als der laterale (Abb. 1).

Bei allen vier zeigen die Röntgenbilder ganz geringe rachitische Veränderungen, einen ganz geringen Grad der Mißbildung und noch andere geringgradige Verkrümmungen im Sinne des X-Beines, die bei zwei Patienten in der Diaphyse des Femur und bei den beiden anderen in der Diaphyse der Tibia sitzen. Ferner fällt auf, daß alle Bilder von älteren Kindern stammen. Es ist anzunehmen, daß verschieden hohe Kondylen auch bei jüngeren und schwerer erkrankten Kindern vorkommen, nur läßt sich in solchen Fällen wegen der geringen Verknöcherung der Epiphysen ein Höhenunterschied der Kondylen röntgenologisch nicht sicher darstellen. Einen ähnlichen Befund konnte ich an der Tibia nicht feststellen. Keine Tibia zeigte den bekannten Knochensporn in der Höhe der Tuberositas. Die Fibula ist in allen 4 Fällen gerade. Die Corticalis zeigt weder bei der Tibia noch beim Femur Abweichungen.

Ein anderer Teil der Bilder zeigt Abweichungen in der Knochenform, wie das eine Präparat von Mikulicz (Abb. 5, Taf. 18). Die Verbiegung sitzt im medialen Teil der Metaphyse, wie es Abb. 2 zeigt.

Dieser Teil der Metaphyse steht beim Femur wesentlich tiefer als der laterale und springt medial vor. Die mediale Grenzlinie der Diaphyse zieht in einem ganz flachen Bogen nach oben, dagegen ist die

Digitized by Google
Original from UNIVERSITY OF CALIFORNIA
Generated on 2019-10-16 14:08 GMT / http://hdl.handle.net/2027/uc1.b3774664
Public Domain in the United States, Google-digitized / http://www.hathitrust.org/access_use#pd-us-google

äußere Grenzlinie stark gebogen im Bereich der Metaphyse, deren laterale Ecke spitz ausgezogen ist. Die Längsachse der Diaphyse ist gerade, jedoch ist der von ihr und der Epiphysenlinie bzw. dem Gelenkspalt gebildete Winkel größer als beim normalen Femur. Die Epiphysen und die Fibula zeigen keine Abweichungen, dasselbe kann auch bei der Tibia der Fall sein, jedoch ist sie häufig in gleicher Weise zusammen mit dem Femur verändert (wie es z. B. die Abb. 2 zeigt) oder auch allein; sie zeigt dann in mehr oder weniger großem Maße die oben beim Femur beschriebenen Veränderungen. Diese Formen kommen in jedem Kindesalter und in jedem Stadium der Rachitis vor, jedoch scheint sie die weniger schwer erkrankten Beine zu bevorzugen, denn unter den 31 Röntgenbildern dieser Form zeigten nur 3 schwerere rachitische Veränderungen. Die untere Epiphysenlinie des Femur scheint auf einer Anzahl von Platten medial breiter zu sein als lateral, indes ist die Möglichkeit des Verzeichnens durch die Röntgenstrahlen nicht zu vergessen. Die Corticalis ist auf den meisten Bildern medial und lateral gleich dick, nur bei drei Tibien besteht ein geringer Unterschied zugunsten der lateralen Seite, dafür ist bei einer Tibia die mediale Corticalis breiter als die laterale. Nur ein einziges Mal zeigt die Tibia oben medial einen Knochensporn. Die Fibula ist meist gerade, nur in wenigen Fällen ist eine Biegung angedeutet.

Abb. 2.

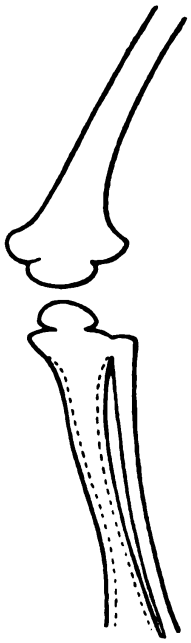

Abb. 3.

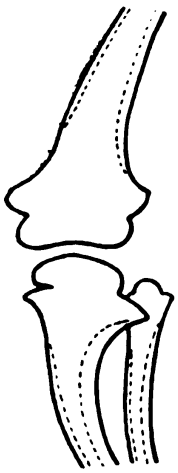

Von den beiden bis jetzt beschriebenen X-Beinen weicht eine dritte Art wesentlich ab im Sitz und in der Form der Verbiegung. Der Scheitel der Krümmung rückt weiter ab vom Gelenk, er liegt meist außerhalb desselben, so daß die Bezeichnung Genu valgum nicht ganz am Platz ist. Die Abknickung ist nicht so scharf wie bei den beiden anderen Arten; weil ein mehr oder weniger großes Stück der Diaphyse sich an der Krümmung mitbeteiligt, bekommt sie etwas Bogenförmiges. Der Bogen liegt in dem dem Gelenk benachbarten Drittel der Diaphyse, bald näher dem Gelenk, bald näher der Diaphysenmitte und selbst in der Diaphysenmitte. Die Diaphysen-

Digitized by Google
Original from UNIVERSITY OF CALIFORNIA
Generated on 2019-10-16 14:08 GMT / http://hdl.handle.net/2027/uc1.b3774664
Public Domain in the United States, Google-digitized / http://www.hathitrust.org/access_use#pd-us-google

längsachse ist nicht gerade, sondern gebogen, und berücksichtigt man von ihr nur das an das Kniegelenk anstoßende Stück, so ist der Winkel zwischen diesem Stück und der Epiphysenlinie nicht größer als beim normalen Femur. Entweder ist die Tibia und das Femur zusammen verbogen oder die Tibia ist allein krumm, aber bei keinem der untersuchten Fälle ist das Femur allein deformiert. Die Fibula macht stets die Verkrümmung mit, meist ist sie noch stärker gekrümmt als die Tibia, und der Scheitel sitzt etwas tiefer. Einen Tibiasporn zeigen vier Bilder. In 60 % ist die laterale Corticalis sowohl bei der Tibia als auch beim Femur verbreitert, in einigen Fällen ist sie 3mal so dick wie die mediale. Bei der Tibia steigt die Verbreiterung häufig höher hinauf, d. h. während der mediale Schatten sich an der Grenze von mittlerem und Gelenkdrittel bis zu einer Linie verschmälert, ist lateral das breite Band in die rachitische Metaphyse hineinzuverfolgen.

Auf einigen Bildern sind auch schmale Schatten querverlaufender Spongiosazüge zu sehen; Stützzüge, keine Jahresringe. Nicht selten ist ein Auswachsen der lateralen Tibiametaphyse. Vgl. Abb. 3 u. 4. Es sieht fast so aus, als ob die Natur hier beginnen wollte, durch Umbau des Knochens die Deformität auszugleichen, die Epiphyse erscheint medial verrückt. Die dritte Art des X-Beines zeigt sich bei Kindern jeden Alters, welche meist schwer von der Rachitis befallen sind.

Abb. 4.

Diesen relativ einfachen X-Beintypen reiht sich noch eine vierte Art an, bei der die Diaphysen auf dem Röntgenbild mit ihren Konvexitäten gerade entgegengesetzt schauen, und zwar ist der Schaft des Femur nach außen und der Schaft der Tibia nach innen gebogen (Abb. 4).

Die Verkrümmung des Femur bleibt meist weit hinter der des Schienbeins zurück und die geringe Verbiegung des Oberschenkelknochens wird durch die dicken Muskelmassen gut verdeckt, so daß das Ganze als X-Bein imponiert. Während die äußere Grenze des Femur einen flachen Bogen bildet, erscheint die innere Grenze stärker gekrümmt, weil der mediale Teil der Metaphyse stark medial ausgezogen ist und dadurch den Scheitel des X-Beins bildet. Die Tibia ist bei diesen Beinen immer konvex nach innen verbogen und weil sie infolge der stärkeren Krümmung das Bild beherrscht, wird sie bei Betrachtung des Beins

Digitized by Google
Original from UNIVERSITY OF CALIFORNIA
Generated on 2019-10-16 14:08 GMT / http://hdl.handle.net/2027/uc1.b3774664
Public Domain in the United States, Google-digitized / http://www.hathitrust.org/access_use#pd-us-google

leicht als alleinigem Sitz der Deformität angesehen. Das Röntgenbild von diesen X-Beinen zeigt besonders deutlich, daß an der mit Genu valgum bezeichneten Verbiegung keineswegs allein das Skelett des Kniegelenks oder seiner nächsten Umgebung, sondern das ganze Bein beteiligt ist, und zwar derart, daß die Längsachsen der beiden Röhrenknochen eine Schlangenlinie darstellen, deren stärkster Buckel allerdings am Kniegelenk liegt. Der Gelenkspalt steht schräg, und zwar innen tiefer als außen, ebenso wie bei den X-Beinen, die durch eine Deformität des Femur allein bedingt sind, im Gegensatz zu den Mißbildungen mit wagrechtem Gelenkspalt, wo die Verkrümmung in der Tibia allein oder in Tibia und Femur zusammen sitzt. Diese Art X-Beine finden wir meist bei schwer rachitischen Kindern, sie bildet gewissermaßen den Uebergang zum Korkzieherbein, wenn auch hier die Verbiegungen viel stärker und häufig auch zahlreicher sind, so zeigen beide neben dieser vielfachen Verbiegung in der Frontalebene die gleiche Verbiegungsform in der Sagittalebene mit den daraus resultierenden Verdrehungen. Hier wären auch noch jene X-Beine zu nennen, welche die eine Komponente des Crus varum bilden und die nach der Gradrichtung der O-Beinkomponente besonders deutlich werden.

Demnach kommen bei rachitischen Kindern X-Beine vor, die sich nach Sitz und Form der Verkrümmungen auf alle bis jetzt aufgestellten Typen verteilen, und zwar entfallen von den untersuchten 99 X-Beinen auf

Gruppe A	Art 1	4 %	Gruppe B	Art 3 43 %
	Art 2	31 %		Art 4 21 %

Es ist erkrankt

	Femur allein	Tibia allein	Femur u. Tibia zus.
bei Art 1 . . .	in 4 %	0 %	0 %
bei Art 2 . . .	in 5 %	6 %	20 %
bei Art 3 . . .	in 0 %	11 %	32 %
bei Art 4 . . .	in 0 %	0 %	21 %

Die Beteiligung der Knochen ist bei den einzelnen Arten ganz verschieden; die Verkrümmung sitzt in über zwei Drittel der Fälle in Femur und Tibia zusammen, in nicht ganz einem Fünftel der Fälle in der Tibia allein und nur bei etwa dem zehnten Teil im Femur allein. Am häufigsten ist also Femur und Tibia zusammen deformiert und zwar, meist die Tibia wesentlich stärker als das Femur, und das war

Digitized by Google
Original from UNIVERSITY OF CALIFORNIA
Generated on 2019-10-16 14:08 GMT / http://hdl.handle.net/2027/uc1.b3774664
Public Domain in the United States, Google-digitized / http://www.hathitrust.org/access_use#pd-us-google

wohl auch die Veranlassung, die Tibia in solchen Fällen allein als den Sitz der Verkrümmung anzuführen, da sie dann auch allein operativ angegangen wird. So läßt sich der hohe Prozentsatz der Tibiaverbiegungen erklären, den andere Autoren angeben. Neben den ganz reinen Typen kommen alle Uebergänge vor. Je zwei der vier Arten sind wegen der Form, die sie dem Bein geben, in eine Gruppe zusammengefaßt. Gruppe A umfaßt die scharf abgeknickten X-Beine, der Scheitel der Abknickung liegt in oder dicht am Kniegelenk, es sind Genua valga im wahrsten Sinne des Wortes. Zur Gruppe B gehören die bogenförmigen X-Beine. Die Verbiegung erstreckt sich nicht auf ein kurzes Knochenstück, sondern sie umfaßt einen mehr oder weniger großen Teil der Diaphysen, es handelt sich nicht um eine scharfe Abknickung, sondern um einen kürzeren oder längeren Bogen.

Diese Einteilung ist von praktischer Bedeutung für die Prognose eines operativen Eingriffs. Während bei Gruppe A eine ideale Beinform operativ erzielt werden kann durch Herausnahme eines Keils nahe der Epiphysenlinie, der die Höhendifferenz der Kondylen oder der Metaphyse ausgleicht, kann man bei der Gruppe B die Knochen auf diese Weise zwar so grad stellen, daß die von der Mitte des Hüftgelenks gefällte Senkrechte durch die Mitte des Knie- und Sprunggelenks geht, jedoch bleibt immer ein mehr oder weniger großes Stück von der bogenförmigen Krümmung zurück, das erst im Laufe der Zeit durch die verbesserten statischen Verhältnisse umgebaut wird; ein großer Teil des Bogens läßt sich durch eine doppelte Osteotomie, eine am Anfang und eine am Ende des Bogens, beseitigen, ein Vorgehen, das öfters in unserer Klinik angewandt wird. Will man ihn gleich ganz ausschalten, so muß man den ganzen Bogen resezieren, eine wesentlich eingreifendere Operation als die einfache Keilosteotomie. Schepelmann (Arch. f. orthop. u. Unfallchir. 1918, Bd. 16, Heft 1, S. 107) hat bei hochgradiger rachitischer Unterschenkelverbiegung den gesamten Knochen in der Ausdehnung der verschiedenen Krümmungen subperiostal reseziert und nach Gradrichten des Beins den Periostschlauch mit einer modifizierten Mosetigschen Plombe ausgefüllt. Die Plombe soll das Periost anregen zur Knochenneubildung, sie wird allmählich ausgestoßen. C. Springer (Zeitschr. f. orthop. Chir. 1920, Bd. 40, Heft 1, S. 20) hat in ähnlichen Fällen den resezierten Knochen in Scheiben zerlegt und dann wieder zurückgeschoben in den Periostschlauch, nach Infraktion der Fibula ließ sich danach das Bein völlig

Digitized by Google
Original from UNIVERSITY OF CALIFORNIA
Generated on 2019-10-16 14:08 GMT / http://hdl.handle.net/2027/uc1.b3774664
Public Domain in the United States, Google-digitized / http://www.hathitrust.org/access_use#pd-us-google

gradrichten. Neuerdings gibt F. Löffler (Deutsche med. Wochenschr. 1920, Nr. 46, S. 1274) eine ähnliche Methode an; statt den Knochen in Scheiben zu zerlegen, zerkleinert er ihn; von den Stückchen werden so viele in den Periostschlauch gelegt, bis er gefüllt ist. Das letzte Verfahren stammt von Völker (zitiert nach Löffler), der es während des Krieges bei der Behandlung von Pseudarthrosen anwandte. Die Soldaten nannten das Verfahren Knochensalatoperation. Diese Methoden sind alle angewandt worden bei hochgradigen Knochenverbiegungen, ob sie auch zu einer völligen Beseitigung der relativ einfachen Verkrümmung des X-Beins der Gruppe B benutzt werden sollen, darüber entscheidet wohl im einzelnen Fall die Schule und das Temperament des Operateurs.

Auf alle Fälle ist es dringend nötig, sich vor jeder X-Beinoperation durch ein Röntgenbild über den Sitz und die Form der Verkrümmung zu unterrichten. Das Röntgenbild gibt Klarheit über die Prognose, den Ort und die Art des Vorgehens. Will man bei hochgradigen Verbiegungen die eingreifenden Verfahren nicht anwenden, oder ist bei Beteiligung von Femur und Tibia zusammen ein Knochen so gering verbogen, daß man die Verbesserung seiner Form der durch die Osteotomie des anderen hochgradiger verkrümmten Knochens geänderten Statik überlassen kann, so ist es leicht, mit Hilfe des Röntgenbildes zu sagen, wie weit die Operation das Bein gleich der idealen Form nähert. Wird das den Eltern vorher gesagt, so sichert man sich am besten vor einem unangenehmen Nachspiel.

Die Ursache für die hier beschriebenen X-Beine ist die Rachitis, wie die Vorgeschichte und der klinische und der Röntgen-Befund beweisen. Da aber nicht alle Rachitiker X-Beine bekommen, muß neben der gemeinsamen Ursache noch ein auslösendes Moment hinzukommen, das, den verschiedenen Arten nach zu schließen, ganz verschieden sein muß. Nicht ohne Einfluß auf die Art des X-Beins ist die Schwere der Erkrankung, denn bei der Gruppe B ist die Rachitis weiter fortgeschritten und zeigt schwerere Formen als bei der Gruppe A. Wie die schwerer erkrankten Beine durch die Muskelkraft, die noch durch die Schwere des Körpers unterstützt wird, bogenförmig gekrümmt werden kann, lehrt eine einfache mechanische Ueberlegung. Für den Ort der Knochenverbiegung ist maßgebend, welche Stelle des Knochens am weichsten ist. Bei schwerer Rachitis sind es die Diaphysen, bei leichter die Epiphysenlinien. Alle Erfahrungen bei den O-Beinen

Digitized by Google
Original from UNIVERSITY OF CALIFORNIA
Generated on 2019-10-16 14:08 GMT / http://hdl.handle.net/2027/uc1.b3774664
Public Domain in the United States, Google-digitized / http://www.hathitrust.org/access_use#pd-us-google

sprechen ferner dafür, daß die Tibia weniger widerstandsfähiger ist als das Femur; deshalb ist die Tibia stärker beteiligt als das Femur.

Bei der Entstehung der scharf abgeknickten X-Beine der Gruppe A spielen die auf die ganze Länge des Knochens gleichmäßig wirkende Muskel- und Schwerkraft wohl gar keine oder nur eine ganz untergeordnete Rolle. Hier kommt eher ein rein örtlich wirkender Einfluß in Frage. Nach der Anamnese sind die meisten dieser X-Beine erst unter der Belastung entstanden. In ihrer Dissertation (München 1920) zeigt E. Schmidt, wie durch einen Pes valgus ein X-Bein entstehen kann. Durch den Knickfuß wird die Belastungslinie des Beins, die normalerweise von der Mitte des Hüftgelenks durch die Mitte des Knie- und Sprunggelenks geht, lateral verschoben. Der Druck des Körpergewichts verteilt sich nicht mehr gleichmäßig über das Kniegelenk, sondern ruht auf dem lateralen Teil des Gelenks, infolgedessen bildet die mechanische Achse, die durch die Mittelpunkte der drei großen Beingelenke bestimmt wird, einen mehr oder weniger großen, nach lateral offenen Winkel. Der Scheitelpunkt des Winkels, das Kniegelenk, wird bei einer durch einen Pes valgus veränderten Statik nach der medialen Seite verschoben bei der Belastung, weil das Körpergewicht und der Gegendruck des Bodens Hüft- und Fußgelenk zu nähern, also den Winkel der mechanischen Achsen zu verkleinern suchen. Das führt nun bei Leuten mit schwachem Bandapparat und gesunden Knochen zunächst zu einer Dehnung der medial gelegenen Weichteile des Kniegelenks, zu einem X-Bein ohne Knochenveränderungen, zu einem Schlottergelenk. Ein Genu valgum, das nicht mit der zweiten Art rachitischer X-Beine verwechselt werden darf, weil es sich hier um eine deutliche Knochenveränderung, dort aber um eine Dehnung der medialen Kapsel handelt. Nun haben tatsächlich sehr viele rachitische Kinder mit einem Genu valgum der zweiten Art einen Knickfuß. Es erhebt sich also die Frage: Kann ein Knickfuß auch bei einem Rachitiker ein X-Bein verursachen? Wenn auch nicht alle rachitischen Kinder mit Pedes valgi gleichzeitig X-Beine haben — wir sehen im Gegenteil sogar rachitische O-Beine in Verbindung mit Knickfüßen —, so läßt uns das häufige Zusammentreffen von rachitischen Genua valga der zweiten Art mit Pes valgus, die Untersuchungen von E. Schmidt sowie die Tatsache, daß die Pedes valgi bei rachitischen O-Beinen meist sekundär sind, die Frage unbedingt bejahen. Schwieriger ist das Wie der Einwirkung vom Knickfuß zu erklären. Ist sein Einfluß auch hier mit einer Dehnung der inneren Kapsel erschöpft? Diese Folge

Digitized by Google
Original from UNIVERSITY OF CALIFORNIA
Generated on 2019-10-16 14:08 GMT / http://hdl.handle.net/2027/uc1.b3774664
Public Domain in the United States, Google-digitized / http://www.hathitrust.org/access_use#pd-us-google

kann er zweifellos auch beim rachitischen X-Bein haben, da ein Schlottergelenk bei dieser Art der Deformität gar nicht selten ist. Damit ist aber die Knochenveränderung noch nicht erklärt. Der ganze Knochen wird durch die veränderte Statik hier nicht verändert, sondern nur die Metaphyse bzw. die Wachstumszone, sonst wäre, wie bei der Gruppe B. ein größeres Knochenstück verbogen. Nun liegt die Annahme nahe, daß der Zug an der medialen Kapsel sich nicht oder nur zum Teil in eine Dehnung dieses Gebildes umsetzt, in der Hauptsache aber in die oben beschriebene Umformung der weichen modellierbaren Knochen. Der Vorgang ähnelte der Wirkung des Zuges vom Lig. plantare pedis, der einen Calcaneussporn herausziehen kann. In den anatomischen Lehrbüchern ist jedoch angegeben, daß die Kniegelenkskapsel sich im allgemeinen an die Gelenkknorpelgrenze hält, mit anderen Worten, die Kapsel setzt medial, wenigstens am Femur, ein gutes Stück peripher von der Epiphysenlinie an, selbst das über ihr liegende Lig. coll. tibiale geht nicht über den Epicondylus hinaus. Auf diesem Weg kann also der Pes valgus die Knochendeformität nicht bewirken. Fromme gibt in der Deutschen med. Wochenschr. 1920, Nr. 7, S. 169 eine Erklärung für die Entstehung der Wachstumsdeformitäten, die gut für diese Art X-Beine paßt. Er betont dort, daß „die Diaphyse der Spätrachitiker leicht frakturiert und daß dann der schmälere Teil in den breiteren einsinkt, und so eine Verkeilung der Fraktur herbeiführt. Findet dieses Einsinken nur auf der einen Seite oder ungleichmäßig statt, so können Deformitäten entstehen. Wenn ein solches Einsinken sogar an der Diaphyse, also an dem völlig ausgebildeten Knochen stattfinden kann, um wie viel leichter ist dieses an den Stellen möglich, an denen eine weichere Schicht als Knochen vorhanden ist, also an den Wachstumszonen, die bei der Rachitis verbreitert und daher einem Trauma besonders leicht zugängig sind. Eine geringfügige Deformität entsteht durch dieses plötzliche oder allmähliche Einsinken. Ist hierdurch aber eine Störung im Aufbau der Wucherungszone und des Säulenknorpels geschaffen, so entsteht als Folge ein Zurückbleiben im Wachstum auf der komprimittierten Seite, bei normalem Fortschreiten des Wachstums auf der nicht komprimittierten Seite". Diese Ansicht ihrerseits wird wiederum unterstützt von guten anatomischen Untersuchungen. So hat man nach einseitiger Zerstörung der oberen Epiphysenknorpel der Tibia bei Kaninchen eine Genu valgum-artige Deformität des Beines erzeugt (Bidder, Arch. f. experiment. Pathol. u. Pharm. 1873, Bd. 1, S. 248). Ein anderer (Tipier, zitiert nach Mikulicz S. 700)

Digitized by Google
Original from UNIVERSITY OF CALIFORNIA
Generated on 2019-10-16 14:08 GMT / http://hdl.handle.net/2027/uc1.b3774664
Public Domain in the United States, Google-digitized / http://www.hathitrust.org/access_use#pd-us-google

steckte bei Kaninchen in die äußere Seite des unteren Femurendes Klammern, durch welche Epiphyse und Diaphyse an dieser Seite derart aneinandergehalten wurden, daß sie unter keiner Bedingung auseinanderweichen konnten. Dadurch war das Wachstum am Diaphysenende dieser Seite vollständig gehemmt, und es entwickelte sich durch das einseitige Wachstum auf der anderen ein Genu valgum. Nun ist in der Tat bei dieser Art von X-Beinen die Wachstumszone am leichtesten verletzbar, denn es wurde bereits oben betont, daß sie anscheinend nur bei leichter oder rasch abgeheilter Rachitis auftritt, also in den Fällen, wo der Erweichungsprozeß sich nur auf die Epiphysenlinie erstreckt und wo der Knochen noch seine normale Festigkeit hat. Es fehlt an dem Zustandekommen des X-Beines nach dieser Theorie nur noch das Trauma, das bei einer weichen Wucherungszone sicher nicht groß zu sein braucht. Solchen geringfügigen Traumen sind Kinderbeine reichlich ausgesetzt, es braucht ja nur ein Fehltritt zu sein, oder das Gehen mit gespreizten und auswärts rotierten Beinen, was die weiche Epiphysenlinie lateral zusammendrückt. Sicher wird aber die Körperlast den lateralen Teil der Epiphysenlinie zusammendrücken und schädigen, wenn die Schwerlinie durch einen Knickfuß nach außen vom Mittelpunkt des Kniegelenks verlagert wird und so ein Zurückbleiben im Wachstum der lateralen Metaphyse herbeiführen.

Auch der Höhenunterschied der Kondylen läßt sich am leichtesten erklären durch eine stärkere Belastung des lateralen Condylus, wie sie durch einen Knickfuß oder durch Gehen in Außenrotation bedingt wird; denn wahrscheinlich handelt es sich hier um eine isolierte Erkrankung der Epiphyse oder um eine Erweichung, die die Epiphyse stärker befallen hat als den übrigen Knochen. Es ist zwar bekannt, daß ein Knochen an verschiedenen Stellen verschieden schwer an Rachitis erkrankt sein kann — so zeigt das periphere Ende der Unterarmknochen fast immer schwerere rachitische Erscheinungen als das zentrale — aber dennoch möchte ich erwähnen, daß Höhenunterschiede der Femurkondylen von 5 mm nicht unbedingt pathologisch zu sein brauchen, obschon sie immer ein deutliches X-Bein bewirken. Bei einer Untersuchung von 66 normalen Femora aus der Entwicklungszeit fand ich solche Differenzen in verschiedenen Fällen. Sollte es sich bei den vier X-Beinen der zweiten Art vielleicht um ein zufälliges Zusammentreffen gesunder Epiphysen mit starker Differenz der Kondylenhöhen und einer rachitischen Erkrankung handeln, die bei allen vier Kindern nach dem Röntgenbild nur gering war?

Digitized by Google
Original from UNIVERSITY OF CALIFORNIA
Generated on 2019-10-16 14:09 GMT / http://hdl.handle.net/2027/uc1.b3774664
Public Domain in the United States, Google-digitized / http://www.hathitrust.org/access_use#pd-us-google

XXVII.

Aus der orthopädischen Poliklinik in München.
(Vorstand: Geheimrat Prof. Dr. F. Lange.)

Beitrag zur familiären Form des angeborenen Schulterhochstandes.

Von Dr. **Walter Perls.**

Mit 9 Abbildungen.

Die Literatur über den angeborenen Schulterhochstand ist außerordentlich umfangreich, Hayashi und Matsuoka führen bereits 1912 114 Arbeiten an, eine Zahl, die sich inzwischen wesentlich vermehrt hat.

Umso auffallender ist es, daß die Frage der Heredität nur einmal (von Neuhof) behandelt und einmal (von Seck) gestreift worden ist. Gleich Neuhof, der einen sehr genauen Stammbaum einer Familie mit angeborenem Schulterhochstand gibt, möchte auch ich annehmen, daß diese Form wesentlich häufiger ist, als man nach dieser Sachlage annehmen sollte, und gerade eine Nachforschung in dieser Richtung könnte wichtige Beiträge bringen zur Aetiologie, die noch völlig ungeklärt ist, wenn man von etwas vagen Erklärungsversuchen wie amniotische Verwachsungen, Fruchtwassermangel, abnorme Haltung im Utero, die vielleicht für einzelne der berichteten Fälle zutreffen, absieht.

Eine kritische Sonderung des mitgeteilten Materials wird außerordentlich erschwert durch die Tatsache, daß die Beschreibungen teilweise sehr lückenhaft sind, eine Erscheinung, die sich leicht daraus erklärt, daß wir noch kein einheitliches Schema für kurze Mitteilungen dieser Deformitäten besitzen. So bezeichnet Hayashi als Scapularindex das Verhältnis von Länge zur Breite des Schulterblattes, Neuhof u. a., richtiger, das Verhältnis von Breite zur Länge.

In den drei von mir beobachteten Fällen will ich versuchen, in enger Anlehnung an Neuhofs Mitteilungen die Beschreibung in eine kurze Formel zu bringen. Zum Vergleich diene dann noch die Beschreibung eines ebenfalls abnorm hochgelegenen, in seinem Wachs-

Digitized by Google
Original from UNIVERSITY OF CALIFORNIA
Generated on 2019-10-16 14:09 GMT / http://hdl.handle.net/2027/uc1.b3774664
Public Domain in the United States, Google-digitized / http://www.hathitrust.org/access_use#pd-us-google

tum durch geringe funktionelle Beanspruchung infolge poliomyelitischer Lähmung zurückgebliebenen Schulterblattes, das aber in charakteristischem Gegensatz von ganz normaler Form ist und so eine Art Miniaturausgabe des Schulterblattes der gesunden Seite darstellt.

Von der Familie konnten die beiden Eltern, die zwei Töchter, Zwillinge im Alter von 11 Jahren und die sechs Söhne im Alter von 10, 9, 8, 7, 2 Jahren und 4 Monaten sowie ein Bruder des Vaters untersucht werden. Die Abnormität fand sich bei dem Vater und den beiden ältesten Söhnen. Weitere Veränderungen in der Verwandtschaft waren nicht bekannt.

Fall I. Fr. sen.: Die Anamnese ergibt, daß beim Militär wiederholt die rechte Schulter „beanstandet" worden sei. Keine Bewegungsbehinderung im Schultergürtel, keine Verkrümmung der Wirbelsäule. Das rechte Schulterblatt steht da ca. 4 cm höher als das linke, hat eine plumpe Form, ist verkürzt und verbreitert, sowie nach vorn stark gekrümmt. Der untere Winkel steht etwas ab. Am medialen Winkel fühlt man deutlich einen hakenförmigen, nach vorn zur Fossa supraclavicularis ziehenden Knochenvorsprung mit leicht medianwärts abgebogener Spitze.

Maße:	rechtes Schulterblatt	linkes Schulterblatt:
Ausdehnung	1.—7. Brustwirbel	2.—8. Brustwirbel
Medialer Winkel über Clavicula	2 cm	0 cm
Supraspinata	5 „	5 „
Infraspinata	12 „	14 „
Gesamtlänge	17 „	19 „
Breite	15,5 „	15,5 „
Scapularindex	0,91	0,82
Abstand von der Wirbelsäule:		
medialer Winkel	7 „	9 „
Spina	7 „	8,5 „
Unterer Winkel	9 „	12 „

Supraspinata ist nach Quain-Neuhof (5) der Teil der Scapula oberhalb der Spina scapulae, Infraspinata der Teil unterhalb der Spina scapulae, also die Entfernung von Angulus medialis bis Spina und Spina bis Angulus inferior. Das Röntgenbild zeigt einen vom medialen Winkel nach oben ziehenden etwa. 2 cm langen Knochenvorsprung.

Fall II: J. F., 10 Jahre. Anamnese: Von Geburt an Schulterhochstand, in der letzten Zeit bemerkten die Eltern eine Verkrümmung der Wirbelsäule. Das Kind mußte bereits schwerere landwirtschaftliche Arbeit verrichten. Befund: Das rechte Schulterblatt steht 3 cm höher als das linke. Es ist verkürzt und verbreitert, von plumper Gestalt, stark nach vorn gekrümmt, der Wirbelsäule etwas

Digitized by Google
Original from UNIVERSITY OF CALIFORNIA
Generated on 2019-10-16 14:09 GMT / http://hdl.handle.net/2027/uc1.b3774664
Public Domain in the United States, Google-digitized / http://www.hathitrust.org/access_use#pd-us-google

gradrichten. Neuerdings gibt F. Löffler (Deutsche med. Wochenschr. 1920, Nr. 46, S. 1274) eine ähnliche Methode an; statt den Knochen in Scheiben zu zerlegen, zerkleinert er ihn; von den Stückchen werden so viele in den Periostschlauch gelegt, bis er gefüllt ist. Das letzte Verfahren stammt von Völker (zitiert nach Löffler), der es während des Krieges bei der Behandlung von Pseudarthrosen anwandte. Die Soldaten nannten das Verfahren Knochensalatoperation. Diese Methoden sind alle angewandt worden bei hochgradigen Knochenverbiegungen, ob sie auch zu einer völligen Beseitigung der relativ einfachen Verkrümmung des X-Beins der Gruppe B benutzt werden sollen, darüber entscheidet wohl im einzelnen Fall die Schule und das Temperament des Operateurs.

Auf alle Fälle ist es dringend nötig, sich vor jeder X-Beinoperation durch ein Röntgenbild über den Sitz und die Form der Verkrümmung zu unterrichten. Das Röntgenbild gibt Klarheit über die Prognose, den Ort und die Art des Vorgehens. Will man bei hochgradigen Verbiegungen die eingreifenden Verfahren nicht anwenden, oder ist bei Beteiligung von Femur und Tibia zusammen ein Knochen so gering verbogen, daß man die Verbesserung seiner Form der durch die Osteotomie des anderen hochgradiger verkrümmten Knochens geänderten Statik überlassen kann, so ist es leicht, mit Hilfe des Röntgenbildes zu sagen, wie weit die Operation das Bein gleich der idealen Form nähert. Wird das den Eltern vorher gesagt, so sichert man sich am besten vor einem unangenehmen Nachspiel.

Die Ursache für die hier beschriebenen X-Beine ist die Rachitis, wie die Vorgeschichte und der klinische und der Röntgen-Befund beweisen. Da aber nicht alle Rachitiker X-Beine bekommen, muß neben der gemeinsamen Ursache noch ein auslösendes Moment hinzukommen, das, den verschiedenen Arten nach zu schließen, ganz verschieden sein muß. Nicht ohne Einfluß auf die Art des X-Beins ist die Schwere der Erkrankung, denn bei der Gruppe B ist die Rachitis weiter fortgeschritten und zeigt schwerere Formen als bei der Gruppe A. Wie die schwerer erkrankten Beine durch die Muskelkraft, die noch durch die Schwere des Körpers unterstützt wird, bogenförmig gekrümmt werden kann, lehrt eine einfache mechanische Ueberlegung. Für den Ort der Knochenverbiegung ist maßgebend, welche Stelle des Knochens am weichsten ist. Bei schwerer Rachitis sind es die Diaphysen, bei leichter die Epiphysenlinien. Alle Erfahrungen bei den O-Beinen

Digitized by Google
Original from UNIVERSITY OF CALIFORNIA
Generated on 2019-10-16 14:09 GMT / http://hdl.handle.net/2027/uc1.b3774664
Public Domain in the United States, Google-digitized / http://www.hathitrust.org/access_use#pd-us-google

sprechen ferner dafür, daß die Tibia weniger widerstandsfähiger ist als das Femur; deshalb ist die Tibia stärker beteiligt als das Femur.

Bei der Entstehung der scharf abgeknickten X-Beine der Gruppe A spielen die auf die ganze Länge des Knochens gleichmäßig wirkende Muskel- und Schwerkraft wohl gar keine oder nur eine ganz untergeordnete Rolle. Hier kommt eher ein rein örtlich wirkender Einfluß in Frage. Nach der Anamnese sind die meisten dieser X-Beine erst unter der Belastung entstanden. In ihrer Dissertation (München 1920) zeigt E. Schmidt, wie durch einen Pes valgus ein X-Bein entstehen kann. Durch den Knickfuß wird die Belastungslinie des Beins, die normalerweise von der Mitte des Hüftgelenks durch die Mitte des Knie- und Sprunggelenks geht, lateral verschoben. Der Druck des Körpergewichts verteilt sich nicht mehr gleichmäßig über das Kniegelenk, sondern ruht auf dem lateralen Teil des Gelenks, infolgedessen bildet die mechanische Achse, die durch die Mittelpunkte der drei großen Beingelenke bestimmt wird, einen mehr oder weniger großen, nach lateral offenen Winkel. Der Scheitelpunkt des Winkels, das Kniegelenk, wird bei einer durch einen Pes valgus veränderten Statik nach der medialen Seite verschoben bei der Belastung, weil das Körpergewicht und der Gegendruck des Bodens Hüft- und Fußgelenk zu nähern, also den Winkel der mechanischen Achsen zu verkleinern suchen. Das führt nun bei Leuten mit schwachem Bandapparat und gesunden Knochen zunächst zu einer Dehnung der medial gelegenen Weichteile des Kniegelenks, zu einem X-Bein ohne Knochenveränderungen, zu einem Schlottergelenk. Ein Genu valgum, das nicht mit der zweiten Art rachitischer X-Beine verwechselt werden darf, weil es sich hier um eine deutliche Knochenveränderung, dort aber um eine Dehnung der medialen Kapsel handelt. Nun haben tatsächlich sehr viele rachitische Kinder mit einem Genu valgum der zweiten Art einen Knickfuß. Es erhebt sich also die Frage: Kann ein Knickfuß auch bei einem Rachitiker ein X-Bein verursachen? Wenn auch nicht alle rachitischen Kinder mit Pedes valgi gleichzeitig X-Beine haben — wir sehen im Gegenteil sogar rachitische O-Beine in Verbindung mit Knickfüßen —, so läßt uns das häufige Zusammentreffen von rachitischen Genua valga der zweiten Art mit Pes valgus, die Untersuchungen von E. Schmidt sowie die Tatsache, daß die Pedes valgi bei rachitischen O-Beinen meist sekundär sind, die Frage unbedingt bejahen. Schwieriger ist das Wie der Einwirkung vom Knickfuß zu erklären. Ist sein Einfluß auch hier mit einer Dehnung der inneren Kapsel erschöpft? Diese Folge

Digitized by Google
Original from UNIVERSITY OF CALIFORNIA
Generated on 2019-10-16 14:09 GMT / http://hdl.handle.net/2027/uc1.b3774664
Public Domain in the United States, Google-digitized / http://www.hathitrust.org/access_use#pd-us-google

kann er zweifellos auch beim rachitischen X-Bein haben, da ein Schlottergelenk bei dieser Art der Deformität gar nicht selten ist. Damit ist aber die Knochenveränderung noch nicht erklärt. Der ganze Knochen wird durch die veränderte Statik hier nicht verändert, sondern nur die Metaphyse bzw. die Wachstumszone, sonst wäre, wie bei der Gruppe B, ein größeres Knochenstück verbogen. Nun liegt die Annahme nahe, daß der Zug an der medialen Kapsel sich nicht oder nur zum Teil in eine Dehnung dieses Gebildes umsetzt, in der Hauptsache aber in die oben beschriebene Umformung der weichen modellierbaren Knochen. Der Vorgang ähnelte der Wirkung des Zuges vom Lig. plantare pedis, der einen Calcaneussporn herausziehen kann. In den anatomischen Lehrbüchern ist jedoch angegeben, daß die Kniegelenkskapsel sich im allgemeinen an die Gelenkknorpelgrenze hält, mit anderen Worten, die Kapsel setzt medial, wenigstens am Femur, ein gutes Stück peripher von der Epiphysenlinie an, selbst das über ihr liegende Lig. coll. tibiale geht nicht über den Epicondylus hinaus. Auf diesem Weg kann also der Pes valgus die Knochendeformität nicht bewirken. Fromme gibt in der Deutschen med. Wochenschr. 1920, Nr. 7, S. 169 eine Erklärung für die Entstehung der Wachstumsdeformitäten, die gut für diese Art X-Beine paßt. Er betont dort, daß „die Diaphyse der Spätrachitiker leicht frakturiert und daß dann der schmälere Teil in den breiteren einsinkt, und so eine Verkeilung der Fraktur herbeiführt. Findet dieses Einsinken nur auf der einen Seite oder ungleichmäßig statt, so können Deformitäten entstehen. Wenn ein solches Einsinken sogar an der Diaphyse, also an dem völlig ausgebildeten Knochen stattfinden kann, um wie viel leichter ist dieses an den Stellen möglich, an denen eine weichere Schicht als Knochen vorhanden ist, also an den Wachstumszonen, die bei der Rachitis verbreitert und daher einem Trauma besonders leicht zugängig sind. Eine geringfügige Deformität entsteht durch dieses plötzliche oder allmähliche Einsinken. Ist hierdurch aber eine Störung im Aufbau der Wucherungszone und des Säulenknorpels geschaffen, so entsteht als Folge ein Zurückbleiben im Wachstum auf der komprimittierten Seite, bei normalem Fortschreiten des Wachstums auf der nicht komprimittierten Seite“. Diese Ansicht ihrerseits wird wiederum unterstützt von guten anatomischen Untersuchungen. So hat man nach einseitiger Zerstörung der oberen Epiphysenknorpel der Tibia bei Kaninchen eine Genu valgum-artige Deformität des Beines erzeugt (Bidder, Arch. f. experiment. Pathol. u. Pharm. 1873, Bd. 1, S. 218). Ein anderer (Tipier, zitiert nach Mikulicz S. 700)

Digitized by Google
Original from UNIVERSITY OF CALIFORNIA
Generated on 2019-10-16 14:09 GMT / http://hdl.handle.net/2027/uc1.b3774664
Public Domain in the United States, Google-digitized / http://www.hathitrust.org/access_use#pd-us-google

steckte bei Kaninchen in die äußere Seite des unteren Femurendes Klammern, durch welche Epiphyse und Diaphyse an dieser Seite derart aneinandergehalten wurden, daß sie unter keiner Bedingung auseinanderweichen konnten. Dadurch war das Wachstum am Diaphysenende dieser Seite vollständig gehemmt, und es entwickelte sich durch das einseitige Wachstum auf der anderen ein Genu valgum. Nun ist in der Tat bei dieser Art von X-Beinen die Wachstumszone am leichtesten verletzbar, denn es wurde bereits oben betont, daß sie anscheinend nur bei leichter oder rasch abgeheilter Rachitis auftritt, also in den Fällen, wo der Erweichungsprozeß sich nur auf die Epiphysenlinie erstreckt und wo der Knochen noch seine normale Festigkeit hat. Es fehlt an dem Zustandekommen des X-Beines nach dieser Theorie nur noch das Trauma, das bei einer weichen Wucherungszone sicher nicht groß zu sein braucht. Solchen geringfügigen Traumen sind Kinderbeine reichlich ausgesetzt, es braucht ja nur ein Fehltritt zu sein, oder das Gehen mit gespreizten und auswärts rotierten Beinen, was die weiche Epiphysenlinie lateral zusammendrückt. Sicher wird aber die Körperlast den lateralen Teil der Epiphysenlinie zusammendrücken und schädigen, wenn die Schwerlinie durch einen Knickfuß nach außen vom Mittelpunkt des Kniegelenks verlagert wird und so ein Zurückbleiben im Wachstum der lateralen Metaphyse herbeiführen.

Auch der Höhenunterschied der Kondylen läßt sich am leichtesten erklären durch eine stärkere Belastung des lateralen Condylus, wie sie durch einen Knickfuß oder durch Gehen in Außenrotation bedingt wird; denn wahrscheinlich handelt es sich hier um eine isolierte Erkrankung der Epiphyse oder um eine Erweichung, die die Epiphyse stärker befallen hat als den übrigen Knochen. Es ist zwar bekannt, daß ein Knochen an verschiedenen Stellen verschieden schwer an Rachitis erkrankt sein kann — so zeigt das periphere Ende der Unterarmknochen fast immer schwerere rachitische Erscheinungen als das zentrale — aber dennoch möchte ich erwähnen, daß Höhenunterschiede der Femurkondylen von 5 mm nicht unbedingt pathologisch zu sein brauchen, obschon sie immer ein deutliches X-Bein bewirken. Bei einer Untersuchung von 66 normalen Femora aus der Entwicklungszeit fand ich solche Differenzen in verschiedenen Fällen. Sollte es sich bei den vier X-Beinen der zweiten Art vielleicht um ein zufälliges Zusammentreffen gesunder Epiphysen mit starker Differenz der Kondylenhöhen und einer rachitischen Erkrankung handeln, die bei allen vier Kindern nach dem Röntgenbild nur gering war?

Digitized by Google
Original from UNIVERSITY OF CALIFORNIA
Generated on 2019-10-16 14:09 GMT / http://hdl.handle.net/2027/uc1.b3774664
Public Domain in the United States, Google-digitized / http://www.hathitrust.org/access_use#pd-us-google

XXVII.

Aus der orthopädischen Poliklinik in München.
(Vorstand: Geheimrat Prof. Dr. F. Lange.)

Beitrag zur familiären Form des angeborenen Schulterhochstandes.

Von Dr. **Walter Perls.**

Mit 9 Abbildungen.

Die Literatur über den angeborenen Schulterhochstand ist außerordentlich umfangreich. Hayashi und Matsuoka führen bereits 1912 114 Arbeiten an, eine Zahl, die sich inzwischen wesentlich vermehrt hat.

Umso auffallender ist es, daß die Frage der Heredität nur einmal (von Neuhof) behandelt und einmal (von Seck) gestreift worden ist. Gleich Neuhof, der einen sehr genauen Stammbaum einer Familie mit angeborenem Schulterhochstand gibt, möchte auch ich annehmen, daß diese Form wesentlich häufiger ist, als man nach dieser Sachlage annehmen sollte, und gerade eine Nachforschung in dieser Richtung könnte wichtige Beiträge bringen zur Aetiologie, die noch völlig ungeklärt ist, wenn man von etwas vagen Erklärungsversuchen wie amniotische Verwachsungen, Fruchtwassermangel, abnorme Haltung im Utero, die vielleicht für einzelne der berichteten Fälle zutreffen, absieht.

Eine kritische Sonderung des mitgeteilten Materials wird außerordentlich erschwert durch die Tatsache, daß die Beschreibungen teilweise sehr lückenhaft sind, eine Erscheinung, die sich leicht daraus erklärt, daß wir noch kein einheitliches Schema für kurze Mitteilungen dieser Deformitäten besitzen. So bezeichnet Hayashi als Scapularindex das Verhältnis von Länge zur Breite des Schulterblattes, Neuhof u. a., richtiger, das Verhältnis von Breite zur Länge.

In den drei von mir beobachteten Fällen will ich versuchen, in enger Anlehnung an Neuhofs Mitteilungen die Beschreibung in eine kurze Formel zu bringen. Zum Vergleich diene dann noch die Beschreibung eines ebenfalls abnorm hochgelegenen, in seinem Wachs-

Generated on 2019-10-16 14:09 GMT / http://hdl.handle.net/2027/uc1.b3774664
Public Domain in the United States, Google-digitized / http://www.hathitrust.org/access_use#pd-us-google
Digitized by Google
Original from UNIVERSITY OF CALIFORNIA

tum durch geringe funktionelle Beanspruchung infolge poliomyelitischer Lähmung zurückgebliebenen Schulterblattes, das aber in charakteristischem Gegensatz von ganz normaler Form ist und so eine Art Miniaturausgabe des Schulterblattes der gesunden Seite darstellt.

Von der Familie konnten die beiden Eltern, die zwei Töchter, Zwillinge im Alter von 11 Jahren und die sechs Söhne im Alter von 10, 9, 8, 7, 2 Jahren und 4 Monaten sowie ein Bruder des Vaters untersucht werden. Die Abnormität fand sich bei dem Vater und den beiden ältesten Söhnen. Weitere Veränderungen in der Verwandtschaft waren nicht bekannt.

Fall I. Fr. sen.: Die Anamnese ergibt, daß beim Militär wiederholt die rechte Schulter „beanstandet" worden sei. Keine Bewegungsbehinderung im Schultergürtel, keine Verkrümmung der Wirbelsäule. Das rechte Schulterblatt steht da ca. 4 cm höher als das linke, hat eine plumpe Form, ist verkürzt und verbreitert, sowie nach vorn stark gekrümmt. Der untere Winkel steht etwas ab. Am medialen Winkel fühlt man deutlich einen hakenförmigen, nach vorn zur Fossa supraclavicularis ziehenden Knochenvorsprung mit leicht medianwärts abgebogener Spitze.

Maße:	rechtes Schulterblatt	linkes Schulterblatt:
Ausdehnung	1.—7. Brustwirbel	2.—8. Brustwirbel
Medialer Winkel über Clavicula	2 cm	0 cm
Supraspinata	5 „	5 „
Infraspinata	12 „	14 „
Gesamtlänge	17 „	19 „
Breite	15,5 „	15,5 „
Scapularindex	0,91	0,82
Abstand von der Wirbelsäule:		
mediaier Winkel	7 „	9 „
Spina	7 „	8,5 „
Unterer Winkel	9 „	12 „

Supraspinata ist nach Quain-Neuhof (5) der Teil der Scapula oberhalb der Spina scapulae, Infraspinata der Teil unterhalb der Spina scapulae, also die Entfernung von Angulus medialis bis Spina und Spina bis Angulus inferior. Das Röntgenbild zeigt einen vom medialen Winkel nach oben ziehenden etwa. 2 cm langen Knochenvorsprung.

Fall II: J. F., 10 Jahre. Anamnese: Von Geburt an Schulterhochstand, in der letzten Zeit bemerkten die Eltern eine Verkrümmung der Wirbelsäule. Das Kind mußte bereits schwerere landwirtschaftliche Arbeit verrichten. Befund: Das rechte Schulterblatt steht 3 cm höher als das linke. Es ist verkürzt und verbreitert, von plumper Gestalt, stark nach vorn gekrümmt, der Wirbelsäule etwas

Digitized by Google
Original from UNIVERSITY OF CALIFORNIA
Generated on 2019-10-16 14:09 GMT / http://hdl.handle.net/2027/uc1.b3774664
Public Domain in the United States, Google-digitized / http://www.hathitrust.org/access_use#pd-us-google

genähert, der untere Winkel steht ab. Vom medialen Winkel zieht nach vorn oben eine in der Fossa supraclavicularis deutlich fühlbare, an der Spitze hakenförmig medialwärts abgebogene Knochenspange. Der über sie frei herüberziehende Trapecius wird stark nach oben vorgewölbt, dadurch den Schulterhochstand noch vergrößernd. An der Spange selbst setzt kein Muskel an.

Maße:	rechtes Schulterblatt:	linkes Schulterblatt:
Ausdehnung	5. Hals- bis 5. Brustw.	1.—8. Brustwirbel
Medialer Winkel über Clavicula	2 cm	1 cm
Supraspinata	4,0 „	4,0 „
Infraspinata	8,5 „	10,0 „
Gesamtlänge	12,5 „	14,0 „
Breite	10,5 „	10,0 „
Scapularindex	0,84	0,71
Abstand von der Wirbelsäule:		
medialer Winkel	5,5 „	6,0 „
Spina	4,5 „	5,0 „
Unterer Winkel	5,5 „	6,0 „

Das Röntgenbild zeigt eine vom medialen Winkel ausgehende, scharf nach oben ziehende Knochenspitze, der nach vorn gebogene Teil ist, da offenbar knorpelig, nicht zu erkennen, eine Beobachtung, die sich auch bei anderen Untersuchern findet. Die Wirbelsäule zeigt eine rechtskonvexe Skoliose im obersten Dorsalteil mit einer leichteren Gegenkrümmung im mittleren Dorsalteil. Bewegungen frei bis auf eine Behinderung der Abduktion um 20 Grad. Bei der Abduktion wird der rechte Arm einwärts gedreht, um ein Anstoßen der Exostose an der Halswirbelsäule zu verhindern. Die Skoliose ist nach den Angaben der Eltern erst in der letzten Zeit entstanden, offenbar durch eine Ausgleichshaltung zur Besserung der behinderten Abduktion.

Fall III: M. F., 9 Jahre. Anamnese: Gleich Fall II. Befund: Wie Fall II (siehe Abbildung).

Maße:	rechtes Schulterblatt:	linkes Schulterblatt:
Ausdehnung	7. Hals- bis 5. Brustw.	1.—7. Brustwirbel
Medialer Winkel über Clavicula	3 cm	1 cm
Supraspinata	3,5 „	3,5 „
Infraspinata	8,5 „	10,0 „
Gesamtlänge	12,0 „	13,5 „
Breite	10,5 „	9,5 „
Scapularindex	0,88	0,7
Abstand von der Wirbelsäule:		
medialer Winkel	5,3 „	5,5 „
Spina	4,1 „	4,5 „
Unterer Winkel	4,0 „	5,5 „

Digitized by Google
Original from UNIVERSITY OF CALIFORNIA
Generated on 2019-10-16 14:09 GMT / http://hdl.handle.net/2027/uc1.b3774664
Public Domain in the United States, Google-digitized / http://www.hathitrust.org/access_use#pd-us-google

Röntgenbild, Beweglichkeit wie bei Fall II. Wirbelsäulenverkrümmung wie bei Fall II, nur in geringerem Grade (Abbildung),

Abb. 1. Abb. 2. Abb. 3.

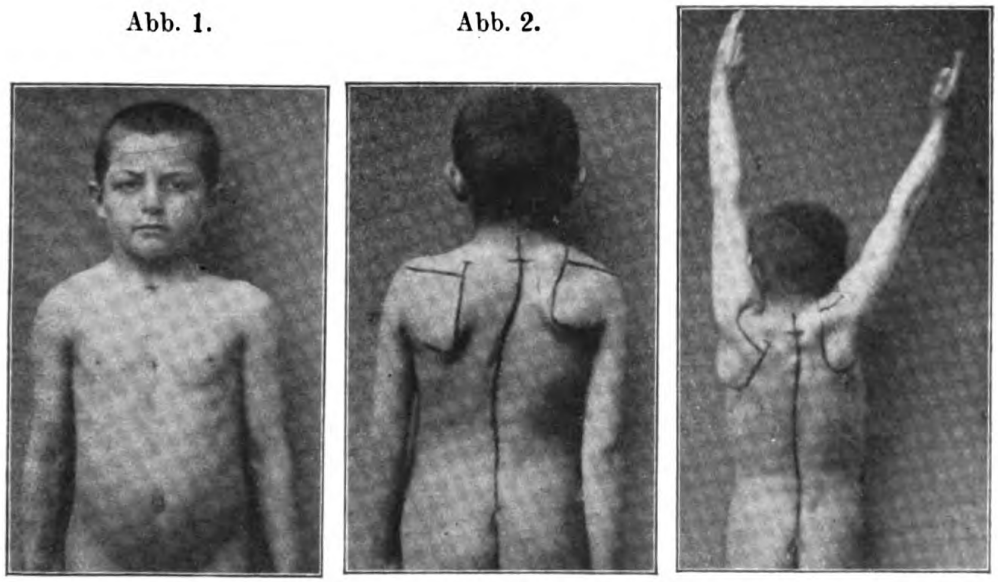

a *b* *c*

Fall II. Josef F.

Abb. 4. Abb. 5. Abb. 6.

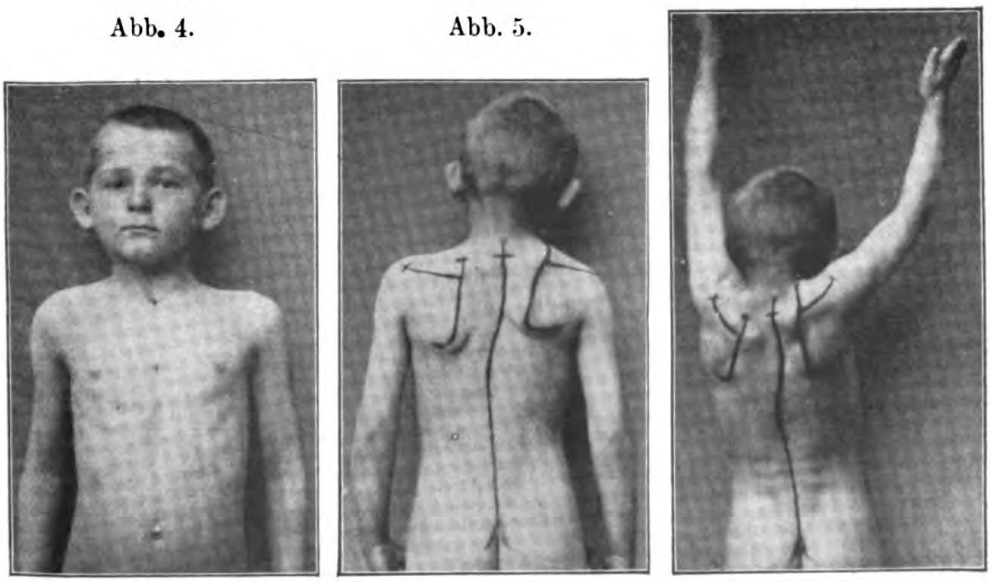

a *b* *c*

Fall III. Michael F.

ebenfalls in der letzten Zeit entstanden. Keine Muskeldefekte, keine sonstigen Entwicklungsstörungen, keine rachitischen Veränderungen.

Digitized by Google
Original from UNIVERSITY OF CALIFORNIA
Generated on 2019-10-16 14:09 GMT / http://hdl.handle.net/2027/uc1.b3774664
Public Domain in the United States, Google-digitized / http://www.hathitrust.org/access_use#pd-us-google

Das scheinbare Fehlen der Verkürzung bei der Supraspinata wird leicht durch das starke Vorspringen des medialen Winkels erklärt. Zum Vergleich kurz die Maße bei der poliomyelitischen Schulterblattmuskellähmung.

Fall IV. A. Sch., 14 Jahre.

Maße:	rechtes Schulterblatt:	linkes Schulterblatt:
Ausdehnung	1.—7. Brustwirbel	2.—8. Brustwirbel
Medialer Winkel über Clavicula .	2 cm	0 cm
Supraspinata	3,5 „	3,0 „
Infraspinata	10,5 „	9,0 „
Gesamtlänge	14,0 „	12,5 „
Breite	11,0 „	10,0 „
Scapularindex	0,79	0,80

Die Identität der Veränderung beim Vater und den beiden Söhnen ist offensichtlich, ein Zusammentreffen der gleichen intrauterinen Störungen erscheint ausgeschlossen. Der Descensus scapulae, der nach Hertwig sehr früh stattfindet, dürfte weniger durch äußere Einflüsse als durch die Form des Schulterblattes selbst behindert worden sein. Nach Bromann beginnt bereits beim 11 mm langen Embryo die Scapula kaudalwärts zu wandern, sie steht um diese Zeit in der Höhe der unteren Hals- und der zwei obersten Brustwirbel. Es muß sich also aller Wahrscheinlichkeit nach um eine veränderte Keimanlage handeln, die vererblich ist. Eine atavistische Veränderung, die auch Neuhoff zur Diskussion stellt, erscheint naheliegend. In der Tat findet man auch zuweilen bei Skeletten von Urvölkern und manchen Anthropoiden eine sehr starke Ausbildung des medialen Winkels, auch der Scapularindex ist teilweise sehr hoch, so beim Gibbon 96,97 (normaler Index beim Europäer nach Broca 65,91). Immerhin konnte ich bei allerdings sehr beschränktem Material keine eigentliche Spina feststellen.

Abb. 7.

Fall IV. Arthur Sch.

Daß es sich aber um eine relativ häufige, wohl charakterisierte Veränderung handeln muß, sieht man aus manchen Angaben in der Literatur. In der bereits erwähnten Zusammenstellung von Hayashi und Matsuoka finden sich bei 110 referierten Fällen

Digitized by Google Original from UNIVERSITY OF CALIFORNIA
Generated on 2019-10-16 14:09 GMT / http://hdl.handle.net/2027/uc1.b3774664 Public Domain in the United States, Google-digitized / http://www.hathitrust.org/access_use#pd-us-google

von angeborenem Schulterblatthochstand 25mal eine dahingehende Aeußerung, z. B.: „eine vom oberen medialen Winkel nach vorn fast bis zur Clavicula ziehende hakenförmige Exostose", „ein daumenförmiger Fortsatz" — „eine Verlängerung des inneren Randes" — usw.

Abb. 8.

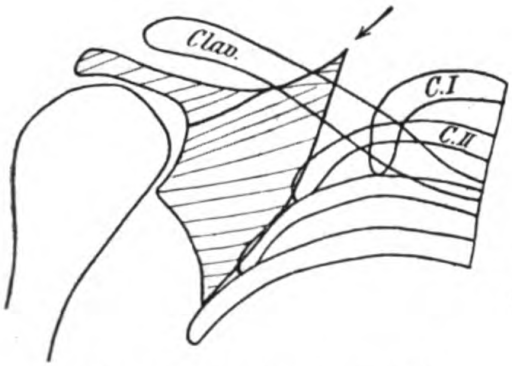

Röntgenpause Fall II. Josef F.

Abb. 9.

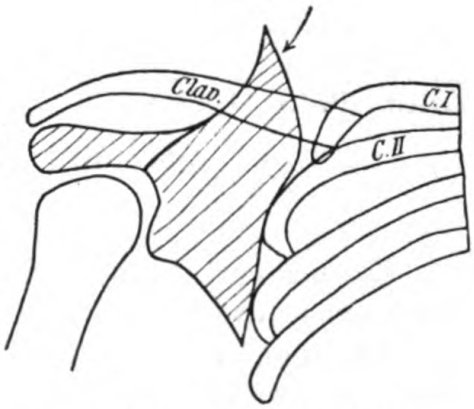

Röntgenpause Fall III. Michael F.

Kölliker fand bei der Operation eines solchen Falles, daß die vermeintliche Exostose der mediale Winkel selbst war. Auch die Verbreiterung und die Verkürzung des Schulterblattes wird sowohl bei einseitigem wie bei doppelseitigem angeborenem Schulterhochstand erwähnt (Zesas und Milo).

Ohne also die Frage nach der Aetiologie entscheiden zu können, möchte ich aus den angeführten Gründen erneut Atavismus als Erklärung zur Diskussion stellen.

Literatur.

1. Hertwig, Lehrbuch der Entwicklungsgeschichte. — 2. Bromann, Normale und abnorme Entwicklung des Menschen. (Bergmann, Wiesbaden.) — 3. Hayashi und Matsuoka, Ueber angeborenen Hochstand des Schulterblattes. Deutsche Zeitschr. f. Chir. Bd. 113, S. 285. — 4. Milo, Zeitschr. f. orthop. Chir. 1898, Bd. 6, S. 242. — 5. Neuhof, Angeborener Schulterhochstand. Familiärer Typ. Zeitschr. f. chir. Orthop. Bd. 31, Heft 3 und 4. — 6. Sick, Deutsche Zeitschr. f. Chir. Nr. 67. — 7. Zesas, Zeitschr. f. orthop. Chir. 1906, Bd. 18.

Digitized by Google
Original from UNIVERSITY OF CALIFORNIA
Generated on 2019-10-16 14:09 GMT / http://hdl.handle.net/2027/uc1.b3774664
Public Domain in the United States, Google-digitized / http://www.hathitrust.org/access_use#pd-us-google

XXVIII.

Aus der Prof. Dr. O. Vulpiusschen orthop.-chir. Klinik zu Heidelberg.
(Leitende Aerzte: Prof. Dr. O. Vulpius und Dr. H. Görres).

Eine neue Operation zur Beseitigung der Klauenstellung der Großzehe.

Von Dr. **H. Görres.**

Entsprechend der Krallenfingerbildung bei Lähmung des Ellennerven verstehen wir unter Klauenzehe eine Stellungsveränderung der Zehe derart, daß das Grundglied überstreckt ist, während die anderen Glieder gebeugt gehalten werden Diese Deformität tritt auf bei paralytischen wie bei spastischen Lähmungen der Beinmuskulatur. Oefters ist sie mit einem Hohlfuß vereinigt; man spricht dann vom „Klauenzehenhohlfuß". Die Klauenstellung wird hervorgerufen durch teilweisen oder gänzlichen Ausfall der kleinen Fußmuskeln, der Mm. interossei und der Mm. lumbricalis. Im besonderen bewirkt an der Großzehe die Schwäche der Sesambeinmuskeln die Stellungsanomalie An den Sesambeinen setzen an der Flex. hall. brev., der Abd. und Add. hall. Sind diese Muskeln gelähmt, so gewinnt der an dem Grundglied inserierende Ext. hall. brev. das Uebergewicht und zieht das Grundglied in Ueberstreckung. Ext. hall. long. und Flex. hall. long., beide zum Nagelglied hinziehend, werden nun zusammenwirkend das Grundglied noch mehr nach hinten ziehen und so die Dorsalflexion vermehren; während der Flex. hall. long. allein die Beugung des Nagelgliedes bewirkt. Letzterer überwiegt an Kraft bei weitem den Ext. hall. long., und da seine Sehne bei der Ueberstreckung des Grundgliedes zu kurz wird, resultiert die Beugung des Nagelgliedes.

Die Klauenzehenbildung kann geringen Grades sein. Sie zeigt sich dann vor allem beim nicht belasteten Fuß. Sobald der Patient auftritt, also von unten her ein Druck gegen das Köpfchen des ersten Mittelfußknochens ausgeübt wird, wird eine mehr oder weniger völlige Streckung der Großzehe eintreten. Dieser Zustand wird meistens als zufälliger Nebenbefund erhoben. Zuweilen jedoch wird der Arzt von Kranken aufgesucht, bei denen die Klauenzehenbildung sehr starke

Generated on 2019-10-16 14:09 GMT / http://hdl.handle.net/2027/uc1.b3774664
Public Domain in the United States, Google-digitized / http://www.hathitrust.org/access_use#pd-us-google
Digitized by Google
Original from UNIVERSITY OF CALIFORNIA

Grade angenommen hat. Sie kann dann viel Beschwerden bereiten und für die damit Befallenen geradezu zur Qual werden. Auch beim Auftreten ragt die Großzehe in der Luft, so daß beim Gehakt nur der Großzehenballen benutzt wird. Durch den Ausfall der Großzehe selbst beim Gehen und Stehen wird der Großzehenballen als alleiniger Stützpunkt gereizt. Aeußerst schmerzhafte Schwielenbildungen zeigen dies nur zu deutlich an. Das Abwickeln des Fußes ist beschwerlich infolge der Schmerzen am Großzehenballen und mangelhaft, da die Großzehe selbst nicht auftreten kann. Leicht wird dann noch das hochstehende Nagelgelenk infolge Schuhdruckes der Sitz einer Druckstelle oder eines Hühnerauges.

In der Literatur finden wir nur sehr wenige Angaben über die Behandlung dieses Krankheitsbildes. Man gibt weite Schuhe, Einlagen mit Einsteckvorrichtungen für die Zehen und redressierende Apparate zum zeitweiligen Anlegen. Der Erfolg ist oft gering und lohnt die mühevolle Behandlung nicht. In vielen Fällen ist man geradezu hilflos.

Ich versuchte daher auf operativem Wege durch Wiederherstellung des Muskelausfalles die Großzehe zu strecken. Wie vorher ausgeführt, fehlt das Beugevermögen des Grundgliedes. Dieses ersetzte ich dadurch, daß ich die Sehne des Flex. hall. long., der die Klauenstellung noch vermehrt, an die Beugeseite der Basis des Großzehengrundgliedes in entsprechender Spannung annähte. So gebe ich dem Grundglied einen neuen, kräftigen Beuger. Im einzelnen gehe ich folgendermaßen vor: Nach Anlegen eines Bogenschnittes an der Innenseite des Großzehenballens wird die Haut über dem Ballen selbst nach außen hin zurückpräpariert. Die Sehnenscheide des Flex. hall. long. liegt nun frei und wird in Längsrichtung gespalten. Die Sehne wird hervorgeholt und durch Haken seitlich gehalten. Es folgt das feste Annähen der Sehne am Grundglied. Zu diesem Zweck wird der dem Knochen anliegende Sehnenscheidenteil im Bereich der Basis des Grundgliedes längs gespalten, wobei das Messer bis auf den Knochen dringt. Nach innen und außen hin von diesem Schnitt wird nun die Sehnenscheide auf 2—3 mm vom Knochen abgelöst. So entstehen zwei kräftige Gewebsläppchen, an welche die Sehne mit 4—6 Nähten fixiert wird. Die Spannung, unter welcher das Annähen erfolgt, bemesse ich derart, daß bei Haltung der Fußsohle senkrecht zum Unterschenkel das vorher überstreckte Grundglied durch den neuen Beuger in Normallage gehalten wird. Schluß der Hautwunde. Sollte jetzt das Nagelgelenk noch

Digitized by Google
Original from UNIVERSITY OF CALIFORNIA
Generated on 2019-10-16 14:09 GMT / http://hdl.handle.net/2027/uc1.b3774664
Public Domain in the United States, Google-digitized / http://www.hathitrust.org/access_use#pd-us-google

zu sehr gebeugt sein, so verkürze ich die Sehne des Ext. hall. long. in entsprechendem Grade. Es folgt für vier Wochen ein Gipsverband, der die Zehenstellung sichert und das Fußgelenk feststellt unter Wahrung einer senkrechten Haltung des Fußes zum Unterschenkel; dann Massage und Zehenübungen.

Die Operation wird in örtlicher Betäubung vorgenommen. Bemerken möchte ich noch, daß sehr sorgfältige Desinfektion des Operationsfeldes nötig ist.

Es ist selbstverständlich, daß vor der Sehnentransplantation eine eventuell vorhandene arthrogene Kontraktur restlos beseitigt werden muß. Gelingt dies nicht durch Redressement, so durchschneide ich analog Schedes Vorgehen bei Krallenfingerbildung die Seitenbänder der Gelenke. Ist jetzt noch nicht das Redressement möglich, so wäre eine Arthroplastik mit hinreichender Resektion der Knochen vorzunehmen. Hierzu war ich bis jetzt noch nicht gezwungen.

Zehn Fälle habe ich nach meinem Verfahren operiert. Der Erfolg war jedesmal ausgezeichnet. Die Großzehe ist gestreckt; beim Gehen und Stehen liegt sie dem Boden an. Sie kann jetzt aktiv gebeugt und in normaler Weise gestreckt werden. Infolge Normalstellung der Großzehe erscheint der Großzehenballen geringer an Größe. Seine Schwielen und Schmerzen nehmen ab. Das Nagelglied wird beim Gehen und Stehen belastet, wodurch bald Bildung von harter Haut an demselben auftritt. Die Patienten fühlen sich befreit von ihren Schmerzen. Hierdurch und infolge besserer Abwicklungsmöglichkeit wird das Gehvermögen wesentlich besser.

Digitized by Google
Original from UNIVERSITY OF CALIFORNIA
Generated on 2019-10-16 14:09 GMT / http://hdl.handle.net/2027/uc1.b3774664
Public Domain in the United States, Google-digitized / http://www.hathitrust.org/access_use#pd-us-google

XXIX.

Aus der orthopädischen Heilanstalt des Dr. R. Kuh in Prag.

Der angeborene Defekt der Ulna.

Von Dr. **R. Kuh,** Prag.

Mit 2 Abbildungen.

Von den angeborenen Defekten der oberen Extremität gehört der Defekt der Ulna zu den seltensten Erscheinungen; durch die Röntgenära bekommen wir erst einen richtigen Einblick in die interessanten Verhältnisse. Der Ulnadefekt ist viel seltener als der Radiusdefekt. Die Ulna fehlt entweder vollständig oder in ihrem oberen oder unteren Anteile. — Die Krankengeschichte ergibt folgendes: Patient ist 26 Jahre alt, seit der Geburt datiert die Deformität des rechten Armes. In der ganzen Familie existiert keine ähnliche Deformität, noch sonst irgendwelche Defekte. Patient ist das jüngste von 3 Kindern. Die Geburt ging angeblich ganz glatt von statten, ein Trauma hat die Mutter während der Schwangerschaft nicht durchgemacht. Bei Betrachtung des rechten Armes fällt vor allem auf seine bedeutende Kürze (Abb. 1). Die Verkürzung geht auf

Abb. 1.

Digitized by Google

Original from UNIVERSITY OF CALIFORNIA

Generated on 2019-10-16 14:09 GMT / http://hdl.handle.net/2027/uc1.b3774664
Public Domain in the United States, Google-digitized / http://www.hathitrust.org/access_use#pd-us-google

Kosten des Vorderarmes und der Hand, da die beiden Oberarme gleich lang sind. Die Differenz in der Länge der Vorderarme beträgt 9 cm. — Da der rechte Mittelfinger fehlt, der Zeigefinger eine Beugekontraktur aufweist, läßt sich eine genaue Länge beider Hände nicht konstatieren. Der rechte Arm ist nicht nur kürzer, er ist auch atrophisch, was sich teilweise durch den Nichtgebrauch der rechten oberen Extremität erklären läßt. Die Atrophie ist am auffallendsten am Handgelenk, wo die Differenz 8 cm ausmacht. Der M. deltoides selbst ist kräftig entwickelt. Schon bei der bloßen Betrachtung sieht man, wie der Vorderarm in seinem zentralen Teile mit Muskulatur bedeckt ist, um sich dann auffallend gegen die Peripherie zu verschmälern. Von den Fingern ist nur der Daumen und Zeigefinger erhalten. Bei der Betastung fühlt man, daß der Radius in seiner Mittelstellung zwischen Pronation und Supination stark nach außen gekrümmt erscheint, durch die starke Krümmung täuscht er eine Luxation im Ellbogengelenk vor. Man fühlt den Radius in seiner ganzen Länge. Auch das Köpfchen des Radius ist bei aktiven und passiven Bewegungen an seiner normalen Stelle gut durchzutasten. Von der Ulna spürt man sehr gut das Olekranon; sie läßt sich nur eine kleine Strecke unter der Muskulatur durchtasten. Was die Bewegungen des Armes anbelangt, so sind die Bewegungen im Schultergelenk in vollem Maße möglich. Bei den passiven Bewegungen im Ellbogengelenk spürt man ein deutliches Knarren. Beugung und Streckung daselbst normal, ebenso Pronation und Supination. Im Handgelenk die Palmarflexion gut ausführbar. Die Dorsalflexion minimal, dagegen die Adduktion und Abduktion erhalten. Das Phalangealgelenk des Daumens etwas versteift, es gelingt nur eine ganz geringe Beweglichkeit passiv zu erzielen im Sinne der Flexion, während das Metacarpo-Phalangealgelenk dieses Fingers normal ist und die Adduktion und Opposition des Daumens gestattet. Bei Streckung des Daumens fehlt die sonst normal vorhandene Tabatière am Handrücken, was wohl auf die Dünnheit der hier verlaufenden Sehnen zurückzuführen ist. Der Zeigefinger zeigt in seinem 1. Interphalangealgelenk eine Beugekontraktur, die sich auch passiv nicht beheben läßt. Die Kontrakturstellung gestattet eine weitere Beugung, aber keine Streckung. Im 2. Interphalangealgelenk ist auch eine passive Beweglichkeit unmöglich. Die beiden Finger bewegen sich gegeneinander wie eine Krebsschere, da der Zeigefinger um seine eigene Achse gedreht erscheint; der Rücken des Zeigefingers schaut nicht wie normal nach oben, sondern nach außen. Der Daumenballen fühlt sich teigig an.

Digitized by Google
Original from UNIVERSITY OF CALIFORNIA
Generated on 2019-10-16 14:09 GMT / http://hdl.handle.net/2027/uc1.b3774664
Public Domain in the United States, Google-digitized / http://www.hathitrust.org/access_use#pd-us-google

Sehr interessant ist der Röntgenbefund (Abb. 2). Die Ulna fehlt in ihrem untersten Drittel. In ihrem oberen Anteil sehr kräftig, verjüngt sie sich gegen die Peripherie. Der Radius ist sehr kräftig gebaut; er ist fast doppelt so breit wie die Ulna — außerdem stark gekrümmt.

Abb. 2.

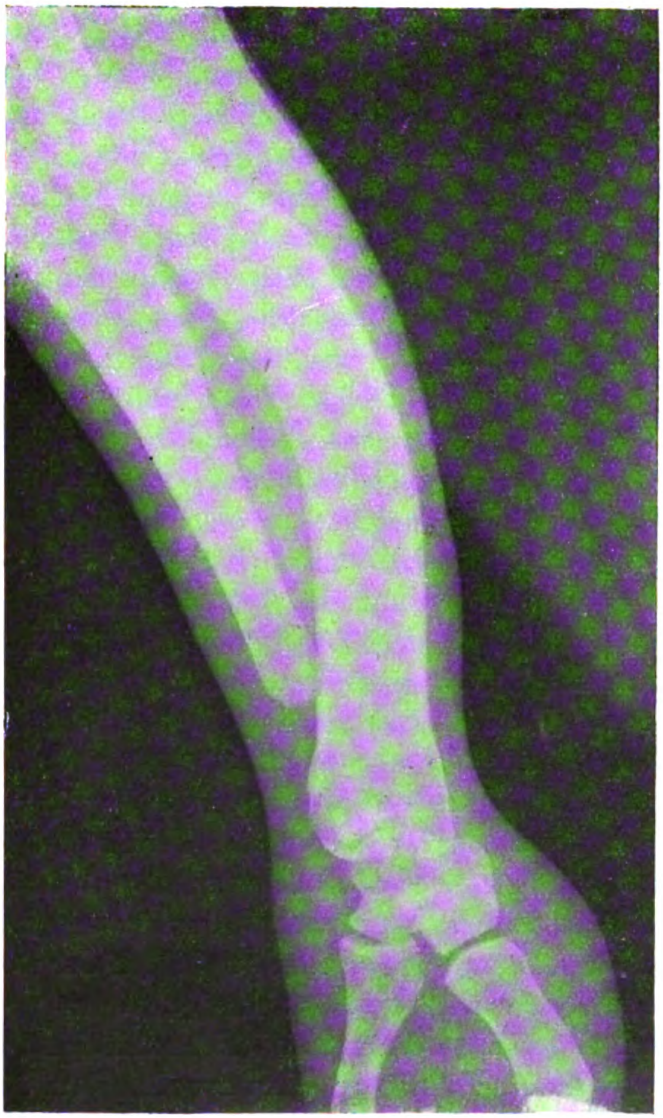

Es besteht eine deutliche Differenzierung zwischen Köpfchen, Hals und Schaft des Radius, außerdem ist die Struktur des Radius eine andere, angepaßt den Verhältnissen, da er gewiß einen Teil der Funktion der Ulna übernehmen muß, und Muskeln, die sonst am peripheren Teile der Ulna inserieren, diesen Insertionspunkt auf den Radius über-

Digitized by Google
Original from UNIVERSITY OF CALIFORNIA
Generated on 2019-10-16 14:09 GMT / http://hdl.handle.net/2027/uc1.b3774664
Public Domain in the United States, Google-digitized / http://www.hathitrust.org/access_use#pd-us-google

tragen haben. Der Radius ist nicht nur gekrümmt, er ist auch torquiert, was sich indirekt an seiner Fortsetzung am 2. Finger konstatieren läßt, wo die bereits erwähnte Drehung stattgefunden hat. Die starke Krümmung des Radius hat auch die bedeutende Verkürzung des Vorderarms zur Folge. Von den Handwurzelknochen sieht man eine einzige Knochenmasse, die nach den Konturen zu schließen, auf eine Verschmelzung der radialen Handwurzelknochen zurückzuführen ist, also das Os scaphoideum, lunatum mit dem Multangulum maius und minus — das Triquetrum, Pisiforme, Capitatum und Hamatum fehlen vollständig, gleichzeitig fehlen die drei letzten Metakarpen mit ihren Fingern.

Auch das Röntgenbild des Ellbogengelenks zeigt interessante Details. Es besteht eine Inkongruenz der gegenüberliegenden Gelenkflächen, die Trochlea und die Eminentia capitata haben die normalen Konturen verloren. Durch die Inkongruenz der Gelenkflächen ist auch das bereits erwähnte Knarren der Gelenkflächen bei den passiven Bewegungen erklärlich. Es sind hier Veränderungen nachweisbar, wie wir sie bei der Arthritis deformans wiederfinden.

Dem kongenitalen Ulnadefekt entspricht demnach ein ganz charakteristisches Symptomenbild, das sich in einer geringeren Entwicklung der betreffenden Extremität, Fehlen eines Teiles der Ulna, der ulnaren Karpalknochen und der drei letzten Finger äußert. Der Radius selbst ist stark verdickt, gekrümmt und verkürzt. Relativ häufiger begegnen wir dem angeborenen Defekte des Radius, das ebenfalls ein charakteristisches Bild liefert. Die Handwurzelknochen sind nicht vollzählig vorhanden oder miteinander verwachsen. Die Hand steht in sogenannter Klumphandstellung, indem der Vorderarm mit der Hand in winkliger adduzierter Stellung steht. Die Abduktion der Hand ist unmöglich, oft sind auch die Handwurzelknochen luxiert, und sind der Ulna, die stark verdickt, gekrümmt und verkürzt ist, nur angelagert. Dann fehlen ein oder mehrere Finger, gewöhnlich der Daumen.

Was die Entstehungsursache anbelangt, so wurden verschiedene Theorien ins Feld geführt, die in keiner Weise befriedigen. Herschel hat den kongenitalen Defekt der Vorderarmknochen durch die Urflossentheorie Gegenbauers zu erklären versucht, welcher das Skelett der oberen Extremität der Wirbeltiere als eine fortlaufende Entwicklungsreihe aus den Vorderflossen auffaßt. Nach dieser Theorie zerfällt die obere Extremität in eine Stammreihe und vier Strahlen. In unserem Falle müßte nach Gegenbauer eine Reduktion der Stammreihe — Fehlen der Ulna, der drei Metakarpen und der fünf

Digitized by Google
Original from UNIVERSITY OF CALIFORNIA
Generated on 2019-10-16 14:09 GMT / http://hdl.handle.net/2027/uc1.b3774664
Public Domain in the United States, Google-digitized / http://www.hathitrust.org/access_use#pd-us-google

Finger — und des 3. und 4. Strahles (Fehlen des Mittel- und Ringfingers) eingetreten sein. Nach Wiederstein erhält sich allerdings von den Fischen bis zu den höchsten Wirbeltieren hinauf der Basale als Femur und Humerus, aber distalwärts vom Basale kann man bei keinem terrestrischen Tiere mehr von Hauptstrahlen sprechen.

Andere Autoren beschuldigen die Raumbeschränkung im Uterus oder die Eihäute als Ursache dieses Defektes. Nach neueren Auffassungen müssen wir den kongenitalen Ulnadefekt als eine Hemmungsbildung der betreffenden Knochen auffassen, deren letzte Ursache uns nicht bekannt und noch in ein mystisches Dunkel gehüllt sind.

Therapeutisch wäre zu erwähnen, daß der Patient eine kosmetische Prothese erhielt, die die bedeutende Verunstaltung maskiert und ihn gleichzeitig befähigt, Schreibarbeiten und kleinere Verrichtungen des täglichen Lebens auszuführen.

Generated on 2019-10-16 14:09 GMT / http://hdl.handle.net/2027/uc1.b3774664
Public Domain in the United States, Google-digitized / http://www.hathitrust.org/access_use#pd-us-google
Digitized by Google
Original from UNIVERSITY OF CALIFORNIA

XXX.

Zur Kasuistik der Insufficientia vertebrae.

Von **A. Schanz,** Dresden.

Meine Lehre von den statischen Insuffizienzerkrankungen hat lange gebraucht, bis sie Beachtung und Anerkennung fand — wenigstens in Deutschland. Ganz besonders gilt das von dem Krankheitsbild der Insufficientia vertebrae.

Jetzt scheint es anders zu werden. Der Begriff der statischen Insuffizienz taucht plötzlich überall in der orthopädischen Literatur auf, man arbeitet mit diesem Begriff als mit etwas ganz Selbstverständlichem. Auf einmal ist es etwas ganz Selbstverständliches, daß die Wirbelsäule statisch insuffizient werden kann, und daß diese Insuffizienz Krankheitserscheinungen eigener Art machen muß.

Es wird nun ein Suchen beginnen nach den einschlägigen Fällen. Diese Suche wird erleichtert werden, wenn ich einige Beispiele als Wegweiser gebe.

Vorher mit drei Worten noch einmal den Inhalt meiner Lehre von den statischen Insuffizienzerkrankungen.

Alle auf Belastung in Anspruch genommenen Teile unseres Körpers haben eine bestimmte, begrenzte Tragkraft. Werden sie innerhalb der Grenze dieser Tragkraft mit Tragarbeit in Anspruch genommen, so stehen sie im Belastungsgleichgewicht und sie funktionieren ohne irgendwelche Störung. Steigt die Tragarbeit über die Tragkraft oder — was hier für den Effekt dasselbe ist —, fällt die Tragkraft unter die Norm, so wird das Belastungsgleichgewicht gestört, es entsteht ein krankhafter Zustand. Diesen krankhaften Zustand nenne ich statische Insuffizienz.

Die statische Insuffizienz ist ein physiologisches Krankheitsbild, denn sie ist die Störung eines normalen physiologischen Verhältnisses.

Die statische Insuffizienz löst Störungen auf physiologischem Gebiet aus, sie kann aber auch anatomische Störungen machen.

Digitized by Google
Original from UNIVERSITY OF CALIFORNIA
Generated on 2019-10-16 14:09 GMT / http://hdl.handle.net/2027/uc1.b3774664
Public Domain in the United States, Google-digitized / http://www.hathitrust.org/access_use#pd-us-google

Auf physiologischem Gebiet liegen die subjektiven Beschwerden, welche in Form abnormer Ermüdungsgefühle, in der Form ausgesprochener Schmerzen sich geltend machen. Auf physiologischem und anatomischem Gebiet liegen die Entzündungserscheinungen, welche in stärker entwickelten Fällen stets auftreten. Auf rein anatomischem Gebiet liegen die Veränderungen der Skelettformen, die wir als statische Belastungsdeformitäten seit langem kennen.

Die statischen Insuffizienzerkrankungen haben wir an allen Teilen des Skelettes, die Tragarbeit zu verrichten haben, an Fuß, an Unter- und Oberschenkel, an Knie und Hüfte. Wir haben sie aber, und wir müssen sie haben, wenn sie überhaupt existieren, auch an der Wirbelsäule, an dem Organ, das wie kein anderes im menschlichen Körper der Tragarbeit dient.

Wie an der unteren Extremität stellen sich an der Wirbelsäule im Fall des Eintritts eines Belastungsmißverhältnisses abnorme Ermüdungsgefühle ein, sie steigern sich zu Schmerzen, es entwickeln sich ausgesprochene Entzündungserscheinungen, es kommt zur Ausbildung statischer Belastungsdeformitäten.

Die statischen Insuffizienzerscheinungen der Wirbelsäule müßten danach sehr leicht zu finden sein. Sie sind es auch, wenn man sie einmal kennengelernt hat. Diese Bekanntschaft zu machen, hat aber einige Schwierigkeiten. Sie werden dadurch gegeben, daß an der Wirbelsäule hochgradige Schmerzzustände bestehen können, ohne daß sie dem Patienten zum Bewußtsein kommen. Ich erinnere daran, daß eine tuberkulöse Spondylitis lange Zeit laufen kann, ohne daß der Patient Rückenschmerzen empfindet. Erst wenn wir seine Aufmerksamkeit auf die kranke Stelle lenken, kommen ihm die Schmerzen zum Bewußtsein.

Eine zweite Schwierigkeit wird geschaffen durch die enge Verbindung zwischen Rückgrat und Nervensystem. Die von der kranken Stelle auf das Nervensystem übergreifenden Reize machen von der Wirbelsäule fernliegende Erscheinungen. — Ich erinnere an die Bauchschmerzen desselben Spondylitikers. — Diese nervösen Erscheinungen überdecken die lokalen subjektiven Beschwerden außerordentlich häufig so, daß diese weder die Aufmerksamkeit des Patienten noch die des Arztes erregen. Es taucht gar nicht die Vermutung einer Rückgratserkrankung auf.

Die nervösen Störungen teilen sich in zwei Gruppen: in peripherwärts und in zentralwärts ausstrahlende. Die peri-

Digitized by Google
Original from UNIVERSITY OF CALIFORNIA
Generated on 2019-10-16 14:09 GMT / http://hdl.handle.net/2027/uc1.b3774664
Public Domain in the United States, Google-digitized / http://www.hathitrust.org/access_use#pd-us-google

pherwärts ausstrahlenden entstehen durch Reizung der die kranke Rückgratspartie passierenden peripheren Nerven. Die zentralwärts ausstrahlenden entstehen durch Reize, welche in den Meningen und den Nervenbahnen nach dem Zentralorgan hinlaufen.

Macht man sich klar, welche unendliche Mannigfaltigkeit die in der ersten Gruppe enthaltenen Möglichkeiten besitzen, so versteht man, daß die peripherwärts ausstrahlenden nervösen Erscheinungen die breiteste Variationsmöglichkeit haben müssen. Eintöniger müssen die zentralwärts laufenden Störungen sein.

Dem ist auch so. An peripher ausstrahlenden Reizen kommt alles vor, was überhaupt durch Reizung der Nerven im Rückgratskanal erzeugt werden kann. Die zentral laufenden Reize machen allgemein nervöse Störungen nach depressiver Richtung.

Spezifisch für Insufficientia vertebrae sind die nervösen Erscheinungen nicht, weder die peripheren noch die zentralen. Sie können sämtlich auch durch andere Ursachen erzeugt werden. Wer aber einmal die Insufficientia vertebrae kennengelernt hat, wer erkannt hat, wie häufig diese Krankheit ist, und wie häufig wieder bei ihr die nervösen Störungen das ganze Bild beherrschen, der wird auch dazu kommen, mir zu bestätigen, daß ein sehr großer Prozentsatz der „funktionell Nervenkranken" wirbelsäulen-krank ist, an Insufficientia vertebrae leidet.

Man mache es sich zur Regel, in allen Fällen, wo nervöse Beschwerden geklagt werden, und wo man am Ort der Beschwerden eine Erklärung nicht findet, die Wirbelsäule zu untersuchen. Man behandle die Fälle, bei denen man an der Wirbelsäule Insuffizienzerscheinungen findet, als Insuffizienz, und man wird erstaunt sein, wie oft man in dem Augenblick, wo man Herr wird über die Wirbelsäulenerkrankung, auch Herr wird über die nervösen Störungen.

Was finden wir an der Wirbelsäule?

Schmerzhafte Bezirke, die wir nachweisen durch Beklopfen der Dornfortsatzlinie und durch Druck gegen die Lendenwirbelkörper vom Bauche her. (Man klopfe kräftig auf die Dornfortsätze, mit gebeugtem Finger, wie man an die Tür anklopft!) Bei stärker entwickelten Fällen treten die langen Rückenmuskeln als spastisch kontrahierte harte Stränge neben der Dornfortsatzlinie im Lendenteil hervor. Häufig sehen wir auch die Glutäen gespannt, besonders bei Schmerzen im Ischiadikusgebiet. Die Muskelspannung kann sich über die ganze Rumpfmuskulatur ausbreiten, in exzessiven Fällen

Digitized by Google
Original from UNIVERSITY OF CALIFORNIA
Generated on 2019-10-16 14:09 GMT / http://hdl.handle.net/2027/uc1.b3774664
Public Domain in the United States, Google-digitized / http://www.hathitrust.org/access_use#pd-us-google

sogar bis über die Extremitäten. In schweren Fällen sehen wir abnorme Rumpfhaltungen: Steifhaltung, Krummhaltung, Schiefhaltung; die Freiheit der Rumpfbewegungen geht verloren, in allerlei Formen zeigen die Patienten Stützbedürfnis der Wirbelsäule.

Anatomische Veränderungen können wir in vielen Fällen nicht nachweisen. Zu den Reizerscheinungen gehören gewiß entzündliche Veränderungen, aber diese entziehen sich bei der anatomischen Lage der Wirbelsäule unseren Untersuchungsmitteln. Bei genügender Zeit entwickeln sich typische Belastungsdeformitäten. Bei älteren Patienten kommt es oftmals zur Entwicklung von Spondylitis deformans, beides Beweise dafür, daß ein Belastungsmißverhältnis an der Wirbelsäule spielte.

Der Prüfstein für die Diagnose ist der Erfolg der Behandlung. Werden Beschwerden durch eine Insuffizienz erzeugt, so müssen sie schwinden, wenn das Belastungsgleichgewicht wiederhergestellt wird.

Am schnellsten und einfachsten geschieht das, wenn wir der Wirbelsäule soviel an Last abnehmen, als ihr zu tragen zuviel ist. Dazu besitzen wir in Verbänden und orthopädischen Apparaten geeignete Hilfsmittel.

Setzen wir diese ein, so schalten wir das Belastungsmißverhältnis aus, aber natürlich nicht die Ursache dieses Belastungsmißverhältnisses. Diese Ursache suchen und unschädlich machen, bleibt eine Aufgabe, die noch zu lösen ist, auch wenn wir durch Einsetzen des lastabnehmenden Mittels einen vollen Erfolg erzielt hatten. Vor dieser Aufgabe möchte man verzagen, wenn man sich klarmacht, wie zahlreich und verschiedenartig die Ursachen der Störung des Belastungsgleichgewichtes sind, und wie viele dieser Ursachen sich dem Zugriff unserer Therapie mehr oder weniger vollkommen entziehen.

Die Erfahrung der Praxis nimmt diese Sorgen. Der lebende Organismus hat den Insuffizienzerkrankungen ebenso wie anderen Erkrankungen gegenüber Heilbestrebungen und Heilkräfte. Machen wir ihnen den Weg frei, so hilft sich der Organismus allein. Stellt man bei der Insufficientia vertebrae das Belastungsgleichgewicht wieder her, dann setzt der Organismus mit seiner Heilarbeit ein, und er kommt zum Ziel, falls überhaupt eine Heilung möglich ist, wenn man ihm nur die nötige Zeit gibt, und wenn man ihn in seiner Heilarbeit nicht stört.

Der Patient, der zunächst ganz auf seine Entlastungsmittel an-

Digitized by Google
Original from UNIVERSITY OF CALIFORNIA
Generated on 2019-10-16 14:09 GMT / http://hdl.handle.net/2027/uc1.b3774664
Public Domain in the United States, Google-digitized / http://www.hathitrust.org/access_use#pd-us-google

gewiesen war, lernt sie entbehren und legt sie weg, wenn seine Wirbelsäule wieder die Kraft gewonnen hat, ihre Tragarbeit zu erfüllen.

Nun einige Fälle.

Ich lasse die Fälle weg, wo der Patient nur über Rückenbeschwerden klagt. Bei ihnen liegt die Sache so einfach, daß sich die Anführung von Beispielen erübrigt. Sie sind auch verhältnismäßig nicht häufig.

Ich will zunächst eine Reihe von Fällen geben, bei denen in die unteren Extremitäten ausstrahlende Beschwerden das Krankheitsbild beherrschten, und ich stelle voran eine Gruppe von Patienten, die als ischiaskrank gingen.

Außerorentlich häufig laufen die peripherwärts ausstrahlenden Störungen in den Bahnen des Nervus ischiadicus. Bei Patienten, die an Ischias leidend zu mir kommen, finde ich so häufig eine Insufficientia vertebrae, und die Ischias verschwindet so glatt unter der Wirbelsäulenbehandlung, daß ich fast sagen möchte: Ischias ist Symptom einer Insufficientia vertebrae. Wissenschaftlich wäre das natürlich falsch, aber die Ueberzahl der Ischiaskranken würde es auf den Weg zu rascher und sicherer Heilung bringen.

Hier solche Fälle:

Fall I. Baumeister D., 65 Jahre trat am 16. Januar 1914 in meine Behandlung. Er litt seit 30 Jahren an Hexenschuß und Ischias. Er hatte alle möglichen Kuren durchgemacht. Im letzten Jahr war er in drei chirurgischen Kliniken, darunter auch in einer, deren Leiter ein besonderer Gegner der Insufficientia vertebrae ist, in jeder monatelang gewesen. Er hatte wegen schwerer Verschlimmerung auf einer Reise die erste aufgesucht. Die Besserung, die erzielt wurde, ging auf der Weiterreise sofort wieder verloren, er mußte deshalb die nächste Klinik aufsuchen, und so kam er endlich auf Etappen nach Hause. Er wechselte seinen Hausarzt. Der neue stellte die Vermutung auf, daß es sich um eine Insufficientia vertebrae handeln könne, und zog mich zu.

Ich fand einen bettlägerigen, alt aussehenden Mann, der vor Schmerzen jammerte und weinte. Kyphotische Haltung der Wirbelsäule, durch starke Muskelspasmen fixiert, Ueberhängen nach links. Glutäen zusammengezogen. Stoß gegen die rechte Ischiadicuswurzel stark schmerzhaft. Im übrigen der typische Ischiasbefund.

Ich begann die Behandlung mit einer Gipsbettliegekur, in deren Verlauf ein Stützkorsett hergestellt wurde. Die Schmerzen gingen rasch zurück, zeitweise allerdings kamen noch heftige Anfälle. Unter dem 15. April ist in meiner Krankengeschichte notiert: „kein Klopfschmerz, fast kein Druckschmerz (Lendenkörper), keine Deformhaltung, Spasmen verschwunden."

Der Patient ist ein ganz gesunder Mann geworden. Er hat Gipsbett und Korsett längst weggelegt. Von Ischias und Hexenschuß keine

Digitized by Google Original from UNIVERSITY OF CALIFORNIA
Generated on 2019-10-16 14:09 GMT / http://hdl.handle.net/2027/uc1.b3774664
Public Domain in the United States, Google-digitized / http://www.hathitrust.org/access_use#pd-us-google

Sput mehr. Als ich ihn vor einiger Zeit wieder sah, erkannte ich ihn zuerst nicht, weil aus dem alten Mann, als den ich ihn in Erinnerung hatte, ein für seine Jahre auffällig frischer, lebhafter und lebensfroher Herr geworden war. — Eine Verjüngungskur auf anderem als dem von Steinach gegangenen Weg!

Fall II. A. F., 41 Jahre, Klempner aus D., leidet an einer außerordentlich schweren doppelseitigen Ischias und wird deshalb seit langem behandelt. Er ist krumm zusammengezogen. Die Rumpfmuskulatur krampfhaft gespannt, ebenso die Glutäen. Stoß gegen die Ischiadikuswurzeln beiderseits hochgradig schmerzhaft. Lendendornfortsätze klopfschmerzhaft. Druck gegen die Lendenkörper wird vor Erreichung unter Schmerzäußerung abgewehrt.

Ich versuchte auch bei diesem Fall zunächst die Gipsbettliegekur, mit der ich damals diese Insuffizienzkuren noch regelmäßig begann. Ich kam nicht vorwärts. In einem der Rumpfbiegung entsprechend geformten Gipsbett verschwanden die Schmerzen nicht. In einem in Streckstellung hergestellten konnte der Patient nicht liegen, weil sich die spastische Kontraktur der Wirbelsäule nicht löste.

Ich griff zu einem Mittel, das ich bisher bei der Insufficientia vertebrae noch nicht angewendet hatte, zum Rumpfgipsverband. Ich gab dem Patienten eine tüchtige Portion Morphium. Nun konnte ich ihn im Suspensionsrahmen in Streckstellung bringen. Ich legte einen Gipsverband an, sehr fest sitzend, unten bis an die Sitzknorren und Trochanteren, oben bis um den Hals reichend. Der Patient wurde mit diesem Verband zu Bett gebracht, und ich erwartete, daß nach Aufhören der Morphiumwirkung sehr starke Schmerzen einsetzen würden. Ich wollte diese durch neue Morphiumdosen bekämpfen und hoffte ein allmähliches Abklingen der Erscheinungen zu erhalten.

Ich erlebte eine angenehme Enttäuschung. Als ich den Patienten am anderen Morgen wiedersah, war er vollständig schmerzfrei. Er hat nach der ersten Gabe Morphium keine weitere erhalten!

Der weitere Verlauf des Falles war sehr einfach. Es kamen wohl noch gelegentlich kleine Erinnerungen, aber diese wurden immer geringer. Patient erhielt dann ein Stützkorsett und ein Gipsbett. Er nahm seine Arbeit wieder auf. Er legte Gipsbett und Korsett verhältnismäßig bald weg und war und blieb ein gesunder arbeitsfähiger Mann.

Dieser Fall ist für mich von besonderer Bedeutung geworden, weil ich nach dieser Erfahrung dazu überging, die Insuffizienzkur in allen schweren Fällen mit einem Rumpfgipsverband einzuleiten und erst, nachdem in diesem Verband die schweren Erscheinungen abgeklungen sind, Gipsbett und Korsett zu geben.

Der Rumpfgipsverband zeigte sich als ein souveränes Behandlungsmittel. Ist derselbe richtig angelegt, so gibt er geradezu einen durchschlagenden Erfolg. Gerade bei den schweren Ischiasfällen ist der am allerauffälligsten.

Fall III. Frau N., 26 Jahre, aus N., kam am 30. November 1917 in meine Behandlung.

Die Patientin leidet seit 1 Jahr an Ischias. Der Rumpf wird nach vorn rechts geneigt. Rücken-, Bauch- und Gesäßmuskulatur scharf kontrahiert. Beklopfen der Dornfortsatzlinie von der Mitte des Brustteils bis aufs Kreuzbein stark

Digitized by Google
Original from UNIVERSITY OF CALIFORNIA
Generated on 2019-10-16 14:09 GMT / http://hdl.handle.net/2027/uc1.b3774664
Public Domain in the United States, Google-digitized / http://www.hathitrust.org/access_use#pd-us-google

schmerzhaft, ebenso Stoß gegen die rechte Ischiadikuswurzel und Druck gegen die Lendenkörper.

Ich stellte die Patientin einem Kollegen vor, der gerade wegen einer Wirbelsäulenerkrankung in meiner Klinik war, und der in seiner Praxis häufig Ischiaskranke zu sehen bekommt. Er stellte auch die Diagnose „typische Ischias" und hatte große Zweifel, als ich den Fall für eine Insufficientia vertebrae erklärte und Beseitigung der Ischiasschmerzen mit größter Wahrscheinlichkeit innerhalb von 24 Stunden in Aussicht stellte.

Ich legte der Patientin den gewohnten Rumpfgipsverband an. Gegen Abend desselben Tages war sie schmerzfrei!

Es folgte die übliche Behandlung: Nach einigen Wochen wurde der Gipsverband durch Korsett und Gipsbett ersetzt. Die Patientin blieb dauernd gerade und schmerzfrei.

Ich könnte die Liste dieser geheilten „Ischiasfälle" außerordentlich groß gestalten. Es wäre aber immer dasselbe. Ich habe lange keine Ischias mehr gesehen, die nicht tatsächlich eine Insufficientia vertebrae gewesen wäre, Behandlung und Erfolg waren immer wieder dieselben, wenn die Kur auch nicht immer so glatt und mit fast augenblicklichem Erfolg verlief[1]).

Die ins Bein ausstrahlenden Beschwerden machen zwar sehr häufig das typische Bild der Ischias, aber sie lokalisieren sich auch anders. Ich will nun dafür einige Belege bringen.

Ich will zunächst einen Fall berichten, bei dem die Lokalisation so ungewöhnlich war, daß auch ich zuerst getäuscht wurde.

Fall IV. R. F., 18 Jahre, Mechaniker aus D., kam am 14. August 1920 in meine Behandlung. Er klagte über Schmerzen in beiden Füßen und gab an, daß rechts diese Schmerzen bis herauf an die Hüfte ziehen.

Ich stellte die Diagnose Insufficientia pedis und gab Einlagen. Ohne Erfolg. Ich untersuchte deshalb am 23. August erneut und fand Klopfschmerz

---

[1]) Am häufigsten gestaltet sich die Arbeit mit dem Rumpfgipsverband folgendermaßen: Man legt den Verband an. Sofort gibt der Patient an, daß er durch den Verband eine Erleichterung empfinde. Die Erleichterung wird dann gewöhnlich überdeckt durch die Verbandbeschwerden. So ein Gipsverband ist natürlich sehr unbequem. Nicht selten empfindet der Patient sogar besonders starke Rückenbeschwerden. Nach 2—3 Tagen dreht sich dann das Bild über Nacht. Der Patient hat sich in seinen Verband gewöhnt, die Schmerzen sind weg oder wenigstens sehr stark vermindert. Bleibt ein größerer Rest, oder werden die Beschwerden wieder heftiger — auch das kommt vor —, so muß man den Verband wechseln, und man erhält nun den Erfolg.

Das erklärt sich so: Der Patient hielt seine Wirbelsäule in einer pathologischen Kontrakturstellung. Die Stellung löste sich nicht oder nicht vollständig bei der Verbandanlegung. Dann erhalten wir keinen primären vollen Erfolg, oder wir erhalten bei der Lösung der Kontraktur unter dem Gipsverband einen Rückschlag. Erst wenn man den Rumpf im Gipsverband in normaler Mittelstellung hat, ist die Erzielung voller Beschwerdefreiheit möglich.

Digitized by Google
Original from UNIVERSITY OF CALIFORNIA
Generated on 2019-10-16 14:09 GMT / http://hdl.handle.net/2027/uc1.b3774664
Public Domain in the United States, Google-digitized / http://www.hathitrust.org/access_use#pd-us-google

über der rechten Ischiadikuswurzel und Druckschmerz der Lendenkörper.

Ich verordnete Schonung, Rückenmassage, Wärmeapplikationen auf die Lendenwirbelsäule. Wieder ohne Erfolg.

Nun legte ich am 15. September endlich einen Rumpfgipsverband an, und die Schmerzen verschwanden prompt.

Nachdem die Beinschmerzen verschwunden waren, klagte Patient noch über Kopfschmerzen, die er zuerst nicht hervorgehoben hatte, die man aber bei Insuffizienzkranken so häufig findet. Diese Kopfschmerzen gingen wie gewohnt unter der Rückenbehandlung zurück und schwanden in etwa 4 Wochen.

Jetzt, Ende November, ist Patient völlig beschwerdefrei. Er könnte längst wieder im Beruf sein, wäre es möglich gewesen, ihm für den Gipsverband das nötige Korsett zu beschaffen.

Ein sehr interessanter Fall ist der nächste. Ich habe ihn Pfingsten 1920 dem Orthopädischen Kongreß vorgestellt.

Fall V. Der Patient hat einen Schuß in die rechte Gesäßseite erhalten. Das Geschoß war ausgeeitert. Er kam wegen hochgradiger Schmerzen in der Gegend der Narbe. Er hinkte. Ich fand die Narbe und deren Umgebung stark druckempfindlich. Das Hüftgelenk frei beweglich. An der Wirbelsäule den typischen Insuffizienzbefund: Spasmen, Klopf- und Druckschmerz.

Die Diagnose war nicht mit Sicherheit zu stellen. Es war die Möglichkeit gegeben, daß die Schmerzen von der Narbe ausgelöst wurden, vielleicht durch Verwachsung mit dem Ischiadikus, und daß der Reizzustand an der Wirbelsäule nicht auf einer Insuffizienz basierte, sondern von dem gereizten Ischiadikus her ausgelöst wurde. Oder es konnte sich um eine Insufficientia vertebrae handeln, bei der die ausstrahlenden Schmerzen sich nur zufällig in die Gegend der Narbe lokalisierten.

Sicherheit konnte nur ein Behandlungsversuch geben. Ich legte einen Rumpfgipsverband an. Nach 24 Stunden waren Schmerzen und Gangstörung verschwunden.

Fall VI. C. H., 15 Jahre, kam am 15. September 1920 in meine Behandlung. Patient klagt über Schmerzen in der linken Hüfte beim Auftreten. Er hinkt. Am 19. Juni 1920 ist er auf der Treppe gefallen. Er hatte aber zunächst keine Schmerzen. Etwa acht Tage später stellten sich solche ein, sie sind immer schlimmer geworden.

Der Patient bot ein ganz eigentümliches Gangbild. Er stellte die linke Hüfte in Abduktion und leichte Flexion und hielt beim Gehen diese Stellung inne. Das Hüftgelenk war normal beweglich. Röntgen ohne Befund. Stoß gegen die linke Ischiadikuswurzel und Druck gegen die unteren Lendenkörper schmerzhaft. Am Schlusse der Untersuchung führt Patient das Phänomen der schnappenden Hüfte vor. Er kann auch die rechte Hüfte schnappen lassen, aber weniger deutlich. Links hat er bei dem Schnappen Schmerzen, rechts nicht.

Das Hüftschnappen und das ungewohnte Gangbild — Insuffizienzkranke hinken zwar häufig, aber nicht gerade in dieser Art — ließen mich die Diagnose Insufficientia vertebrae nur als Wahrscheinlichkeitsdiagnose stellen. Die Probe mußte ein Behandlungsversuch ergeben.

Digitized by Google
Original from UNIVERSITY OF CALIFORNIA
Generated on 2019-10-16 14:09 GMT / http://hdl.handle.net/2027/uc1.b3774664
Public Domain in the United States, Google-digitized / http://www.hathitrust.org/access_use#pd-us-google

Ich legte am 25. September einen Rumpfgipsverband an. Nach 3 Tagen waren Schmerzen und Hinken verschwunden. Jetzt, Ende November, hat Patient Korsett und Gipsbett, er ist völlig beschwerdefrei.

Daß die Lokalisation der Beschwerden auch einem geübten Untersucher Schwierigkeiten bereiten kann, möge noch folgender Fall beweisen.

Fall VII. Frau C. K. aus P., Fabrikantengattin, 26 Jahre, kam am 26. April 1917 in meine Behandlung. Sie war vor einigen Monaten beim Schneeschuhlaufen gestürzt und hatte bei diesem Sturz einen Stoß gegen die linke Hüfte erhalten. Nach diesem Unfall traten Schmerzen in linker Hüfte und Knie auf. Die Patientin suchte deshalb eine Heilanstalt mit orthopädischer Abteilung auf und wurde dort mit Massage, Moorumschlägen u. dgl. behandelt. Es wurde eine Hüftaffektion angenommen. Da die Patientin bei dieser Behandlung keine Fortschritte machte, kam sie zu mir.

Sie klagte über Schmerzen in linker Hüfte und Knie. Sie hinkte — ein typisches linkseitiges Hüfthinken. An der Hüfte fand sich die Gegend der Muskelansätze am großen Trochanter und die Gegend der Adduktorenansätze druckschmerzhaft, ebenso schmerzte Druck von vorn gegen den Hüftknopf. Bei Abduktion der Hüfte traten Schmerzen ein. Doch war die Abduktion nicht behindert. Auch die übrigen Bewegungsrichtungen waren frei. Röntgenologisch nichts.

Ich nahm eine traumatische Insufficientia coxae an, das Vorstadium einer traumatischen Coxa vara, und legte der Patientin einen Extensionsverband an.

Als nach 8 Tagen noch keine Erleichterung der Beschwerden eingetreten war, untersuchte ich die Wirbelsäule, die ich zuerst nicht untersucht hatte.

Es fand sich eine stark klopfschmerzhafte Stelle in der Dornfortsatzlinie, etwa in der Höhe der unteren Schulterblattwinkel. Die Thoraxwand war links neben dieser Stelle ebenfalls klopfschmerzhaft.

Eine zweite klopfschmerzhafte Stelle fand sich im unteren Lendenteil der Dornfortsatzlinie. Druck gegen die Lendenkörper war stark schmerzhaft.

Ich änderte Diagnose und Behandlung. Ich legte einen Rumpfgipsverband an, und die Patientin war ihre Hüftschmerzen innerhalb 24 Stunden los.

Der Fall hat dann noch mancherlei Schwierigkeiten bereitet, aus Verhältnissen, die mit der Wirbelsäulenerkrankung nicht in direkter Beziehung standen. Aber die Patientin ist wieder so weit, daß sie Korsett und Gipsbett nur noch zeitweise benutzt, daß sie wieder imstande ist, an Jagden aktiv teilzunehmen.

Eine zweite Gruppe bilden Patienten, bei denen sich die ausstrahlenden nervösen Beschwerden im Abdomen lokalisieren. Man kann diese Gruppe wieder in zwei Untergruppen scheiden. Bei der einen lokalisieren sich die Beschwerden in den Unterleibsorganen, das sind besonders Frauen, bei der zweiten lokalisieren sie sich besonders in den Verdauungsorganen.

Ich habe auf diese Störungen, besonders auf die Störungen in den

Digitized by Google
Original from UNIVERSITY OF CALIFORNIA
Generated on 2019-10-16 14:09 GMT / http://hdl.handle.net/2027/uc1.b3774664
Public Domain in the United States, Google-digitized / http://www.hathitrust.org/access_use#pd-us-google

Verdauungsorganen, schon in meinen ersten Veröffentlichungen hingewiesen. Ich habe darauf hingewiesen, daß man sog. nervöse Verdauungsstörungen aller Art bekommt, daß besonders häufig Obstipationen bestehen, daß man Hyperazidität findet, und daß in diesen Fällen Beschwerden entstehen können, die den Ulcusbeschwerden vollständig gleichen. Zuelzer hat diese Beobachtung bestätigt und hat hinzugefügt, daß auch das Bild des Ulcus duodeni entstehen könne.

Die Fälle, wo die ausstrahlenden Beschwerden sich in das Abdomen lokalisieren, sind außerordentlich häufig. Wenn die praktischen Aerzte erst einmal gelernt haben werden, auf diese Fälle ihr Augenmerk zu richten, dann werden sie ihnen massenhaft vorkommen.

In meiner Praxis treten sie an Häufigkeit zurück gegenüber den Fällen, wo sich die Beschwerden in den Beinen lokalisieren. Das ist erklärlich, denn zum Orthopäden geht der Kranke wohl, wenn er nicht laufen kann und wenn er Schmerzen in den Beinen hat. Aber die Frau, die an Unterleibsbeschwerden leidet, und der Mann, der Verdauungsstörungen hat, die suchen nicht beim Orthopäden Hilfe. Trotzdem kann ich auch Vertreter dieser Gruppe in stattlicher Anzahl anführen. Ich nehme folgende heraus.

Zuerst weibliche Patienten, die ausgesprochen wegen Unterleibsbeschwerden ärztliche Hilfe gesucht haben.

Fall VIII. Frau E. W., Professorsgattin aus R., 35 Jahre, kam am 4. Juni 1915 in meine Behandlung.

Patientin wurde mir vom Gynäkologen zugeschickt. Diesen hat sie aufgesucht wegen schwerer Schmerzen im Unterleib, die nach dem Rücken zu ziehen. Die Schmerzen bestehen seit 5—6 Jahren. Vor Beginn der Erkrankung ist Patientin mit einem Stuhl, der auf einem Tisch stand, gestürzt.

Der zu Rate gezogene Frauenarzt vermutete eine Rückgratserkrankung, da er an den Unterleibsorganen nichts fand, und da die Patientin eine Rückgratsverkrümmung hat.

Ich finde eine Patientin, die leidend aussieht. Am Rücken findet sich eine linkskonvexe Lumbalskoliose mittleren Grades. Die langen Rückenmuskeln sind im Lendenabschnitt hart kontrahiert. Beklopfen der Dornfortsatzlinie macht hochgradigen Schmerz im Lendenteil, ebenso Druck gegen die Lendenkörper. Auch Stoß gegen die linke Ischiadikuswurzel ist schmerzhaft. Die Wirbelsäule wird nicht frei bewegt, es besteht Stützbedürfnis.

Ich behandelte die Patientin mit Gipsbett und Korsett. Sie ist eine gesunde, lebensfrohe Frau geworden. Als ich sie nach langer Pause im Juli 1920 wiedersah, hatte sie keinerlei Klagen über den Unterleib, auch sonst war sie beschwerdefrei. Nur wenn sie ihr Korsett weglegte, bekam sie

Digitized by Google
Original from UNIVERSITY OF CALIFORNIA
Generated on 2019-10-16 14:09 GMT / http://hdl.handle.net/2027/uc1.b3774664
Public Domain in the United States, Google-digitized / http://www.hathitrust.org/access_use#pd-us-google

nach einiger Zeit leichte Mahnungen. Es wurde deshalb noch einmal ein leichteres Stützkorsett angefertigt.

Dieser Fall zeigt also das glatte Verschwinden von Unterleibsbeschwerden auf eine Wirbelsäulenbehandlung. Hervorzuheben ist bei ihm noch das Auftreten der Beschwerden nach einem Trauma und hervorzuheben endlich das Auftreten einer Skoliose. Der Zusammenhang von Trauma und Insuffizienzbeschwerden hier in einem Fall, wo keine Rentensucht in Frage stehen konnte!

Die Skoliose, eine echte statische Belastungsdeformität, zeigt, daß ein Trauma nicht nur die physiologischen Erscheinungen der Insuffizienzerkrankung auslösen kann sondern, daß dasselbe — und auch bei einem Erwachsenen — auch zu anatomischen Insuffizienzveränderungen Anlaß werden kann.

Für Gutachtertätigkeit außerordentlich wichtige Tatsachen!

Ich füge einen anderen Fall an, der mancherlei Aehnlichkeit bietet.

Fall IX. Frl. M. I., 25 Jahre, Fabrikantentochter aus H., kam am 13. November 1917 in meine Behandlung.

Auch diese Patientin wird mir vom Gynäkologen zugeschickt. Sie hat ihn aufgesucht wegen hochgradiger Unterleibsschmerzen. Es findet sich nur eine leichte Senkung, die aber die Beschwerden nicht erklärt. Patientin wird mir zugeschickt, weil dem gynäkologischen Kollegen die Möglichkeit von Unterleibsbeschwerden bei Wirbelsäulenerkrankungen bekannt ist.

Die Anamnese ergibt folgendes: Mit 10 Jahren ist Patientin ein Stockwerk hoch herab gestürzt. Darnach bestand eine Rückenschwäche. Sie wurde deshalb mit Rückenmassage und Turnen behandelt. Später hat sie — nicht von mir — auch ein Gipsbett bekommen. Die ganze Behandlung wurde 4 Jahre fortgesetzt.

Seit einem Jahr leidet die Patientin an starken Rückenschmerzen. Diese ziehen nach dem Kopf hinauf, ganz besonders gehen sie nach dem Unterleib zu. Diese Schmerzen werden nur einigermaßen erträglich, wenn sich die Patientin krumm zusammenbeugt. Sie sind so stark, daß sie zeitweise überhaupt nicht gehen kann. Seelische Erregungen machen Verschlimmerung. Das Korsett — ein gewöhnliches Damenkorsett — wird wohltätig empfunden.

Die Patientin macht einen kranken, schwer nervösen Eindruck. Sie klagt außer über die schon geschilderten Schmerzen über Kopfschmerzen, Schlaflosigkeit. Sie weint. Sie hockt im Sitzen zusammen. Es besteht Stützbedürfnis der Wirbelsäule.

Die langen Rückenmuskeln sind über der Lendenpartie auf der linken Seite mäßig kontrahiert. Beklopfen der Dornfortsatzlinie zeigt eine Schmerzstelle in der Höhe der unteren Schulterblattwinkel, eine zweite im unteren Lendenabschnitt und auf dem Kreuzbein. Druck gegen die Lendenwirbelkörper stark schmerzhaft.

Ich legte der Patientin einen Rumpfgipsverband an. Die Schmerzlinderung trat nicht sofort schlagend in Erscheinung. Am 10. Tage nach Anlegung dieses Verbandes zeigt sich ein typisches Masernexanthem. Nachdem die Masern ihren normalen Ablauf genommen hatten und ein Verbandwechsel vorgenommen war,

Digitized by Google Original from UNIVERSITY OF CALIFORNIA
Generated on 2019-10-16 14:09 GMT / http://hdl.handle.net/2027/uc1.b3774664
Public Domain in the United States, Google-digitized / http://www.hathitrust.org/access_use#pd-us-google

ging es rascher aufwärts. Zunächst verschwanden Unterleibs- und Rückenschmerzen, und es beherrschten nun die allgemein nervösen Störungen das Bild.

Am 1. Januar 1918 ist in meiner Krankengeschichte notiert: „Patientin klagt nur über allgemein nervöse Störungen, besonders über Schlaflosigkeit, die durch Angstgefühle bedingt wird", „es kommen Männer ins Zimmer".

Unter dem 20. Januar 1918 ist notiert: „Schlaf wird besser, Stimmung hebt sich. Patientin erzählt jetzt leichter über ihre nervösen Beschwerden. Die Nachtängste und die ‚Männer' sind nicht mehr da gewesen. Rücken: Patientin hält sich gut gerade. Lendenlordose stark ausgeprägt. Klopfschmerz nur noch gering im unteren Brustteil."

Damit war der Wendepunkt in der Krankengeschichte dieser Patientin überschritten. Die schwere Verstimmung, unter der die Patientin gestanden hatte, ohne daß ich diese zuerst recht erkannt hatte, weil die Patientin nicht davon sprach, fiel von ihr ab. Die Patientin wurde ein frisches, fröhliches Menschenkind, die über nichts mehr zu klagen hat, die Korsett und Gipsbett nun auch schon lange wieder weggelegt hat, und die mich schon seit Sommer 1918 nur noch gelegentlich besucht, um mir zu zeigen, daß ihr gar nichts mehr fehlt.

Ich hebe aus der Geschichte dieses Falles hervor: Unterleibsbeschwerden haben die Patientin zum Frauenarzt geführt. Dieser findet nichts an den Organen. Es finden sich aber bei der Untersuchung durch den Orthopäden die Erscheinungen einer Insufficientia vertebrae. Die jetzt erhobene Anamnese führt die Wirbelsäulenerkrankung auf einen 16 Jahre vorher stattgehabten Unfall in glatter Linie zurück. Mit der Rückenbehandlung schwinden die Unterleibsbeschwerden und ebenso die allgemein nervösen Störungen, die hier bis zur deutlichen psychischen Alteration gediehen waren.

Daß die Lokalisation des Insuffizienzschmerzes im Unterleib für die Patientin zu schweren Folgen führen kann, dafür will ich den nächsten Fall als Beleg bringen.

Fall X. Frl. M. Sch., 30 Jahre, Näherin, kam am 23. November 1900 in meine Behandlung. Vor $6^1/_2$ Jahren hatte die Patientin beim Heben eines Bettes plötzlich Schmerzen im Rücken gefühlt. Sie war „zusammengebrochen". Sie war ärztlich behandelt worden, hatte einen Geradehalter erhalten. Wegen sehr schwerer Schmerzen im Unterleib war sie kastriert worden. Ihre Schmerzen waren aber bestehen geblieben. Sie hatte den typischen Insuffizienzbefund, den ich damals allerdings noch nicht recht zu deuten wußte. Ich stellte die Diagnose Spondylitis lumbalis und behandelte die Patientin mit Korsett und Gipsbett. Dadurch wurden ihre Unterleibsbeschwerden beseitigt. Aber die Kranke ist niemals ganz gesund geworden. Es blieben die von der Kastration herrührenden Ausfallerscheinungen, und an der Wirbelsäule hat sich im Laufe der Jahre das typische Bild einer schweren Spondylitis deformans entwickelt, der Beweis dafür, daß die Kranke wirklich wirbelsäulenkrank ist, und daß diese Wirbelsäulenkrankheit eine Insuffizienz ist.

Auch dieser Fall wieder ein Memento für die Möglichkeit der schweren, dauernden Schädigung der Wirbelsäule durch ein leichtes Trauma! Patientin hat nie Rente beansprucht oder erhalten.

Fälle, in denen die Kastration vorgenommen wurde aus derselben

Digitized by Google
Original from UNIVERSITY OF CALIFORNIA
Generated on 2019-10-16 14:09 GMT / http://hdl.handle.net/2027/uc1.b3774664
Public Domain in the United States, Google-digitized / http://www.hathitrust.org/access_use#pd-us-google

Fehldiagnose und mit demselben Mißerfolg, habe ich noch mehr. Noch einer sei angeführt.

Frau Sch., 50 Jahre, aus D. kam am 16. Dezember 1916 in meine Behandlung. Patientin ist wiederholt laparatomiert worden. Uterus samt Adnexen ist entfernt, es sind aber auch Darmoperationen ausgeführt. Da Patientin immer wieder unter schweren Schmerzen im Abdomen leidet, ist ihr wieder eine Laparotomie vorgeschlagen. Sie kommt zu mir, um eine Leibbinde zur Stützung des „gerutschten Magen und Darmes" zu erhalten. Patientin gibt an, daß sie neben den genannten Schmerzen an sehr schwerer Obstipation leidet. Sie fühlt sich aber, wie sie angibt, dann auch am wohlsten, wenn der Leib recht voll ist.

Bei der Untersuchung der Wirbelsäule findet sich eine klopfschmerzhafte Stelle im unteren Brustteil. Die Lendenkörper stark druckempfindlich, die langen Rückenmuskeln über der Lendenlordose bis in den mittleren Brustteil straff gespannt.

Unter der üblichen Behandlung gehen die Bauchbeschwerden ebenso wie die ewige Obstipation zurück. Zugleich aber treten Rückenbeschwerden, über die die Patientin vordem überhaupt nicht geklagt hat, in den Vordergrund des Bildes. Auch diese gehen dann zurück. Als ich Patientin im Dezember 1918 das letztemal sah, notierte ich: Im Sommer ist's gut gegangen. Letzte Zeit wieder Magenbeschwerden und Rückenschmerz. Klopfschmerz im unteren Brustteil links neben der Dornfortsatzlinie.

Ich führe den Fall an, weil er wieder ein Beispiel ist für die Lokalisation der Insuffizienzbeschwerden im Abdomen, er soll aber auch ein Beispiel sein dafür, wie manchmal mit dem Schwinden der das Bild zuerst beherrschenden ausstrahlenden Schmerzen die direkten Wirbelsäulenbeschwerden zum Bewußtsein des Patienten kommen und in den Vordergrund des Krankheitsbildes treten. Der Fall soll außerdem ein Beispiel dafür sein, daß nicht in jedem Fall ein voller, glatter Erfolg erreicht werden kann. Aber auch solche unvollständige Erfolge können befriedigen, wenn so heroische Kuren, wie hier, vorher vollständig erfolglos ausgeführt worden sind.

Nun ein paar Fälle, bei denen besonders die Störung des Verdauungsapparates in die Erscheinung trat.

Fall XI. Frl. M. P., 24 Jahre, Lageristin aus D., kam am 8. September 1920 in meine Behandlung. Sie wurde mir zugeschickt von einem Spezialarzt für Magen- und Darmkrankheiten. Diesen hatte sie aufgesucht wegen Schmerzen in der Magengegend und wegen wechselnder Verdauungsstörungen, die seit Monaten bestanden. Sie klagte außerdem über Kopfschmerz, schlechten Schlaf. Sie hatte schwer gearbeitet.

Es fand sich bei Beklopfen der Dornfortsatzlinie ein schmerzhafter Bezirk, von Mitte der Schulterblätter bis gegen den unteren Brustteil reichend. Außerdem waren die Lendenkörper druckempfindlich.

Ich legte der Patientin den üblichen Gipsverband an. Magenschmerzen und Verdauungsstörungen verschwanden prompt. Nach 14 Tagen hatte sie über nichts mehr zu klagen.

Digitized by Google
Original from UNIVERSITY OF CALIFORNIA
Generated on 2019-10-16 14:09 GMT / http://hdl.handle.net/2027/uc1.b3774664
Public Domain in the United States, Google-digitized / http://www.hathitrust.org/access_use#pd-us-google

Schwerer und erst durch den Behandlungserfolg zu klären war der nächste Fall.

Fall XII. Frau H. K., 45 Jahre, aus C. trat am 24. April 1918 in meine Behandlung. Auch diese Patientin wurde mir von einem Spezialarzt für Magen- und Darmkrankheiten (von einem anderen als die vorige Patientin) überwiesen.

Die Patientin hat seit einem Jahr Magenbeschwerden, die sich zeitweise stark verschlimmern. Sie muß krumm gehen. Fühlt sich schwach.

Die Patientin lokalisiert ihre Beschwerden in die Lebergegend. Dazu die Angabe der zeitweisen starken Verschlimmerung erweckte mir den Eindruck, als handle es sich um eine Gallenblasenaffektion. In der Dornfortsatzlinie fand sich ein kleiner, aber sehr stark klopfschmerzhafter Bezirk in der Höhe der Schulterblattmitte. Die langen Rückenmuskeln waren über dem Lendenteil gespannt.

Ich ging an die Behandlung mit sehr großer Reserve und eigentlich nur im Vertrauen auf die Diagnose des mir bekannten Magenkollegen. Am 3. Mai 1918 wurde ein Rumpfgipsverband angelegt. Die üblichen Verbandbeschwerden traten sehr heftig auf. Aber schon am 13. Mai ist in der Krankengeschichte notiert: Patientin hat keinerlei Schmerzen, sieht frischer aus, Stimmung sichtlich gehoben.

Am 31. Juli ist notiert: Keinerlei Gallenblasenbeschwerden. Kann alles essen, kann spazierengehen. Aber viel Kreuzschmerz. Schlechter Schlaf.

Jetzt ist die Patientin längst wieder eine gesunde, frische Frau. Nur vom Korsett konnte sie sich noch nicht trennen.

Es folgt ein Fall aus der Kinderpraxis.

Fall XIII. Hans Th., 10 Jahre, kam am 14. Januar 1921 in meine Behandlung. Der Knabe war immer magenleidend! Seit einigen Wochen fällt auf, daß sich eine Rückgratsverkrümmung entwickelt. Wegen dieser wird er mir vorgestellt.

Es findet sich das Bild einer beginnenden rechtskonvexen Dorsalskoliose. Klopfschmerz in der Dornfortsatzlinie in Höhe der Schulterblattgräten. Druckschmerz der Lendenkörper.

Der Patient erhielt am 18. Januar 1921 einen Rumpfgipsverband. Am 16. Februar sagte mir bei einer Wiedervorstellung des Kindes die Mutter: „Der Knabe hat, seitdem er im Gipsverband ist, nie wieder erbrochen. Er kann alles essen. Alle Bekannten sind erstaunt, wie wohl der Knabe aussieht."

Diese Fälle sind durchaus nicht besonders selten.

Es möge damit genug sein der Fälle von Lokalisation der peripher ausstrahlenden Beschwerden im Abdomen. Es ließen sich natürlich noch allerlei Variationen aufführen, aber es bliebe doch immer dasselbe Bild. Die Schmerzen sind bald hier, bald da. Sie wechseln nicht nur bei verschiedenen Fällen, sondern sie wechseln auch bei demselben Patienten. Eine Zeit lokalisieren sie sich in der Magengegend und machen die Erscheinungen einer nervösen Dispepsie, dann haben

Digitized by Google
Original from UNIVERSITY OF CALIFORNIA
Generated on 2019-10-16 14:09 GMT / http://hdl.handle.net/2027/uc1.b3774664
Public Domain in the United States, Google-digitized / http://www.hathitrust.org/access_use#pd-us-google

wir eine nervöse Obstipation, dann sieht der Fall aus wie eine Cholecystitis, wie eine Appendicitis, dann wie eine Unterleibsaffektion. Alle Behandlungsversuche sind erfolglos, bis eine Untersuchung der Wirbelsäule die Diagnose gibt und, bis die Insuffizienzkur durch ihren Erfolg die Richtigkeit der Diagnose bestätigt.

Dieser Wechsel der Abdominalbeschwerden ist aber nicht nur bei der Insufficientia vertebrae vorhanden. Man kann ganz genau dasselbe bei bakteriellen Entzündungen beobachten, und wenn man einmal Gelegenheit hat, solche Fälle in Vergleich zu stellen, dann beleuchten sie sich gegenseitig in wunderbarer Weise.

Ich habe gegenwärtig einen Kollegen in Behandlung, der an einer Spondylitis tuberculosa leidet. Die Diagnose ist durch bakteriologische Untersuchung des Eiters, der auf dem Rücken neben dem erkrankten Wirbel zutage tritt, gesichert.

Als dieser Kollege erkrankte, da litt er nacheinander an allem, was im Abdomen vorkommt von dem akuten Galleinsteinanfall bis zur Appendicitis. Er hatte Tage, wo er glaubte, an einer Cystitis zu leiden, wo heftigste Schmerzen in den Testes auftraten. Er hatte ausgesprochene Ischiasanfälle. Er hatte in der Zeit, wo ich ihn schon beobachtete, hochgradig beängstigende Anfälle von Störungen der Herztätigkeit.

Wie auffällig, daß bei einem so scharf lokalisierten Herd dieses Wandern und Springen der ausstrahlenden Beschwerden möglich ist! Kann es jemanden, der einen solchen Fall beobachtet hat, wundernehmen, daß bei der Insufficientia vertebrae mit ihrer wechselnden Lokalisation der Reizerscheinungen, mit ihrem Wechsel der Schwere der Reizerscheinungen eine unendliche Verschiedenartigkeit der peripheren Nervensymptome auftritt? —

Recht häufig lokalisieren sich die Insuffizienzbeschwerden auch in der Brust.

Die Interkostalneuralgien, die wir bei Skoliosen so häufig haben, und die allgemein bekannt sind, entstehen nicht durch einen Druck der zusammensinkenden Wirbel auf die Nerven, wie gewöhnlich gesagt wird, sondern sie sind ausstrahlende Insuffizienzschmerzen. Das ergibt sich aus dem Verhalten dieser Schmerzen gegen die Behandlung. Die Foramina intervertebralia, in denen der Druck auf die Interkostalnerven entstehen soll, die kann niemand erweitern. Wohl aber können wir die Interkostal-

Digitized by Google Original from UNIVERSITY OF CALIFORNIA
Generated on 2019-10-16 14:09 GMT / http://hdl.handle.net/2027/uc1.b3774664
Public Domain in the United States, Google-digitized / http://www.hathitrust.org/access_use#pd-us-google

neuralgien beseitigen durch die Mittel der Insuffizienzkur. Diese Interkostalneuralgien sieht man auch bei ganz leichten Deformitäten. Man sieht sie auch, wo noch keinerlei Verbiegung der Wirbelsäule zu erkennen ist. Oftmals taucht dann auch der Verdacht auf, daß die Schmerzen nicht auf einer Neuralgie beruhen, sondern daß sie der Ausdruck einer Pleuraerkrankung sind. Die Diagnose pleuritische Reizung findet man in der Anamnese solcher Fälle recht häufig. Noch leichter kommen solche Irrtümer zustande, wenn der Patient über Atmungsstörungen klagt, oder wenn man Atmungsstörungen beobachtet. Dafür seien ein paar Beispiele gebracht.

Fall XIV. B. P., 55 Jahre, Arbeiter, kam am 18. August 1920 in meine Behandlung. Er gab an, daß er sich vor einigen Jahren das Kreuz gestaucht habe. Jetzt fühle er Stiche im Rücken und in der Brust. „Der Atem werde ihm versetzt." Der Patient wurde mir von einem Kollegen, der das Bild der Insufficientia vertebrae kennt, zugeschickt.

Es fand sich der typische Insuffizienzbefund, Spannung der Rückenmuskeln über den Lendenteil, starker Druckschmerz der Lendenkörper. Zwei klopfschmerzhafte Stellen, eine über dem unteren Lendenteil und eine in der Höhe der Schulterblattmitte.

Uebliche Behandlung mit gutem Erfolg.

Als mich der Patient Anfang Januar 1921 das letztemal besuchte, wollte er mir nur berichten, daß er völlig beschwerdefrei sei, voll arbeite. Sein Korsett sei ihm aber unentbehrlich.

Kommt die Zeit, so wird er es so gern weglegen, wie er es jetzt trägt.

Werden die Schmerzen im Brustabschnitt besonders hochgradig, so sieht man gelegentlich sich einen ganz eigenartigen Atemtypus entwickeln. Die Patienten atmen sehr rasch und sehr oberflächlich. Eine Patientin dieser Art sagte mir sehr charakteristisch: „Ich hesche wie ein abgehetzter Hund."

Den schwersten Fall dieser Art habe ich an einem Kriegsverletzten gesehen. Man hatte ihm starke Morphiumdosen, ja man hatte ihm protrahierte Narkosen gegeben, ohne daß es gelungen war, das beängstigende Bild zu ändern. Ich legte einen Rumpfgipsverband an. In kürzester Frist stellte sich ein normaler Atemtypus her. Leider besitze ich von diesem Fall nicht mehr die Akten.

Ganz ausgeprägt zeigte diesen Atemtypus auch der nächste Fall, wenngleich er hier das Bild noch nicht ganz beherrschte.

Fall XV. Frau H. H., 62 Jahre, aus S. bekam ich am 20. September 1920 in einem bekannten Sanatorium als Konsiliarius zu untersuchen.

Die Vorgeschichte geht zurück bis 1880. Damals hatte Patientin eine schwere doppelseitige Ischias. Später hat sie oftmals Hexenschuß gehabt, auch viel an Rückenschmerzen gelitten. Auch von Brustschmerzen war sie oft gequält, die als Rippenfellentzündung behandelt worden sind. Vor einem Jahr starke Magenschmerzen. Vor dem Krieg ist sie eine Treppe heruntergestürzt und hat sich den linken Fuß ver-

Digitized by Google
Original from UNIVERSITY OF CALIFORNIA
Generated on 2019-10-16 14:09 GMT / http://hdl.handle.net/2027/uc1.b3774664
Public Domain in the United States, Google-digitized / http://www.hathitrust.org/access_use#pd-us-google

letzt. Seit 2 Monaten starke Verschlimmerung des ganzen Zustandes nach einem Stoß in die linke Seite.

Patientin hat deshalb das Sanatorium, in dem sie schon früher wiederholt war, aufgesucht. Nach 5 Wochen Kur noch keine Besserung. Ich werde zugezogen, weil die Vermutung auftaucht, daß eine Insufficientia vertebrae vorliegt.

Die Patientin liegt zu Bett. Ist äußerst unruhig. Trotz starker Schlafmittel völlige Schlaflosigkeit. Ganz auffälliges oberflächliches rasches Atmen.

Wirbelsäule: Steifhaltung, Stützbedürfnis. Beklopfen der Dornfortsatzlinie in ganzer Länge äußerst schmerzhaft, ebenso Beklopfen der seitlichen Thoraxpartien. Druck gegen die Lendenkörper stark schmerzhaft, starke Spasmen der Lendenmuskeln. Patellarreflexe nicht auszulösen.

Die erste Nacht, die Patientin dann in meiner Klinik verbrachte, war äußerst unruhig. Die bei der Patientin wachende Schwester äußerte mir morgens die Ansicht, daß die Patientin geistig nicht normal sei.

Ich lege den üblichen Rumpfgipsverband an. Die nächste Nacht verbringt die Patientin ohne Schlafmittel wesentlich ruhiger. Nach der zweiten Nacht erklären Patientin und Schwester, daß eine Nachtwache nicht mehr nötig sei. Nach 6 Tagen ist in die Krankengeschichte eingeschrieben: „Patientin fühlt sich ganz wohl, kann gut schlafen.“ Der normale Atemtypus hat sich in ganz kurzer Zeit hergestellt. Die Kur war am 21. September 1920 begonnen worden. Am 22. November 1920 konnte ich die Patientin mit Korsett und Gipsbett entlassen. Sie erklärte sich für ganz gesund. Bei der objektiven Untersuchung fanden sich aber natürlich noch deutliche Insuffizienzzeichen.

Die im vorstehenden gebrachten Fälle habe ich ausgewählt und angeordnet mit der Absicht, charakteristische Symptomenbilder zu zeigen und zu gruppieren. Ich will diese Reihe abschließen. Vollständigkeit ist nicht erreicht. Sie ist überhaupt nicht zu erreichen. Jeder Fall bietet irgendeine besondere Erscheinung, aber alle wieder zeigen mit einer geradezu langweiligen Eintönigkeit dasselbe Bild, wenn man nur erst gelernt hat, hinter den einzelnen Pinselstrichen und hinter den einzelnen Lichtern und Farben dieses Bildes die großen Grundzüge zu erkennen.

Ich will nun noch eine Anzahl Fälle bringen, die durch irgendwelche Sonderheiten beachtenswert sind. Auch hier will ich nicht darauf ausgehen, irgendwie Vollständigkeit zu bieten. Ich nehme aus der Masse meines Materials nur ganz wenige Stichproben heraus.

Fall XVI. B. W., 13 Jahre, aus Dresden kam am 27. Oktober 1920 in meine Behandlung. Das Kind war in den Sommerferien auf der Straße gestürzt. Es war ihm anscheinend kein Schaden geschehen. Das Kind hatte sich aber diesen Sturz doch gemerkt. Es wurde mir gebracht, weil es seit einigen Wochen über Schmerzen in der rechten Hüfte klagte und schief wurde.

Digitized by Google
Original from UNIVERSITY OF CALIFORNIA
Generated on 2019-10-16 14:09 GMT / http://hdl.handle.net/2027/uc1.b3774664
Public Domain in the United States, Google-digitized / http://www.hathitrust.org/access_use#pd-us-google

Es fand sich Ueberhängen des Rumpfes nach links. Umbiegung der Lendenlordose in eine flache Kyphose. Klopfschmerz in der Dornfortsatzlinie im Bereich dieser Kyphose, sehr starker Druckschmerz der Lendenkörper. Stoß gegen die rechte Ischiadikuswurzel schmerzhaft. Die langen Rückenmuskeln über dem Lendenabschnitt und die Glutälmuskeln kontrahiert. Röntgenologisch nichts nachweisbar. Deutliches Stützbedürfnis der Wirbelsäule.

Wir hatten hier das Bild einer Ischias scoliotica bei einem Kinde, nach einem Trauma. Ein seltener Fall! Ich behandelte ihn nach dem Schema der Insufficientia vertebrae mit promptem und absolutem Erfolg. Die Schmerzen waren 24 Stunden nach Anlegung des Gipsverbandes verschwunden. Das Kind trägt jetzt noch sein Korsett. Der Rumpf hat wieder völlig normale Formen. Schmerzstellen sind nicht mehr nachweisbar.

Der nächste Fall ist ein Gegenstück zu diesem.

Fall XVII. Frl. G., 20 Jahre, aus M. kam am 29. Juni 1920 in meine Behandlung.

Sie war vor einem Jahr beim Tennisspielen gefallen und hatte danach Schmerzen im linken Fußgelenk, die allmählich wieder besser wurden. Ein Vierteljahr später traten aber wieder Fußschmerzen auf. Sie erhielt Einlagen, aber ohne Erfolg. Dann wurde ein Stärkeverband, später ein Gipsverband angelegt. Während die Patientin zu Bett lag, stellten sich Schmerzen im Rücken und in der linken Hüfte ein. Die Patientin wurde schief. Eine Zeitlang trug sie auch eine Stützschiene für das linke Bein. Auch dies ohne Erfolg.

Ich fand starkes Ueberhängen des Rumpfes nach der rechten Seite, die Lendenlordose in eine starke Kyphose umgebogen. Rückenstrecker, Bauchmuskulatur und Glutäen kontrahiert. Starker Klopfschmerz in der Dornfortsatzlinie vom unteren Brustteil abwärts, Stoß gegen die linke Ischiadikuswurzel und Druck gegen die Lendenkörper hochgradig schmerzhaft.

Wir hatten also auch hier das ausgesprochene Bild einer Ischias scoliotica.

Meine Diagnose: Insufficientia vertebrae. Meine Behandlung entsprechend. Innerhalb dreier Tage waren die Schmerzen im Gipsverband geschwunden, die Wirbelsäulenkontraktur bedeutend vermindert. Als ich die Patientin im November 1920 das letztemal sah, war die Kontraktur nur noch in geringen Resten zu erkennen. Beschwerden bestanden nicht mehr. Die Lendenkörper waren noch druckempfindlich. Sonst waren an der Wirbelsäule keine Krankheitserscheinungen nachweisbar.

Der Fall machte mir besondere Freude, weil der Kollege, welcher vorher monatelang mit Verbänden und Schienen erfolglos an ihm herumgedoktert hatte, ein großer Gegner der Insufficientia vertebrae ist.

Auch den nächsten Fall teile ich so mit einem meiner intimsten Gegner.

Fall XVIII. H. G., 19 Jahre, aus D. kam am 13. Oktober 1920 in meine Behandlung.

Der Patient war am 4. Juni drei Stockwerke hoch herabgefallen. Er hatte beide Beine, den rechten Unterarm und mehrere Rippen gebrochen.

Er kam zu mir, weil er schlecht gehen konnte. Er ging mühselig an zwei Stöcken. Er klagte über Schwäche und Schmerzen in den Beinen. Die Verletzungen an den Beinen waren recht schön geheilt. Von ihnen aus gab

Digitized by Google
Original from UNIVERSITY OF CALIFORNIA
Generated on 2019-10-16 14:09 GMT / http://hdl.handle.net/2027/uc1.b3774664
Public Domain in the United States, Google-digitized / http://www.hathitrust.org/access_use#pd-us-google

sich keine Erklärung für die Gangstörung. — Daß der Patient wirbelsäulenkrank sei, war aber schon zu diagnostizieren aus dem Bild, das er im Wartezimmer sitzend bot. Er zeigte deutlich Stützbedürfnis der Wirbelsäule. Meine diesbezügliche Bemerkung wies der Patient aber zurück mit der Antwort, im Krankenhaus sei ihm ausdrücklich gesagt worden, die Wirbelsäule sei gesund.

Es fand sich im oberen Lendenabschnitt ein kleiner, aber deutlich sichtbarer Gibbus, sonst der übliche Insuffizienzbefund. Röntgenologisch nichts nachweisbar, trotz des Gibbus.

Ich leitete die übliche Insuffizienzkur ein. Im Gipsverband konnte der Patient sofort ohne Stock gehen! Die Schmerzen gingen rasch zurück. Auch der kleine Gibbus ist spurlos verschwunden. Jetzt trägt Patient sein Korsett, schläft im Gipsbett; er kann ohne diese Apparate noch nicht sein. Er hat auch noch leichte Beschwerden. Aber es ist doch ein ganz anderes Bild als vorher, und es geht flott aufwärts.

Hätte der Herr Kollege, der den Fall vor mir in den Händen hatte, sich zu eigen gemacht, was ich über die Insufficientia vertebrae lehre, so wäre das Renommee dieses Falles ihm und nicht mir zugefallen.

Der nächste Fall ist interessant wegen seiner Aetiologie und seines Verlaufes.

Fall XIX. Prof. A., 42 Jahre, kam am 25. Januar 1921 in meine Behandlung. Ich gebe die Vorgeschichte wieder, wie er sie selbst aufgeschrieben hat.

„Durch Sturz mit dem Pferd habe ich im August 1917 beim Militär einen Beckenbruch erlitten. Die Heilung verlief damals ohne Zwischenfall, und ich wurde im März 1918 mit $33^1/_3$ % Rente vom Militär entlassen. Die zunächst noch vorhandenen Beschwerden: Kraftlosigkeit beim Heben von Gegenständen, Schmerzen im Kreuz bei längerem Gehen nahmen in den Jahren 1918 und 1919 immer mehr ab, und so blieb als einzige Erscheinung ein rheumatisches Reagieren auf Witterungsveränderung zurück. Die hauptsächlich hierauf reagierende Stelle war das linksseitige Verbindungsgelenk des Kreuzbeines mit dem Becken (die hauptsächliche Schmerzstelle vom Anfang der Krankheit an).

Während des Sommers 1920 traten dann zum erstenmal Schmerzen im Rücken auf, hauptsächlich morgens beim Aufstehen, zeitweilig derart, daß ich in der Nacht an solchen Schmerzen aufwachte und keine zum Schlafen erträgliche Lage finden konnte. Ich wußte für diese Art Beschwerden keine Erklärung, brachte sie jedenfalls mit dem früheren Beckenbruch nicht in bezug. Das Auftreten dieser Rückenschmerzen war periodisch und setzte monatelang wieder aus.

November und Dezember 1920 setzten dann sehr häufige rheumatische Anfälle im Kreuz links und im linken Bein ein. Die Anfälle steigerten sich um Neujahr derart, daß ich ärztliche Hilfe in Anspruch nehmen mußte. Bei der Behandlung (Massage) und Verordnung (Turnen, Treppensteigen, Gehen) verschlimmerte sich der Zustand schnell und heftig und nahm ischiasartigen Charakter an. Kochsalzeinspritzungen blieben ohne Erfolg. Mehr Erfolg hatte Bettruhe, Wärme, Einnehmen von Atophan. Die Schmerzstellen wechselten merkwürdig ab und traten teils im linken Hüftgelenk, oft im linken Oberschenkel innen oder außen auf, oft im linken Beckengelenk gleich den zuerst empfundenen

Digitized by Google
Original from UNIVERSITY OF CALIFORNIA
Generated on 2019-10-16 14:09 GMT / http://hdl.handle.net/2027/uc1.b3774664
Public Domain in the United States, Google-digitized / http://www.hathitrust.org/access_use#pd-us-google

Schmerzen beim Beckenbruch. Zuletzt war die empfindliche Stelle hauptsächlich das linke Knie (schmerzhaftes Einrosten des Gelenks, das durch Wärme langsam gemildert werden konnte, bei Kaltwerden rasch sich steigerte). Ich mußte am Stock gehen und konnte nur noch schwer Treppen steigen. In diesem Zustand übernahm meine Behandlung Herr Sanitätsrat Dr. Schanz Ende Januar 1921."

Es fand sich der typische Insuffizienzbefund an der Wirbelsäule. Typische Behandlung und glatter typischer Erfolg.

Interessant ist an dem Fall, wie zunächst der Beckenbruch die Aufmerksamkeit auf sich zieht, wie die Wirbelsäulenerscheinungen zunächst gering sind, ja sich ohne Behandlung bessern, und wie dann, ohne daß man eine Ursache erkennen kann, eine schwere Verschlimmerung einsetzt.

Die soziale Stellung des Patienten und die in seiner Anamnese stehende Angabe, daß er auf die Annahme, das Trauma sei die Ursache seiner Ischias, gar nicht gekommen ist, sichern den Fall gegen den Verdacht, daß Rentensucht hier eine Rolle spielt.

Ein Fall aus der Kriegspraxis.

Fall XX. R. H., Postbeamter, 30 Jahre, aus D. kam am 17. Februar 1921 in meine Behandlung. Patient war 1916 im Felde verschüttet worden.

Er war krumm geworden und schüttelte. Durch mehrere Lazarette kam er in die damals von mir geleitete Abteilung. Er wurde mit Rumpfgipsverband behandelt. Er wurde gerade, beschwerdefrei, verlor das Schütteln. Mit Korsett wurde er zu Bürodienst entlassen. Dem Mann lag besonders viel an der Wiedergewinnung von Dienstfähigkeit, denn er war Kapitulant. Er konnte seinen Bürodienst dauernd verrichten, auch als er aus dem Heeresdienst in den Postdienst übernommen ward.

Vor zwei Tagen ist er auf einer Treppe zu Fall gekommen und heruntergerutscht. Seitdem hat er wieder wie früher Schmerzen im Kreuz. Die Beine sind schlapp, gestern haben sie gezittert.

An der Wirbelsäule der typische Insuffizienzbefund. Patient macht selbst den Vorschlag, daß er eine Liegekur in dem Gipsbett, das er noch hat, machen wolle. Nach 3 Wochen berichtet er über wesentliche Besserung. Nach 4 Wochen geht er wieder in Dienst.

Interessant ist der Fall als Heilungsresultat bei einem Kriegsschüttler, zweitens durch das Wiederaufflackern der Beschwerden nach langer Zeit durch ein ziemlich leichtes Trauma, drittens durch die bewußte richtige Wahl des Behandlungsmittels durch den Patienten, der die Sache aus Erfahrung kannte.

Noch ein Kriegsverletzter:

Fall XXI. K. W., 29 Jahre, Schuhmacher aus B., kam am 25. Januar zu mir.

Er hat im August 1916 von einer Fliegerbombe einige kleine Splitter in den Rücken bekommen. Er kam ins Lazarett und in die Heimat, ging aber Anfang 1917 wieder ins Feld. Im August 1917 Revolverschuß links unterhalb des Darmbeinkammes durch die Weichteile.

Er wurde entlassen. 1918 wieder eingezogen. Da sich Störungen in der Gebrauchsfähigkeit des linken Beines eingestellt hatten, wurde er als Neurotiker erklärt und behandelt. Ohne deutlichen Erfolg. Er ist seit jener Zeit krank. Ein Korsett, das von einem ihn behandelnden Arzt einmal vor-

Digitized by Google
Original from UNIVERSITY OF CALIFORNIA
Generated on 2019-10-16 14:09 GMT / http://hdl.handle.net/2027/uc1.b3774664
Public Domain in the United States, Google-digitized / http://www.hathitrust.org/access_use#pd-us-google

geschlagen worden ist, hat er nicht erhalten. Zu mir kommt er, nachdem er vor 3 Tagen aus einem Krankenhaus entlassen worden ist.

Er klagt über Rücken- und Kreuzschmerzen. Er kann nicht frei sitzen. Bei Erregung stellt sich leichtes Schütteln der Arme ein.

Der Kranke sieht leidend aus. Man sieht ihm die Verstimmung an. An der Wirbelsäule der übliche Insuffizienzbefund. Patellarreflexe stark gesteigert. Hüfthinken links. Bei Untersuchung bekommt Patient eine Schüttelattacke.

Behandlung: Rumpfgips. Schon am Abend nach Anlegung dieses Verbandes läuft Patient bedeutend besser. Nach 3 Tagen Verbandwechsel. Nach zwölf Tagen wird Patient ohne Hinken, nur noch mit geringem Kreuzschmerz im Gipsverband entlassen.

Jetzt, Ende März, trägt Patient diesen Verband noch. Er fühlt sich vollständig gesund. Aber es ist bisher nicht gelungen, für ihn das Korsett, das zur Weiterführung der Kur notwendig ist, zu erhalten.

Höher gelegene Abschnitte der Wirbelsäule erkranken seltener an Insuffizienz und es entstehen seltener ausstrahlende Beschwerden in den höher gelegenen Nervengebieten. Sie kommen aber doch vor. Ein Beispiel findet sich in folgender Krankengeschichte.

Fall XXII. G. W., 47 Jahre, Zimmerpolier aus O., kam am 23. März 1920 in meine Behandlung. Er gab an, daß er im Felde 1914 und 1915 je einen Unfall erlitten habe. Er sei einmal im Schützengraben und später wieder bei Glatteis auf den Rücken gefallen. Er sei dann über Revier und verschiedene Lazarette schließlich März 1917 in die damals unter meiner Leitung stehende Lazarettabteilung gekommen. Ich hätte ihn mit Gipsverband und Korsett behandelt. Sein Befinden habe sich dabei wesentlich gebessert, während unter der vorherigen Behandlung das Gegenteil stattgefunden habe. Er sei dann in ein Nervenlazarett verlegt worden, wo man ihm sein Korsett abgenommen habe. Er sei in diesem Lazarett und in einer Krankenabteilung geblieben bis November 1918, wo er entlassen worden sei mit 10% Rente. Er suchte mich auf, weil dieser Rentensatz in gar keinem Verhältnis stehe zu der tatsächlichen Einbuße an Erwerbsfähigkeit.

Patient klagt über Schmerzen im Rücken, über Ischias im rechten Bein und über ein Gefühl von Steifigkeit und Kälte im rechten Unterarm.

Es fand sich der typische Insuffizienzbefund an der Wirbelsäule. Spasmen der langen Rückenmuskeln über dem Lendenteil. Klopfschmerz in der Dornfortsatzlinie von der Mitte des Brustteils bis zum Kreuzbein. Stoß beiderseits der Dornfortsatzlinie im Lendenteil und Stoß gegen die rechte Ischiadikuswurzel sowie Druck gegen die Lendenkörper stark schmerzhaft.

Eine Röntgenphotographie zeigt deutliche Spondylitis deformans im Lendenteil.

Unter der üblichen Behandlung verschwanden Rücken- und Beinschmerz mit der üblichen Schnelligkeit. Nach 2 Monaten konnte Patient wieder eine regelmäßige Arbeitstätigkeit verrichten. Die Parästhesien am Unterarm waren noch nicht völlig geschwunden, aber Patient betonte sie nicht mehr.

Digitized by Google
Original from UNIVERSITY OF CALIFORNIA
Generated on 2019-10-16 14:09 GMT / http://hdl.handle.net/2027/uc1.b3774664
Public Domain in the United States, Google-digitized / http://www.hathitrust.org/access_use#pd-us-google

Dieser Fall bietet neben der Lokalisation von ausstrahlenden Beschwerden im Arm noch nach verschiedenen Seiten Interesse. Zunächst ist es einer der vielen Kriegsinsuffizienzen, er hat insofern nichts Besonderes.

Interessant aber ist, daß dieser Mann, den ich 1917 so weit hatte, daß er in kurzer Frist zwar nicht dienstfähig, aber doch berufsfähig hätte aus dem Lazarett entlassen werden können, auf Grund höherer Weisheit aus meiner Behandlung kam, daß man ihn als nervenkrank noch über ein Jahr zurückhielt, ihn mit 10% Rente entließ — und daß jetzt die Spondylitis deformans den Beweis bringt, daß ich recht hatte.

Dieser Fall ist keine Einzelheit. Diese Fälle gibt es eine Unmasse, und sie werden noch eine große Rolle spielen!

Noch ein Fall, der zwar nicht auf eine Kriegsverletzung, aber doch auf einen Unfall im Militärdienst zurückgeht, der mit den Kriegsfällen ganz in Parallele zu stellen ist, und der auf die Zukunft der Kriegsinsuffizienzen ein lehrreiches Licht wirft.

Fall XXIII. G. H., 48 Jahre, Wächter in D., kam am 13. September 1920 in meine Behandlung. Er gibt an, daß er vor 27 Jahren als Soldat vom Pferd gestürzt sei. Er war bewußtlos. Kam im Lazarett zu sich. Blasenbluten. Konnte das linke Bein nicht frei bewegen. Hinkte. Er hatte Schmerzen im linken Bein vom Fuß bis ins Kreuz. Der Zustand wechselte. Seit kurzem sind die Beschwerden wieder stärker. Er klagt jetzt über Kreuzschmerzen, die nach dem rechten Bein zu ausstrahlen. Hüfthinken rechts. Das linke Bein ist jetzt frei!

Untersuchung: Kräftiger Mann. Der Rumpf hängt nach links und vorn. Die langen Rückenmuskeln, die linken Glutäen straff gespannt. Beklopfen der Dornfortsatzlinie von den unteren Ecken der Schulterblätter bis aufs Kreuzbein stark schmerzhaft. Ebenso Stoß gegen die rechte Ischiadikuswurzel und Druck gegen die Lendenkörper. Steifhaltung der Wirbelsäule, Stützbedürfnis. Röntgen: Vielleicht leichte Spondylitis deformans an den unteren Lendenkörpern.

Uebliche Behandlung. Im Rumpfgipsverband nach vier Tagen nur noch geringe Schmerzen, deren Rest auch bald verschwindet.

Anfang November wird der Patient von militärischer Seite wegen des Antrags auf Gewährung eines Korsettes untersucht. Der Zustand des Patienten hat sich so gut verändert, daß der untersuchende Herr Kollege überhaupt nicht imstande ist, etwas Krankhaftes an der Wirbelsäule zu finden.

Damit will ich meine Kasuistik abschließen. Ich wiederhole, was ich schon an verschiedenen Stellen ausgesprochen habe: die Fälle, die ich hier wiedergegeben habe, sind nur eine ganz kleine Auswahl aus meinem Material. Hunderte und Hunderte könnte ich dazufügen. Immer wieder könnte ich neue Variationen zeigen, aber immer wieder wäre es dasselbe Bild: Beschwerden der verschieden-

Digitized by Google
Original from UNIVERSITY OF CALIFORNIA
Generated on 2019-10-16 14:09 GMT / http://hdl.handle.net/2027/uc1.b3774664
Public Domain in the United States, Google-digitized / http://www.hathitrust.org/access_use#pd-us-google

sten Art, meist sog. nervöse Beschwerden, Rückenbeschwerden meist nicht ausgesprochen oder wenigstens nicht das Bild beherrschend. Bei Untersuchung die oft geschilderten Erscheinungen: Schmerzstellen, die durch Beklopfen und Druck nachgewiesen werden, Muskelspasmen, Haltungsanomalien, Bewegungsstörungen, Stützbedürfnis, alles in allen denkbaren Wechselmöglichkeiten. Behandlungsziel: Herstellung des Balastungsgleichgewichtes. Mit dessen Erreichung glattes Verschwinden der Beschwerden, während vorher durch die Bank allerlei vorangegangene Behandlungsversuche versagt haben. Blättere ich meine Krankengeschichten, über denen die Diagnose Insufficientia vertebrae steht, durch, so finde ich immer und immer wieder als Schluß diesen selben Behandlungserfolg verzeichnet — bis auf wenige Ausnahmen.

Ich habe auch Fehlerfolge. Sehr wenige, aber ich habe sie doch und ich verschweige sie nicht.

Woher kommen diese Fehlerfolge? Erstens aus falscher Diagnose. Ich habe die Diagnose Insufficientia vertebrae gestellt in Fällen, wo es sich um irgendeine andere Krankheit handelte, und ich glaube, das wird mir auch noch in Zukunft passieren. Ich bin ja nicht unfehlbar, und wer unbekannte Grenzen suchen will, der darf sich nicht scheuen, diese Grenzen zu überschreiten, denn so nur kann er sie finden.

Mißerfolge habe ich auch erlebt dadurch, daß die Behandlung nicht durchführbar war, weil der Patient nicht mitging, oder weil die Behandlungsmittel, besonders das so notwendige Korsett, nicht zu beschaffen waren.

Mißerfolge habe ich endlich gehabt dadurch, daß Kollegen, die meine Gedankengänge nicht verstanden hatten, mir meine Kreise störten. Diese Mißerfolge sind die häufigsten und die schmerzlichsten.

Setze ich die Zahl meiner Mißerfolge gegen die Zahl der Erfolge, dann bekomme ich aber — möge der einzelne Mißerfolg noch so unangenehm gewesen sein — ein Verhältnis, auf das ich mit größter Freude und Befriedigung blicken kann. Wenn ich doch bei allen meinen Behandlungen einen so großen Prozentsatz glatter, durchschlagender Erfolge erzielen könnte wie bei den Fällen, bei denen ich die Diagnose Insufficientia vertebrae stelle!

Digitized by Google
Original from UNIVERSITY OF CALIFORNIA
Generated on 2019-10-16 14:09 GMT / http://hdl.handle.net/2027/uc1.b3774664
Public Domain in the United States, Google-digitized / http://www.hathitrust.org/access_use#pd-us-google

Referate.

Die mit ✱ bezeichneten Referate sind Bücherbesprechungen.

---

1. Allgemeines. Geschichte der Orthopädie.

284. Diderich, Zur Behandlung der Wunddiphtherie. Zentralbl. f. Chir. 1921, Nr. 2, S. 55.

Von 204 Patienten 66 mit Diphtheriebazillen in den Wunden. Die Abtötung der Diphtheriebazillen in granulierenden Wunden durch chemische Mittel gelingt nur unvollkommen. Eigenbildung von Antitoxin im Körper ließ sich durch das Behringsche Toxin-Antitoxingemisch anregen.

Hans Blencke - Magdeburg.

285. Dieterich, Beitrag zur Therapie schlecht heilender Wunden. (Elektrolytische Versuche an Pflanzen und Menschen.) Münch. med. Wochenschr. 1921, 2.

Durch den elektrischen Strom (Vierzellenbad, Sitz- und Vollbäder mit geeignetem Anschluß) wurden Kranken mit schlecht heilenden Wunden die einem lebenden Gewebe physiologisch normal angehörenden Salze (meistens NaCl, sonst auch Kalziumchloridlösung) in erhöhter Quantität zugeführt. Die Wunden reagierten darauf mit vermehrter Granulierung und schnellerer Epithelisierung. Die Heilzeit wurde dadurch abgekürzt. Scharff - Flensburg.

✱286. Schanz, A., Die Lehre von den statischen Insuffizienzerkrankungen mit besonderer Berücksichtigung der Insufficientia vertebrae. Mit 7 Textabbildungen, 56 Seiten. Stuttgart 1921, Ferdinand Enke.

Schanz hat in dieser Broschüre von 56 Seiten noch einmal seine Anschauungen über die Insufficientia zusammengefaßt, dazu seine neueren eigenen Erfahrungen und andere Literatur herangezogen und auch ein eingehendes Literaturverzeichnis gegeben. Wenn er die Aerzte darauf aufmerksam macht, daß sehr häufig schon, bevor man eine eigentliche klinische Diagnose stellen kann, wegen unzweifelhaft bestehender subjektiver Beschwerden und einiger weniger objektiver Symptome ein Krankheitsprozeß angenommen und behandelt werden muß, so ist das ein Verdienst, zumal er diese Forderung mit viel Aufwand von scharfer Beobachtung und Erfahrung aufstellt. Es wird aber von vielen Seiten Widerspruch hervorrufen, daß er den Begriff Insufficientia, die doch nur, wie er selber betont, Symptom ist, als klinische Diagnose in den Vordergrund stellt, wo deutlich umschriebene Krankheiten, z. B. Arthritis deformans, Genu valgum, Pes planus vorhanden sind, in deren Symptomkomplex die Insufficientia nur einen Teil darstellt. Es möchte scheinen, daß der ganze Streit sich um Worte dreht. Wenn Schanz für den Fall, wo eine klinische Diagnose noch nicht zu stellen ist, das klinische Bild mit einem neuen Namen bezeichnet, zu dessen Begriff die Insuffizienz gehört, und wenn er in den Fällen, wo ein umschriebenes Krankheitsbild da ist,

Digitized by Google
Original from UNIVERSITY OF CALIFORNIA
Generated on 2019-10-16 14:09 GMT / http://hdl.handle.net/2027/uc1.b3774664
Public Domain in the United States, Google-digitized / http://www.hathitrust.org/access_use#pd-us-google

die Insuffizienz als ein wenn auch hervorstechendes Symptom dieses Krankheitsbildes gelten läßt, so sind alle Meinungsverschiedenheiten beseitigt.

Biesalski - Berlin-Dahlem.

---

2. Blutleere. Narkose. Lokalanästhesie.

287. Bungart, Zur Frage der Versager und der unangenehmen Nacherscheinungen bei Lumbalanästhesien. Zentralbl. f. Chir. 1921, Nr. 1, III.

In einer lesenswerten Erörterung zu dieser Frage kommt Verfasser zu dem Schluß: Liefert uns die Industrie wieder die alten, in der Vorkriegszeit bewährten Präparate und gute, einwandfreie Instrumente, so wird sich die Lumbalanästhesie bald ihren alten Sitz unter den Schmerzbetäubungsmethoden wiedererobern, und damit werden auch die Versager und die unangenehmen Nacherscheinungen wieder bis auf das früher gewohnte Minimum verschwinden.

Hans Blencke - Magdeburg.

288. Finsterer und **Denk,** Anästhesieverfahren. Zentralbl. f. Chir. 1921, Nr. 7, S. 227—232.

Zwei Vorträge in der Freien Vereinigung Wiener Chirurgen mit anschließender Diskussion, an der 13 Redner teilnahmen. Resümee:

1. Die Allgemeinnarkose ist in vielen Fällen nicht zu umgehen; bei länger dauernden Eingriffen Aethernarkose; erforderlichenfalls Uebergang in Aethernarkose.

2. Die Lumbalanästhesie mit Tropakokain (0,06!) gelöst in Liquor cerebrosp. ist in der Regel auf Operationen im Beckengebiet (Blase, Mastdarm, Damm) zu beschränken.

3. Die Lokalanästhesie mit Novokain und Adrenalin hat ein ausgezeichnetes Anwendungsgebiet bei Operationen ohne Eröffnung der Bauchhöhle.

4. Die Venenanästhesie nach Bier ist in geeigneten Fällen eine gefahrlose und volle Schmerzlosigkeit gewährende Methode. Hans Blencke-Magdeburg.

***289. Härtel,** Die Lokalanästhesie. Zweite neubearbeitete Ausgabe. 21. Band der Neuen Deutschen Chirurgie.

Professor Schmieden sagt treffend in seinem Vorwort: „Hier legt Härtel dem praktisch chirurgisch arbeitenden Arzte ein gut durchgearbeitetes Buch vor, das originell ist, trotzdem die Methoden größtenteils längst Allgemeingut sind. Er richtet seinen Blick durchaus auf die praktische Brauchbarkeit; die historische Entwicklung läßt er zurücktreten, ohne dabei die wissenschaftlichen Grundlagen zu übergehen, er vertritt den modernsten Standpunkt, ohne sich auf Hypothetisches einzulassen."

Dransfeld - Dahlem.

290. Schmidt, Ueber das Herrichten von Novokain-Tropakokain-Suprarenin zum Betäubungsverfahren. Münch. med. Wochenschr. 1921, 8.

In der Münchner chirurgischen Klinik wird zu einer aus vorrätigem Trockenstoff frisch angefertigten Novokainlösung kurz vor dem Gebrauch keimfreie Suprareninlösung aus den Höchster Flaschen hinzugetropft. Dieses Verfahren wird für klinische Betriebe empfohlen. Wer Novokain-Tropakokain-Suprarenin seltener braucht, wähle Tabletten (Lösung nochmals aufkochen!) oder die Pulver-

Digitized by Google
Original from UNIVERSITY OF CALIFORNIA
Generated on 2019-10-16 14:09 GMT / http://hdl.handle.net/2027/uc1.b3774664
Public Domain in the United States, Google-digitized / http://www.hathitrust.org/access_use#pd-us-google

und Mischpulverform nach Art der Heerespackungen (aber nicht Tropakokain und Suprarenin mischen!). Die Zuverlässigkeit flüssiger Einzelgaben in zugeschmolzenen Glasröhren ist umstritten. Keinesfalls dürfen sie längere Zeit auf Vorrat lagern. Scharff - Flensburg.

291. Vogeler, Die Anwendung der Lokal- und Leitungsanästhesie. Münch. med. Wochenschr. 1920, 52.

Beschreibung der im Fischbachkrankenhaus üblichen Verfahren der örtlichen Betäubung. Bei Operationen am Arm Leitungsunterbrechung in der Achselhöhle oder kurz unterhalb dieser, bei Operationen am Bein Einspritzung in den Ischiadikus, Femoralis und Obturatorius. Es werden stets nur geringe Mengen Novokainlösung gebraucht. Auf die Gefahr der Einspritzung von Novokain in eine Vene wird besonders verwiesen. Scharff - Flensburg.

---

3. Instrumente. Therapeutische Hilfsapparate.

292. Friedemann, Verbesserungen im Verfahren der intravenösen Dauertropfinfusion (Wärmeapparat, Sauerstoffzufuhr). Zentralbl. f. Chir. 1921, Nr. 4, III.

Friedemann hat einen Apparat konstruiert, der eine kontinuierliche Sauerstoffzufuhr mit der intravenösen Dauertropfinfusion bei schweren Blutverlusten zu verbinden ermöglicht, unter gleichzeitiger Warmhaltung der Infusionsflüssigkeit durch eine Heizbombe. Von dem bei einer ganzen Reihe von Fällen angewandten Verfahren hat Friedemann einen recht günstigen Eindruck gewonnen, namentlich bei der Kombination von Blut und Sauerstoff (Eigenbluttransfusion). Hans Blencke - Magdeburg.

293. Mertens, Die Bettsitzstütze. Münch. med. Wochenschr. 1921, 4.

Beschreibung und Abbildung einer Vorrichtung, die den Kranken die halbsitzende Stellung im Bett erleichtert und das Rutschen verhindert. Hersteller: C. Stiefenhofer, München, Karlsplatz. Scharff - Flensburg.

294. Vulpius, Zur Frage des Messermeißels. Zentralbl. f. Chir. 1921, 2, IV.

Vulpius empfiehlt, auch die Seitenflächen des Payrschen Meißels in einer Länge von 1—2 cm messerscharf zu schleifen. Ein derartiger Mollscher Meißel habe sich ihm gut bewährt und vermeide das Absplittern der Ecken. Hans Blencke - Magdeburg.

---

4. Diagnostik. Diagnostische Hilfsapparate.

295. Hertz, R., Die Resultate der Wassermannreaktion in 10 Jahren am Küstenhospital Refsnees. Ugeskrift for Laeger 1920, Nr. 43.

Bei 1610 Untersuchungen wurde in 2,25 % positive Wassermannreaktion gefunden. Die Leiden waren folgende: Arthritis 13 (speziell in den Knien), Adenitis fistulosa 10, Keratoconjuctivitis und Dacryocystitis ulcerosa 10, Rachitis 6 (früher für Tuberkulose gehalten). Auch Tuberkulinreaktion nach Pirquet

Digitized by Google
Original from UNIVERSITY OF CALIFORNIA
Generated on 2019-10-16 14:10 GMT / http://hdl.handle.net/2027/uc1.b3774664
Public Domain in the United States, Google-digitized / http://www.hathitrust.org/access_use#pd-us-google

und Escherich ist angestellt. Bei antiluetischer Behandlung wurden alle geheilt. Die meisten dieser kleinen Patienten waren seit Jahren in Hospitälern und Sanatorien. Scheuermann - Kopenhagen.

Wetterer, Handbuch der Röntgen- und Radiumtherapie **315.**

---

5. Orthopädische Anatomie, Physiologie, Biologie. Medizinische Physik.

296. Meyer, Schein- oder Hilfsbewegungen bei der Radialislähmung. Archiv f. orthop. u. Unfallchir. Bd. 18, Heft 4.

Meyer hat an der Hand eines Modells die Mechanik der Finger- und Handbeugung und -streckung studiert und die scheinbar paradoxale Tatsache erwiesen, daß die Streckung der Hand bei sicher Radialisgelähmten eine Funktion der Fingerbeuger ist. Ihr Zustandekommen hängt ab von der Dehnbarkeit der gelähmten Sehnen und Muskeln, dem idealen Hebelarm an Hand- und Fingergelenken, der Schwere der Hand, die im Durchschnitt mit 1 Pfund angenommen werden kann; ferner von der Kraft der Interossei und einem gewissen Geschick des Verletzten, Interossei und lange Fingerbeuger derart miteinander in Funktion zu setzen, daß nacheinander End-, Mittel- und Grundphalangen gebeugt werden. Aehnlich liegen die Verhältnisse bei der Fähigkeit des Beugegelähmten (Medianus, Ulnaris) mit Hilfe der Handstreckung die Finger zu beugen. Nur ist hier die passive Beanspruchung der Beugesehne nicht entfernt so groß, da die Schwere der Hand der Pseudofunktion nicht entgegenwirkt. Pfeiffer - Frankfurt a. M.

297. Stettner, Der Einfluß von Krankheiten und Pflegeschäden auf die Ossifikation. Münch. med. Wochenschr. 1920, 51.

Krankheiten können das Wachstum beschleunigen oder hemmen. Die Wachstumsstörungen lassen sich besonders an Veränderungen der Röntgenbilder der Knochen erkennen. Scharff - Flensburg.

298. Virchow, H., Zur Anatomie des Hallux valgus. (Vortrag in der orthop. Gesellsch., 13. Dez. 1920.) Berliner klin. Wochenschr. 1921, Nr. 5.

Vortragender zeigt an einem anatomischen Präparat eines Hallux valgus, die große Zehe auf der Dorsalseite der 2. Zehe liegend, daß die Sehne des Extensor hall. long. eine Verkürzung erfahren hat. Diese Sehne wird durch ein besonderes Retinaculum in der Wirkung der Verkürzung noch unterstützt, dadurch Verstärkung der Valgität. Als Folge davon ergibt sich, daß bei Behandlung des Hallux valgus auch eine Tenotomie der langen Streckseh ne vorgenommen werden soll.

Der Extensor hallucis brevis erleidet keine besondere Veränderung. Der Abductor hallucis ist ebenfalls samt dem medialen Sesambein stark lateral abgewichen.

Weiter beschreibt Vortragender das Knochenpräparat eines Hallux valg., bei dem die große Zehe nach unten untergeschlagen und infolgedessen die 2. bis 4. Zehe in ihren Grundgelenken dorsal luxiert waren.

Das Skelett ist nach Form zusammengestellt und zeigt, wie die Basen der Grundphalangen dieser Zehe auf der Dorsalseite der Metatarsi hinter deren Köpfchen eine neue Pfanne ausgehöhlt haben. Maier - Aussig.

Digitized by Google
Original from UNIVERSITY OF CALIFORNIA
Generated on 2019-10-16 14:10 GMT / http://hdl.handle.net/2027/uc1.b3774664
Public Domain in the United States, Google-digitized / http://www.hathitrust.org/access_use#pd-us-google

299. Wirtz, Periostale Ossifikation. Archiv f. orthop. u. Unfallchir. Bd. 18, Heft 4.

3 Fälle, welche die Ansicht stützen, daß es sich bei der Genese des parostalen Callus um einen Periostabriß handelt. Wirtz ist der Meinung, daß es eine Myositis ossificans traumatica nicht gibt. Es handelt sich dabei vielmehr um einen „frakturlosen Callus", dessen Ursprung durch Abriß und Verlagerung von Periost bedingt wird. Dabei kann man von einer anatomischen Disposition bestimmter Muskeln reden. Ob das parostale Bindegewebe als beteiligter Faktor gänzlich dabei auszuschließen sei, ist unsicher. Wirtz schließt sich hier der Ansicht Berndts an, daß das mitverletzte Periost mit reicher Zellbildung reagiert, ebenso wie das anliegende Muskelbindegewebe. Die jungen Periostzellen wuchern besonders schnell in die zertrümmerte Muskulatur hinein und mischen sich hier unter die wuchernden Bindegewebszellen. Das Ganze stellt dann ein Keimgewebe dar für die spätere Verknöcherung. Ueber das Wesen des ganzen Prozesses hat auch Sudeck gesagt, daß die vom Periost neugebildete Knochenmasse ein Callus bleibt, selbst wenn das interstitielle Bindegewebe zu ihrer Vergrößerung beiträgt.

Pfeiffer - Frankfurt a. M.

---

6. Orthopädische Verbandtechnik.

300. Hofmann, Rhombus und automatisch wirkende Extensionsschiene zur Behandlung von Oberarmbrüchen. Münch. med. Wochenschr. 1921, 7.

Hofmann hat die früher bereits von ihm in der Münch. med. Wochenschr. (1909) beschriebenen Schienen so verändert, daß an beiden Schienen der Teil, der den Vorderarm aufnimmt, in eine horizontale Lage gebracht ist. Dadurch wird eine Entspannung der Auswärtsdreher erzielt und eine Dislocatio ad peripheriam vermieden.

Die Schienen werden von Dr. Paul Koch, Neuffen (Württ.) und Franz Rosset, Freiburg i. B., hergestellt. Scharff - Flensburg.

301. Moskowicz, Entwicklungsmöglichkeiten der Distraktionsbehandlung der Knochenbrüche. Med. Klinik 1920, Nr. 47.

Verfasser bespricht eingehend die Technik des Verbandes und beschreibt an Hand genauer Abbildungen seine Distraktionsklammen, die, im Prinzip gleich den Hakenbruchklammern, einfacher und billiger sind als diese und dabei noch gewisse Vorzüge haben sollen. Wertvoll bei dieser Art des Verbandes ist die Möglichkeit der Kontrolle der Stellungsverbesserung mittels Röntgendurchleuchtung.

Dransfeld - Dahlem.

302. Propping, Studium über Drainage und Tamponade der Wunden. Zentralbl. f. Chir. 1921, Nr. 2, S. 54.

Ergebnis: Die Rohgaze bewährt sich besonders in der kleinen Chirurgie, aber auch in der großen bei Streifendrainage und Streifentamponade. Beim Offenhalten von Wunden und Sekretableiten soll Rohgaze an Stelle von hydrophiler Gaze treten. Hans Blencke - Magdeburg.

Digitized by Google
Original from UNIVERSITY OF CALIFORNIA
Generated on 2019-10-16 14:10 GMT / http://hdl.handle.net/2027/uc1.b3774664
Public Domain in the United States, Google-digitized / http://www.hathitrust.org/access_use#pd-us-google

7. Apparatbau und Medikomechanik.

303. Göcke, Dresdener Ersatzarme. (Gesellsch. f. Natur- u. Heilk. z. Dresden, 13. März 1920.) Münch. med. Wochenschr. 1920, 50.

Vorführung der drei Dresdener Ersatzarme (mit Krankenvorstellung): 1. Sachsenarm der Firma Sachsen-Kunstgliederbau-Gesellschaft, Dresden-A.; 2. Thielearm der Firma Alfred Thiele, Dresden-A. und 3. Sparmann-Arm der Firma Aluminiumwarenfabrik „Ambos", Dresden-A. Sie sind willkürlich bewegliche Schmuckarme für Leicht- und Kopfarbeiter. Oeffnen und Schließen der Hand wird durch Vorwärts- und Zurückbringen der Schulter bewirkt, Bewegung des Vorderarms durch einen van Petersen-Zug. Der Sachsenarm hat eine Greifhand, der Thielearm eine Haltehand, der Sparmannarm eine Vereinigung von Greif- und Haltehand. Scharff-Flensburg.

304. Kotzenberg, Eine neue Kraftquelle für bewegliche Hände. Archiv f. orthop. u. Unfallchir. Bd. 18, Heft 1—2.

Kotzenbergs Methode beruht auf der „Sperrung" der Muskulatur als isoliertem Muskelerregungszustand. Diese durch willkürliche Sperrung ohne Verkürzung eintretende Härte der Muskeln stellt die Kraftquelle dar, die er bei seiner Prothese benutzt. Die dabei eintretende Umfangvergrößerung ergibt die Hubhöhe, welche den Fingerschluß ermöglicht. Dabei können die Amputierten den Griff beliebig lange festhalten, sie bedürfen keines mechanischen Gesperrs. Die Kraftäußerung steht der Sauerbruchschen nicht nach, denn die Hubhöhe beträgt bei beiden Methoden am Unterarm durchschnittlich 10—15 mm. Allerdings steht bei Kotzenbergs Methode nur eine Kraftquelle zur Verfügung, bei Sauerbruch zwei, Beuger und Strecker. Aber bei Sauerbruch dient der Streckerkanal wegen seiner geringen Hubhöhe sowieso nur zur Lösung des mechanischen Gesperrs, dessen Kotzenberg gar nicht bedarf. Er hält deshalb seine Methode der Sauerbruchschen mindestens gleichwertig, überlegen aber deshalb, weil operative Stumpfveränderungen nicht erforderlich sind. Die Beschreibung der Kotzenbergschen Prothesen ist für Interessenten im Original nachzulesen. Fabrikant: T. Comploy, München. Pfeiffer-Frankfurt a. M.

305. Mitgliederversammlung der Prüfstelle für Ersatzglieder Berlin. Archiv f. orthop. u. Unfallchir. Bd. 18, Heft 1—2.

Vorträge von Radicke: Bericht über die Tätigkeit der Prüfstelle im Jahre 1919; von Schlesinger: Das Zusammenarbeiten von Chirurg und Ingenieur (nur Diskussionsbemerkungen; die Arbeit steht in der Deutschen med. Wochenschr. 1920, Heft X); von Böhm und v. Schütz: Arme für unblutigen Muskelanschluß; zum Schluß Demonstrationen von Borchardt, Radicke und Blumenthal. Besonders interessant erscheinen zwei von Borchardt nach Krukenberg operierte Unterarmamputierte mit Zangenbildung und ihre Prothesen. Pfeiffer-Frankfurt a. M.

306. Schede, Die Nachahmung des natürlichen Kniegelenkes. Münch. med. Wochenschr. 1921, 7.

Beschreibung und Abbildung eines Kunstbeins, dessen Kniegelenk dem natürlichen Gelenk in Form und Funktion gleicht. Die feststehende Gelenkachse

Digitized by Google Original from UNIVERSITY OF CALIFORNIA
Generated on 2019-10-16 14:10 GMT / http://hdl.handle.net/2027/uc1.b3774664
Public Domain in the United States, Google-digitized / http://www.hathitrust.org/access_use#pd-us-google

ist durch ein Gelenkviereck ersetzt; bei der Beugung des Unterschenkels wandert der Drehpunkt der Unterschenkelbewegung nach rückwärts. Auch der Fuß des Kunstbeins ahmt die natürlichen Fußbewegungen nach und gestattet auch Pro- und Supination. Das Kunstbein hat eine große Standfestigkeit und der Gang damit ist sicher und natürlich. Schede weist zum Schluß noch darauf hin, daß es beim Kunstbein weniger auf das Gewicht als vielmehr auf den Sitz ankommt.

Das Kunstbein wird in dem Orthopädiewerk Habermann, München, hergestellt. Scharff - Flensburg.

---

8. Massage. Gymnastik.

307. Schulz, Gertrud, Die Bekämpfung der Rückgratsverkrümmung durch das Klappsche Kriechverfahren. Methodischer Leitfaden in Wort und Bild für orthopädische Turnlehrer und Turnlehrerinnen.

Das Büchlein erfüllt seine Aufgabe an der Hand guter Bilder und klarer Skizzen und auf Grund langjähriger Erfahrung nicht nur für den orthopädischen Turnlehrer, sondern gibt auch dem mit dem Verfahren nicht vertrauten Arzte Gelegenheit, sich kurz zu orientieren. Menckhoff - Berlin-Dahlem.

---

9. Physikalische Heilmethoden. Wasser, Wärme, Licht.

308. Ernst, Lichtbehandlung von chirurgischer Tuberkulose. Finsens Lichtinstitut. (Verhandl. d. Kopenhagener med. Gesellsch.) Hospitalstid. 1921, 8.

Resümee: Elektrischer Lichtbogen und Quarzlampe. Für Patienten mit alten Fisteln an Schultern, Hüfte, Becken und Wirbelsäule ist die Prognose mala quoad sanationem completum. Man kann ein halbes bis ein Jahr Lichtbehandlung versuchen, die Patienten werden meistens gebessert, die Fisteln heilen aber nicht.

Tuberkulose im Kniegelenk bei Erwachsenen ist in Fällen, wo man von vornherein ein steifes Gelenk erwarten muß, für Lichtbehandlung nicht geeignet, ebensowenig Fälle mit Subluxation, großen Zerstörungen im Röntgenbild und periartikulären Abszessen. Hier ist Resektion besser.

Bei Kindern sind die Indikationen weiter zu stellen. Kontrakturstellungen muß man bei Apparatverordnung vermeiden. Schlechte Resultate hat das Institut auch bei unkomplizierter Tenosynovitis und bei großen Ulzerationen nach Nephrektomie gehabt. In allen übrigen Fällen gute Resultate.

In der Diskussion wurde von E. Collin das Resultat von Behandlung der chirurgischen Tuberkulose mit Röntgenstrahlen am Reichshospital und Finseninstitut in den letzten 5 Jahren mitgeteilt. 64 Fälle von ossären und synovialen Leiden geheilt.

Collin meint, daß 1. die Synovialtuberkulose sehr wenig vom Licht beeinflußt wird, am besten noch von Röntgenstrahlen, und 2. daß die Knochentuberkulose nur etwas von Röntgenstrahlen beeinflußt wird, viel besser aber vom Licht. Die guten deutschen Statistiken kann er nicht verstehen.

H. Scheuermann - Kopenhagen.

Digitized by Google
Original from UNIVERSITY OF CALIFORNIA
Generated on 2019-10-16 14:09 GMT / http://hdl.handle.net/2027/uc1.b3774664
Public Domain in the United States, Google-digitized / http://www.hathitrust.org/access_use#pd-us-google

309. Goetze, Hitzeresistenz lebender Gewebe. Zentralbl. f. Chir. 1921, Nr. 2, S. 58.

Da der Gonokokkus bei 42° abstirbt, hat Verfasser versucht, in Esmarchscher Blutleere Glieder in warmem Wasser zu erhitzen und die Gonokokken dadurch zu töten, am Menschen nur einmal, und zwar bei gonorrhoischer Handgelenksentzündung anscheinend mit gutem Erfolg. Hans Blencke-Magdeburg.

310. Grünbaum, Robert, Behandlung der Perniones mit Diathermie. Wiener klin. Wochenschr. 1920, Nr. 1.

Die üblichen Behandlungsmethoden der Perniones ergeben keine befriedigenden Erfolge; auch die Anwendung der Höhensonne ist nach den Erfahrungen des Verfassers den anderen Methoden nicht überlegen. Grünbaum hat nun in einer Reihe von Fällen bei der Anwendung der Diathermie gute, in manchen Fällen überraschende Resultate erzielt und führt diese darauf zurück, daß die Diathermie auch in den tiefen Gefäßen aktive Hyperämie erzielt; es wird in den gefäßgelähmten Partien die Zirkulation allmählich wieder hergestellt. Verfasser regt an, auch bei schwereren Erfrierungen Diathermie anzuwenden, um damit Extremitätenteile zu erhalten, die sonst der Gangrän verfallen wären. Unter dem Einflusse der Thermopenetration grenzen sich die livid gefärbten, erfrorenen Teile scharf von den hellroten hyperämisierten Partien ab, so daß hierdurch auch ein diagnostisches Hilfsmittel gegeben ist, um zu erkennen, wie tief die Erfrierung reicht. Haudek-Wien.

---

10. Elektrisation. Röntgenologie. Strahlentherapie.

311. Rapp, Ueber eine neue Dickfiltermethode für die Röntgentherapie. Münch. med. Wochenschr. 1921, 3.

Rapp verwendet 3 mm dicke Zinkfilterung, muß dann aber etwa 10 Stunden bestrahlen, um ein starkes Erythem zu erreichen. Die Erfolge waren bei Karzinomen usw. gute. Scharff-Flensburg.

312. Rieder, Ein Ueberblick über die Leistungen der Röntgenstrahlen seit ihrer Entdeckung. (Zum 25jährigen Jubiläum der Röntgenstrahlen.) Münch. med. Wochenschr. 1921, 4.

Zu kurzem Referat nicht geeignet. Scharff-Flensburg.

313. Rothbart, Eine Modifizierung d. h. Improvisierung des Wehneltschen Unterbrechers. Münch. med. Wochenschr. 1921, 10.

Zur Ersparung von Platin wird in das zugeschmolzene Ende eines Glasrohres ein 1—1,5 cm langes Stück Platindraht so eingeschmolzen, daß sein Ende in den Hohlraum des Glasrohres hineinreicht. Dies wird dann mit Quecksilber gefüllt. Scharff-Flensburg.

314. Sonntag, Ein Beitrag zur Aktinotherapie maligner Tumoren, insbesondere ein mit Röntgenstrahlen geheiltes Oberarmsarkom. Zentralbl. f. Chir. 1921, Nr. 2, II.

1. Radium und Mesothorium nur bei leicht zugänglichen Tumoren verwendbar.

2. Kombinierte Röntgenradiumtherapie sind vor jeder operativen Therapie auch bei vorgeschritteneren Tumoren anzuwenden.

Digitized by Google
Original from UNIVERSITY OF CALIFORNIA
Generated on 2019-10-16 14:10 GMT / http://hdl.handle.net/2027/uc1.b3774664
Public Domain in the United States, Google-digitized / http://www.hathitrust.org/access_use#pd-us-google

3. Größte Anwendungsmöglichkeit von Röntgenstrahlen bei sehr weit vorgeschrittenen, inoperablen Tumoren.

4. Das Sarkom, besonders das bösartige Sarkom Jugendlicher, reagiert auf Röntgenstrahlen vorzüglich. Hans Blencke - Magdeburg.

***315. Wetterer,** Handbuch der Röntgen- und Radiumtherapie, Bd. I. 3. umgearbeitete und vermehrte Auflage. Verlag: Otto Nemnich, München und Leipzig 1919.

In diesem ersten Bande werden die Grundlagen der Röntgentherapie an der Hand physikalisch-technischer Erläuterungen eingehend dargestellt, während die noch folgenden Bände einerseits den klinischen Teil, anderseits die Grundlagen der Radium- und Mesothoriumtherapie nebst klinischem Teil behandeln — früher war alles in einem Bande! —. Diese Grundlagen sind in so vorzüglich klarer und eindrucksvoller Weise geschildert und durch kurze entstehungsgeschichtliche Bemerkungen erläutert, daß der Leser nach gründlichem Studium des Werkes nicht nur das Wesen der Röntgenstrahlen versteht, sondern auch über die Wirkungen, die so unendlich mannigfach verschieden sein können, im klaren ist, folglich auch bei genügender Anwendung aller Folgerungen in guter und sicherer Weise die Apparatur beherrscht. Möge das Handbuch einen der unendlich großen Arbeit entsprechenden Wirkungskreis finden. Fordemann - Zehlendorf.

Stromeyer, Röntgenbehandlung der Gelenktuberkulose **320.**

---

11. Angeborene Deformitäten im allgemeinen.

316. Duken, Ueber Zwei- bzw. Eingliedrigkeit von Fingern und Zehen, zugleich ein Beitrag zur Kenntnis der familiär kongenital auftretenden Mißbildungen an Händen und Füßen. (Med. Gesellsch. zu Jena, 9. Juni 1920.) Münch. med. Wochenschr. 1921, 5.

Vorstellung einer Frau mit ihrem 9 Monate alten Kind mit angeborenen Verschmelzungen von Phalangen der Finger und Zehen. Scharff - Flensburg.

317. Glass, Seltene multilokuläre Cyste der Haut am Unterarm. Zentralbl. f. Chir. 1921, Nr. 3, IV.

Beschreibung einer operativ entfernten hühnereigroßen multilokulären Cyste der Haut an der Streckseite des Unterarmes, die den Dermoidcysten zuzurechnen ist. Hans Blencke - Magdeburg.

318. Valentin, Zur Kenntnis der Geburtslähmung und der dabei beobachteten Knochenaffektionen. Zentralbl. f. Chir. 1921, Nr. 2, S. 58.

Bei der Geburtslähmung findet sich röntgenologisch eine Schädigung der Epiphyse des Humeruskopfes infolge der Nervenverletzung, die auch die die Epihyse versorgenden Nerven getroffen hat. Hans Blencke - Magdeburg.

---

12. Erworbene Deformitäten im allgemeinen.

319. Krabbe, K. H., Ueber wahre Muskelhypertrophie. Hospitalstid. 1921, Nr. 9.

Krabbe teilt folgenden Fall mit: 21jähriger Fischer wird untersucht auf Marinetauglichkeit. Familie gesund. 13 Jahre alt bekam er eine Krankheit

Digitized by Google
Original from UNIVERSITY OF CALIFORNIA
Generated on 2019-10-16 14:10 GMT / http://hdl.handle.net/2027/uc1.b3774664
Public Domain in the United States, Google-digitized / http://www.hathitrust.org/access_use#pd-us-google

ohne Fieber, war plötzlich gelähmt auf beiden Beinen, hatte keine Schmerzen, lag 2 Tage zu Bett. Nach und nach wurde er besser, aber die Kraft in den Beinen wurde nie so gut als vorher. Gleichzeitig wurden die Waden dicker und erreichten in kurzer Zeit den gegenwärtigen Umfang. Er kann als Fischer arbeiten, aber wird bald müde und bekommt Schmerzen in den Waden. Die Schmerzen schwinden, wenn er in Ruhe ist. Im übrigen gesund. Sella turcica normal. Enorme Hypertrophie von beiden Triceps surae. Tonus, Sensibilität, Koordination, Patellar-, Achilles- und Plantarreflex normal. Keine Degenerationsreaktion. Exzision von zwei Stücken des rechten Gastrocnemius: Makroskopisch normale Muskulatur. Mikroskopisch: die meisten Fibrillen bedeutend im Volumen vergrößert, einzelne atrophisch und ein Teil normal. Die Längsstreifung sehr deutlich. In den hypertrophischen Fibrillen lagen die Kerne nicht allein am Rande, sondern auch im Zentrum, ein weiterer Teil waren verästelte Fibrillen.

Die Literatur über diese Krankheit wird mitgeteilt. Das Leiden ist nur wenig in den Handbüchern behandelt. Relativ viele Fälle sind nach Typhus mit Phlebitis entstanden, einzelne auch nach Neuritis oder Myositis.

Verfasser meint, es handelt sich in den übrigen Fällen um eine Polyneuritis mit sekundärer Hypertrophie, wobei er vermutet, daß die reparativen Prozesse überhandnehmen und erst eine Atrophie, dann eine Hypertrophie der Muskulatur entsteht. H. Scheuermann - Kopenhagen.

Blencke, Zur Frage der Hungerosteopathie **323.**

---

13. Orthopädische Tuberkulose.

320. Stromeyer, Die Dauerresultate der konservativen Behandlung der chirurgischen Tuberkulose unter besonderer Berücksichtigung der Bestrahlung. (Med. Gesellsch. z. Jena, 24. März 1920.) Münch. med. Wochenschr. 1920, 50.

Gute Erfolge bei 46 Gelenktuberkulosen. Röntgenbestrahlung mit kleinen Dosen (bei Hüftgelenken etwa 25 % durch 2—3 mm Aluminium nach Kienböck gemessen). Bei Knie- und Hüftgelenken Streckverband, kein Gipsverband. Freilicht- und Sonnenbehandlung.

Guleke ist von den günstigen Erfolgen der Röntgenbestrahlung der Tukerkulose der großen Gelenke noch nicht sicher überzeugt und hält mehr von der natürlichen Sonnenbestrahlung und Freiluftbehandlung.

Buchholz und Duken weisen auf die Schwierigkeit der Dosierung der Röntgenstrahlen hin. Scharff - Flensburg.

Hertz, Wassermannreaktion bei orthopädischer Tuberkulose **295.**

---

14. Rachitische Deformitäten.

321. Freise, Untersuchungen über die Ernährungstherapie der Rachitis. (Med. Gesellsch. z. Leipzig, 4. Mai 1920.) Münch. med. Wochenschr. 1921, 1.

Nach Darreichung von frischen Preßsäften aus Vegetabilien hob sich die Kalkbilanz ohne gleichzeitige Steigerung der Kalkzufuhr bei unveränderter Grundnahrung. Zugleich besserten sich die klinischen Erscheinungen der Rachitis.

Digitized by Google Original from UNIVERSITY OF CALIFORNIA
Generated on 2019-10-16 14:10 GMT / http://hdl.handle.net/2027/uc1.b3774664
Public Domain in the United States, Google-digitized / http://www.hathitrust.org/access_use#pd-us-google

Freise empfiehlt für junge Säuglinge mit Rachitis, ungekochten frischen Preßsaft, z. B. von Karotten, der trinkfertigen Nahrung eßlöffelweise hinzuzufügen, bei älteren Kindern den Preßsaft dem fertiggekochten Gemüse zuzusetzen oder roh trinken zu lassen. Scharff - Flensburg.

322. Stoeltzner, Zur Behandlung der Rachitis mit Lebertran. Münch. med. Wochenschr. 1921, 9.

Die antirachitische Wirksamkeit des Lebertrans beruht auf seinem Gehalt an bestimmten Oxysäuren. Der an sich antirachitisch unwirksame Phosphor erhöht die Wirksamkeit des Lebertrans dadurch, daß er die Oxydation von im Lebertran enthaltenen ungesättigten Säuren zu antirachitisch wirksamen Säuren katalytisch beschleunigt. Durch technische Oxydation des Lebertrans lassen sich antirachitisch sehr wirksame, dem Phosphorlebertran entschieden überlegene Präparate gewinnen, in Gestalt der Kalksalze der Lebertranoxysäuren auch in Form gut einnehmbarer Pulver. Scharff - Flensburg.

---

15. Sonstige chronische Erkrankungen der Knochen, Gelenke und Weichteile.

✲ **323. Blencke, Hans,** Zur Frage der Hungerosteopathie. (Aus der orthopädischen Heilanstalt von Prof. Dr. A. Blencke - Magdeburg.) Veröffentlichungen aus dem Gebiet der Medizinalverwaltung Bd. 11, Heft 3.

Blencke berichtet über 58 Fälle von Hungerosteopathie, von denen 43 männlich, 15 weiblich. Von diesen 58 Fällen kommen insgesamt 49 auf die Zeit vom 12. bis 20. Lebensjahr. Therapeutisch gaben gute Resultate Darreichung von Phosphorlebertran und Kalkpräparaten sowie subkutan Injektion von Adrenalin (1 : 1000). Auch Höhensonnenbestrahlung erwies sich bei den hartnäckigen Fällen als günstig. Fußdeformitäten (Pes planus, plano valgus und valgus) überwogen in 25 % aller Fälle, dann folgten Genu valgum, Coxa vara und endlich Genu varum und Unterschenkelverkrümmungen. Skoliosen kamen zwei zur Beobachtung. Menckhoff - Berlin-Dahlem.

---

16. Deformitäten nach akut entzündlichen Prozessen und Verletzungen.

324. Abrahamsen, H., Epiphysiolysis capitis femoris im besonderen Hinblick auf Coxa vara. (Veröffentlicht in Acta chirurgica scandinavica 1921, Vol. 23, Fasc. III.) Hospitaltid. 1921, Nr. 8.

Resümee: 1. Epiphysiolysis capitis femoris kann sogar nach minimalen Traumen auch bei plötzlichen Bewegungen entstehen.

2. Erstes Trauma kann die Caputkalotte lösen und ein neues Trauma kann die Verschiebung hervorrufen. Versicherungsmäßig muß dies berücksichtigt werden.

3. Die Symptome der Epiphysiolysis können wenig ausgeprägt sich in einzelnen Fällen auf ein Hinken beschränken. Schmerzen sind nicht immer vorhanden.

Digitized by Google
Original from UNIVERSITY OF CALIFORNIA
Generated on 2019-10-16 14:10 GMT / http://hdl.handle.net/2027/uc1.b3774664
Public Domain in the United States, Google-digitized / http://www.hathitrust.org/access_use#pd-us-google

4. Es ist wahrscheinlich, daß sich keine Coxa vara idiopatica findet, die Ursache dazu ist vielmehr in einer Epiphysiolysis capitis femoris zu suchen.

5. Die Röntgenuntersuchung ist notwendig bei den geringsten Symptomen seitens der Hüfte nach Traumen, selbst wenn der Patient nur hinkt. Aufnahme in Lauensteins Lage kann bei zweifelhaftem Falle Auskunft über kleine Verschiebungen geben, die sich auf der ventrodorsalen Photographie nicht wahrnehmen lassen.

6. Die Behandlung dürfte in Reposition und Bandagierung a. m. Lorenz-Löfberg bestehen.

7. Man dürfte selbst in leichten und älteren Fällen versuchen die Fraktur zu reponieren und zu bandagieren.

8. Die Deformierung des Caput nach der Epiphysiolysis gleicht den Deformierungen, die man bei der „idiopathischen Coxa vara" und bei der Arthritis deformans juvenilis trifft. H. Scheuermann - Kopenhagen.

Abrahamsen, Morb. Köhleri **333.** **Krabbe,** Muskelhypertrophie **319.**

---

17. Orthopädische Nervenkrankheiten.

325. Blencke, Hans, Die Scoliosis ischiadica alternans. Archiv f. orthop. u. Unfallchir. Bd. 18, Heft 1—2.

Ausführliche Untersuchung über Wesen und Zustandekommen der ischiadischen Skoliose an der Hand selbstbeobachteter Fälle und solcher aus der Literatur. Blencke schließt sich bezüglich der Entstehung der Verkrümmungen der Ansicht von Erben und Lorenz an, wonach eine spastische Zwangshaltung zur Entspannung des jeweils erkrankten Nervengebietes reflektorisch ausgelöst oder willkürlich eingenommen wird. Die vielen Möglichkeiten der Entspannung des erkrankten Nerven erklären die Verschiedenartigkeit der einzelnen Krankengeschichten, zumal noch ganz verschiedene Nervengebiete erkrankt sein können. Mit der Heilung der Ischias verschwinden dann diese Wirbelsäulenverkrümmungen.

Pfeiffer - Frankfurt a. M.

326. Neel, A., Fünf Fälle von Leiden des Plexus brachialis infolge abnorm großer Processus transversi des siebenten Halswirbels. Hospitalstidende 1920, Nr. 39.

Wenn das Röntgenbild gezeigt hat, daß keine Halsrippen vorhanden sind, muß man daran denken, daß allein große Proc. transversi des siebenten Halswirbels ähnliche Symptome verursachen können. Die Diagnose muß rechtzeitig gestellt werden, ehe erhebliche Atrophie des Armes eingetreten ist. Operation am mittleren Streißler. Scheuermann - Kopenhagen.

Wrede, Beseitigung von größeren Defekten der Armnerven **343.**

---

18. Deformitäten des Rumpfes und der Wirbelsäule einschl. Schiefhals.

327. Gräff, Verschiebung und Strangulation von Herz und großen Gefäßen bei Kyphoskoliose. Zentralbl. f. Chir. 1920, Nr. 48, S. 1479.

Am Präparat Lage des Herzens im Sinus des fast rechtwinklig eingeknickten Sternums, rechtwinklige Biegung der Vena cava superior als Ursache von Stau-

Digitized by Google Original from UNIVERSITY OF CALIFORNIA
Generated on 2019-10-16 14:10 GMT / http://hdl.handle.net/2027/uc1.b3774664
Public Domain in the United States, Google-digitized / http://www.hathitrust.org/access_use#pd-us-google

ungserscheinungen im Cava-superior-Gebiet. Auch starke Biegung der Cava inferior. Befreiung der Gefäße durch geeignete Resektionen des Manubrium sterni und der anliegenden Rippenteile, der Herzspitze durch Entfernung des untersten Teiles des Sternums? Hans Blencke-Magdeburg.

328. Port, Druckempfindlichkeit der Muskulatur bei beginnenden Skoliosen. Münch. med. Wochenschr. 1920, 49.

Bei einer großen Zahl von Fällen von beginnender Skoliose finden sich druckempfindliche Stellen in der Rückenmuskulatur. Es handelt sich um chronischen Muskelrheumatismus, der die Verbiegung der Wirbelsäule bewirkt. Behandlung: sorgfältige Massage der schmerzhaften Muskelteile und Gymnastik zur Wiederherstellung des Muskelgleichgewichts und Muskelgefühls.

Scharff-Flensburg.

329. Staub, Faziale Asymmetrie als Frühdiagnostikum zerviko-dorsaler Skoliosen. Münch. med. Wochenschr. 1921, 12.

Faziale Asymmetrie fehlt bei muskulär bedingten Skoliosen, z. B. bei dem „unsicheren Haltungstyp", während sie in allen Fällen ossär bedingter Skoliosen vorhanden ist. Messung der Entfernung von der Protuberantia mentalis zum Angulus oculi lateralis beider Gesichtshälften mit einer Modifikation des Collinschen Beckenzirkels (zu beziehen bei Frohnhäuser in München). Bei normalen Verhältnissen bilden diese Verbindungslinien die Schenkel eines gleichseitigen Dreiecks, dessen Basis die Verbindungslinie der beiden Anguli oculi laterales ist. Bei zervikaler und zerviko-dorsaler Skoliose entspricht der konvexen Seite der Krümmung der längere Schenkel des Dreiecks. Scharff-Flensburg.

330. Zumpe, Im Röntgenbild sichtbare Veränderungen der Wirbelsäule bei der Bechterewschen Krankheit. (Gesellsch. f. Natur- u. Heilk. z. Dresden, 13. März 1920.) Münch. med. Wochenschr. 1920, 50.

Demonstration der Röntgenbilder von Spondylitis traumatica (Kümmell), Spondylitis deformans, Strumpellscher ankylosierender Wirbelsäulenentzündung, Bechterewscher Krankheit und Spondylarthritis ankylopoetica Fränkel. Scharff-Flensburg.

Szubinski, Trapeziuslähmung **340.**

19. Deformitäten der Arme.

Linnartz, Fingerbeugesehnenverletzung **339.** **Valentin,** Geburtslähmung **318.**

20. Deformitäten des Beckens und der Beine.

331. Fromme, Ueber die sogenannte Osteochondritis coxae und ihre Identität mit der Arthritis deformans coxae. Zentralbl. f. Chir. 1921, Nr. 5, I.

Frommes Auffassung vom Wesen der Osteochondritis coxae und anderer Gelenke ist die, daß jede Störung im normalen Ablauf der neoplastischen Knochenbildung unter dem Gelenkknorpel das klinische Bild der Osteochondritis hervorrufen kann. Bei eintretender Störung entstehen nacheinander zungen- und brückenartige Vorsprünge des Knorpels, Knorpelinseln, beginnende Callusbildung,

Digitized by Google
Original from UNIVERSITY OF CALIFORNIA
Generated on 2019-10-16 14:10 GMT / http://hdl.handle.net/2027/uc1.b3774664
Public Domain in the United States, Google-digitized / http://www.hathitrust.org/access_use#pd-us-google

metaplastische Knochenbildung vom Bindegewebe des Markes aus und die Sklerosierung des Knochens. Eine einheitliche Aetiologie gibt es nicht, die selten in Störungen der Zirkulation und in Entzündung, viel häufiger auf Traumen beruht, vor allem bei Rachitis und Spätrachitis. Die rachitische Störung und ein leichtes Trauma kommen pathogenetisch am häufigsten in Betracht. Ein Fromme zur Verfügung stehendes Präparat von Hüftgelenksknorpel eines Erwachsenen beweist die Identität der Arthritis deformans coxae mit der Osteochondritis.

Hans Blencke - Magdeburg.

332. Wideröe, Zur Aetiologie und Pathogenese des Malum coxae Calvé-Perthes. Zentralbl. f. Chir. 1921, 5, II.

Durch 16monatige Beobachtung und eine Serie von 10 Röntgenbildern eines Falles von Osteochondritis coxae wird Wideröe in seiner Ansicht bestärkt, die Krankheit als ein traumatisches Leiden anzusehen, das röntgenologisch eine 12monatige destruktive und dann eine rekonstruktive Phase erkennen läßt, in der Epiphysenlinie anfangend und sich dann weiter in den Hals hinab und in den Kopf hinauf erstreckend. Ein traumatischer Insult im ersten Dezennium des Lebens ruft eine Calvé-Perthes, etwa 10 Jahre später die Epiphysenlösung, nach Verknöcherung der Epiphyse die typische Fraktur hervor.

Hans Blencke - Magdeburg.

Abrahamsen, Coxa vara **320. Haubenreißer,** Elephantiasis cruris **337. Teske,** Kurze Unterschenkelstümpfe **341.**

---

21. Deformitäten des Fußes.

333. Abrahamsen, H., Morb. Köhleri mit Rücksicht auf die Pathogenese. Hospitalstid. 1921, Nr. 6.

Verfasser teilt folgende Krankengeschichte mit: Ein 7jähriger Knabe wird in den letzten Monaten bald müde und „steif" im rechten Fuß, geht nicht gut, hat aber keine eigentlichen Schmerzen. Rechter Fuß normal, keine Empfindlichkeit. 2 cm Atrophie am rechten Muscul. surae. Röntgen: der Knochenkern des Os naviculare dext. ist nur angedeutet, auf linker Seite normal.

Es wird an das Vorläuferstadium der Köhlerschen Krankheit gedacht und es werden Tablet. glandl. thyreoideae siccat. (2mal täglich 15 Centigramm) gegeben. Nach $2^1/_2$ Monaten verliert der Knabe an Gewicht, und die Tabletten werden abgesetzt. Erneute Röntgenuntersuchung: Man sieht jetzt einen recht großen Knochenkern von unregelmäßiger Form, charakteristisch für die Köhlersche Krankheit. In diesem Fall handelt es sich nicht um ein Trauma, nicht um eine Fraktur in einem dystrophischen Knochen. Man kann sich vielmehr sehr wohl denken, daß das Thyreoidin die Ossifikationsprozesse beschleunigt hat, daß hier demnach eine Anomalie in der Entwicklung vorliegt, wie Köhler annimmt.

H. Scheuermann - Kopenhagen.

334. Blencke, Angeborener Klumpfuß. (Med. Gesellsch. zu Magdeburg, 11. Nov. 1920.) Münch. med. Wochenschr. 1921, 11.

Blencke stellt 16jährigen Patienten vor, den er 8 Jahre vorher mit doppelseitigem schwerem Klumpfuß unblutig behandelt hat mit ausgezeichnetem

Digitized by Google Original from UNIVERSITY OF CALIFORNIA
Generated on 2019-10-16 14:10 GMT / http://hdl.handle.net/2027/uc1.b3774664
Public Domain in the United States, Google-digitized / http://www.hathitrust.org/access_use#pd-us-google

Erfolg. Er weist darauf hin, daß mit der Klumpfußbehandlung begonnen werden soll, sobald sich die Kinder als lebensfähig erwiesen haben. Scharff - Flensburg.

335. Voelcker, Keilresektionen schwerer Klump- und Plattfüße. (Verein d. Aerzte in Halle a. d. S., 27. Okt. 1920.) Münch. med. Wochenschr. 1921, 9.

Vorstellung mehrerer geheilter Fälle. Roux bespricht das Knorpel- und Knochenwachstum nach dem unblutigen Redressement des Klumpfußes.

Scharff - Flensburg.

22. Unblutige Operationen.

Blencke, Angeborener Klumpfuß **334.**

23. Blutige Operationen.

336. Hammesfahr, Zur Technik der freien Fettgewebstransplantation. Zentralbl. f. Chir. 1921, Nr. 4, IV.

Das freie Fetttransplantat wird mit Fadenzügeln in sein vorher hergerichtetes Bett gezogen, ohne mit Pinzetten gequetscht zu werden.

Hans Blencke - Magdeburg.

337. Haubenreißer, Lymphdrainage bei Elephantiasis cruris. Zentralbl. f. Chir. 1921, Nr. 2, I.

Mitteilung des Payr schen Verfahrens, das die operativ freigelegten Unterschenkel- bzw. Oberschenkelmuskeln mit den Rändern der gespaltenen Faszie lose vernäht und damit an das Unterhautzellgewebe, so daß die Pumpkraft der Muskelbewegungen zur Förderung des Lymphstromes benutzt wird. Nachbehandlung mit Massage, Elektrisieren, Bewegungsübungen, Einwicklungen und Hochlagerung des operierten Gliedes. Von 4 Fällen 3 befriedigende Resultate.

Hans Blencke - Magdeburg.

338. Hilgenberg, Ueber Blutstillung durch Muskelstücke. Zentralbl. f. Chir. 1921, Nr. 2, S. 56.

Hilgenberg weist auf die praktische Bedeutung der Muskelüberpflanzung auf blutende Gefäße an Hand zahlreicher Beispiele hin.

Hans Blencke - Magdeburg.

339. Linnartz, Wie läßt sich die Spannung der Sehnenstümpfe bei der Naht alter Sehnenverletzungen ausschalten? Zentralbl. f. Chir. 1921, Nr. 7, VII.

Um die bedenkliche Spannung des zentralen Sehnenstumpfes nach der Naht einer alten Sehnenzerschneidung auszuschalten, extendierte Linnatz unter erträglichen Schmerzen in einem Falle den zentralen Sehnenstumpf 48 Stunden lang von einer proximal der Operationswunde durch Haut und Sehne durchgestochenen Drahtnadel aus mit vollem Erfolge. Er bittet um Nachprüfung seines Verfahrens. Hans Blencke - Magdeburg.

340. Szubinski, Ersatz des gelähmten Trapezius durch Faszienzügel. Zentralbl. f. Chir. 1921, 1, V.

Nachtrag zu Nr. 38 des Jahrganges 1920, daß Rothschild bereits 1910 eine ähnliche Methode angegeben und mit derselben gleichfalls vollen Erfolg gehabt habe. Hans Blencke - Magdeburg.

Digitized by Google
Original from UNIVERSITY OF CALIFORNIA
Generated on 2019-10-16 14:10 GMT / http://hdl.handle.net/2027/uc1.b3774664
Public Domain in the United States, Google-digitized / http://www.hathitrust.org/access_use#pd-us-google

341. Teske, Ueber die Femurosteotomie bei osteogener Kniekontraktur kurzer Stümpfe. Zentralbl. f. Chir. 1921, Nr. 7, VI.

Auch bei kurzen Unterschenkelstümpfen über 7—8 cm Stumpflänge, wo das Tragen einer Kniegängerprothese abgelehnt wird, empfiehlt Teske die keilförmige Femurosteotomie bei Knieankylosen bzw. osteogenen Kontrakturen (Payr) unter Aussägung des Knochenkeils und mit Steinmannscher Extension. Hans Blencke - Magdeburg.

342. Wiemers, Sehnen- und Muskeloperationen in der modernen Orthopädie. (Allgem. ärztl. Verein zu Köln, 21. Juni 1920.) Münch. med. Wochenschr. 1921, 3.

Besprechung der einzelnen Muskel- und Sehnenoperationen.

Scharff - Flensburg.

343. Wrede, Die Nervenverlagerung zur Erreichung einer direkten Nervennaht. Zentralbl. f. Chir. 1921, Nr. 2, S. 53.

Durch Nervenverlagerung gelingt es den Ulnaris am Oberarm bis 9 cm, am Unterarm bis 12 cm zu verlängern. Die Knochenverkürzung hat Perthes in 11 Fällen mit gutem Erfolg ausgeführt, 2mal erhielt er Infektion. Eine Verkürzung von 10 cm schadet den Muskeln nicht. Hans Blencke - Magdeburg.

Voelcker, Keilresektionen bei Klump- und Plattfuß **335.**

24. Unfallpraxis. Gutachten.

25. Soziale Gesetzgebung. Krüppelfürsorge.

344. Weiler, Der Arzt in der Kriegsbeschädigtenfürsorge. (Aerztl. Bezirksverein München-Stadt, 15. Februar 1921.) Münch. med. Wochenschr. 1921, 8.

Von den Leitsätzen seien folgende angeführt: „1. Es ist unzulässig, ärztliche Gutachten ohne Aufforderung von Behörden und ohne Vorlage der Gesamtakten abzugeben. 2. Gegen die Ausstellung von Bescheinigungen oder Krankheitsberichten zuhanden von Behörden besteht kein Einwand; im Gegenteil ist die Einholung solcher sehr erwünscht. Unzulässig ist es jedoch, solche dem Kranken auszuhändigen. 3. Der Bezirksverein wählt eine Kommission mit dem Auftrage, bei allen einschlägigen Behörden dahin zu wirken, daß unaufgefordert eingehende Gutachten überhaupt nicht, Berichte und Bescheinigungen nur unmittelbar von Aerzten angenommen werden."

Die Grundsätze wurden für das gesamte Gutachterwesen gutgeheißen und angenommen. Scharff - Flensburg.

26. Standesangelegenheiten. Personalien.

Herr Prof. Dr. Hans Spitzy, Wien, ist zum Hofrat ernannt worden.

Anmerkung zu Artikel XXIV.

(Dr. E. Helwig, Ueber einen neuen Meißelschliff.)

Meißel mit derartigem Schliff sind durch die Firma H. Windler, Berlin Friedrichstr. 133, zu beziehen.

Digitized by Google
Original from UNIVERSITY OF CALIFORNIA
Generated on 2019-10-16 14:10 GMT / http://hdl.handle.net/2027/uc1.b3774664
Public Domain in the United States, Google-digitized / http://www.hathitrust.org/access_use#pd-us-google

XXXI.

Aus der orthopädischen Klinik in München.
(Vorstand: Geh. Hofrat Prof. Dr. Fritz Lange.)

Experimentelle Untersuchungen über die Lähmungstypen bei der cerebralen Kinderlähmung.

Von Dr. med. **Gustav Eversbusch,** München.

Mit 8 Abbildungen.

Wie der Hemiplegie der Erwachsenen so ist im Allgemeinen auch der hemiplegischen Form der cerebralen Kinderlähmung ein charakteristischer Lähmungstyp eigentümlich. Gewisse mehr oder weniger erhebliche Abweichungen finden sich freilich hier wie dort nicht selten. Beim Erwachsenen ist für solche Abweichungen fast immer eine ausreichende Erklärung zu finden in dem Sitz und dem besonderen Charakter der Hirnläsion. Anders bei der infantilen Hemiplegie. Hier wird bekanntlich ziemlich häufig die Uebereinstimmung zwischen dem an den gelähmten Gliedmaßen festzustellenden Symptomenkomplex einerseits, der topographischen und histologischen Eigenart der zentralen Läsion anderseits vermißt. Gleicher pathologisch-anatomischer Grundlage entspricht dann keineswegs regelmäßig eine gleiche Lähmungsform und umgekehrt. Schon die Aetiologie ganz gleichartig in Erscheinung tretender Paresen ist bei der cerebralen Kinderlähmung eine außerordentlich mannigfaltige: pränatale Aplasien und Agenesien, intrauterine, besonders luetische Infektionen, Geburtstraumen verschiedener Art, postnatale infektiöse Prozesse sind hier zu nennen. Und noch viel bunter ist das autoptisch sich zeigende Bild (Oppenheim [1]): Hämorrhagien in die Hirnsubstanz und in die Hirnhäute, Encephalomalacien auf embolischer und auf thrombotischer Grundlage, Encephalitiden verschiedener Art, insbesondere auch Polioencephalitiden (Strümpell), meningoencephalitische Prozesse kennzeichnen die sog. initialen Läsionen. Und ebenso artverschieden können die residualen Veränderungen sein, als welche alte Erweichungsherde und damit in Zusammenhang stehende Cystenbildungen von sehr stark wechselnder Größe und Ausdehnung, weitverbreitete

Digitized by Google
Original from UNIVERSITY OF CALIFORNIA
Generated on 2019-10-16 14:10 GMT / http://hdl.handle.net/2027/uc1.b3774664
Public Domain in the United States, Google-digitized / http://www.hathitrust.org/access_use#pd-us-google

Induration der Großhirnrinde und ebensolche unter dem Namen der Porencephalie bekannte Defektbildungen gefunden wurden. Hierher gehören auch die Mikrogyrie, die sog. lobäre Sklerose und schließlich die Residuen abgelaufener encephalitischer und meningitischer Prozesse. Trotz dieser mannigfaltigen pathologisch-anatomischen Veränderungen und trotz des verschiedenartigen topographischen Sitzes ist das klinische Bild der abgelaufenen cerebralen Kinderlähmung, die Lähmungsdeformität auffallend einförmig und geradezu typisch.

Weil für die Erklärung dieser Gleichförmigkeit eine rein anatomische Betrachtungsweise nicht ausreichend erschien, sollte auf anderem Wege Aufschluß gesucht werden.

Bevor auf die Art der zu diesem Zwecke angestellten Versuche eingegangen wird, seien zunächst die verschiedenen Bilder der kindlichen Hemiplegie in ihren uns typisch erscheinenden Umrissen gezeichnet.

Bekanntlich ist bei der durch apoplektischen Insult entstandenen Hemiplegie des Erwachsenen für gewöhnlich die Schädigung der oberen Extremität eine stärkere als die der unteren. Die Beweglichkeit des Beins pflegt in höherem Maße zurückzukehren als die des Armes. Ganz ähnlich verhält es sich auch bei der cerebralen Kinderlähmung. Die charakteristische Grundform der halbseitigen Lähmung ist hier nach König [2] folgende: „Der Arm ist an den Rumpf gedrückt, der Vorderarm steht in halber Pronation und ist gegen den Oberarm rechtwinklig gebeugt. Der Ellbogen haftet am Körper. Die Hand ist gebeugt und ulnarwärts geneigt, die Finger sind mehr oder minder in die Hohlhand geschlagen, wobei sie den Daumen überdecken.“ — Am Bein finden sich leichte Adduktion und Einwärtsrotation des Oberschenkels, geringe Beugung im Knie und Pes equino-varus.

Abweichungen von diesem Grundtypus kommen ziemlich häufig vor, sowohl im Sinne leichterer, als auch schwererer Veränderungen. König (l. c.) hat eine größere Anzahl von Variationen der Armlähmungen bei der cerebralen Kinderlähmung beschrieben. Auch wir konnten an einem größeren Krankenmaterial der Münchener orthopädischen Klinik und der Landesanstalt für krüppelhafte Kinder (München-Harlaching) ganz bestimmte Lähmungsgrade feststellen, die sich ohne Zwang in leichte, mittelschwere und schwere Formen klassifizieren ließen.

Im Interesse einer möglichst gleichmäßigen und genauen Analysierung wurden die Kranken stets nach folgendem Schema untersucht:

Digitized by Google
Original from UNIVERSITY OF CALIFORNIA
Generated on 2019-10-16 14:10 GMT / http://hdl.handle.net/2027/uc1.b3774664
Public Domain in the United States, Google-digitized / http://www.hathitrust.org/access_use#pd-us-google

1. Habituelle Haltung der gelähmten Gliedmaßen. Ruhige Haltung oder Athetose bzw. Chorea?

2. Passive Beweglichkeit.

3. Aktive Beweglichkeit und Kraftleistung. Gebrauchsfähigkeit.

4. Verhalten der Reflexe.

5. Tonus, Verkürzung (spastische und reelle Kontraktur) und Ueberdehnung der Muskulatur.

6. Inaktivitätsatrophie der Muskeln und des Skeletts. Verhalten der Haut.

Die Lähmungserscheinungen an der von den Hirnnerven versorgten Muskulatur wurden nicht berücksichtigt. Von der Untersuchung wurden auch von vornherein die Formen der bilateralen Hemiplegie, der Diplegie und Tetraplegie usw. ausgeschlossen. Doch dürften unsere Untersuchungsergebnisse mit der nötigen Vorsicht auch für die Deutung dieser prinzipiell gleichartigen Lähmungsformen zu verwerten sein.

Die leichten Formen der infantilen cerebralen Hemiplegie zeigen etwa folgendes Bild:

1. In Ruhe zeigt der von der Lähmung betroffene Arm außer einer leichten Atrophie und einer gewissen Schlaffheit, besonders der Hand und der Finger wenig Auffälliges. Bei genauerem Zusehen stellt sich aber meist heraus, daß die Finger in den Grundgelenken etwas überstreckt und in den Interphalangealgelenken leicht gebeugt gehalten werden. Manchmal sind sie auch ein wenig gespreizt. Auch die Hand pflegt leicht volar gebeugt und mehr oder minder ausgesprochen ulnarflektiert zu sein, der Unterarm ist bei mäßiger Pronationsstellung entweder gestreckt oder etwa 150—160° gebeugt (vgl. Abb. 1 a). Bei einem großen Prozentsatz der Fälle verharren die Hand und die Finger nicht für längere Zeit in dieser Haltung, sondern führen nach kürzerer oder längerer Pause immer wieder ganz langsame, offenbar unwillkürliche Bewegungen aus im Sinne einer stärkeren Ueberstreckung, Beugung und namentlich auch Spreizung (athetotische Bewegungen vgl. Abb. 2 a). Die habituelle Haltung des Beins zeigt entweder gar nichts Auffälliges, oder es findet sich ein geringer Grad von Spitzfußstellung.

2. Bei Prüfung der passiven Beweglichkeit findet sich in den großen Gelenken des gelähmten Arms meist nur normale Exkursionsfähigkeit, dagegen können Hand und Finger fast regelmäßig stark

Digitized by Google
Original from UNIVERSITY OF CALIFORNIA
Generated on 2019-10-16 14:10 GMT / http://hdl.handle.net/2027/uc1.b3774664
Public Domain in the United States, Google-digitized / http://www.hathitrust.org/access_use#pd-us-google

überstreckt, letztere auch überspreizt werden. Manchmal ist die Radialflexion des Handgelenks etwas eingeschränkt, ebenso wie die Supination. An der gleichseitigen unteren Extremität ist häufig eine leichte Einschränkung der Dorsalflexion bei vermehrter plantarer Exkursionsfähigkeit festzustellen.

3. Bei aktiven Bewegungen stellt sich die durch die Lähmung gesetzte Störung häufig als eingreifender heraus. Arm und Hand, insbesondere auch die Finger werden auffallend ungeschickt und kraftlos bewegt, ihre Gebrauchsfähigkeit ist namentlich durch Behinderung der Ellenbogenstreckung, der Supination und des Faustschlusses stark beeinträchtigt. Feinere Bewegungen, wie z. B. Schreiben, müssen deshalb meist mit der gesunden Hand ausgeführt, dagegen kann die gelähmte Seite zum Essen, Waschen, An- und Auskleiden usw. meist leidlich gut benutzt werden. Der Gang zeigt häufig nichts Auffälliges, oft aber doch ein leichtes Nachschleifen der Fußspitze. Die Kranken können meist lange unbehindert marschieren, erst nach einigen Stunden pflegt das Bein der gelähmten Seite etwas zu ermüden.

4. Die Sehnenperiostreflexe des Armes sind meist etwas gesteigert, während am Bein ein deutlicher Unterschied zwischen den Reflexen der gelähmten und der gesunden Seite für gewöhnlich vermißt wird.

5. Verkürzungen und Ueberdehnungen der gelähmten bzw. passiv überstreckten Muskulatur sind bei diesen leichten Formen der cerebralen Kinderlähmung meist nur in sehr geringem Grade nachweisbar. Eigentliche spastische Erregungszustände einzelner Muskeln finden sich selten, am ehesten noch bei den Pronatoren des Unterarms und am M. flexor carp. ulnar. Bei den mit Athetose verbundenen Fällen ist eine leichte Ueberdehnung der Fingerbeuger infolge der Hyperextensionsbewegungen manchmal zu beobachten. Es fällt überhaupt ziemlich häufig eine gewisse Schlaffheit der Hand- und Fingermuskulatur auf.

Am Bein ist nur ein mäßiger Spasmus des Gastrocnemius in den Fällen von leichtem Spitzfuß zu fühlen; sonst pflegt die Muskulatur normalen Tonus zu zeigen.

6. Die Inaktivitätsatrophie der Muskulatur und des Skeletts zeigt sich deutlich nur an der meist leicht verkürzten oberen Gliedmaße, besonders an der Hand und den Fingern; an der unteren fehlt sie oft ganz oder ist sehr gering. Auch die Haut ist entsprechend

Digitized by Google
Original from UNIVERSITY OF CALIFORNIA
Generated on 2019-10-16 14:10 GMT / http://hdl.handle.net/2027/uc1.b3774664
Public Domain in the United States, Google-digitized / http://www.hathitrust.org/access_use#pd-us-google

der geringen Motilitätsstörung meist gut durchblutet, warm und von normalem Turgor.

Die mittelschweren Formen der kindlichen cerebralen Hemiplegie sind vor allem durch das stärkere Hervortreten von spastischen Lähmungserscheinungen charakterisiert. Das zeigt schon 1. die habituelle Haltung der gelähmten Gliedmaßen: Der Oberarm ist leicht adduziert und einwärtsrotiert, im Ellenbogengelenk besteht stärkere Beugung, der Unterarm ist in ausgesprochener Pronationsstellung fixiert. Das bis zum rechten Winkel gebeugte Handgelenk ist stark ulnarflektiert, die Finger sind mehr oder minder stark gebeugt.

Das etwas adduzierte und einwärtsrotierte Bein ist im Kniegelenk mäßig gebeugt; der Fuß befindet sich in Equino-varus-Stellung. Häufig sind auch die Zehen anormal gebeugt.

Athetotisch-choreatische Bewegungen der Hand und Finger, manchmal auch der Zehen werden nicht selten beobachtet. In einzelnen, ziemlich seltenen Fällen weicht die habituelle Haltung der gelähmten Gliedmaßen von der eben geschilderten Norm ab insofern, als sie nicht konstant ist. Es wird dann bei dem gleichen Kranken je nachdem eine ausgesprochene Beuge- und Pronationskontraktur und dann wieder ein richtiger Streckkrampf beobachtet. Der Uebergang von der einen zur anderen Haltung vollzieht sich anscheinend ganz unwillkürlich und oft im Anschluß an einen Lagewechsel des Armes unter ruckweisen langsamen Bewegungen. Auch auf die Hand und die Finger kann sich dieser Wechsel zwischen Beugung und Streckung ausdehnen. Am Bein konnte dabei ein derartiger Haltungswechsel nicht beobachtet werden. Auffallend war nur auch hier manchmal ein Wechsel im Tonus der antagonistisch wirkenden Muskeleinheiten, derart, daß zu Zeiten ein stärkerer Spasmus der Beuger, ein anderes Mal ein solcher des Quadriceps zu fühlen war.

2. Passive Bewegungen stoßen in diesen mittelschweren Fällen schon im Schultergelenk auf einen gewissen Widerstand. Stärker macht sich die Einschränkung der Bewegungsfähigkeit im Ellenbogengelenk fühlbar, wo nur nach Ueberwindung starken Widerstandes mehr oder minder vollkommene Streckung erzielt werden kann. Auch beim Versuch, den Vorderarm zu supinieren, macht sich ein wechselnd starker Widerstand fühlbar, ebenso bei der Radialflexion. Streckung

Digitized by Google
Original from UNIVERSITY OF CALIFORNIA
Generated on 2019-10-16 14:10 GMT / http://hdl.handle.net/2027/uc1.b3774664
Public Domain in the United States, Google-digitized / http://www.hathitrust.org/access_use#pd-us-google

des Handgelenkes und der Finger, sowie deren Spreizung sind dagegen in vollem Maße möglich. Am Bein pflegen die Abduktion und Außenrotation etwas erschwert zu sein, ebenso auch Kniestreckung, Dorsalflexion und Supination des Fußes.

3. Den stärkeren spastisch-paretischen Erscheinungen entspricht auch eine stärkere Beeinträchtigung der aktiven Beweglichkeit. Die Bewegungen im Schultergelenk sind merklich behindert, insbesondere Abduktion und Außenrotation, bei guter Beugefähigkeit des Ellenbogens ist Streckung nur unvollkommen möglich, ebenso auch die Supination. Die Hand kann aktiv nicht in normaler Weise gestreckt und radialwärts gebeugt werden. Auch die willkürliche Streckung und Spreizung der Finger sind erheblich eingeschränkt. Dadurch ist die Gebrauchsfähigkeit der Hand so stark beeinträchtigt, daß praktisch mit ihr so gut wie nichts angefangen werden kann. Nur für die primitiveren Funktionen wie z. B. das Aufstützen ist der gelähmte Arm zu verwenden. Auch am Bein ist in diesen mittelschweren Fällen die Störung höhergradig, wenn auch nicht so stark wie an der oberen Extremität. Außenrotation und Abduktion, Streckung des Knies, Dorsalflexion und Pronation des Fußes sind wieder deutlich erschwert, mehr als bei passiven Bewegungen. Der Gang ist ausgesprochen hinkend, spastisch-paretisch. Der Fuß wird leicht zirkumduziert und schleift mit Spitze und Außenrand nach. Entsprechend der Verkürzung des Beins steht die Schulter auf der gelähmten Seite tiefer, die Wirbelsäule stellt sich in eine nach dieser Seite konvexe Skoliose ein.

4. Die Reflexe sind entsprechend der stärkeren spastischen Lähmung besonders am Arm erheblich gesteigert.

5. Die Bewegungsbehinderung ist durch leichte Spasmen im M. pectoral. major, im M. biceps, M. brachial. int., M. brachioradialis begründet, vor allem aber durch stärkere spastische Kontrakturen (Verkürzungen) der Pronatoren, der Hand- und Fingerbeuger. Die Fingerstrecker sind ebenso wie die Extensoren der Hand nicht selten infolge der Beugekontraktur überdehnt. In den Fällen von habituellem Haltungswechsel sind auch die Armstrecker (M. triceps) spastisch erregt. Am Bein ist regelmäßig ein Spasmus der Adduktoren, des M. biceps und der Mm. semi-membranosus und -tendinosus zu fühlen. Auch der Quadriceps und die Abduktoren können Hypertonie zeigen. Die Wadenmuskulatur ist stets deutlich kontrakturiert und durch die stärkere Spitzfußstellung sind Tibial. anticus und Extens. digit. mehr oder minder erheblich überdehnt.

Digitized by Google
Original from UNIVERSITY OF CALIFORNIA
Generated on 2019-10-16 14:10 GMT / http://hdl.handle.net/2027/uc1.b3774664
Public Domain in the United States, Google-digitized / http://www.hathitrust.org/access_use#pd-us-google

6. Atrophie der Muskulatur, Verkürzung der Gliedmaßen, Zirkulationsstörungen der Haut entsprechen dem höheren Grad der Lähmungserscheinungen.

Die schweren Formen der infantilen Hemiplegie unterscheiden sich von den ebengeschilderten vor allem durch das noch stärkere Hervortreten der spastischen Kontrakturen.

1. Das zeigt schon sehr deutlich die Betrachtung der habituellen Haltung: Der Arm ist ganz fest an den Thorax angedrückt, im Ellenbogen recht- oder sogar spitzwinklig gebeugt und stark proniert, die Hand maximal ulnarflektiert, die Finger krampfhaft zur Faust geschlossen. Das in der Hüfte und im Knie stark kontrakturierte, adduzierte und einwärtsrotierte Bein zeigt ausgesprochenen Spitzfuß (vgl. Abb. 3a). Die hochgradigen Spasmen schließen so gut wie immer athetotische und choreatische Bewegungen aus. Aus dem gleichen Grunde ist bei diesen schweren Lähmungen auch nicht der oben beschriebene Wechsel der habituellen Haltung zwischen Beugung und Streckung zu finden.

2. Passive Bewegungen sind besonders in Hand-, Finger- und Fußgelenken nur in sehr geringem Umfange möglich; auch die anderen Gelenke der gelähmten Seite haben infolge der hochgradigen Spasmen nur eine geringe Exkursionsfähigkeit. Im Hüft-, Knie- und Fußgelenk besteht ebenfalls nur geringe passive Beweglichkeit.

3. Daß die aktive Bewegungsfähigkeit der gelähmten Glieder sehr gering ist, versteht sich von selbst. Der Arm, insbesondere Hand und Finger, sind für den Gebrauch vollkommen ausgeschaltet und auch der Gang ist in sehr hohem Grade behindert.

4. Hochgradige Reflexsteigerung.

5. Die gesamte von der Lähmung befallene Muskulatur ist stark kontrakturiert, soweit sie nicht passiv überdehnt ist (Handstrecker). Besonders erheblich ist die Verkürzung der Arm- und Handbeuger und der Pronatoren. Am Bein sind die Beuger und Adduktoren stark verkürzt und lassen dadurch den regelmäßig daneben vorhandenen Spasmus der Strecker (Quadriceps) und Abduktoren nicht zur Geltung kommen. Wenn dagegen eine Tenotomie der Beuger und Adduktoren das ihrem Antagonisten entgegenstehende Hindernis beseitigt hat, so kommt es häufig zu einer Ueberstreckung im Kniegelenk (Genu recurvatum) und deutlicher Abduktion des Beins. Es wird damit also der bis dahin in seiner Wirkung auf die Stellung des Beins

Digitized by Google
Original from UNIVERSITY OF CALIFORNIA
Generated on 2019-10-16 14:10 GMT / http://hdl.handle.net/2027/uc1.b3774664
Public Domain in the United States, Google-digitized / http://www.hathitrust.org/access_use#pd-us-google

„latente“ Spasmus der Kniestrecker und Abduktoren manifest. Auch der M. gastrocnemius ist meist sehr stark verkürzt und dementsprechend der M. tibial. ant. überdehnt.

6. Die Atrophie der Muskulatur, die atrophische Verkürzung der gelähmten Gliedmaßen sind maximal. Zirkulationsstörungen der Haut fehlen niemals.

Uebergänge zwischen diesen drei Grundtypen der infantilen cerebralen Hemiplegie kommen naturgemäß nicht selten vor, in den meisten Fällen ließen sich aber doch die Lähmungsformen in eine der Kategorien ohne Zwang einordnen. Ohne weiteres fällt die von ganz geringen über mittlere zu schließlich hochgradigen Spasmen fortschreitende Stufenfolge der Paresen ins Auge. Während bei den leichten Formen sich oft noch eine auffällige Schlaffheit gewisser Muskelgruppen und ausgesprochene Neigung zu athetotisch choreatischen Bewegungen findet, welche nach Knoblauch [3] in umgekehrtem Häufigkeitsverhältnis zu der Stärke der motorischen Lähmungserscheinungen auftreten, nimmt die spastische Erregung und Verkürzung bei den schwereren Formen immer höhere Grade an, die unwillkürlichen Bewegungen werden dabei immer seltener.

Von Interesse ist fernerhin die verschiedene Beteiligung der funktionell verschiedenartigen Muskelgruppen an den Kontrakturen. An der oberen Extremität überwiegen, besonders bei den schwereren Lähmungsgraden, die Spasmen und Verkürzungen der Beuger und ihrer Synergisten (der Pronatoren) so sehr, daß sie immer die Stellung des Gliedes maßgebend beeinflussen. Die Strecker, besonders die der Hand und der Finger verfallen dementsprechend einer mehr oder minder beträchtlichen Ueberdehnung. Am Bein dagegen, insbesondere am Oberschenkel sind auch die Strecker (Quadriceps) manchmal fast ebenso kräftig kontrahiert wie die Beuger. Am Unterschenkel hat die Wadenmuskulatur regelmäßig das Uebergewicht und infolge der Spitzfußstellung sind die Fußstrecker meist überdehnt.

Für diese eben geschilderten typischen Lähmungsdeformitäten der cerebralen infantilen Hemiplegie eine einheitliche Erklärung zu suchen, war, wie schon gesagt, der Zweck dieser Arbeit.

Vor 25 Jahren hat F. Lange [4] versucht, tonische Muskelkrämpfe von wechselnder Stärke und Art einheitlich zu erklären.

Es handelte sich um einen Fall von Hypoglossuskrampf bei einem Mädchen, der sich im Verlauf von 2 Jahren nach ursprünglich nur anfallsweisem Auftreten zu einem Dauerzustand entwickelt hatte. Die Zunge wurde tagsüber fast ununter-

Digitized by Google
Original from UNIVERSITY OF CALIFORNIA
Generated on 2019-10-16 14:10 GMT / http://hdl.handle.net/2027/uc1.b3774664
Public Domain in the United States, Google-digitized / http://www.hathitrust.org/access_use#pd-us-google

brochen bis vor die Zahnreihen vorgestreckt gehalten; nur beim Sprechen und Essen konnte sie in die Mundhöhle willkürlich zurückgebracht werden. Auch im Schlafe löste sich regelmäßig der Krampf. Zur Behebung des begreiflicherweise höchst lästigen Zustandes wurde schließlich der linke N. hypoglossus reseziert, wider Erwarten ohne Erfolg. Zur Aufklärung dieses befremdenden Versagens ging F. Lange den Weg des Experiments. Am Hunde wurde nach beiderseitiger Hypoglossusdurchschneidung das rechte periphere Nervenende faradisch gereizt. Dabei ergab sich, daß bei geringer Stromstärke (nach anfänglichen fibrillären Zuckungen in der vom rechten N. hypoglossus innervierten Muskulatur) die Zunge zurückgezogen wurde. Bei weiterer Steigerung der Stromstärke wurde die Zunge vorgeschoben und zwar nach der rechten Seite, wobei sie zwischen Eckzahn und 3.—4. Backzahn durch die Zahnreihe hindurchging. Es wurden also die Rückwärtszieher der Zunge durch schwächere Ströme zur Kontraktion gebracht als die Vorwärtsstrecker.

Eine Erklärung für dieses Verhalten sah F. Lange durch das sog. Ritter-Rollettsche Phänomen gegeben. Ritter [5] hatte schon 1805 gezeigt, daß beim Frosch schwache galvanische Reize, welche den N. ischiadicus treffen, den Fuß regelmäßig beugen, während starke Schläge eine Streckstellung auslösen. Rollett [6] hat dann in den siebziger Jahren des vorigen Jahrhunderts durch zahlreiche eingehende Versuche diese Beobachtung bestätigt und für den faradischen Strom das gleiche nachgewiesen. Aus diesen Versuchen geht hervor, daß funktionell verschiedene Muskelgruppen eine verschieden starke elektrische Erregbarkeit besitzen, daß z. B. die Froschfußbeuger auf solche Reize leichter ansprechen wie ihre Antagonisten, die Rückwärtszieher der Hundezunge leichter als ihre Vorwärtsstrecker.

Daß diese verschieden starke Erregbarkeit funktionell differenter Muskeleinheiten sich nicht auf die periphere Reizung vom Muskel oder Nerv beschränkt, sondern auch bei zentralem Reizort vorhanden ist, läßt sich nach Analogie der Strychninwirkung vermuten. Das Strychnin, dessen Hauptangriffspunkt bekanntlich im reflexübertragenden Apparat des Rückenmarks zu suchen ist und das durch Beseitigung von Hemmungen die Erregbarkeit gegenüber physiologischen Reizen steigert, führt zunächst zu einer Verstärkung der Beugereflexe, dann erst zu tetanischem Krampf der Beuger und Strecker.

Auf Grund dieser Ueberlegungen erschien es möglich, auch für die Lähmungserscheinungen bei der infantilen cerebralen Hemiplegie eine einheitliche Erklärung durch elektrische Reizversuche zu finden.

Die Versuche wurden an einer Anzahl (23) von Patienten der orthopädischen Klinik in München während der zu operativen Eingriffen eingeleiteten Narkosen vorgenommen. Es handelte sich dabei fast durchweg um Kinder im Alter von 2 bis 14 Jahren, nur einige wenige Patienten waren über dieses Alter hinaus. Die Anstellung der Reizversuche an möglichst jugendlichen Individuen war mit Rücksicht

Digitized by Google
Original from UNIVERSITY OF CALIFORNIA
Generated on 2019-10-16 14:10 GMT / http://hdl.handle.net/2027/uc1.b3774664
Public Domain in the United States, Google-digitized / http://www.hathitrust.org/access_use#pd-us-google

auf den Charakter der zu analysierenden Erkrankung erwünscht. Die operativen Eingriffe wurden in der Mehrzahl der Fälle wegen rachitischer Verkrümmungen und poliomyelitischer Lähmungen vorgenommen. Selbstverständlich wurde sorgsam auf normale neurologische Funktion an den der Reizung unterworfenen Extremitäten geachtet.

Es wurde in der Weise vorgegangen, daß bei den in tiefer Narkose befindlichen Patienten die Gesamtmuskulatur entweder der oberen oder der unteren Extremität von dem zugehörigen Nervenplexus aus faradisch gereizt wurde.

Abb. 1a.

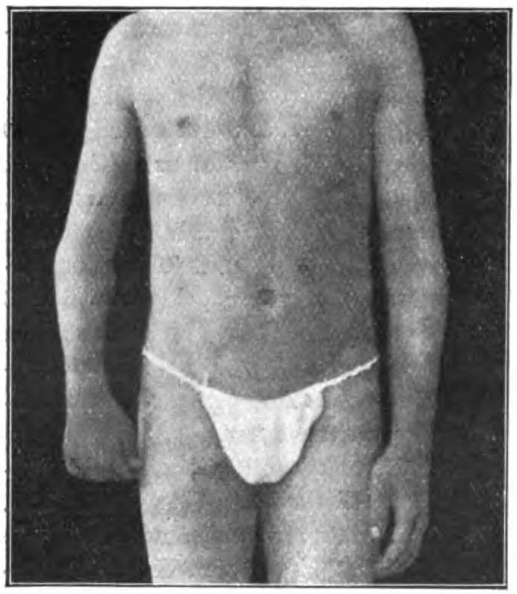

Cerebrale Kinderlähmung. Leichte hemiplegische Form. Leichte Beugung der Finger und des Handgelenks mit geringer Ulnarflexion. Streckung im Ellenbogengelenk.

Benutzt wurde ein von zwei Sekundärelementen zu je zwei Volt Spannung gespeistes Induktorium, dessen Stromstärke in der bekannten Weise gut abgestuft werden konnte. Eine feine Abstufungsmöglichkeit war deshalb unerläßlich, weil nur bei langsamem „Einschleichen" das unerwünscht rasche Auftreten von tetanischen Kontraktionszuständen der Muskulatur vermieden werden konnte. Als Ort der Reizung wurde am Arm die Achselhöhle gewählt, um möglichst nahe an die Primärstämme des Plexus brachialis heranzukommen. Isolierte Reizung der aus dem Plexus hervorgehenden Nerven (Musculocutaneus, Medianus, Radialis, Ulnaris) mußte selbstverständlich als irreführend vermieden werden. Die indifferente Elektrode wurde nahe unterhalb der Clavicula auf den M. pectoralis maj. aufgesetzt. An der unteren Extremität wurde der N. ischiadicus an der Austrittstelle aus dem Foramen ischiad. maj. (unterer Rand des M. glut. max.) gereizt, die Plattenelektrode gut handbreit nach oben aufgesetzt.

Auf eine Wiedergabe der Versuchsprotokolle wird verzichtet und nur in Kürze über das Ergebnis berichtet.

1. Obere Extremität.

Bei schwachen Strömen gingen die Finger aus der durch die tiefe Narkose bedingten entspannten Mittelstellung meist sehr bald in vollkommene Streckung über, entweder nacheinander oder

Digitized by Google
Original from UNIVERSITY OF CALIFORNIA
Generated on 2019-10-16 14:10 GMT / http://hdl.handle.net/2027/uc1.b3774664
Public Domain in the United States, Google-digitized / http://www.hathitrust.org/access_use#pd-us-google

auch gleichzeitig. Spreizung der Finger und Abduktion des Daumens folgten meist. In einer größeren Anzahl von Versuchen wurden die Finger auch mehr oder minder stark überstreckt.

Abb. 1 b.

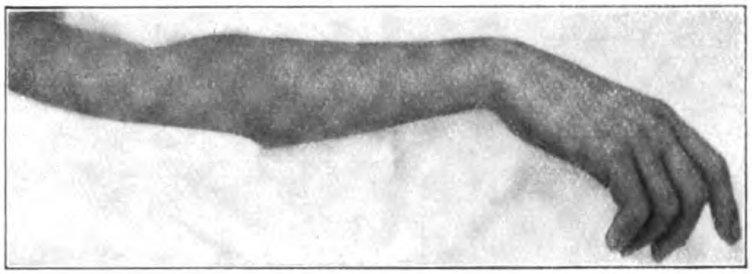

Elektrischer Reizversuch. Schwacher faradischer Strom. Leichte Beugung der Finger in den Grund- und Interphalangealgelenken. Leichte Beugung und Ulnarflexion des Handgelenks. Streckung im Ellenbogengelenk.

Bei vorsichtiger weiterer Steigerung der Stromstärke stellte sich dann Streckung des Handgelenks ein, schließlich wurde auch der Arm supiniert und im Ellenbogen gestreckt (vgl. Abb. 1 b). In unmittelbarem Anschluß daran, häufiger noch kurz

Abb. 2 a.

Cerebrale Kinderlähmung. Leichte hemiplegische Form. Athetose. Überstreckung im Handgelenk und in den Metacarpophalangealgelenken.

Abb. 2 b.

Elektrischer Reizversuch. Stromstärke größer als bei 1 b. „Athetotisches" Stadium (Wechsel zwischen Fingerbeugung und Streckung, Spreizung bzw. Aneinanderlegen der Finger).

vor Eintritt dieses vollständigen Streckzustandes der oberen Extremität gingen Hand und Finger wieder in Beugung über, zunächst die Finger in den Grundgelenken unter gleichzeitigem Aneinanderlegen. Bei gleichbleibender Stromstärke kehrten nun mehrmals innerhalb

Digitized by Google
Original from UNIVERSITY OF CALIFORNIA
Generated on 2019-10-16 14:10 GMT / http://hdl.handle.net/2027/uc1.b3774664
Public Domain in the United States, Google-digitized / http://www.hathitrust.org/access_use#pd-us-google

Abb. 3a.

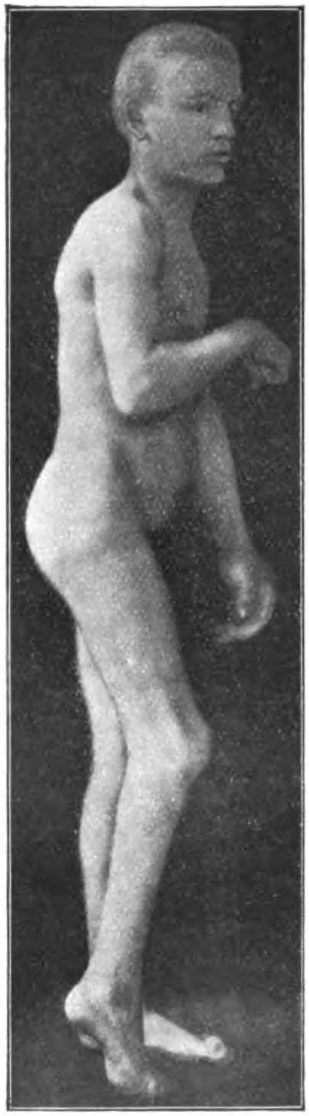

Cerebrale Kinderlähmung. Schwere hemiplegische Form. Hochgradige Beugekontraktur der Finger (Faustschluß). Hochgradige Beugung und Ulnarflexion des Handgelenks. Hochgradige Pronationsbeugekontraktur im Ellenbogen. Starke Adduktion und Einwärtsrotation des Oberarms. Starke Beugekontraktur in Hüfte und Knie. Hochgradige Spitzfußstellung. Starke Adduktion des Oberschenkels.

weniger Sekunden Streckung der Hand und Finger wieder. Dieser Wechsel zwischen Streckung und Spreizung der Finger bzw. der Hand einerseits, deren Beugung und mehr oder minder vollkommenem Faustschluß anderseits wiederholte sich dann noch öfters und erinnerte mit seinem eigentümlich langsamen Bewegungsablauf sehr lebhaft an das Bild der Athetose (vgl. Abb. 2b). Bei weiterem Anschwellen der Stromstärke bekamen schließlich die Finger und Handbeuger endgültig das Uebergewicht, es kam zu festem Faustschluß und maximaler krampfhafter Handgelenksbeugung. Gleichzeitig oder unmittelbar anschließend ging der Unterarm aus der bis dahin eingenommenen Supinationshaltung in eine Mittelstellung zwischen Pronation und Supination über.

Abb. 3b.

Elektrischer Reizversuch. Stärkster faradischer Strom. Hochgradige Beugung in den Fingergelenken (Faustschluß). Starke Beugung im Handgelenk und Ulnarflexion. Hochgradige Beugung des Ellenbogens und Pronation. Starke Adduktion und Einwärtsrotation des Oberarms. (Für die untere Extremität vgl Abb. 4).

Anwendung größter Stromstärke hatte dann endlich auch eine anfangs geringe, schließlich maximale Beugung im Ellbogen und ausgesprochene Pronation zur Folge, fernerhin Adduktion und Einwärtsrotation des Oberarms (vgl. Abb. 3b).

Digitized by Google
Original from UNIVERSITY OF CALIFORNIA
Generated on 2019-10-16 14:10 GMT / http://hdl.handle.net/2027/uc1.b3774664
Public Domain in the United States, Google-digitized / http://www.hathitrust.org/access_use#pd-us-google

2. Untere Extremität.

Am Bein war den einfacheren Bewegungsmöglichkeiten entsprechend der Ablauf der Muskelkontraktionen im Reizversuch klarer zu übersehen wie am Arm.

Bei vorsichtigem Einschleichen mit geringer Stromstärke trat zunächst eine leichte Beugung im Hüft- und Kniegelenk ein, das Bein wurde leicht adduziert und etwas einwärtsrotiert,

Abb. 4.



Elektrischer Reizversuch am Bein. Mittelstarker Strom. Starke Beugung im Hüft- und Kniegelenk. Adduktion. Starke Spitzfußstellung.

Abb 5.

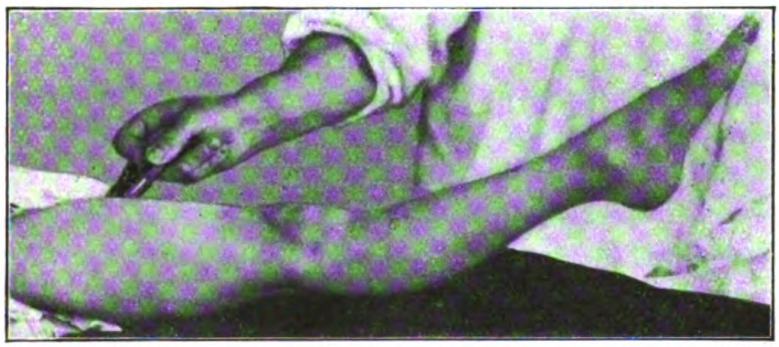

Elektrischer Reizversuch am Bein. Starker Strom. Streckung im Hüft-, Überstreckung im Kniegelenk. Abduktion. Spitzfußstellung.

der Fuß dorsalflektiert und proniert. Bei Steigerung der Stromstärke wurde diese Haltung ausgesprochener (vgl. Abb. 4).

Stärkere Ströme lassen dann einen Umschlag eintreten: Das Bein geht allmählich aus der Flexions-Adduktionshaltung in Mittelstellung und dann in ausgesprochene Hüft- und Kniestreckung, Abduktion, Plantarflexion des Fußes und aus der Pronation in Supination über (vgl. Abb. 5).

Die Reihenfolge der Muskelkontraktionen war also am Arm und am Bein gerade umgekehrt. An ersterem zunächst überwiegende Kontraktion der

Digitized by Google
Original from UNIVERSITY OF CALIFORNIA
Generated on 2019-10-16 14:10 GMT / http://hdl.handle.net/2027/uc1.b3774664
Public Domain in the United States, Google-digitized / http://www.hathitrust.org/access_use#pd-us-google

Strecker und Supinatoren, von distal nach proximal fortschreitend und erst bei stärkeren Strömen ein Ueberwiegen der Beuger und Pronatoren. Am Bein dagegen zuerst Beugung und Pronation und dann Streckung und Supination. Für dieses verschiedenartige Verhalten der Beuger und Strecker, sowie ihrer Synergisten hat Rothmann [7] eine Erklärung in entwicklungsgeschichtlichen Momenten gesucht. Er führt das Ueberwiegen der Beuger am Arm, wie es sich auch bei Hemiplegien findet, zurück auf die Veränderung in der Verteilung und Ausbildung der Extremitätenmuskulatur bei der Annahme des aufrechten Ganges durch den Menschen. Während sich bei den auf allen Vieren gehenden Säugern die Beuger und Strecker ungefähr die Wage halten, hat sich am menschlichen Arm, der seine Strecker nicht mehr als Gehstützen braucht, die Beugemuskulatur stärker entwickelt. Und ebenso bewirkte der aufrechte Gang an den Beinen ein Ueberwiegen der Strecker. Rothmann nimmt weiter an, daß zu diesen stärker entwickelten Armbeugern und Beinstreckern von den Vorderhörnern aus auch zahlreichere motorische Nervenfasern ziehen wie zu ihren schwächer entwickelten Antagonisten. Beim Fortfall der physiologischen zentralen Hemmungen könnten deshalb die funktionell überlegenen, besser innervierten Muskelgruppen das Uebergewicht über ihre Antagonisten gewinnen.

Nicht geklärt wird durch diese Theorie die in unseren Versuchen beobachtete Tatsache, daß auf die schwächeren und mittleren Stromimpulse gerade die funktionell schwächeren Muskeleinheiten (Armstrecker und Beinbeuger) ansprachen, und daß erst starke Ströme den nach Rothmann überlegenen Armbeugern und Beinstreckern das Uebergewicht verschafften.

Von großem Interesse ist es nun — und damit kommen wir auf den Zweck der Untersuchungen zurück — die eben mitgeteilten Ergebnisse der elektrischen Reizversuche mit den Bildern zu vergleichen, wie sie oben für die verschiedenen Lähmungsgrade der infantilen cerebralen Hemiplegie skizziert wurden. Bei diesem Vergleich ergeben sich sehr deutliche Aehnlichkeiten.

1. Arm. Die bei geringer Stromintensität sich einstellende mehr oder minder vollkommene Streckung der Finger und der Hand (vgl. Abb. 1 b) kehrt in charakteristischer Weise in den zahlreichen Fällen von infantiler cerebraler Hemiplegie leichteren Grades wieder, die durch geringgradige Spasmen der Hand- und Fingermuskulatur gekennzeichnet sind (vgl. Abb. 1 a). Der bei Reizung mit etwas stärkerem Strom sich einstellende langsame Wechsel zwischen Streckung und Spreizung der Finger bzw. Streckung des Handgelenks einerseits und deren Beugung anderseits zeigt eine so weitgehende Aehnlichkeit mit der bei der cerebralen Kinderlähmung so häufig beobachteten Athetose, daß die photographischen Aufnahmen einen nennenswerten Unterschied zwischen diesen beiden Bildern kaum erkennen

Digitized by Google
Original from UNIVERSITY OF CALIFORNIA
Generated on 2019-10-16 14:12 GMT / http://hdl.handle.net/2027/uc1.b3774664
Public Domain in the United States, Google-digitized / http://www.hathitrust.org/access_use#pd-us-google

lassen. (Vgl. Abb. 2 b: athetotisches Stadium des Reizversuchs; Abb. 2 a: Athetose bei cerebraler Kinderlähmung.)

Die bei Steigerung der Stromstärke in der Reihenfolge der Reizungskontraktionen sich anschließende Streckung des ganzen Armes hat ihr ausgesprochenes Gegenbild in denjenigen Fällen von cerebraler Kinderlähmung, in denen bei Wechsel der habituellen Haltung des Armes neben spastischer Beugung auch krampfhafte unwillkürliche Streckung desselben beobachtet wurde.

Mittelstarker faradischer Strom ruft fernerhin krampfhafte Kontraktionen der Beugemuskulatur des Armes und der Hand hervor, die ein der bei den mittelschweren Fällen von cerebraler infantiler Hemiplegie beobachteten Lähmungsdeformität sehr ähnliches Bild geben: Bei annähernd rechtwinkliger Beugung im Ellenbogengelenk ausgesprochene Pronation und starke Beugung der Hand und Finger.

Sehr groß ist schließlich die Aehnlichkeit zwischen dem Bild der ausgesprochenen Handgelenksbeugung (krampfhafter Faustschluß), der hochgradigen Ellenbogenbeugung und Pronation sowie Adduktion des Armes, d. h. also dem Bild der bei Anwendung starker Ströme auftretenden Muskelkontraktionen einerseits (vgl. Abb. 3 b) und den hochgradigen Pronationskontrakturen bei den schweren Formen von kindlicher cerebraler Hemiplegie (vgl. Abb. 3 a) andererseits.

2. Auch am Bein ist ein solcher Vergleich von großem Interesse. Freilich ist hier die Aehnlichkeit nicht ganz so in die Augen fallend. Wohl gleicht die bei geringer Reizstärke sich einstellende Beugung in Hüfte und Knie nebst Adduktion weitgehend den Beugekontrakturen des Beins bei der cerebralen Kinderlähmung (vgl. Abb. 4 u. 3 a), doch wird die Haltung des Beins auch in den schweren Fällen von der spastischen Verkürzung der Beuger und Adduktoren bestimmt (vgl. Abb. 3 a). Der gerade auch bei den höhergradigen Lähmungen deutlich fühlbare Spasmus der Strecker und der Abduktoren vermag nur dann zu Streckung des Beins und zu Abduktion zu führen, wenn durch Tenotomie die Antagonisten ausgeschaltet, also das in ihrer Verkürzung gegebene mechanische Hindernis beseitigt ist. Dann aber ergibt sich ganz analog zu dem Verhalten im Reizversuch bei Anwendung starker Ströme (vgl. Abb. 5) eine Ueberstreckung des Beins im Knie (Genu recurvatum) und eine deutliche Abduktion.

Spitzfußstellung (meist Pes equinovarus) ist schließlich wieder beiden Zuständen gemeinsam, sowohl den Lähmungsdeformitäten wie

Digitized by Google
Original from UNIVERSITY OF CALIFORNIA
Generated on 2019-10-16 14:12 GMT / http://hdl.handle.net/2027/uc1.b3774664
Public Domain in the United States, Google-digitized / http://www.hathitrust.org/access_use#pd-us-google

den bei elektrischer Reizung zustande kommenden Bildern und zwar ist diese Stellung selbstverständlich am ausgeprägtesten in den extremen Stadien (vgl. auch Abb. 3 b, sowie 4 u. 5).

Bestehen auch im Einzelnen, besonders an der unteren Extremität, zweifellos gewisse Abweichungen in den beiden Bilderreihen, so ist doch in den großen Zügen die Analogie zwischen den verschiedenen Lähmungstypen der cerebralen infantilen Hemiplegie einerseits und den einzelnen Graden experimentell erzeugter krampfhafter Haltungen der Gliedmaßen anderseits eine sehr weitgehende. Diese starke Aehnlichkeit legt den Gedanken an eine gleichartige Ursache nahe.

Bei den elektrischen Reizversuchen wurden den Gliedmaßen von den sie versorgenden Nervenplexus aus Ströme verschiedener Intensität zugeleitet und diese verschieden starken Ströme veranlaßten die funktionell verschiedenen Muskeleinheiten dazu, sich in einer bestimmten Reihenfolge und Stärke zu kontrahieren. Die physiologischen, von den nervösen Zentralorganen der Muskulatur zufließenden motorischen Impulse sind dabei durch die Narkose ausgeschaltet und ebenso ist durch diese der reflexhemmende, den Tonus der Muskulatur und das Gleichgewicht der Antagonisten regulierende Einfluß der Hirnrinde zurückgedrängt. So kommen die faradischen Reize ungehindert zur Geltung.

Auch unter den pathologischen Verhältnissen der cerebralen Kinderlähmung ist durch die zentrale Läsion, welcher Art sie auch immer sein möge, der koordinierende Hemmungsmechanismus des Großhirns mehr oder minder stark geschädigt; den neuromuskulären peripheren Apparat treffen unausgeglichene Reize von untergeordneten Zentren aus. Durch derartige Reize können an den gelähmten Extremitäten die, sei es aus phylogenetischen, sei es aus anderen Ursachen funktionell überwiegenden Muskelgruppen stärker und vielleicht auch früher spastisch erregt werden als ihre schwächeren Antagonisten. Denn nach Rothmann (l. c.) ist zu vermuten, daß die besser entwickelte und geübte Innervation dieser stärkeren Muskelgruppen z. B. nach einem apoplektischen Insult oder nach einer andersartigen zentralen Läsion eine frühere Restitution und damit auch eine frühere Kontraktion ermöglicht. Je stärker die zentrale Schädigung, je geringer also der noch vorhandene regulierende Einfluß übergeordneter Zentren (Hirnrinde) ist, desto stärker wird dann der Spasmus dieser funktionell überwiegenden Muskeln sein können. Je schwerer also die Lähmung, desto weitgehender werden eben diese Muskeln den Widerstand ihrer

Digitized by Google
Original from UNIVERSITY OF CALIFORNIA
Generated on 2019-10-16 14:12 GMT / http://hdl.handle.net/2027/uc1.b3774664
Public Domain in the United States, Google-digitized / http://www.hathitrust.org/access_use#pd-us-google

Antagonisten überwinden und damit die Stellung oder Haltung der Extremität beeinflussen.

Dieses Verhalten der Extremitätenmuskulatur bei der cerebralen Hemiplegie des Kindesalters dürfte demnach die gleiche Ursache, wie die bei unseren elektrischen Reizversuchen beobachteten Erscheinungen haben: Zentrale motorische Impulse verschiedener Intensität rufen bei Fortfall des physiologischen Regulationsmechanismus des Großhirns (durch Läsionen von mannigfaltigem pathologisch-anatomischem Charakter einerseits, durch Narkose anderseits) spastische Kontraktionszustände der Muskulatur von entsprechender Stärke hervor. Sie erregen entsprechend der Stärke des Reizes die funktionell differenten Muskeleinheiten in einer bestimmten Reihenfolge, die sich aus der verschiedenen Erregbarkeit dieser Muskeln erklärt. Es steht dieses Verhalten der Muskulatur in vollkommenem Einklang mit dem bei dem Ritter-Rollettschen Phänomen beobachteten.

Das Ergebnis der vorstehend mitgeteilten Untersuchungen läßt sich in folgender Weise zusammenfassen:

Nicht die Topographie und die pathologisch-anatomische Eigenart der Hirnläsion sind bei der cerebralen Kinderlähmung allein für das klinische Bild maßgebend, sondern vor allem auch die Intensität des Reizes, der das zentrale Neuron trifft und von diesem aus dem peripheren Neuron zufließt.

Schwache Reize lösen an der oberen Extremität athetotische Bewegungen der Extensoren und Supinatoren aus und führen an der unteren Extremität zu Spasmen der Plantarflexoren und Kniebeuger.

Starke Reize dagegen rufen an der oberen Extremität Spasmen der Flexoren und Beuger, an der unteren solche der Plantarflexoren und Kniestrecker hervor.

Reize von schwankender Stärke lösen abwechselnd Beuger- und Streckerkrampf aus.

Damit scheint ein Weg gebahnt zu dem Verständnis der Frage, warum sich bei ganz verschiedenartiger Grundlage der cerebralen Kinderlähmung ein einheitliches klinisches Bild findet. Widerspruchsvoll und unklar bleibt freilich auch weiterhin die Beobachtung, daß Geburtstraumen, die das Gehirn treffen, zu der diplegischen Starre, der Littleschen Krankheit führen, während postnatale Schädigungen für gewöhnlich zur hemiplegischen Form der cerebralen Kinderlähmung Veranlassung geben.

Digitized by Google
Original from UNIVERSITY OF CALIFORNIA
Generated on 2019-10-16 14:12 GMT / http://hdl.handle.net/2027/uc1.b3774664
Public Domain in the United States, Google-digitized / http://www.hathitrust.org/access_use#pd-us-google

Literatur.

1. Oppenheim, Handb. d. Nervenkrankh. 1913, 6. Aufl., S. 1093 f. — 2. Knoblauch, Klinik und Atlas der chronischen Krankheiten des Zentralnervensystems. Berlin 1909. S. 459/60. — 3. König, Beiträge zur Klinik der cerebralen Kinderlähmungen. Deutsche Zeitschr. f. Nervenheilk. 1901, Bd. 20, S. 455. — 4. F. Lange, Ein Fall von beiderseitigem idiopathischem Hypoglossuskrampf — ein Beitrag zur Lehre vom Ritter-Rollettschen Phänomen. v. Langenbecks Arch. f. klin. Chir. Bd. 46, Heft 4. — 5. Ritter, Beiträge zur näheren Kenntnis des Galvanismus. Jena 1805. — 6. Rollett, Ueber die verschiedene Erregbarkeit funktionell verschiedener Nervenmuskelapparate. Sitzungsberichte d. Wiener Akad. d. Wissensch. 1874/76. — 7. Rothmann, Ueber neue Theorien der hemiplegischen Bewegungsstörung. Monatsschr. f. Psychiatr. u. Neurol. 1904, Bd. 16, Heft 6, S. 589 f.

Generated on 2019-10-16 14:12 GMT / http://hdl.handle.net/2027/uc1.b3774664
Public Domain in the United States, Google-digitized / http://www.hathitrust.org/access_use#pd-us-google
Digitized by Google
Original from
UNIVERSITY OF CALIFORNIA

XXXII.

Die operative Entfernung extraartikulärer tuberkulöser Knochenherde.

Ein Beitrag zur Behandlung der chirurgischen Tuberkulose.

Von Dr. med. **Fr. Duncker,**
Facharzt für Orthopädie und Chirurgie in Brandenburg-Havel.

Mit 2 Abbildungen.

Die glänzenden Erfolge der Heliotherapie haben die Anschauungen über die Behandlung der chirurgischen Tuberkulose von Grund auf geändert. Die radikal verstümmelnden Gelenkresektionen sind streng konservativen Methoden gewichen. Die orthopädischen Maßnahmen und die Strahlentherapie werden heute auch von chirurgischer Seite allgemein angewandt. Nur die Albeesche Operation, die Fixierung der tuberkulös erkrankten Wirbelsäule durch einen Knochenspan hat dieses konservative Prinzip, wenn man von der korrigierenden Osteotomie tuberkulöser Gelenkkontrakturen absieht, scheinbar durchbrochen.

Die Nachteile, welche der Heliotherapie hauptsächlich anhaften, bestehen darin, daß sie lange Zeit, häufig ein bis zwei Jahre Sanatoriumsaufenthalt erfordern, und wenn möglich nach den Angaben Bernards und Rolliers im Hochgebirge ausgeführt werden sollen. Trotz der menschenfreundlichen Hilfstätigkeit der Schweiz ist wegen der unerschwinglichen Kosten jedoch diese Behandlung für die Mehrzahl unserer Kranken ausgeschlossen. Im Tieflande besitzen wir für die Hochgebirgssonne keinen vollwertigen Ersatz. Zudem ist die chirurgische Tuberkulose durch die Hungerblockade derart im Ansteigen begriffen, daß jede Methode, welche die Behandlung dieses Leidens abkürzt, willkommen sein muß.

Die Not der Zeit veranlaßte mich, beginnende Fälle von chirurgischer Tuberkulose, die eine im Röntgenbilde nachweisbare Herderkrankung außerhalb des Gelenks zeigten, operativ anzugehen und den Herd möglichst schonend zu entfernen, bevor er sich ausbreiten und weiteren Schaden anrichten konnte. Und als sich die diesbezüglichen Fälle häuften und ich Gelegenheit fand, die Literatur hierüber durch-

Digitized by Google
Original from UNIVERSITY OF CALIFORNIA
Generated on 2019-10-16 14:12 GMT / http://hdl.handle.net/2027/uc1.b3774664
Public Domain in the United States, Google-digitized / http://www.hathitrust.org/access_use#pd-us-google

zusehen, machte ich die Wahrnehmung, daß schon der Altmeister der Chirurgie, Kocher, im Jahre 1876 diesen Gegenstand gründlich bearbeitet hatte. In Volkmanns Sammlung klinischer Vorträge Nr. 102 hat Kocher seine Erfahrungen über „Prophylaxis der fungösen Gelenkentzündung mit besonderer Berücksichtigung der chronischen Osteomyelitis und ihrer Behandlung mittels Ignipunktur" niedergelegt. Nach ihm berichtet Deutschländer über einen Fall von isolierter Tuberkulose des Os naviculare carpi, die er durch operative Entfernung zur Ausheilung brachte. Weiterhin sind die Arbeiten von Waldenström, sowie von Keppler und Erkes heranzuziehen, welche sich vorzüglich auf die tuberkulösen Knochenherde im Schenkelhalse erstrecken. Diese Autoren bringen auch ein ausführliches Literaturverzeichnis.

Mit der frühzeitigen operativen Beseitigung isolierter Tuberkuloseherde im Knochenmark stehe ich demnach nicht allein da. Trotz der allgemein verbreiteten Anschauung, daß jede chirurgische Tuberkulose rein konservativ behandelt werden müsse, habe ich im Röntgenbilde nachweisbare Marktuberkel operativ freigelegt, exkochleiert, und die Umgebung des Herdes mit dem Thermokauter ausgebrannt. Die ersten tastenden Versuche fielen so günstig aus, daß ich mich auch an ausgedehntere tuberkulöse Infiltrationen des Knochenmarks heranwagte und auch einige Fehlschläge zu verzeichnen hatte. Meine Erfahrungen mit der operativen Beseitigung der Marktuberkel machen daher keinen Anspruch auf Vollständigkeit und möchten nur eine Anregung geben, diese Erfolg versprechende Methode nachzuprüfen und weiter auszubauen.

Im ganzen wurden von mir nach dem Kriege 20 Fälle von chirurgischer Tuberkulose nach diesem Verfahren operiert. In den meisten Fällen handelte es sich um eine zirkumskripte Osteomyelitis tuberculosa im Frühstadium, die ein halbes bis zwei Jahre bestanden, aber noch nicht zu einem Durchbruch in das Gelenk geführt hatte. 9 Fälle betrafen die obere Extremität, 5 die untere Extremität. In 3 Fällen spielte sich der Prozeß an den Rippen bzw. dem Sternum, in einem am Jochbein, in einem an der Lendenwirbelsäule und in zweien am Kreuzbein ab.

Zunächst beschränkte ich die operative Entfernung des tuberkulösen Knochenherdes auf geschlossene, nicht fistelnde Fälle, die noch zu keinem sekundären Abszeß geführt hatten. Klinisch fand sich meist nur eine geringe Schwellung und Druck-

Digitized by Google
Original from UNIVERSITY OF CALIFORNIA
Generated on 2019-10-16 14:12 GMT / http://hdl.handle.net/2027/uc1.b3774664
Public Domain in the United States, Google-digitized / http://www.hathitrust.org/access_use#pd-us-google

schmerzhaftigkeit des Knochens im Bereich der Wachstumslinie, keine Bewegungsstörung des benachbarten Gelenks. Vielfach klagten die Kranken über ein Gefühl der Schwäche und Schwere in dem betroffenen Gliede, seltener über bohrende Schmerzen während der Nacht. Häufig erinnerten sie sich auf Befragen eines wenig beachteten Traumas, welches einige Monate bis zu einem Jahre zurücklag.

Von den behandelten 9 Fällen der oberen Extremität, welche sämtlich mehr oder weniger deutliche Symptome einer Lungenspitzenaffektion oder einer Bronchialdrüsentuberkulose zeigten, wiesen 5 Erkrankungen der Phalangen bzw. der Metakarpalien, 2 der Radiusdiaphyse nahe der Wachstumslinie, 1 des Oberarm- und 1 des äußeren Humeruskondylus auf. Zumeist handelte es sich um jugendliche Personen zwischen 14 und 30 Jahren. Bei den übrigen Fällen überwog das 4. und 5. Dezennium. Nur die Jochbein- und ein Fall von Kreuzbeintuberkulose wurde bei einem 4- bzw. 7jährigen Kinde angetroffen. Stets wurden nur isolierte Herde in Angriff genommen, von denen die meisten gut abgegrenzt waren. Multiple Tuberkulosen mit weitgehender Zerstörung wurden nicht berücksichtigt.

Im Röntgenbilde war in unseren Fällen ein schrotkorn- bis haselnußgroßer Herd mit scharfen Rändern zu erkennen, der in unmittelbarer Nähe der Wachstumslinie, im Knochenmark lag. Der Herd war häufig von Detritusmassen ausgefüllt. Die Umgebung war meist kalksalzarm und fleckig aufgehellt. Fast regelmäßig war eine regionäre Periostitis zu erkennen.

In allen diesen Fällen führte die operative Ausräumung des Marktuberkels und intensive Koagulation des Nachbargewebes zu einem vollen Erfolge. Der erkrankte Knochen wurde an der Stelle der größten Druckschmerzhaftigkeit in örtlicher Betäubung oder in Narkose, soweit möglich in Esmarchscher Blutleere mit einem feinen Meißel eröffnet. Die erkrankte Corticalis war in einigen Fällen papierdünn und leicht zu durchstoßen. Das Instrument fiel bei der Operation gewissermaßen in den tuberkulösen Knochenherd hinein. Der Inhalt des Herdes bestand aus weichen, serös durchtränkten Granulationen und eingeschmolzenen Knochenmassen. Eine ausgesprochene Eiterung und Sequesterbildung war im Frühstadium nicht vorhanden. Nach breiter Eröffnung des Knochenherdes, bei der mir ein mit der Hand geführtes Schnitzmesser ohne Hammer gute Dienste leistete, wurde der Inhalt mit dem scharfen Löffel entfernt und die Wand der ent-

Digitized by Google
Original from UNIVERSITY OF CALIFORNIA
Generated on 2019-10-16 14:12 GMT / http://hdl.handle.net/2027/uc1.b3774664
Public Domain in the United States, Google-digitized / http://www.hathitrust.org/access_use#pd-us-google

stehenden Knochenhöhle mit dem Thermokauter gründlich ausgebrannt. Auf die weitgehende Koagulation, die besser noch mit der Diathermienadel nach Nagelschmidt ausgeführt wird, wurde deswegen besonderer Wert gelegt, weil versprengte Keime der Nachbarschaft bzw. eine Lymphangitis tuberculosa immer wieder zu neuen Rezidiven führen können. Regionäre Lymphdrüsen wurden naturgemäß unangetastet gelassen. Die Wunde wurde alsdann mit Jodoformgaze tamponiert und heilte bei weiterer sorgfältiger Behandlung nach 2—3 Monaten regelmäßig aus.

Abb. 1.

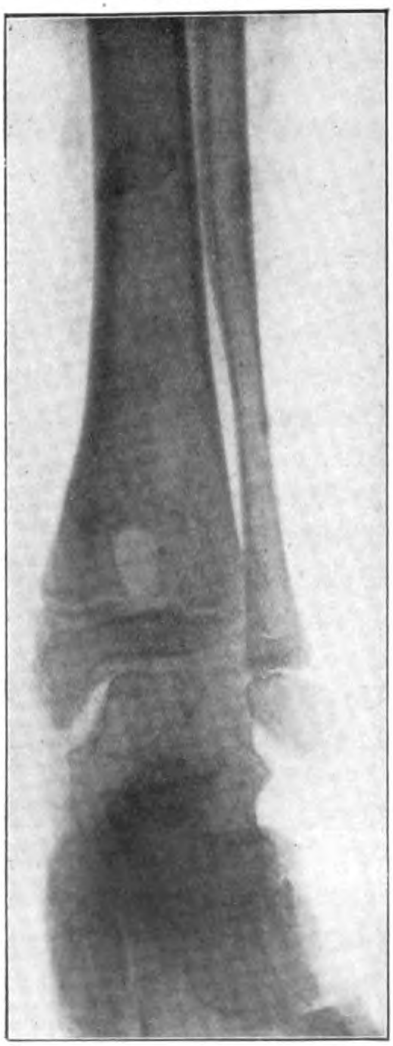

Bohnengroßer tuberkulöser Defekt in der Tibiadiaphyse.

Durch die überraschend günstige Heilung ermutigt, habe ich auch einige fistelnde tuberkulöse Knochenherde in Angriff genommen, zumal wenn sie im Röntgenbilde deutliche Knochensequester enthielten. Die zahlreichen Sequesteroperationen an Kriegsbeschädigten haben uns gelehrt, daß mit der Entfernung des Sequesters die osteomyelitische Eiterung versiegt und die Fistel allmählich ausheilt. Auch bei der tuberkulösen fistelnden Osteomyelitis wird die Eiterabsonderung, die vorwiegend auf eine sekundäre Streptokokkeninfektion zurückzuführen ist, durch das Vorhandensein von mehr oder weniger deutlich erkennbaren Knochensequestern unterhalten. Nach breiter Spaltung der Fistel und ausgiebiger Eröffnung des erkrankten Knochens wurden die Reste von Knochensequestern entfernt, und die Knochenwunde in der gleichen Weise, wie oben beschrieben, behandelt. Ein Fall von fistelnder Schienbeintuberkulose bei einem 9jährigen Mädchen, die bereits seit 2 Jahren bestand, heilte im Verlauf eines halben Jahres restlos aus. Auch nach weiteren 2 Jahren, in denen kein Rückfall zu verzeichnen war, ist das Mädchen völlig gesund geblieben. Die charakteristischen Röntgenbilder vor der Be-

Digitized by Google
Original from UNIVERSITY OF CALIFORNIA
Generated on 2019-10-16 14:12 GMT / http://hdl.handle.net/2027/uc1.b3774664
Public Domain in the United States, Google-digitized / http://www.hathitrust.org/access_use#pd-us-google

handlung und 6 Monate nach der Behandlung sind der Arbeit im Abzug beigefügt. Mein verehrter Kollege Grabs, Röntgenarzt in Brandenburg, mit dem ich die nächsten Fälle mit Hilfe der Elektrokoagulation mit dem Diathermieapparat operieren werde, gibt zu den Bildern folgende Erklärung: „E. L., kleinbohnengroßer Defekt im unteren Tibiaende des linken Beines. Die Höhle, in welcher kleine Knochenreste liegen, reicht bis in die Epiphysenlinie hinein. Sie öffnet sich nach hinten. Im Tibiaschaft in ziemlicher Ausdehnung um den Herd herum Rarefikation der Spongiosa. Genau 6 Monate später ergibt eine Kontrollaufnahme, daß die Knochenhöhle geschwunden ist. An ihrer Stelle befinden sich Knochenbälkchen. Der Kalksalzgehalt des Knochens hat sich gebessert. An der hinteren Seite der Tibia ist die Corticalis in etwa $1^1/_2$ cm Länge nicht vollständig ersetzt. Hier ist noch im Knochen die verkleinerte Operationswunde zu erkennen."

Abb. 2.

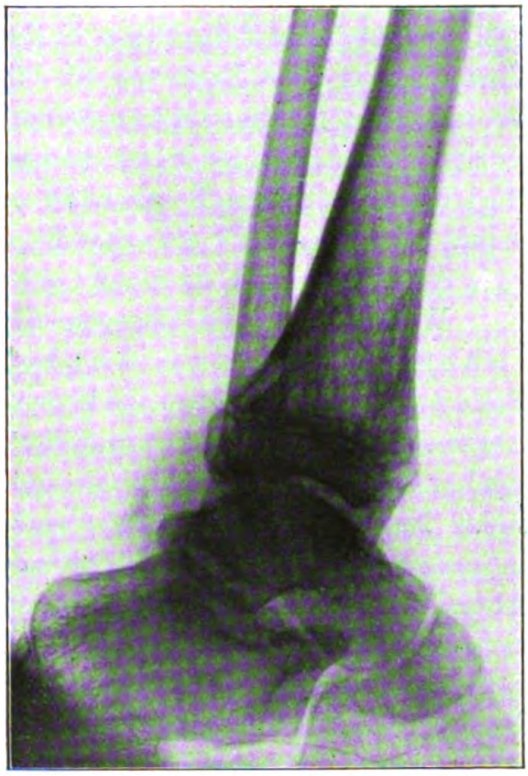

Dasselbe Kind 6 Monate später. Ausheilung nach operativer Entfernung des Herdes.

Drei weitere Fälle von Rippentuberkulose und 2 Fälle von fistelnder Kreuzbeintuberkulose verliefen nach gründlicher Thermokauterisation ebenso günstig. Dagegen habe ich bei 2 Fällen von vorgeschrittener Talustuberkulose, die zu einem dreimarkstückgroßen, kraterartigen Geschwür geführt hatten, schlechte Erfahrungen gemacht. Der tuberkulöse Herd war in diesen Fällen nicht scharf abgegrenzt, von über Taubeneigröße und hatte die Spongiosa diffus infiltriert. Der Unterschied der Ausbreitung der scharfumränderten Marktuberkeln der oberen Extremität und der vorwiegend diffusen Ausbreitung besonders an den Fußwurzelknochen mag damit zusammenhängen, daß die obere Extremität bei einer derartigen Erkrankung leichter geschont

Digitized by Google
Original from UNIVERSITY OF CALIFORNIA
Generated on 2019-10-16 14:12 GMT / http://hdl.handle.net/2027/uc1.b3774664
Public Domain in the United States, Google-digitized / http://www.hathitrust.org/access_use#pd-us-google

und weniger beansprucht wird als die untere Extremität. Bei der Operation der Talusherde stellte es sich heraus, daß die Corticalis in diesen Fällen bereits morsch und der anhaftende Gelenkknorpel so schlecht ernährt war, daß der scharfe Löffel bei der Exkochleation in das benachbarte Gelenk durchbrach. Es folgte eine sehr schmerzhafte Gelenkinfektion mit periartikulärer Phlegmone, welche eine jahrelange Nachbehandlung mit Gipsverbänden, Heliotherapie, Röntgenbestrahlung, Höhensonne und Tuberkulinbehandlung erforderlich machte. Einen Fall von fistelnder Tuberkulose in der Nähe des Großzehengelenks bei einer alten elenden Frau von 65 Jahren habe ich 14 Tage nach der Operation an hinzugetretener Streptokokämie verloren. Dies ist der einzige Verlust, den ich unter meinen 20 Fällen zu beklagen hatte. — Bei operativen Eingriffen an der unteren Extremität, besonders an den Fußwurzelknochen, möchte ich daher zur Vorsicht gemahnen.

Weit besser sind dagegen die Erfolge bei abzedierten tuberkulösen Knochenherden, die noch nicht zu einer Perforation geführt haben. Ich denke hier nicht an die sog. kalten Abszesse, die schon Wochen und Monate ohne Fieber bestanden haben, sondern an frische Abszesse mit starker Temperatursteigerung, deren wahre Natur nur aus dem Röntgenbefunde hervorgeht. Calot sagt in seinem Werk Orthopédie indispensable: Wer einen tuberkulösen Abszeß mit dem Messer eröffnet, eröffnet dem nachfolgenden Tode eine sichere Eingangspforte! Dieser gewichtige Satz mag für tuberkulöse Senkungsabszesse seine Berechtigung haben. Bei akuten periartikulären Abszessen mit hohem Fieber, bzw. bei epiduralen Senkungsabszessen mit sehr starken Schmerzen und Kompressionserscheinungen kann jedoch ein Verzicht auf aktives Vorgehen verhängnisvoll werden! Bei einem Fall von Hohlhandphlegmone nach Spontanfraktur einer Spina ventosa tuberculosa wurde der Abszeß nach chirurgischen Gesichtspunkten geöffnet und drainiert. Die Spontanfraktur heilte in der von mir in der Münch. med. Wochenschr. Nr. 28, 1920 beschriebenen Extensionsschiene nach 3 Monaten mit leidlich guter Funktion des betroffenen Fingers aus. Gleich befriedigend war der Erfolg bei einem 7jährigen Kinde mit Spondylitis lumbalis tuberculosa. Die Krankheit hatte nach einem 3 Wochen vorher stattgefundenen Fall auf das Gesäß mit hohem Fieber und heftigen Kreuzschmerzen begonnen. 8 Tage später fand sich eine fünfmarkstückgroße Schwellung dicht über der rechten Ileosakralfuge. Da Blaseninsuffizienz rasch zunehmende Parese des

Digitized by Google
Original from UNIVERSITY OF CALIFORNIA
Generated on 2019-10-16 14:12 GMT / http://hdl.handle.net/2027/uc1.b3774664
Public Domain in the United States, Google-digitized / http://www.hathitrust.org/access_use#pd-us-google

rechten Beines und meningitische Symptome hinzutraten, wurde der im Röntgenbilde eben sichtbare Knochenherd am Bogen des 5. Lendenwirbels operativ freigelegt und entfernt. Hierbei wurde ein unter hohem Druck stehender epiduraler Abszeß eröffnet und drainiert. Der Krankheitsprozeß heilte nach 4 Wochen aus und die Parese verschwand nach einem halben Jahre. Das Kind geht heute ohne Stock regelmäßig zur Schule. Abgesehen von einer leichten Atrophie der rechten Wadenmuskulatur, ist bei ihm kein krankhafter Befund mehr zu erheben. — Die Laminektomie kann bei spondylitischen Senkungsabszessen lebensrettend wirken, und ist auch bei knöcherner Verengung des Wirbelkanals nach Spondylitis in einigen Fällen von mir mit sichtlicher Besserung der paretischen Erscheinungen ausgeführt worden.

Die frühzeitige operative Entfernung isolierter tuberkulöser Knochenherde ist, wie ich aus einem Bericht aus dem Zentralbl. f. Chir. 1920, Nr. 49, ersehen, auch von Iselin (Basel) als das Idealverfahren der Behandlung chirurgischer Tuberkulose bezeichnet worden. Iselin empfiehlt zur Nachbehandlung die Röntgenbestrahlung nach der Operation als äußerst wirksam. — Die Entfernung von extrakapsulären Marktuberkeln scheint auch nach meinen Erfahrungen ein Weg zu sein, der bei nicht fistelnden Fällen die besten Aussichten zu einer baldigen Heilung eröffnet. Gründliche Zerstörung des infektionsverdächtigen Nachbargewebes mit dem Thermokauter, tiefgreifende Elektrokoagulation mit dem Diathermieapparat nach Nagelschmidt ist bei der beginnenden chirurgischen Tuberkulose von unschätzbarem Werte. Aber auch bei der abszedierten Knochentuberkulose und sogar bei der fistelnden Form kann diese Methode die Behandlungszeit wesentlich abkürzen. Zu meiner Freude hat auch Spitzy auf dem deutschen Kongreß für Krüppelfürsorge im September 1920 die operative Entfernung tuberkulöser Sequester empfohlen.

Für die Nachbehandlung ist wichtig: offene Wundbehandlung, Jodoform, soweit keine Ueberempfindlichkeit besteht, in Form von Jodoformgaze, Jodoformglyzerin, Jodoformeinstäubungen, sowie tägliche Kamillenbäder der Wunde vom 4. oder 5. Tage ab. Zur Vermeidung der Sekretstauung ist von dieser Zeit ab täglicher Verbandwechsel zu empfehlen. Sonnenbestrahlung oder Höhensonnenbehandlung muß frühzeitig einsetzen; später nach Abflachung der Wunde sind Salbenverbände mit $^1/_4$—$^1/_2$%iger Pyrogallolsalbe anzuwenden.

Bei der fungösen Form der Gelenktuberkulose, bei der sich die Veränderungen über den ganzen Kapselapparat erstrecken, sind wir dagegen konservativ verfahren. Ruhe, vorübergehendes Fixieren der Gelenke,

Digitized by Google
Original from UNIVERSITY OF CALIFORNIA
Generated on 2019-10-16 14:12 GMT / http://hdl.handle.net/2027/uc1.b3774664
Public Domain in the United States, Google-digitized / http://www.hathitrust.org/access_use#pd-us-google

Biersche Stauung, regelmäßiger Jodanstrich und Heliotherapie müssen je nach der Art des Falles abwechselnd angewendet werden. In einigen Fällen sahen wir besonders auffällige Besserung nach Einreibungen mit dem Linimentum antituberculosum Petruschky. Nach zweimaliger Anwendung hatten die oft unerträglichen Schmerzen in einigen Fällen erheblich nachgelassen, nach 4—6 Wochen war die periartikuläre Schwellung um mehrere Zentimeter zurückgegangen und die erkrankte Wirbelsäule freier beweglich geworden. Herr Kollege Großmann von der Landesanstalt Görden war so freundlich, meine damit behandelten Fälle in seiner Monographie über die Behandlung der Tuberkulose nach Petruschky zu berücksichtigen. (Großmann, Die spezifische Perkutanbehandlung der Tuberkulose. 1921 bei Urban und Schwarzenberg.)

Abgesehen von den 2 Fällen von Talustuberkulose und dem Exitus bei der Alterstuberkulose sind die übrigen 17 operierten Fälle sämtlich geheilt worden. Die Nachbehandlung dauerte in einzelnen Fällen nur 4 Wochen, in den meisten 6—8 Wochen. 2 Fälle waren erst nach $^1/_2$ Jahr ausgeheilt. Diese Zahlen sind sicherlich noch viel zu klein, um daraus irgendwelche statistischen Berechnungen anzustellen. Immerhin kann man sich des Eindrucks nicht erwehren, daß ein Teil der Kranken durch die Operation vor einer langen Krankheit mit ungewissem Ausgang bewahrt wurde. Ein beachtenswerter Erfolg, der in dieser bettelarmen Zeit auch im Interesse unseres Volksvermögens zu begrüßen ist. Für die Praxis ergeben sich hieraus folgende Leitsätze:

1. Die konservative Behandlung der chirurgischen Tuberkulose wird bei gewissen Fällen zweckmäßig durch die Operation ersetzt.

2. Frühzeitig mit Röntgenstrahlen festgestellte extraartikuläre tuberkulöse Knochenherde müssen operativ freigelegt, exkochleiert und durch Koagulation mit dem Thermokauter oder dem Diathermieapparat unschädlich gemacht werden. Auf diese Weise gelingt es, beginnende Knochentuberkulosen bei geeigneter Nachbehandlung in 2—3 Monaten zur Heilung zu bringen.

3. Auch bei abszedierter tuberkulöser Osteomyelitis und bei den fistelnden Formen ist eine Entfernung des mit Sequestermassen erfüllten Herdes aussichtsreich.

4. Vorsicht ist geboten bei der Tuberkulose des Fußskelettes. Kontraindiziert ist die Operation bei ausgesprochener Alterstuberkulose. Fortgeschrittene destruktive Knochenprozesse mit oder ohne Durchbruch in das Gelenk, sowie fungöse Entzündungen der Gelenkkapsel und der Sehnenscheiden sind nach wie vor konservativ zu behandeln.

Digitized by Google
Original from UNIVERSITY OF CALIFORNIA
Generated on 2019-10-16 14:12 GMT / http://hdl.handle.net/2027/uc1.b3774664
Public Domain in the United States, Google-digitized / http://www.hathitrust.org/access_use#pd-us-google

XXXIII.

Ein neues Exartikulationsbein.

Von Dr. **F. Mommsen,**
Oberarzt am Oscar-Helene-Heim, Berlin-Dahlem.

Mit 4 Abbildungen.

Das nachstehend beschriebene Exartikulationsbein entstand auf meine Anregung hin unter der Mitwirkung der Firma Klopsch & Nesso in Berlin-Friedenau. Ich ging zunächst von der Ansicht aus, daß die erste Forderung, die man an ein Exartikulationsbein für Hüftartikulierte stellen muß, darin besteht, daß der Patient dauernd ohne größere Beschwerden sitzen kann. Um diese Forderung zu erfüllen, darf die Prothese unterhalb des Exartikulationsstumpfes nur sehr wenig auftragen, da sonst das Becken beim Sitzen schief gestellt und das Sitzen außerordentlich unbequem wird. Aus diesem Grunde schieden bei meiner Betrachtung von vornherein alle Konstruktionen aus, bei denen sich außer dem äußeren Hüftscharnier noch ein zweites Hüftscharnier auf der Innenseite der Prothese befindet. Die zweite Forderung, die man an ein Exartikulationsbein stellen muß, ist die, daß die Verbindung zwischen Beckenteil der Prothese und dem eigentlichen Kunstbein beim Gehen eine absolut solide ist, d. h. daß sie keinerlei Federung aufweist, die die Sicherheit des Ganges erfahrungsgemäß außerordentlich beeinträchtigt. Dieser Forderung können nach meiner Ansicht Beine mit nur einem Hüftscharnier ungenügend entsprechen, da das Hüftscharnier niemals in derartigem Größenverhältnis gebaut werden kann, daß eine genügende Sicherheit der Feststellung im Hüftgelenk zustande kommt. Es war infolgedessen mein Ziel, eine Hüftgelenksfeststellvorrichtung zu konstruieren, die einerseits an der Unterfläche des Beckenteils nur wenig auftrug, anderseits eine mög-

Abb. 1.

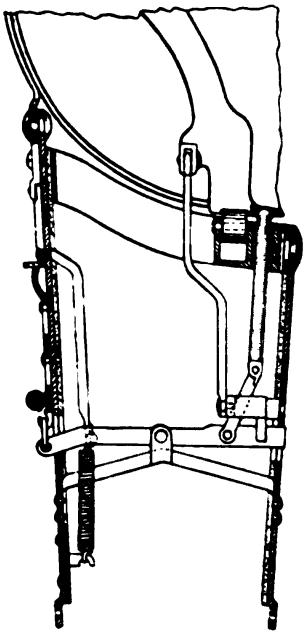

Digitized by Google
Original from UNIVERSITY OF CALIFORNIA
Generated on 2019-10-16 14:12 GMT / http://hdl.handle.net/2027/uc1.b3774664
Public Domain in the United States, Google-digitized / http://www.hathitrust.org/access_use#pd-us-google

lichst exakte Feststellung des Hüftgelenks erreichte, und zwar eine Feststellung sowohl im Sinne der Abduktion als auch der Adduktion, ferner im Sinne der Flexion und nicht zuletzt im Sinne der Rotation. Gerade die Beachtung dieser drei Feststellungskomponenten und ihre Vereinigung zu einem einzigen zusammenhängenden Mechanismus gestattet es, die Stahlteile verhältnismäßig leicht zu halten und damit das Gesamtgewicht der Prothese auf ein Minimum zu beschränken.

Abb. 2. Abb. 3. Abb. 4.

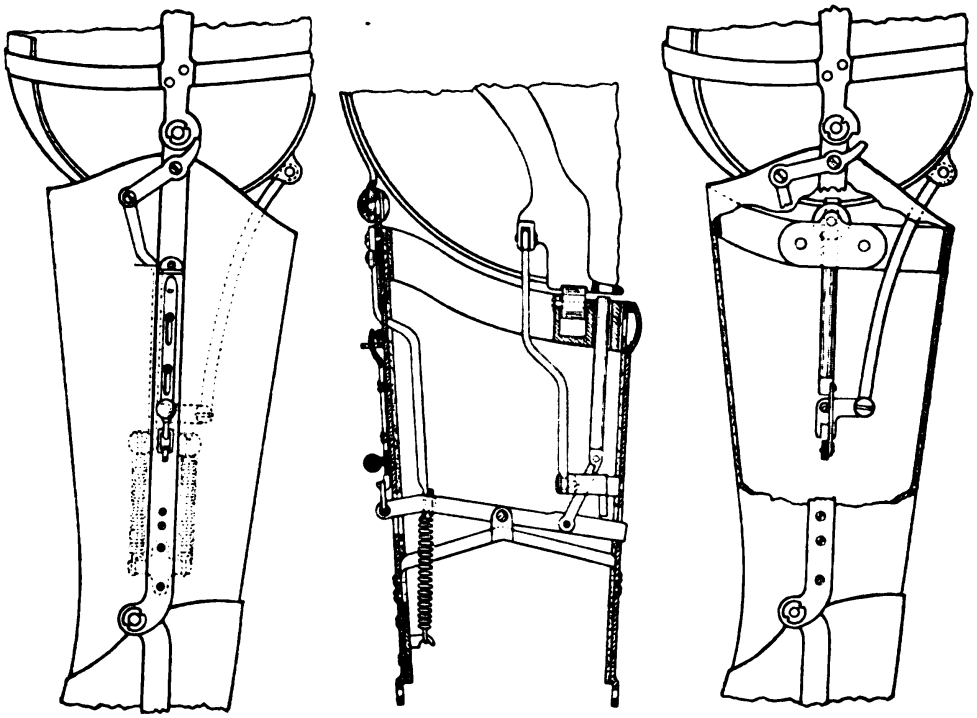

Die Fixation des Beckenkorbes gegen das Oberschenkelteil erfolgt durch die gleichzeitige und durch einen Handgriff auszulösende Einwirkung dreier Sperrvorrichtungen:

1. Sperrung der Flexion durch Feststellung des Hüftgelenks (siehe Abb. 2 u. 4),

2. Sperrung der Ab- und Adduktion durch ein Gestänge, welches Beckenkorb und Oberschenkelteil miteinander verbindet, und deren Feststellung an der Innenschiene stattfindet (siehe Abb. 1—4),

3. Sperrung der Rotation durch eine besondere Feststellung an der inneren Oberschenkelschiene, nämlich durch einen runden Zapfen, welcher in eine Ausbohrung des Beschlages des Beckenkorbes einschnappt (siehe Abb. 1, 3 u. 4).

Digitized by Google Original from UNIVERSITY OF CALIFORNIA
Generated on 2019-10-16 14:12 GMT / http://hdl.handle.net/2027/uc1.b3774664
Public Domain in the United States, Google-digitized / http://www.hathitrust.org/access_use#pd-us-google

Bei der Beugung des Kunstbeines im Hüftgelenk nach Auslösung der Sperrvorrichtung gleitet eine am oberen Ende der Innenschiene angebrachte kleine Metallrolle auf einem entsprechend geführten Beschlagstreifen des Beckenteiles entlang. In der Streckstellung gleitet diese Rolle in eine ausgearbeitete Vertiefung des Beckenbeschlages hinein und gibt dadurch den drei Feststellvorrichtungen die Möglichkeit, im gleichen Augenblick einzuschnappen und die Fixation herzustellen. Der Feststellvorrichtungsmechanismus ist im wesentlichen in den Oberschenkelteil der Prothese eingebaut.

Generated on 2019-10-16 14:12 GMT / http://hdl.handle.net/2027/uc1.b3774664
Public Domain in the United States, Google-digitized / http://www.hathitrust.org/access_use#pd-us-google
Digitized by Google
Original from UNIVERSITY OF CALIFORNIA

XXXIV.

Muskelverhältnisse beim kurzen Unterschenkelstumpf und ihre Beziehungen zum Prothesenbau.

Von Dr. **F. Mommsen,**
Oberarzt am Oscar-Helene-Heim, Berlin-Dahlem.

Mit 5 Abbildungen.

Der Wert eines Stumpfes für einen Amputierten hängt letzten Endes von zwei Momenten ab. Das eine Moment ist die Größe der Kraft, mit der der Stumpf in dem ihm zunächst gelegenen Gelenke bewegt werden kann. Hier verhalten sich nun Ober- und Unterschenkelstumpf durchaus verschieden. Während beim Oberschenkelstumpf mit zunehmender Höhe der Amputation immer mehr Muskelansätze zerstört werden und infolgedessen die Stumpfkraft eine zunehmend geringere wird, sind die Verhältnisse beim Unterschenkelstumpf wesentlich andere. Die den Unterschenkelstumpf beugenden und streckenden Muskeln finden ihre Ansatzpunkte dicht unterhalb des Kniegelenkspalts, nämlich an der Tuberositas tibiae, am Capitulum fibulae und etwa in der gleichen Höhe an der Innenseite und Hinterfläche der Tibia. Dadurch erklärt es sich, daß die Stumpfkraft mit zunehmender Amputationshöhe sich in keiner Weise verändert, denn auch bei den kürzesten Unterschenkelstümpfen sind alle das Kniegelenk bewegenden Muskeln mit Ausnahme der Gastrocnemii erhalten. Die Kraft des kurzen Unterschenkelstumpfes ist also im Gegensatz zu dem Verhalten beim kurzen Oberschenkelstumpf nicht geringer als die des langen Stumpfes.

Das zweite Moment, das den Wert eines Stumpfes für den Prothesenträger bestimmt, ist die Ausnutzbarkeit der gesamten Stumpfkraft, und diese hängt nach meinem Dafürhalten lediglich ab von der Festigkeit der Verbindung zwischen dem lebendigen Stumpf und der toten Prothese. Da nun beim kurzen Unterschenkelstumpf das erste Moment keine Rolle spielt, ist es lediglich dieses zweite Moment, das den Wert des Stumpfes für den Prothesenträger bestimmt. Diese feste Verbindung zwischen Stumpf und Prothese herzustellen

Generated on 2019-10-16 14:12 GMT / http://hdl.handle.net/2027/uc1.b3774664
Public Domain in the United States, Google-digitized / http://www.hathitrust.org/access_use#pd-us-google
Digitized by Google
Original from UNIVERSITY OF CALIFORNIA

ist die Hauptaufgabe des Prothesenbauers. Beim Beugen und Strecken des künstlichen Unterschenkels darf in vertikaler Richtung keine Verschiebung zwischen Stumpf und Stumpfhülse geschaffen werden, und besonders darf der Stumpf keinen toten Gang im Sinne der Beugung und Streckung in der Unterschenkelhülse zeigen. Ist dieses erreicht, so wird der kurze Unterschenkelstumpf einem langen nicht nachstehen.

Die Schwierigkeiten einer festen Verbindung zwischen kurzem Unterschenkelstumpf und Prothese sind allgemein anerkannt und die Anschauung über die verschiedenen Ursachen dieser Schwierigkeiten gibt sich zu erkennen durch besondere Prothesenkonstruktionen speziell für den kurzen Unterschenkelstumpf. Die mangelhafte Suspension der Prothese am amputierten Bein scheint von vielen Seiten als eine Hauptursache der mangelhaften Stumpfhülsenverbindung angesehen zu werden. Es sind deswegen von vielen Seiten federnde Stumpftrichter in verschiedener Konstruktion gebaut worden. Ferner hat man versucht durch die Dollingerschen Platten oberhalb der Kniekondylen, durch den sog. Knieriemen oder eine besondere Lasche oberhalb des Kniegelenks (Gocht), das sog. Pumpen des Stumpfes zu verhindern. Ein recht lästiges Mittel zur Vervollkommnung der Suspension ist die Schulterbandage, welche die Prothese an der Schulter aufhängt, während die Bilsbandage die Taille des Amputierten dazu ausnutzt, das Pumpen möglichst auszuschalten.

Eine andere Richtung von Prothesenkonstrukteuren glaubte annehmen zu müssen, daß das gewöhnliche Kniescharnier die Schuld an der mangelhaften Stumpfhülsenverbindung trage, da es keine Rücksicht nehme auf die besonderen physiologischen Eigenschaften des natürlichen Kniegelenks. Um diesem letzteren Fehler abzuhelfen, konstruierten Braatz und Loth Kniescharniere mit wandernder Drehungsachse und wechselndem Krümmungsradius, also Gelenke, die dem natürlichen Kniegelenk möglichst gleichkommen sollten.

Nun bieten aber meines Erachtens die Veränderungen der Weichteile bei der Beugung und Streckung des kurzen Unterschenkelstumpfes mindestens ebensoviel Schwierigkeiten für den Prothesenbau wie die oben erwähnten Gesichtspunkte, und es kommen hier hauptsächlich drei wichtige Weichteilveränderungen in Betracht:

Die erste Veränderung betrifft die Weichteile zwischen der Tuberositas tibiae und der Kniescheibe. Wie uns die Abb. 1 deutlich zu erkennen gibt, tritt das Kniescheibenband bei der Beugung des Kniegelenks stark zurück dadurch, daß die Kniescheibe auf der Facies

Digitized by Google
Original from UNIVERSITY OF CALIFORNIA
Generated on 2019-10-16 14:12 GMT / http://hdl.handle.net/2027/uc1.b3774664
Public Domain in the United States, Google-digitized / http://www.hathitrust.org/access_use#pd-us-google

patellaris nach hinten wandert. Gleichzeitig verschwinden auch die Fettkörper, die bei der Streckung des Kniegelenks zwei seitliche Wülste neben dem Ligamentum patellare proprium bilden. Das Weichteilrelief des Unterschenkels wird dadurch in ausschlaggebender Weise verändert, so daß die vordere Kontur des Unterschenkels bei der Streckung von der Tuberositas tibiae aufwärts nach vorn abbiegt, während sie bei der Beugung eine leichte Abknickung nach hinten aufweist. Es liegt auf der Hand, daß diese Weichteilveränderung nur dann für den Prothesenbau eine Rolle spielt, wenn die Unterschenkelhülse in ihrem vorderen Abschnitt ihren hauptsächlichsten Halt oberhalb der Tuberositas tibiae findet. Die beschriebenen Veränderungen spielen infolgedessen nur bei dem kürzesten Unterschenkelstumpf eine wesentliche Rolle.

Die zweite wichtige Weichteilveränderung beim Beugen und Strecken des kurzen Unterschenkelstumpfes betrifft die Weichteile an der Rückseite des Stumpfes. Hier treten nämlich auf der Außenseite und noch stärker auf der Innenseite die Sehnenkulissen der langen Kniebeuger (und Hüftstrecker) stärker hervor und drängen die Stumpfhülse, namentlich bei spitzwinkliger Beugung stark nach abwärts, so daß sie ihren innigen Kontakt mit dem Stumpf verliert, oder aber — und das ist noch häufiger der Fall — die spitzwinklige Beugung kommt infolge Anspannung der Kniebeugesehnen überhaupt nicht zustande. Immerhin spielen diese Verhältnisse beim Gehen eine verhältnismäßig geringe Rolle, da der Ausschlag des Kniegelenks hierbei zu gering ist, um die Kulissen der Kniebeugesehnen stärker hervortreten zu lassen. Besondere Berücksichtigung beim Prothesenbau haben diese Verhältnisse der Kniebeugesehnen gefunden bei der Anwendung des beweglichen Unterschenkeltrichters. An dieser Stelle möchte ich kurz erwähnen, daß meines Wissens der bewegliche Trichter für kurze Stümpfe zuerst im Orthopädischen Reservelazarett Görden von Radicke beim kurzen Unterarmstumpf in Anwendung gebracht wurde. Schon damals unternahm Radicke Versuche beim künstlichen Unterschenkel mit demselben, ließ sie jedoch wieder fallen. Der Orthopädie-Mechaniker König nahm später die Versuche wieder auf, und zwar mit Erfolg. Die Besonderheit in der Konstruktion Gochts bestand darin, daß er zur Schrägstellung des kurzen Unterschenkelstumpfes bei gestreckter Unterschenkelprothese überging. Besonders bei nicht zu starker Schrägstellung des Stumpfes (eine gewisse Beugestellung ist wohl von vornherein stets beobachtet

Digitized by Google
Original from UNIVERSITY OF CALIFORNIA
Generated on 2019-10-16 14:12 GMT / http://hdl.handle.net/2027/uc1.b3774664
Public Domain in the United States, Google-digitized / http://www.hathitrust.org/access_use#pd-us-google

worden) haben wir dann den Vorteil, daß bei spitzwinkliger Beugung der Unterschenkel prothese der kurze Unterschenkel stumpf noch nicht einmal bis zum rechten Winkel gebeugt wird, und wir infolgedessen die hintere Hülsenwand verhältnismäßig weit hinauf bauen können, da die Kniebeugesehnen im Verhältnis zur Beugestellung der Prothese nur wenig hervortreten. Eine neuere Konstruktion des Orthopädiemechanikers Schlegelmilch (Charlottenburg) nimmt besondere Rücksicht auf die Kniebeugesehnen dadurch, daß er sich die hintere obere Hülsenwand für den kurzen Stumpf bei der Beugung des Kniegelenks zwangsläufig nach abwärts bewegen läßt. Im allgemeinen möchte ich davor warnen, den Verhältnissen der Kniebeugesehnen allzuviel Beachtung zu schenken, denn gerade bei der rechtwinkligen Beugung, also meistens beim Sitzen, sind die Kniebeugesehnen, wie wir unten sehen werden, gewöhnlich erschlafft (siehe Abb. 3 *b*).

Abb. 1.

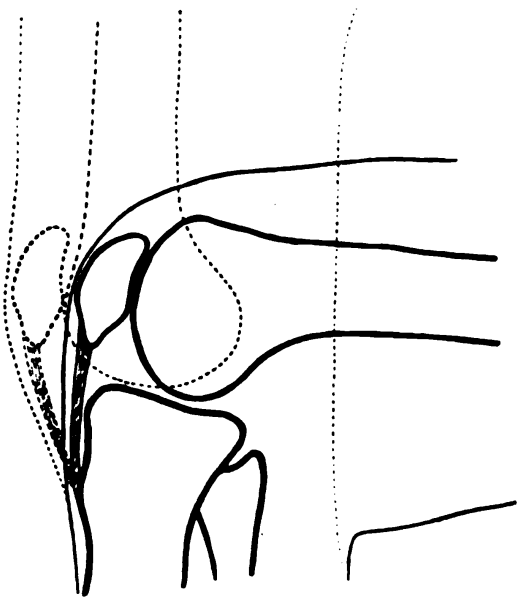

Die dritte wichtige Weichteilveränderung findet an der Rückseite des Oberschenkels statt, und zwar kommt hier nach meinem Dafürhalten im wesentlichen der distale Teil der Rückseite des Oberschenkels in Betracht, den ich als hinteres Weichteilkissen besonders hervorheben möchte. Die Verhältnisse liegen nun so, daß hier die primäre Formveränderung bei der Beugung und Streckung nicht so ausschlaggebend ist, als vielmehr die wechselnde Nachgiebigkeit des hinteren Weichteilkissens gegen den entsprechenden Abschnitt der Oberschenkelhülse. Diese wechselnde Nachgiebigkeit spielt meines Erachtens für den Prothesenbau beim kurzen Unterschenkelstumpf eine so wichtige Rolle, daß ich es für notwendig hielt, ihr genau nachzugehen. Da die Nachgiebigkeit des Weichteilkissens in entscheidender Weise von der Spannung der Muskulatur an der Rückseite des Oberschenkels beeinflußt wird, mußten physiologische Studien die Grundlage meiner Untersuchungen bilden.

Digitized by Google
Original from UNIVERSITY OF CALIFORNIA
Generated on 2019-10-16 14:12 GMT / http://hdl.handle.net/2027/uc1.b3774664
Public Domain in the United States, Google-digitized / http://www.hathitrust.org/access_use#pd-us-google

Als Untersuchungsmethode der An- oder Entspannung der Muskulatur benutzte ich die Palpation der einzelnen Muskelgruppen, und zwar machte ich meine Beobachtungen zunächst am eigenen Körper, um sie dann bei anderen Personen nachzuprüfen. Natürlicherweise mußte ich mich bei dieser Untersuchungstechnik auf die Hauptmuskelgruppen beschränken und durfte nicht unsichere Vermutungen über die Sonderwirkung einzelner Muskelgruppen mit in das Ergebnis meiner Untersuchungen aufnehmen. Trotz der geringen Exaktheit der Methode scheinen mir aber die Ergebnisse für den Orthopäden beachtenswert genug, zumal da ich in der Literatur ähnliche und exaktere

Abb. 2.

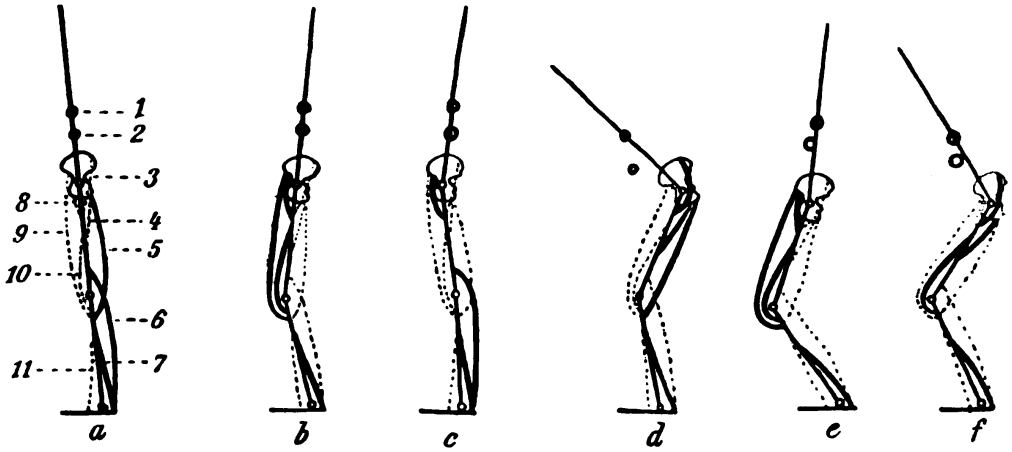

1 suprafemoraler Schwerpunkt (s.f.), *2* supratibialer Schwerpunkt (s.t.), *3* glutaeus maximus, *4* Adduktoren, *5* tuberocrurale Muskeln, *6* gastrocnemii, *7* soleus, *8* iliopsoas, *9* rectus femoris, *10* vasti, *11* Fußextensoren.

a vor-vor-Stand, s.f. vor der Hüftgelenkachse, s.t. vor der Kniegelenkachse. *b* hinter-hinter-Stand, s.f. hinter der Hüftgelenkachse. s.t. hinter der Kniegelenkachse. *c* hinter-vor-Stand, s.f. hinter der Hüftgelenkachse, s.t. vor der Kniegelenkachse. *d* vor-vor-Kniebeuge, s.f. vor der Hüftgelenkachse, s.t. vor der Kniegelenkachse. *e* hinter-hinter-Kniebeuge, s.f. hinter der Hüftgelenkachse, s.t. hinter der Kniegelenkachse. *f* vor-hinter-Kniebeuge, s.f. vor der Hüftgelenkachse, s.t. hinter der Kniegelenkachse.

Beobachtungen vermisse. Die Hauptmuskelgruppen, deren Spannungsverhältnisse uns im nachfolgenden interessieren sollen (siehe Abb. 2 und 2 *a*), sind folgende: Der Glutaeus maximus, der Iliopsoas und die Adduktoren als eingelenkige Muskeln für das Hüftgelenk, die Vasti als eingelenkige Muskeln für das Kniegelenk; zweigelenkige Muskeln für das Hüft- und Kniegelenk sind auf der Vorderseite der Rectus, auf der Rückseite die tubero-cruralen Muskeln (Biceps, Semitendinosus und Semimembranosus), welch letztere verwirrenderweise meistens als sog. Kniebeuger zusammengefaßt werden, obwohl ihre Bedeutung als Hüftstrecker mindestens ebenso wichtig ist. Der Rectus ist umgekehrt als Kniestrecker und Hüftbeuger anzusehen. Am Unterschenkel unter-

Digitized by Google
Original from UNIVERSITY OF CALIFORNIA
Generated on 2019-10-16 14:12 GMT / http://hdl.handle.net/2027/uc1.b3774664
Public Domain in the United States, Google-digitized / http://www.hathitrust.org/access_use#pd-us-google

scheiden wir die Gruppe der Fußextensoren und Zehenextensoren auf der Vorderseite (Tibialis anticus, Extensor digitorum, Extensor hallucis, Peronaeus tertius). Von der Muskulatur auf der Rückseite des Unterschenkels sind auf unserem Schema nur eingezeichnet der eingelenkige

Abb. 3.

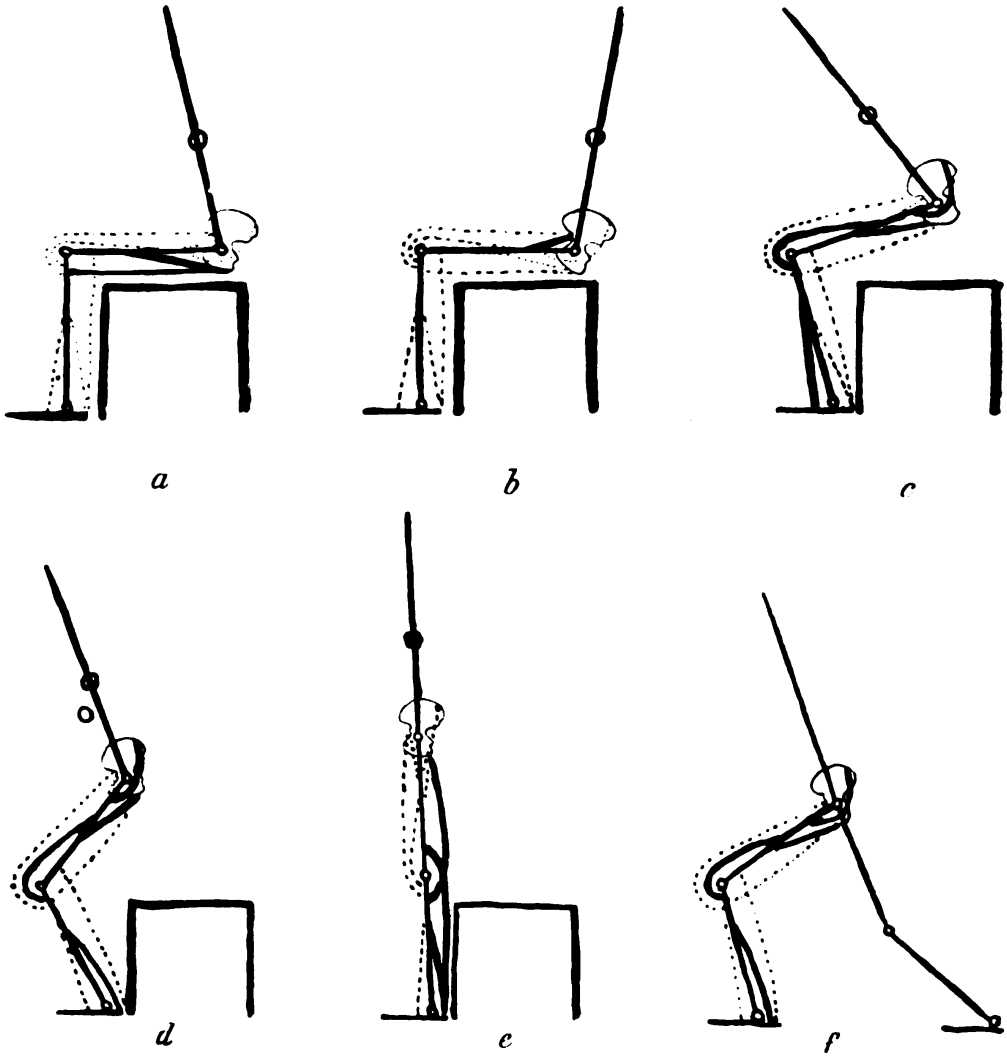

a Suprafemoraler Schwerpunkt vor der gemeinsamen Hüftgelenksachse: Sitzen. *b* Suprafemoraler Schwerpunkt hinter der gemeinsamen Hüftgelenksachse: Sitzen. *c*, *d*, *e* Erheben aus sitzender Stellung, in drei Phasen dargestellt. *f* Ausfall nach vorne.

Soleus und die zweigelenkigen Gastrocnemii, welch letztere als Beuger des Fußes und Beuger des Kniegelenks in Tätigkeit treten.

Die Spannung in den einzelnen Muskelgruppen hängt nun meiner Ansicht nach bei den verschiedenen Stellungen des Körpers ab von der Lage des Schwerpunktes der oberhalb der Achse des betreffenden

Digitized by Google
Original from UNIVERSITY OF CALIFORNIA
Generated on 2019-10-16 14:12 GMT / http://hdl.handle.net/2027/uc1.b3774664
Public Domain in the United States, Google-digitized / http://www.hathitrust.org/access_use#pd-us-google

Gelenks befindlichen Körpermasse. Je nachdem das von dem Schwerpunkte ausgehende Lot vor oder hinter die Gelenkachse fällt, ist eine Anspannung der vor oder hinter dem Gelenk vorüberziehenden Muskeln erforderlich. Ich glaube nun, daß man zum Zwecke der Sonderung verschiedener Körperstellungen am besten drei Hauptschwerpunkte unterscheidet. Ich unterscheide demnach einen suprafemoralen, einen supratibialen und einen suprapedalen Schwerpunkt. Für die Verhältnisse des suprafemoralen Schwerpunktes stelle ich mir alle oberhalb der gemeinsamen Hüftgelenkachse liegenden Körperteile als einheitliche Masse vor, da die einzelnen Glieder dieser Masse durch Muskelanspannung in sich versteift sind. Der supratibiale Schwerpunkt ist der Schwerpunkt der gesamten oberhalb des Kniegelenks liegenden Körpermasse und der suprapedale Schwerpunkt ist der Schwerpunkt der über den Fußgelenken gelegenen Körpermasse. Letzteren Schwerpunkt habe ich auf meinen schematischen Zeichnungen nicht besonders gekennzeichnet, da er fast stets vor die Fußgelenkachse fällt. Die Bezeichnung von Stellungstypen kann nun nach dem Gesichtspunkt geschehen, wie sich die Lote der einzelnen Schwerpunkte zu den zugehörigen Gelenkachsen verhalten. Beispielsweise verstehe ich unter „hinter-vor-Stand" einen symmetrischen Stand, bei dem der suprafemorale Schwerpunkt hinter die gemeinsame Hüftgelenkachse und der supratibiale Schwerpunkt vor die Kniegelenkachse fällt (Abb. 2 *c*). Natürlich fällt hier wie bei jedem längeren Stehen der nicht eingezeichnete suprapedale Schwerpunkt vor die Fußgelenkachse. Um sich ein annäherndes Bild über die Lage der Schwerpunkte beim Menschen zu verschaffen, will ich kurz erwähnen, daß nach Straßer der Schwerpunkt der suprafemoralen Körpermasse bei herabhängenden Armen und aufrechtem geraden Stand nahe vor die Wirbelsäule in die Höhe des Schwertfortsatzes fällt, daß sich ferner bei der gleichen Körperform der Schwerpunkt der über dem Knie liegenden Körpermasse in der Höhe zwischen dem III. und IV. Lendenwirbel befindet. Der Gesamtschwerpunkt des Körpers liegt aber nach Braune-Fischer an der liegend gefrorenen Leiche $2^1/_2$ cm unter dem Promontorium in gleicher Höhe mit dem oberen Rand des III. Kreuzbeinwirbels und 7 cm vor ihm, 4,5 cm über der gemeinsamen Hüftgelenkachse und 7 cm über der Symphyse.

Ich bin mit Straßer der Ansicht, daß es nicht am Platze ist, irgendeine der mittleren annähernd aufrechten und geraden Stellungen als die Normalstellung zu bezeichnen. Mit Recht betont Straßer,

Digitized by Google
Original from UNIVERSITY OF CALIFORNIA
Generated on 2019-10-16 14:12 GMT / http://hdl.handle.net/2027/uc1.b3774664
Public Domain in the United States, Google-digitized / http://www.hathitrust.org/access_use#pd-us-google

daß die sogenannte Normalstellung nach Braune-Fischer, bei welcher der Schwerpunkt der suprafemoralen Körpermasse senkrecht über der gemeinsamen Hüftgelenkachse, der Schwerpunkt der oberhalb des Kniegelenks gelegenen Masse senkrecht über der Kniegelenkachse, der Schwerpunkt der suprapedalen Körpermasse über der Verbindungslinie der Fußgelenkmitten gelegen ist, nur ganz vorübergehend innegehalten werden kann. Anderseits bin ich ebenfalls mit Straßer der Ansicht, daß die Feststellung in den einzelnen Gelenken gewöhnlich nicht durch den Bandapparat, sondern durch Muskelarbeit geschieht, und so halten wir uns denn für berechtigt, die Gruppierung der Muskelarbeit, die wiederum eine Folgerung der Schwerpunktlagerung ist, bei

Abb. 4.

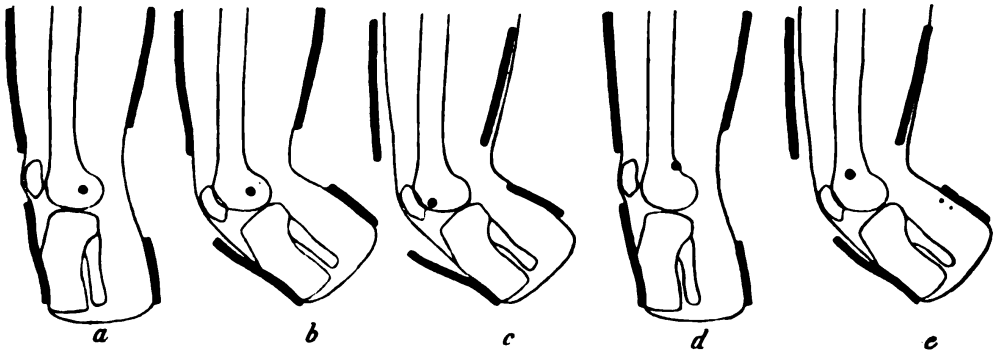

Kurzer Unterschenkelstumpf.

a Unbelasteter kurzer Unterschenkelstumpf, Knie gestreckt, Kniescharnier an normaler Stelle. *b* Unbelasteter kurzer Unterschenkelstumpf, Knie um 45° gebeugt, Kniescharnier bleibt an normaler Stelle. *c* Belasteter kurzer Unterschenkelstumpf, Knie um 45° gebeugt, Kniescharnier wandert nach vorne, hinteres Weichteilkissen durch Oberschenkelhülse komprimiert, Tibiaspornbelastung. *d* Belasteter kurzer Unterschenkelstumpf, Knie gestreckt, Kniescharnier höher gelagert. *e* Belasteter kurzer Unterschenkelstumpf, Knie um 45° gebeugt, hinteres Weichteilkissen durch Oberschenkelhülse komprimiert. Stumpfhülse bleibt überall in gutem Kontakt mit dem Stumpf; keine Tibiaspornbelastung.

der Klassifizierung der verschiedenen Stellungen des Menschen als ausschlaggebend anzusehen.

Ich unterscheide drei verschiedene Arten des Standes, die sich folgendermaßen kennzeichnen lassen. Bei dem vor-vor-Stand befindet sich der suprafemorale Schwerpunkt vor der gemeinsamen Hüftgelenkachse und der supratibiale Schwerpunkt vor der gemeinsamen Kniegelenkachse (siehe Abb. 2 *a*). Angespannt sind die tuberocruralen Muskeln, der Soleus und die Gastrocnemii. Bei dem hinter-hinter-Stand sehen wir das Gegenteil, nämlich den suprafemoralen Schwerpunkt hinter die gemeinsame Hüftgelenkachse und den supratibialen Schwerpunkt hinter die gemeinsame Kniegelenkachse fallen. Welche Muskeln angespannt und

Digitized by Google
Original from UNIVERSITY OF CALIFORNIA
Generated on 2019-10-16 14:12 GMT / http://hdl.handle.net/2027/uc1.b3774664
Public Domain in the United States, Google-digitized / http://www.hathitrust.org/access_use#pd-us-google

entspannt sind, ergibt sich aus der Abb. 2 *b*. Als dritte Art des Standes bezeichne ich den h i n t e r - v o r - S t a n d, bei dem der suprafemorale Schwerpunkt hinter der gemeinsamen Hüftgelenkachse und der supratibiale Schwerpunkt vor die gemeinsame Kniegelenkachse fällt (Abbildung 2 *c*). Interessant ist hier besonders, wie die eingelenkige Hüftbeugemuskulatur eine Ueberstreckung in dem Hüftgelenk verhindert und so als Entspanner des Ligamentum iliofemorale wirkt. Ebenso wirken die Gastrocnemii am Kniegelenk, indem sie eine Ueberstreckung des Kniegelenks verhindern, bevor der gleichsinnige Bandapparat in Tätigkeit tritt.

Nächst dem S t a n d e habe ich die K n i e b e u g e näher untersucht und glaube drei verschiedene Typen von Kniebeuge unterscheiden zu müssen. Bei der v o r - v o r-K n i e b e u g e liegt der suprafemorale Schwerpunkt vor der gemeinsamen Hüftgelenkachse und der supratibiale Schwerpunkt vor der gemeinsamen Kniegelenkachse. Eine stärkere Beugung des Hüftgelenks verhindert hier im Gegensatz zu den Verhältnissen der Abb. 2 *a* der Glutaeus maximus und die Hauptmasse der Adduktoren (siehe Abb. 2 *d*). Die Anspannung der tuberocruralen Muskeln dient hier dazu, der Wiederherstellung der Streckstellung im Kniegelenk entgegenzuarbeiten. Auffallend ist dabei, daß die Gastrocnemii nicht in Tätigkeit treten. Bei der zweiten Art von Kniebeuge, der h i n t e r - h i n t e r - K n i e b e u g e (Abb. 2 *e*), liegen beide Schwerpunkte hinter den dazugehörigen Gelenkachsen, und ich möchte hier besonders darauf aufmerksam machen, daß die tuberocruralen Muskeln vollständig erschlafft sind. Dasselbe möchte ich weiterhin betonen bei dem dritten Typus von Kniebeuge, der v o r - h i n t e r - K n i e b e u g e, d. h. dem Typus von Kniebeuge, der im gewöhnlichen Leben beim Treppensteigen, Bergaufgehen und Gehen mit leichtgebeugtem Kniegelenk am häufigsten zur Anwendung gelangt. Auch hier sind die tuberocruralen Muskeln nicht angespannt. Die übrigen Verhältnisse der Schwerpunkte und der Muskelanspannungen ergeben sich aus der Abb. 2 *f*.

Beim S i t z e n, z. B. auf einem Stuhle, richtet sich die Spannung der Hüftmuskulatur besonders danach, ob der suprafemorale Schwerpunkt vor oder hinter der gemeinsamen Hüftgelenkachse sich befindet. Abbildung 3 *a* und 3 *b* bedürfen nach dem Vorhergehenden daher keiner weiteren Erläuterung. Auf den Abbildungen *c*—*e* habe ich versucht drei Stadien festzuhalten, die sich beim Erheben des Körpers aus sitzender Stellung ergeben. Das erste und zweite Stadium (Abb. 3 *e*

Digitized by Google
Original from UNIVERSITY OF CALIFORNIA
Generated on 2019-10-16 14:12 GMT / http://hdl.handle.net/2027/uc1.b3774664
Public Domain in the United States, Google-digitized / http://www.hathitrust.org/access_use#pd-us-google

und 3 *d*) lassen deutlich erkennen, daß die tuberocruralen Muskeln bei den beiden ersten Phasen des Erhebens nicht angespannt sind. Interessant ist auch ferner, daß bei dem Ausfall der Abb. 3 *f* die tuberocruralen Muskeln nicht angespannt sind, sich die Verhältnisse also den Zuständen von Abb. 3 *d* und 2 *f* nähern.

Die vorstehend geschilderten muskelphysiologischen Studien haben mir vor allen Dingen interessante Einblicke in das Zusammenarbeiten der ein- und zweigelenkigen Muskeln der unteren Extremität gewährt, die ich noch weiter verfolgen werde und beim Studium der Lähmungen zu verwerten gedenke. Für den Prothesenbau beim kurzen Unterschenkelstumpf interessiert uns nun besonders der Umstand,

Abb. 5.

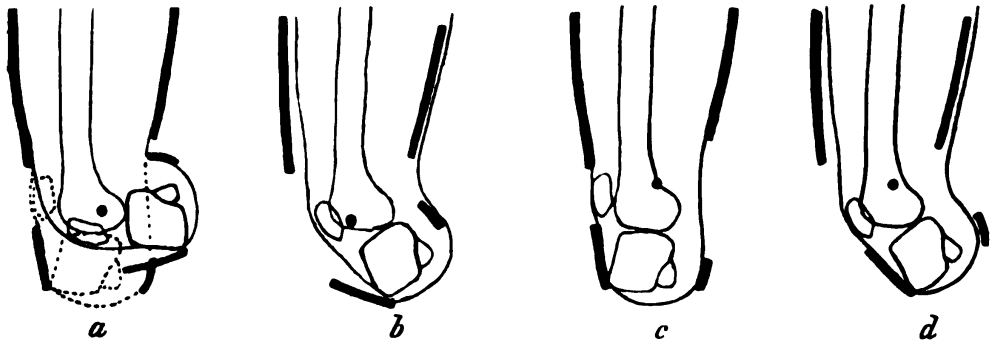

Kürzester Unterschenkelstumpf.

a Unbelasteter kürzester Unterschenkelstumpf. Punktierte Linie: Knie gestreckt, Kniescharnier an normaler Stelle. Ausgezogene Linie: Unterschenkelstumpf rechtwinklig gebeugt. Zurückweichen des Patellardreiecks (siehe auch Abb. 1), daher Zurückweichen des vorderen Stumpfreliefs von der vorderen Stumpfhülse, Tibiaspornbelastung. *b* Belasteter kürzester Unterschenkelstumpf, Knie um 45° gebeugt, Kniescharnier wandert nach vorne, hinteres Weichteilkissen komprimiert, Patellardreieck etwas zurückgetreten. Tibiaspornbelastung. *c* Belasteter kürzester Unterschenkelstumpf, Kniescharnier höher gelagert. *d* Belasteter kürzester Unterschenkelstumpf, Knie um 45° gebeugt, Kniescharnier höher gelagert, hinteres Weichteilkissen komprimiert, Patellardreieck etwas zurückgetreten. Stumpfhülse bleibt überall in gutem Kontakt mit dem Stumpf, keine Tibiaspornbelastung.

daß die tuberocruralen Muskeln in fast allen Stellungen erschlafft sind, bei denen eine kraftvolle Streckung oder ein kraftvolles Gestreckthalten des gebeugten Unterschenkels beabsichtigt ist. Je kürzer ein Unterschenkelstumpf ist, desto mehr wird der Zusammenhang zwischen Stumpf und Stumpfhülse beeinflußt durch die Lage des künstlichen Kniescharniers zum Knochen, und je kürzer der Stumpf ist, desto wichtiger ist eine konstante Lage des Kniescharniers für die feste Verbindung zwischen Oberschenkelhülse und Oberschenkel. Wird nun das Kniegelenk bei dem gebeugten Unterschenkel gestreckt, so übt die Oberschenkelhülse notwendigerweise einen starken Druck auf das sog. hintere Weichteilkissen aus, das von den tuberocruralen Muskeln gebildet wird. Da nun die tuberocruralen Muskeln bei den in Betracht

Digitized by Google
Original from UNIVERSITY OF CALIFORNIA
Generated on 2019-10-16 14:12 GMT / http://hdl.handle.net/2027/uc1.b3774664
Public Domain in the United States, Google-digitized / http://www.hathitrust.org/access_use#pd-us-google

kommenden Stellungen nach unseren obigen Untersuchungen meistens erschlafft sind, kann der Druck der Oberschenkelhülse das hintere Weichteilkissen gut komprimieren, und es kommt infolgedessen zu einem Wandern des distalen Abschnittes der Oberschenkelhülse nach vorn und infolgedessen zu einer Verschiebung des Kniescharniers ebenfalls nach vorn. Die Folge dieser Verhältnisse habe ich auf Abb. 4 *c* schematisch dargestellt (siehe auch Abb. 4 *a* u. 4 *b*). Wir sehen das nach vorn verlagerte Kniescharnier, wir sehen ferner wie der proximale Teil des Unterschenkelstumpfes vorn von der Hülsenwand abrückt, wie sich die Hinterwand der Hülse proximal dem Capitulum fibulae nähert und der ganze kraftvolle Druck des kurzen Unterschenkelstumpfes nur vermittels des untersten Endes der vorderen Tibiakante, das ich als Tibiasporn bezeichnen möchte, auf die Prothesenhülse im Sinne der Streckung einen Druck ausübt. Es erklären sich daraus die den Orthopäden so bekannten Beschwerden des Amputierten über Empfindlichkeit oder gar Wundwerden des vorderen unteren Stumpfendes, ferner auch teilweise die Beschwerden über Druck der Prothese am Fibulaköpfchen, und zwar besonders dann, wenn es sich um starken Muskelschwund am Stumpf handelt.

Beleuchten wir nach diesen Untersuchungen die theoretischen Grundlagen für die Anwendung des Lothgelenks und des Braatzschen Scharniers, so müssen wir feststellen, daß diese Gelenke nur beim unbelasteten Kniegelenk einigermaßen mit dem natürlichen Kniegelenk in Kongruenz bleiben können. Ueberall dort, wo aber das mehr oder weniger gebeugte Kniegelenk belastet werden soll, werden auch das Loth- und Braatzgelenk nicht die Fehler ausgleichen, die durch die oben geschilderten Weichteilveränderungen hervorgerufen werden. Diese Erfahrung hat sich uns auch immer wieder praktisch bestätigt an einem sehr großen Amputiertenmaterial der Beschaffungsstelle in Schloß Charlottenburg insofern, als wir uns niemals von den besonderen Vorteilen des Lothgelenkes vor einem gewöhnlichen Kniescharnier haben überzeugen können.

Als ein verhältnismäßig einfaches Mittel, um die oben beschriebenen Mißstände bei Belastung des gebeugten Kniegelenkes auszuschalten, hat sich nun seit vielen Jahren im Oskar-Helene-Heim die Hochlagerung des Kniescharniers bewährt, die selbstverständlich nicht übertrieben werden darf, wenn sie nicht kosmetisch bei der Beugung der Prothese ungünstig wirken soll. Abbildung 4 *d* und 4 *e* zeigen auf dem schematischen Sagittalschnitte einen kurzen Unterschenkelstumpf bei Streckung

Digitized by Google
Original from UNIVERSITY OF CALIFORNIA
Generated on 2019-10-16 14:12 GMT / http://hdl.handle.net/2027/uc1.b3774664
Public Domain in the United States, Google-digitized / http://www.hathitrust.org/access_use#pd-us-google

und bei Beugung, diesmal aber mit etwas höher gelagertem Kniescharnier. Es zeigt sich nun, daß bei dieser Anordnung des Scharniers bei belastetem und gebeugtem Unterschenkelstumpf die Weichteile an der Rückseite des Oberschenkels komprimiert werden können und daß trotzdem die ganze Vorderfläche des Unterschenkelstumpfes von der Tuberositas tibiae abwärts in innigem Kontakt mit der Hülse bleibt. Daß auch bei dem kürzesten Unterschenkelstumpf (Amputationsstelle dicht unterhalb der Tuberositas tibiae) die Hochlagerung des Kniegelenks günstig wirkt, sollen die schematischen Abbildungen 5 *a*—5 *d* erläutern. Schon ohne Belastung verliert hier, wie die Abb. 5 *a* zeigt, die Vorderfläche des Stumpfes durch Zurücktreten des sog. Patellardreieckes ihren Zusammenhang mit der Unterschenkelhülse. Noch schwerwiegender wird diese Inkongruenz, wenn bei der Belastung das hintere Weichteilkissen komprimiert wird (Abb. 5 *b*). Aber auch hier gelingt es durch Höherlagerung des Kniescharniers, diese beiden ungünstigen Verhältnisse ganz oder teilweise auszugleichen, so daß trotz Kompression des hinteren Weichteilkissens und trotz Zurücktretens des Patellardreiecks der Stumpf im guten Zusammenhang mit seiner Hülse bleibt.

Zum Schluß möchte ich noch darauf hinweisen, daß ich aus meinen Untersuchungen selbstverständlich keine Schlüsse ziehe, die allgemein für jeden kurzen Unterschenkelstumpf in Anwendung kommen müssen. Wie überall in der Orthopädie gilt es auch hier zu individualisieren, d. h. z. B. in dem einen Fall einen festen Trichter zu verordnen, im zweiten Fall einen beweglichen, im dritten Fall einen federnden usw. Wie weit dabei meine Untersuchungen jedesmal mit Berücksichtigung finden dürfen, kann sich nur aus dem Gesamtbild des Amputierten insbesondere mit den beruflichen Ansprüchen, die er an die Prothese stellen muß, ergeben.

Digitized by Google
Original from UNIVERSITY OF CALIFORNIA
Generated on 2019-10-16 14:12 GMT / http://hdl.handle.net/2027/uc1.b3774664
Public Domain in the United States, Google-digitized / http://www.hathitrust.org/access_use#pd-us-google

Kleinere Mitteilungen.

III.

Aus der orthopädischen Heilanstalt Zwickau i. Sachsen.

Eine neue Klumpfußbandage.

Von Sanitätsrat Dr. **K. Gaugele.**

Mit 2 Abbildungen.

Es gibt viele Klumpfußbandagen, fast jeder Orthopäde verwendet eine andere. Ueber die Unzahl der bereits angegebenen Bandagen und orthopädischen Schuhe gibt uns das Handbuch der orthopädischen Technik von Schanz schönen Aufschluß. Viele der dort angegebenen Bandagen haben nur noch historischen Wert; auch dürfte es dem wenig Bewanderten schwer fallen, das Geeignete für sich in dem einzelnen Falle aus der großen Zusammenstellung herauszufinden. Es mag mir daher erlaubt sein, eine kleine Zusammenstellung der Klumpfußbandagen zu geben, wie sie sich mir im Laufe von 16 Jahren als zweckmäßig erwiesen haben. Meine Erfahrungen dürften deswegen mitteilungswert sein, da sie an der Hand großer orthopädischer Bandagen- und Schuhmacherwerkstätten (über 30 Arbeiter) gesammelt sind.

Naturgemäß wird man nicht für alle Fälle dieselbe Bandage in Anwendung bringen können; auch ist es nicht möglich, für bestimmte Formen des Klumpfußes bestimmte „typische" Bandagenformen anzugeben. Es wird hier schließlich stets die Erfahrung des orthopädischen Arztes das entscheidende Wort sprechen müssen.

Von der Beschreibung der Lagerungsapparate sehe ich ab; ich gebrauche sie auch sehr selten und nur neben den portativen. Von diesen bevorzuge ich solche, welche Tag und Nacht getragen werden können.

Die Wahl der Bandagen hängt ab von dem Grad der Verkrümmung, ferner von dem Zweck, den sie erfüllen sollen; mit anderen Worten, ob sie noch korrigieren müssen oder nur das korrigierte Resultat erhalten müssen. In der Praxis allerdings ergibt sich in der Wahl der Bandage ein großer Unterschied zwischen korrigiertem und nichtkorrigiertem Klumpfuß nicht, wenigstens insofern nicht, als wir häufig beim behandelten Klumpfuß keine volle Korrektur erreicht haben und dann dieselbe Bandage zu gebrauchen gezwungen sind, wie beim nichtkorrigierten Klumpfuß. Auch wäre es falsch anzunehmen, daß ein höherer Grad der Verbildung stets eine höhere Korrektur in der Bandage oder im Schuh verlangt. Gerade bei älteren nicht korrigierten Fällen wird ein stark korrigierender Schuh oft gar nicht ver-

Digitized by Google
Original from UNIVERSITY OF CALIFORNIA
Generated on 2019-10-16 14:12 GMT / http://hdl.handle.net/2027/uc1.b3774664
Public Domain in the United States, Google-digitized / http://www.hathitrust.org/access_use#pd-us-google

tragen; die hochgradigsten Klumpfüße, bei denen eine operative Korrektur aus äußeren Gründen ausgeschlossen ist, verlangen vielmehr nur eine tadellose Bettung im Schuhe und die Form des Schuhes muß der Verbildung möglichst angepaßt sein. Der sogenannte orthopädische Schuhmacher, der ohne ärztliche Anleitung arbeitet, pflegt häufig insofern Fehler zu machen, als er einerseits zu wenig korrigierende Stellung im Schuh anwendet, anderseits aber oft auch bei schweren Fällen noch Korrektur anstrebt, wo dies nicht mehr vertragen wird. Auch hier ist es Sache des orthopädischen Arztes zu erkennen, in welchen Fällen eine Korrektur erlaubt ist und wo nicht. Ich wende folgende Bandagen an:

Abb. 1 a.

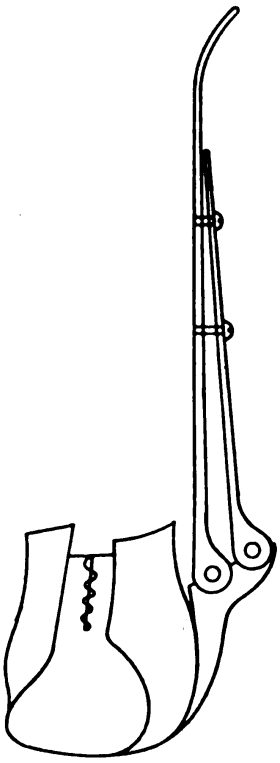

Abb. 1 b.

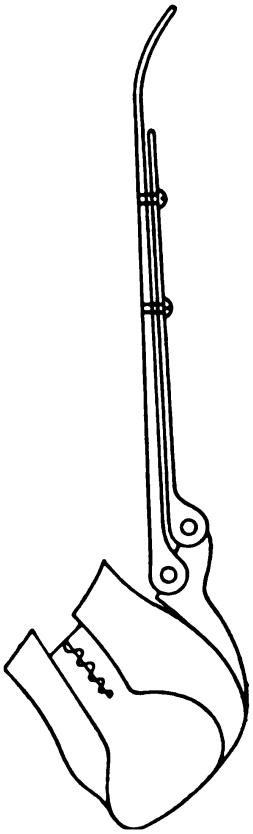

1. Der Hessingapparat bis zum Knie, bei starker Auswärtsrotation bis zur Hüfte, seine Wirkung ist im allgemeinen eine gute. Er kommt aber wegen der hohen Kosten selten zur Anwendung, ist auch nur bei ganz hartnäckigen Fällen zu empfehlen.

Die Korrektur des Klumpfußes erfolgt im großen und ganzen durch die Sandale (gewalkter Lederfuß). Das im folgenden über die Sandale Gesagte gilt auch für alle weiter beschriebenen Bandagen. Das Modell ist in größtmöglichster Knickfußstellung anzufertigen, Großzehe und Ferse unter stark abduzierendem Druck. Die fertige Sandale muß die Großzehe in ganzer Ausdehnung bedecken bzw. überragen. Die erwünschte Knickfußstellung wird durch eine über den Knöcheln angebrachte zu der Innenschiene ziehende Zuglasche (Knöchellasche) gefördert. Bis zu einem gewissen Grad kann man auch durch Schränken der Schiene bzw. Verstellen der an der Sandale befestigten Unterschenkelschienchen (Schuhbügel) die Pronationsstellung vermehren, doch darf hier die Parallelität der Gelenke nicht außer acht gelassen werden. Bei der Modellherstellung möchte ich noch auf etwas Besonderes aufmerksam machen: Die Ferse steht sehr häufig hoch (Spitzfuß!). Aber auch beim gut korrigierten Fuß ist die Ferse gewöhnlich klein entwickelt. Das Sandalenmodell bedarf hier einer Korrektur, um das unangenehme Herausrutschen des Fußes aus der Sandale von vornherein zu verhüten. Ich lasse am fertigen Gipsmodell stets die Ferse vervollkommnen,

Digitized by Google
Original from UNIVERSITY OF CALIFORNIA
Generated on 2019-10-16 14:12 GMT / http://hdl.handle.net/2027/uc1.b3774664
Public Domain in the United States, Google-digitized / http://www.hathitrust.org/access_use#pd-us-google

d. h. sowohl verbreitern als erhöhen. Man kann dann an der fertigen Bandage durch irgend eine der bekannten Extensionslaschen die Ferse tief in die Bandage herunterziehen und macht das Entweichen der Ferse unmöglich. Die Spitzfußstellung wird außerdem bekämpft durch Gummizüge vom Vorderfuß zu den Unterschenkelschienen hinziehend.

2. Der vereinfachte Hessingapparat, d. h. die sogenannte Bänderbandage. In einfachen Fällen bis zum Knie, bei starker Auswärtsrotation bis zur Hüftgegend, Sandale, Extensionslasche, Gummizug, Knöchellasche, wie vorher beschrieben, an Stelle des Schienenhülsenapparates zwei einfache Seitenschienen mit einem oben abschließenden Querband (Wadenschelle).

Abb. 2.

3. Die einseitige Schiene bis zum Knie mit abschließendem oberen Band und gewalktem Fuß (Sandale), die Schiene entweder an der Innenseite mit Zuglasche vom Außenrand des Fersenteiles der Sandale nach einem Befestigungspunkt oberhalb des Knöchelgelenkes oder aber Außenschiene mit Hebelwirkung.

4. Der orthopädische Schuh mit Versteifung auf beiden Seiten, an der Außenseite nach vorn vorspringende Absätze, Schiefstand des Absatzes (außen höher als innen), mit einer bis zum Knie gehenden Schiene; Schiene wie in Fall 3, innen oder außen.

5. Der orthopädische Schuh mit Doppelschiene bis zum Knie und Zuglasche über den Knöcheln von außen nach der Innenschiene.

6. Der orthopädische korrigierende Schuh ohne Schiene.

Ich verwende obige Bandagen und Schuhe sowohl beim korrigierten als auch beim nichtkorrigierten Fuß.

Alle diese Apparate haben meistens einen Nachteil, nämlich den einer mangelhaften Fixation in Pronationsstellung. Um die gewünschte Pronation mit Sicherheit herauszubekommen, habe ich meinen Werkmeister beauftragt, mir eine Bandage zu konstruieren, bei der ich den Grad der Pronation vollkommen in der Hand hatte. Die von meinem Werkmeister mir konstruierte Bandage, welche ich im folgenden beschreibe, erfüllt mir alle meine Ansprüche.

Meine neue Klumpfußbandage.

Gewalkter Fuß (Sandale) mit Außenschiene und zwei Wadenschellen. Die Außenschiene hat in der Höhe des Knöchelgelenkes ein Abduktionsgelenk, welches Bewegungen nur in frontaler Ebene gestattet. Auf einem ausladenden, dem ersten Gelenk direkt anstoßenden Vorsprung sitzt ein zweites ebenfalls in frontaler Ebene spielendes Gelenkteil, welches der Hauptschiene anliegt und durch zwei Schrauben in den an beiden Schienen angebrachte Schlitzen mit an der ersten Schiene befestigt wird. Die beiliegende Zeichnung und Photographie erläutern die bequeme Feststellung

Digitized by Google
Original from UNIVERSITY OF CALIFORNIA
Generated on 2019-10-16 14:13 GMT / http://hdl.handle.net/2027/uc1.b3774664
Public Domain in the United States, Google-digitized / http://www.hathitrust.org/access_use#pd-us-google

des Fußteiles in jeder gewünschten Lage. Figur 1a zeigt normale Stellung, Figur 1b stärkste Pronationsstellung. Dazwischen sind zahlreiche Mittelstellungen möglich.

Die Extensionslasche ist hier allerdings auch unbedingt nötig. Ferner hat es sich gezeigt, daß zwei Bänder die Wade besser fixieren als ein Band.

Ein Gelenk in sagittaler Ebene spielend (für Heben und Senken des Fußes) braucht man bei diesen kleinen Kindern nicht. Ein solches würde den Halt der Bandage nur vermindern. Für ältere Kinder läßt es sich leicht anbringen.

Ich bin mit dieser Bandage, deren Ausstattung Figur 2 zeigt, sehr zufrieden und verwende sie in neuester Zeit ausschließlich.

Generated on 2019-10-16 14:13 GMT / http://hdl.handle.net/2027/uc1.b3774664
Public Domain in the United States, Google-digitized / http://www.hathitrust.org/access_use#pd-us-google
Digitized by Google
Original from
UNIVERSITY OF CALIFORNIA

IV.

Aus dem Universitätsinstitut für orthopädische Chirurgie in Wien.
(Vorstand: Prof. Dr. A. Lorenz.)

Angeborener doppelseitiger Ulnadefekt und Pollex bifidus dexter.

Von Dr. **Cesar Kajon.**

Die Tatsache, daß der angeborene Ulnadefekt eine relativ seltene Mißbildung ist, veranlaßt uns zur Veröffentlichung folgenden Falles.

Anamnese: Friedrich F., 7 Jahre alt, erstes Kind junger, gesunder Eltern. In der Familie sind, nach Angabe der Eltern, keinerlei Mißbildungen vorgekommen. Die Gravidität verlief ohne jeden Zwischenfall, die Geburt war leicht und ohne Besonderheiten. Der Junge hat seine Anomalie mit auf die Welt gebracht, ist aber sonst ganz gesund.

Status praesens: Der Knabe ist geistig normal, körperlich bis auf seine beiden Arme gut entwickelt und gesund.

Beide Unterarme sind stark verkürzt. Sie stehen in einem Winkel von etwa 130° zum Oberarm so flektiert, daß bei herabhängenden Armen der Winkel dorsalwärts offen ist und die Handteller auf den Rücken zu liegen kommen. Die Vorderarme sind im Ellbogen mit dem Humerus fest verwachsen und in dorso-ventraler Richtung leicht gebogen, also nach vorne leicht konvex. An der Übergangsstelle des Ober- in den Unterarm ist eine Verdickung zu tasten, jedoch sind die Gelenksbestandteile nicht zu unterscheiden.

Die syndaktylen, flossenartigen Hände stehen zum Vorderarm in ziemlicher Volarflexion, jedoch weder radial noch ulnawärts abweichend.

Die Schultergelenke sind normal konfiguriert und von physiologischer Beweglichkeit. Die Oberarme sind stark nach innen rotiert und mit den Vorderarmen, die in Mittelstellung zwischen Pro- und Supination stehen, wie erwähnt, fest verwachsen.

Die Weichteile der Vorderarme und Hände sind stark reduziert und verbacken, so daß die Unterscheidung einzelner Teile nicht möglich ist. Die rechte Hand mit zwei und die linke mit drei syndaktylen Fingern erweckt den Eindruck einer plumpen Flosse. Thenar und Hypothenar sind sehr mangelhaft entwickelt. Die Höhlung der Hand fehlt beiderseits vollständig, ja es zeigt sich eine Vergrößerung des Tiefendurchmessers.

Die zwei Finger der rechten Hand, die sich in Streckstellung befinden, sind bis auf das Endglied kutan verwachsen. Der radialwärts gelegene ist zweigliedrig, das Endglied ist doppelt vorhanden, jedes mit einem

Digitized by Google
Original from UNIVERSITY OF CALIFORNIA
Generated on 2019-10-16 14:13 GMT / http://hdl.handle.net/2027/uc1.b3774664
Public Domain in the United States, Google-digitized / http://www.hathitrust.org/access_use#pd-us-google

gut entwickelten Nagel versehen. Es handelt sich hier um einen „Pollex bifidus“ (W. Kümmel, Bibliotheca medica 1895).

Von den drei Fingern der linken Hand sind zwei zweigliedrig, gestreckt und bis auf das Endglied miteinander verwachsen, während der dritte dreigliedrige im ersten Interphalangealgelenke flektiert und mit seinen Nachbarn vollständig verwachsen ist. Auch diese Finger haben normalwickelte Nägel.

In den Handgelenken sind aktiv wie passiv nur Bewegungen im Sinne der Vermehrung der vorhandenen Volarflexion in geringem Grade möglich.

Die Finger zeigen eine sehr geschickte und kräftige, aktive, scherenartige Ab- und Adduktionsfähigkeit in den Endphalangen.

In den Metakarpophalangealgelenken ist eine Ensemblebeweglichkeit der syndaktylen Finger im Sinne einer geringen Flexion aktiv wie passiv möglich.

Im Röntgenogramm stellt sich der Oberarm mit dem einen Unterarmknochen als ein Stück vom Aussehen eines Feuerhakens dar. Der Humerus geht ohne Unterbrechung im Bogen in den Vorderarmknochen über. Die Markhöhlen kommunizieren sozusagen miteinander.

Der Vorderarmknochen ist kurz und plump, leicht ulnarwärts gebogen. Das distale Ende ist als dem Radius angehörend zu erkennen.

Von den Handwurzelknochen sind beiderseits je zwei vorhanden. Erst in der Mittelhand fängt die Teilung an.

Man sieht rechts zwei der Form nach fast normale Metakarpalknochen mit den zwei gleichfalls fast normalen Phalangen artikulieren.

Links sind drei Metakarpalia vorhanden, von deren die zwei seitlichen von der Norm wenig abweichen, während der dritte zwischen den beiden rudimentär ist. Letztgenannter hat eine leidlich gut entwickelte Basis, welche mit den beiden anderen Metakarpalknochen artikuliert, sich proximalwärts rasch verjüngt und spitz ausläuft, ehe er das proximale Ende der anderen Metakarpalia erreicht.

Von den Fingern der rechten Hand ist einer mit zwei Phalangen versehen, wobei die schwach entwickelte Endphalange doppelt vorhanden ist, Pollex bifidus. Der zweite Finger hat drei gut entwickelte Phalangen.

Links sind die Verhältnisse anders. Da sind zwei Finger mit je zwei Phalangen und einer mit drei Phalangen. Der zweite zweigliedrige Finger entspricht dem rudimentär entwickelten Metakarpalknochen.

Vielleicht handelt es sich um eine Verdoppelung des Daumens.

Am Röntgenbild ist noch ein Knochenvorsprung zu sehen, der vom Oberarmknochen ungefähr 2 cm oberhalb der Synostose an deren Konkavität zum Vorderarm zieht. Links ist er viel deutlicher als rechts.

In unserem Falle handelt es sich um einen beiderseitigen totalen angeborenen Ulnadefekt mit Synostose und schwerer Mißbildung der Hand. Er gehört zum Typus b des Schemas von W. Kümmel (Typus b: Defekt mit Verschmelzungsvorgängen).

Wir sehen von ätiologischen Betrachtungen und Literaturangaben

Digitized by Google
Original from UNIVERSITY OF CALIFORNIA
Generated on 2019-10-16 14:13 GMT / http://hdl.handle.net/2027/uc1.b3774664
Public Domain in the United States, Google-digitized / http://www.hathitrust.org/access_use#pd-us-google

ab, möchten aber doch darauf hinweisen, daß bis 1910 nur vier Fälle von angeborenem totalem Ulnadefekt aus der Literatur zusammengestellt werden konnten (Wierzejewski, Angeborene Ulnadefekte, Zeitschr. f. orthop. Chir. Bd. 27).

Unser Fall zeichnet sich durch den Pollex bifidus dexter noch besonders aus.

Es sei zum Schluß noch erwähnt, daß durch die Zellersche Syndaktylieoperation (Dozent Haß) die Gebrauchsfähigkeit der Extremitäten erheblich gebessert werden konnte.

Generated on 2019-10-16 14:13 GMT / http://hdl.handle.net/2027/uc1.b3774664
Public Domain in the United States, Google-digitized / http://www.hathitrust.org/access_use#pd-us-google
Digitized by Google
Original from UNIVERSITY OF CALIFORNIA

V.

Allgemeines.

Am 22. Mai 1921 fand im Anschluß an den Kongreß der Deutschen Orthopädischen Gesellschaft die Hauptversammlung der im Versorgungswesen tätigen orthopädischen Fachärzte im Reichsarbeitsministerium statt. Als Vertreter des Herrn Reichsarbeitsministers war Herr Ministerialdirektor Ritter anwesend. Die Versammlung gründete eine wissenschaftliche Arbeitsgemeinschaft der im Versorgungswesen tätigen orthopädischen Fachärzte und faßte folgende Beschlüsse:

I. Die Reichsarbeitsgemeinschaft schlägt dem Reichsarbeitsministerium vor:

a) Herstellungsbedingungen als Mindestforderung für orthopädische Hilfsmittel aufzustellen.

b) Bewährte Prothesenmodelle auf Grund einer von der Arbeitsgemeinschaft ausgearbeiteten Zusammenstellung den unterstellten Behörden zu empfehlen.

c) Bewährte Paßteile zur Herstellung im großen für die empfohlenen Modelle aufzustellen und ihre Fabrikation in die Wege zu leiten.

Die Arbeitsgemeinschaft erklärt sich bereit, durch ihren Ausschuß diese Aufgaben vorzubereiten und in Zukunft weiter zu bearbeiten.

II. Dem Reichsarbeitsministerium wird ein Ausschuß als Gutachterinstanz zur Prüfung der auf dem Gebiet der orthopädischen Hilfsmittel gemachten Erfindungen zur Verfügung gestellt.

Die Versammlung wählte in den Ausschuß die Herren Alsberg-Kassel, Blencke-Magdeburg, Biesalski-Berlin, Böhm-Berlin, Drehmann-Breslau, Gocht-Berlin, Radike-Berlin, Rosenfeld-Nürnberg, Schede-München, Schlee-Braunschweig, Schlesinger-Berlin, Sippel-Stuttgart.

Digitized by Google
Original from UNIVERSITY OF CALIFORNIA
Generated on 2019-10-16 14:13 GMT / http://hdl.handle.net/2027/uc1.b3774664
Public Domain in the United States, Google-digitized / http://www.hathitrust.org/access_use#pd-us-google

Referate.

Die mit ✱ bezeichneten Referate sind Bücherbesprechungen.

1. Allgemeines. Geschichte der Orthopädie.

345. Ekstein, Die konservative Behandlung chronischer Unterschenkelgeschwüre ohne Berufsstörung. Zentralbl. f. Chir. 1921, Nr. 17, III.

Ekstein verweist auf sein mit bestem Erfolge an Hunderten von Fällen seit 30 Jahren geübtes Behandlungsverfahren des Ulcus cruris mit Kompressivstärkeverbänden, die nach Reinigung der Ulzera in Elevation angelegt und bis zur Lockerung oder Durchnässung getragen werden. Nach 3—4 Verbänden glatte Heilung. Hans Blencke-Magdeburg.

346. Lange, Die Orthopädie und der neue Lehrplan. Münch. med. Wochenschr. 1921, 1.

Lange begründet ausführlich, warum die Orthopädie in den neuen Lehrplan aufgenommen werden muß. Unentbehrlichkeit der Orthopädie bei Behandlung der Kriegsverletzten, für die Krüppelfürsorge wird nachgewiesen. Unterricht und Prüfung in der Orthopädie durch einen Orthopäden ist unumgänglich notwendig. Scharff-Flensburg.

347. Matheis, Zur Injektionsbehandlung der Krampfadern. Zentralbl. f. Chir. 1921, III, Nr. 8.

Die Beseitigung von Krampfadern durch Einspritzung Pregl scher Jodlösung ist ein sicheres und ungefährliches Verfahren. In Blutleere werden je nach der Größe der Vene 20—60 g der Lösung injiziert, nach 10—15 Minuten die Umschnürung gelöst, das Bein mit Trikotbinden gewickelt und für 1—2 Tage unbedingte Bettruhe verordnet. Die Methode ist einfach, besonders im Vergleich zu den in Vorschlag gebrachten blutigen Eingriffen, in wenigen Tagen und in häuslicher Pflege durchführbar; sie arbeitet mit ungiftigen Mitteln, führt zur Verklebung und Verödung der Venen und beeinflußt die Heilung von Unterschenkelgeschwüren auf das günstigste. Hans Blencke-Magdeburg.

348. Propping, Ueber Wundbehandlung mit nicht entfettetem Mull (Rohmull, Rohgaze). Münch. med. Wochenschr. 1921, 10.

Vorteile der Rohgaze als Tamponade und Drainagemittel: Rohgaze verklebt weniger als hydrophyle Gaze. Sie ermöglicht eine gute Drainage der Wunde. Der Streifen kann deshalb liegen bleiben, bis er locker ist. Dadurch werden Blutung und Verletzung der Wunde beim Tamponwechsel vermieden. Rohgaze hält die Wunde feucht und unterstützt dadurch die Regeneration. Sie wirkt blutstillend. Scharff-Flensburg.

349. Schüßler, Die Anwendung von Pepsinsalzsäure zur Beseitigung von Narbenzug. Münch. med. Wochenschr. 1921, 3.

Bericht über 11 in der Heilanstalt von Gaugele-Zwickau behandelte

Digitized by Google
Original from UNIVERSITY OF CALIFORNIA
Generated on 2019-10-16 14:13 GMT / http://hdl.handle.net/2027/uc1.b3774664
Public Domain in the United States, Google-digitized / http://www.hathitrust.org/access_use#pd-us-google

Fälle. Pepsinsalzsäure wurde in Form von Salben und Dunstumschlägen in der von Patzschke angegebenen Stärke (10 % Pepsin, 1 % Salzsäure, dazu 1 % Karbolsäure) angewendet. Die Salbe wurde zweimal täglich in die Narben eingerieben, die Dunstumschläge nur nachts gemacht. Die Erfolge waren befriedigend.

Scharff - Flensburg.

350. Stölzner, Ueber Erfolge der Wundbehandlung nach dem Bierschen Regenerationsverfahren. (Gesellsch. f. Natur- u. Heilk. z. Dresden, 13. März 1920.) Münch. med. Wochenschr. 1920, 50.

Stölzner berichtet über gute Erfolge in über 100 Fällen. Plettner bestätigt die Wirksamkeit des Verfahrens. Scharff - Flensburg.

351. Weinert, Der heutige Stand der Wunddiphtherie. Zentralbl. f. Chir. 1921, Nr. 10.

Die Frage der Wunddiphtherie hat sich zu einem großen Problem ausgewachsen, in welches die Bakteriologie, Mischinfektionen, Ueberwuchern der Diphtheriebazillen durch avirulente Pseudodiphtheriebazillen, die Wundchemie, die Konstitutionspathologie der Nachkriegszeit, primäre Haut- und Gefäßschädigungen und viele andere Fragen hineingehören. Bevor sich ein zusammenfassendes Urteil über die Wunddiphtherie fällen läßt, müssen die Dinge, die noch zu sehr im Fluß sind, durch eine weitere Reihe von Einzelarbeiten und Untersuchungen geklärt werden. Hans Blencke - Magdeburg.

Nicolas, Erysipeltherapie **356.**

---

2. Blutleere. Narkose. Lokalanästhesie.

352. Friedländer, Ueber die Psychologie der Hypnose und ihre Bedeutung für die Chirurgie (Hypnonarkose). Zentralbl. f. Chir. 1921, Nr. 2, S. 56.

Die Vereinigung der Hypnose mit der Narkose nennt Friedländer Hypnonarkose. Sie setzt den Verbrauch an Narkosemitteln um zwei Drittel bis drei Fünftel herab, verlängert den Zustand der Betäubung, vermindert die Vergiftung und deren Folgen. Hans Blencke - Magdeburg.

353. Kappis, Wie vermeidet man die Gefahren der Lokalanästhesie. Med. Klinik 1921, 7.

Vier Formen der örtlichen Betäubung, die wiederholt Anlaß zu Störungen gegeben haben, die Halsanästhesie, die Plexus-brachialis-Anästhesie, die paravertebrale und die Splanchnicusanästhesie werden eingehend besprochen.

Dransfeld - Dahlem.

354. Klostermann (Gelsenkirchen), Ueber Magendarmblutungen nach orthopädischen Operationen bei Kindern. Verhandl. d. Deutschen Orthop. Gesellsch. XVI. Kongr. 1921.

Klostermann berichtet über 5 Fälle von Magen-Darm-Blutungen nach orthopädischen Operationen bei Kindern bis zu 11 Jahren. Die vorgenommenen Eingriffe waren verschiedener Art (Knochenmeißelungen, unblutige Korrekturen, Sehnenverpflanzungen am Knie). Alle Kinder hatten heftiges Erbrechen am ersten Tage nach der Operation, das sich am zweiten langsam mit Blut mischte und in einigen Fällen zu schweren Blutverlusten führte. Bei mehreren begleiteten schwere Gehirnerscheinungen, Bewußtlosigkeit und bedrohliche Herzschwäche

Digitized by Google Original from UNIVERSITY OF CALIFORNIA
Generated on 2019-10-16 14:13 GMT / http://hdl.handle.net/2027/uc1.b3774664
Public Domain in the United States, Google-digitized / http://www.hathitrust.org/access_use#pd-us-google

den Verlauf. Trotzdem genasen alle Kinder ziemlich bald. Nierenstörungen und Lungenstörungen fehlten.

Bei der Nachforschung nach der Veranlassung der Blutung konnten nur embolische Prozesse in Frage kommen, und bei näherer Erwägung fiel auf, daß die Operationen alle Gelegenheit boten, Fett in den Kreislauf aufzunehmen. Auch der Umstand, daß die schweren Erscheinungen von seiten des Gehirns und das Blutbrechen erst nach einem freien Interwall von etwa 24 Stunden auftraten, erinnert an den Vorgang bei Fettembolien in den Organen des großen Kreislaufes. Es ist bekannt, daß bei Fetteinschleppungen in die Blutwege zuerst die Lungen befallen werden (und dann klinisch meistenteils direkt im Anschluß an die Schädigung), und daß nach Durchdringung der Lungenkapillaren in allen übrigen Organen Fettverstopfungen kleinster Gefäße nachgewiesen sind. Auch sind bei Sektionen in vielen Fällen kleine Blutungen in allen Organen und auch Andauungsgeschwüre im Magen beobachtet. Aber Blutungen aus der Magen- oder Darmschleimhaut sind in der Literatur nicht aufzufinden.

Wenn Payr mit Recht eine respiratorische Form von einer Form der Fettembolien mit freiem Intervall und vorherrschenden Gehirnsymptomen unterscheidet, so berechtigt die mitgeteilte Beobachtung die Aufstellung einer dritten Form der Fettembolie, bei welcher Blutungen aus dem Magen-Darm-Kanal im Vordergrund stehen. (Selbstbericht.) Peltesohn-Berlin.

355. Kulenkampff, Die Bekämpfung schwerer Erregungszustände während der Narkose durch Chloräthyl. Zentralbl. f. Chir. 1921, Nr. 6, I.

Starke Erregungszustände während der Narkose lassen sich durch eine reichliche Zwischendosis Chloräthyl wie mit einem Schlage beseitigen, so daß die Narkose plötzlich tief wird. Das geht so rasch, daß man sehr aufpassen muß, um nur eben dieses Ziel zu erreichen. Hans Blencke-Magdeburg.

356. L. Nicolas, Ueber die Beeinflussung des Erysipels durch Novokain-Suprarenininjektionen. Zentralbl. f. Chir. 1921, I, Nr. 8.

In 6 Fällen von typischem Erysipelas erythematosum wurde eine Umspritzung mit 1%iger Novokain- bzw. Novokain-Suprareninlösung sub- und intrakutan ausgeführt mit dem Ergebnis, daß die Wirkung nahezu gleich den vielen anderen Mitteln zu bewerten ist, da in keinem Fall ein sicheres Aufhalten an der gespritzten Linie gesehen wurde. Die gewöhnliche Dauer des Erysipels wurde in keinem Falle abgekürzt. Es besteht die Möglichkeit, daß die Streptokokken, auf ihrem kutanen Marsch beschränkt, in die Subkutis wandern. Nicolas bezeichnet die Versuche, das Erysipel durch Anästhetika zu beeinflussen, in der vorliegenden Form als nutzlos. Hans Blencke-Magdeburg.

357. Seitz, Ueber keimschädigende Eigenschaften des Novokains. Zentralbl. f. Chir. 1921, Nr. 15, III.

Eine therapeutische Wirkung des Novokains auf eine bestehende Entzündung ist bisher nicht sicher erwiesen. Dagegen besitzt das Novokain gewisse, das Bakterienwachstum behindernde Kräfte, durch welche sich die Tatsache erklären läßt, daß man fast niemals bei der Ausführung der Lokalanästhesie einen Spritzenabszeß erlebt. Hans Blencke-Magdeburg.

358. Wederhake, Eine Verbesserung der Chloroform- und Aethernarkose. Münch. med. Wochenschr. 1921, 1.

Digitized by Google Original from UNIVERSITY OF CALIFORNIA
Generated on 2019-10-16 14:13 GMT / http://hdl.handle.net/2027/uc1.b3774664
Public Domain in the United States, Google-digitized / http://www.hathitrust.org/access_use#pd-us-google

Neue Narkosenmaske, bei der nur sehr wenig Aether oder Chloroform verbraucht wird. Hersteller: Sanitätshaus Arthur Wolff, Düsseldorf, Hüttenstr. 5.
Scharff - Flensburg.

3. Instrumente. Therapeutische Hilfsapparate.

359. Gocht (Berlin), Demonstration orthopädischer Instrumente. Verhandl. d. Deutschen orthop. Gesellsch. XVI. Kongr. 1921.

Vorführung zweier Klumpfußredressionsinstrumente bzw. Osteoklasten, a) einer Schraubzwinge, b) eines modifizierten Phelpsschen Osteoklasten, bei welchem der vorzutreibende Keil in jede beliebige Richtung zu den Fangarmen eingestellt werden kann. Peltesohn - Berlin.

360. Jurasz, Nähfadentisch für Katgut und Seide. Zentralbl. f. Chir. 1921, Nr. 17, IV.

Jurasz hat einen 80 cm langen, 50 cm breiten und 90 cm hohen, bei der Firma Dröll-Frankfurt a. M. lieferbaren Nähfadentisch mit abnehmbarer, auskochbarer Metallplatte und eingelassenen 10 Glasbehältern für Katgut- und Seidenknäuel konstruiert, um bei der Operation das Nähmaterial sicher steril erhalten zu können, was sonst durch Naßwerden des Abdecktuches nicht möglich sei.
Hans Blencke - Magdeburg.

361. Meyer, Das Kochen der Instrumente. Zentralbl. f. Chir. 1921, V, Nr. 8.

Erwiderung auf Rebulas Ausführungen in Nr. 42, S. 1297. Meyer betont die Vorteile der altbewährten Sodalösung für das Kochen der Instrumente.
Hans Blencke - Magdeburg.

362. Stein (Wiesbaden), Ein neues orthopädisch-chirurgisches Instrument. Verhandl. d. Deutschen Orthop. Gesellsch. XVI. Kongr. 1921.

Stein demonstriert ein neues Instrument zur Benutzung bei Osteotomien. Es handelt sich um eine Modifikation des früher angegebenen unter dem Namen „Steinscher Knochenhebel" bekannten Elevatoriums, das nun durch geeignete Veränderung der Spitze gleichzeitig als Raspatorium benutzt werden kann. Peltesohn - Berlin.

363. Wilheim, Ueber eine bewährte Methode der Seidensterilisation. Zentralbl. f. Chir. 1921, VI, Nr. 12.

Nur die zur Operation notwendige Seide wird gespult in Gaze gewickelt und mit der Wäsche zusammen sterilisiert. Wilheim hat mit diesem einfachen Verfahren keine Fadeneiterung und keine Insuffizienz seiner versenkten Nähte erlebt. Hans Blencke - Magdeburg.

4. Diagnostik. Diagnostische Hilfsapparate.

364. Bumke, Ueber Beschwerden nach der Lumbalpunktion. Zentralbl. f. Chir. 1921, IV, Nr. 13.

Bumke weist darauf hin, daß die bloße Lumbalpunktion seit einigen Jahren sehr viel schlechter vertragen wird, als es früher der Fall war, besonders in den Jahren 1918—1920. Neuerdings scheint sich die Widerstandsfähigkeit der

Digitized by Google
Original from UNIVERSITY OF CALIFORNIA
Generated on 2019-10-16 14:13 GMT / http://hdl.handle.net/2027/uc1.b3774664
Public Domain in the United States, Google-digitized / http://www.hathitrust.org/access_use#pd-us-google

Lumbalpunktion gegenüber wieder etwas zu heben. Multiple Sklerosen, Tabesfälle, Fälle von Lues latens, ja alle organischen Leiden überhaupt disponieren scheinbar zum Auftreten dieser Beschwerden. Hans Blencke - Magdeburg.

365. Engel (Berlin), Ein neuer Betrachtungsapparat zum Studium der Stützpunkte normaler und deformierter Füße. Verhandl. d. Deutschen Orthop. Gesellsch. XVI. Kongr. 1921.

Der Apparat erlaubt, die Fußsohle von unten her zu betrachten und zu photographieren, wobei sich zeigt, daß so die Auftrittsfläche anders aussieht als beim Abdruckverfahren. Operationsresultate können so kontrolliert, wissenschaftliche Fragen geklärt werden. Die Jdee zu diesem Apparat stammt von Seitz.

Muskat (Berlin) führt einen ähnlichen, einfacheren Apparat vor.

Silfverskiöld (Stockholm). In Schweden ist bereits seit 5 Jahren ein dem Engelschen in allen wesentlichen Teilen gleicher Apparat eingeführt, wird aber praktisch nicht mehr verwertet.

Schultze (Duisburg). Die genannten Betrachtungsapparate können viel dazu beitragen, die Resultate von Klumpfußredressements zu kontrollieren, die im allgemeinen vielerorts noch recht ungenügend sind. Peltesohn - Berlin.

Erlacher, Frühdiagnose der chirurgischen Tuberkulose **391.**

---

5. Orthopädische Anatomie, Physiologie, Biologie. Medizinische Physik.

366. Anton, Was bedeutet die Entwicklungsmechanik von W. Roux für den Arzt? Archiv f. orthop. u. Unfallchir. Bd. 18, Heft 4.

Festrede zum 70. Geburtstage von W. Roux, die in kurzen Umrissen die Lebensarbeit des Hallenser Forschers, seine Studien über die Gestaltung und den Werdegang der Gestaltung schildert. Man erkennt daraus die immense Arbeit, die Roux geleistet hat, und wie er befruchtend auf alle möglichen Zweige der Medizin gewirkt hat. Pfeiffer - Frankfurt a. M.

367. Beck (Frankfurt a. M.), Ueber Knochenatrophie. Verhandl. d. Deutschen Orthop. Gesellsch. XVI. Kongr. 1921.

Einleitend bespricht Beck den Begriff der Atrophie im allgemeinen, wobei er die einfache von der degenerativen Atrophie unterscheidet. Uebergehend zur Knochenatrophie unterscheidet er zwei Hauptgruppen, je nachdem die Ursache außerhalb des Körpers oder im atrophischen Teil selbst liegt. Die einfache Halisterese ist immer mit Resorptionsvorgängen an der Knochengrundsubstanz kombiniert; ferner gibt es eine Zerstörung dieser mit Kalkschwund und die Osteoporose. Exzentrische Atrophie ist Resorption vom Markraum her, konzentrische von der Corticalis her bei fehlender Restitution. Nach ätiologischen Gesichtspunkten einteilend, bespricht Beck dann ausführlich die pathologische Anatomie, die Entstehung und den Verlauf der Hungeratrophie, der Inaktivitätsatrophie, der senilen Knochenatrophie, der Knochenatrophie bei Rachitis und verwandten Krankheiten, verweilt dann ausführlich bei Anatomie und Theorie der akutentzündlichen Knochenatrophie (Sudek), um sich schließlich über die neurotische Knochenatrophien bei Tabes, Syringomyelie, Neuritis und bei den Verletzungen der peripherischen Nerven, sowie den Druckatrophien durch mechanische Ur-

Digitized by Google
Original from UNIVERSITY OF CALIFORNIA
Generated on 2019-10-16 14:13 GMT / http://hdl.handle.net/2027/uc1.b3774664
Public Domain in the United States, Google-digitized / http://www.hathitrust.org/access_use#pd-us-google

sachen zu verbreiten und bezüglich der Behandlung auf die Wichtigkeit der Berücksichtigung der ätiologischen Faktoren und der Beseitigung der ursächlichen Momente hinzuweisen. Die Fülle des Gebotenen verbietet leider ein Eingehen auf Einzelheiten.

In der Diskussion zeigt Brandes (Kiel) experimentell am Calcaneus von Kaninchen erzeugte Knochenatrophien in Bildern. Die Atrophie tritt hier so früh auf, daß sie als eine echte Inaktivitätsatrophie, keinesfalls als Sudeksche neurotische Reflexatrophie aufgefaßt werden kann. Es handelt sich auch nicht um eine einfache Ernährungsstörung; denn röntgenographierte Injektionspräparate zeigen, daß die den Calcaneus versorgenden Gefäße nach Achillotenotomie völlig intakt sind. Peltesohn-Berlin.

368. Koch, Josef (Berlin), Die Infektion als Ursache der rachitischen Knochenstörungen. Verhandl. d. Deutschen Orthop. Gesellsch. XVI. Kongr. 1921.

Rachitis ist keine Infektionskrankheit, sondern kann als eine Folge vorübergehender Infektion auftreten, in deren Verlauf es zu einer Verschleppung, Ansiedlung und Vermehrung der Keime im Knochenmark kommen kann. Eine entzündliche, durch Bakterieninvasion hervorgerufene Hyperämie macht aus der physiologischen eine pathologische Hyperämie, woraus pathologischer Abbau an den Wachstumszonen resultiert. Der Hauptangriffspunkt ist unter anderem das Metaphysenmark und die Epiphysenfuge. Mit der Vermehrung der Keime tritt sofort Vernichtung derselben durch Antikörper ein und läuft neben ihr einher. Den im ersten Stadium der Knochenmarksinfektion auftretenden degenerativen Veränderungen folgt das Stadium reparationis, bei der die normale endochondrale Ossifikation gestört ist. Es kommt in den geschädigten Bezirken zu einer veränderten Architektur. Die genannten Veränderungen konnte Koch durch intravenöse Injektionen von Strepto- und anderen Kokken bei geeigneten jungen Tieren und damit echte Rachitis erzeugen; solche kommt enzootisch bei verschiedenen Herdentieren vor. Die Hypothese der Ernährungsstörung als Rachitisursache läßt sich mit der Infektionstheorie wohl vereinen und ist, ebenso wie die Insuffizienz endokriner Drüsen und die Domestikation, nur ein begünstigender Faktor. Zahlreiche Diapositive werden demonstriert.

Wollenberg (Berlin). Die Röntgenbilder der Kochschen experimentellen Rachitisknochen entsprechen im ganzen durchaus den Röntgenbildern der echten menschlichen Rachitis, ohne daß daraus weitere Schlüsse gezogen werden dürfen.

Schanz (Dresden). Rachitis ist der Ausdruck des Aschenhungers eines kranken Körpers; daher tritt zuerst Erkrankung des Knochens auf. Schanz unterscheidet Rachitis durch Unterernährung („gemeine Hungerrachitis"), diese heilt durch reiche Ernährung; und Rachitis durch aschenarme Ernährung („Milchrachitis"), hiergegen empfiehlt er eiweiß-, fett-, wasserarme Ernährung, statt dessen frische derbe Kost. Neben Milch und Lebertran darf nicht gleichzeitig Gemüse und Obst verabreicht werden.

Lehnerdt (Halle) wendet sich gegen den Ausdruck „experimentelle echte Rachitis"; es liege nur ein der Rachitis äußerlich ähnliches Krankheitsbild vor. Peltesohn-Berlin.

Digitized by Google
Original from UNIVERSITY OF CALIFORNIA
Generated on 2019-10-16 14:13 GMT / http://hdl.handle.net/2027/uc1.b3774664
Public Domain in the United States, Google-digitized / http://www.hathitrust.org/access_use#pd-us-google

369. Müller, Erich (Berlin), Gesamtklinisches Bild, Theorien der Ursachen und diätetische Behandlung der Rachitis. Verhandl. d. Deutschen Orthop. Gesellsch. XVI. Kongr. 1921.

Die Rachitis ist eine allgemeine Stoffwechselstörung, die beim wachsenden Körper zur Entwicklungsstörung wird. Aetiologisch ist zu sagen, daß vitaminreiche Nahrungsmittel günstig wirken. Die Vitamine liefern die Rohstoffe, aus denen die endokrinen Drüsen ihre Fertigware, die Hormone, herstellen. Diese Drüsen, zu denen auch die Haut zu rechnen ist, stehen in Beziehung zum Knochenwachstum und Kalkstoffwechsel. Die Rolle der Darmflora bei Rachitis ist noch nicht geklärt, diejenige der Mineralien offenbar eine mehr passive. Demzufolge ist ihre genügende Zufuhr bei der Rachitisbehandlung nötig. Zu ihrer Assimilierung sind die aus den Vitaminen, welche also gleichfalls in der Nahrung vorhanden sein müssen, gebildeten Hormone notwendig. Der Einfluß des Lichtes auf den Kalkansatz kommt auf dem Umwege der Anregung der inneren Drüsentätigkeit zur Geltung. Kalk und Phosphor sind in erster Reihe, daneben reichlich Alkalien einzuführen. Diese diätetische Behandlung muß auch aus prophylaktischen Gründen, also auch bereits in den ersten Lebenswochen, ja sogar schon in den letzten drei Schwangerschaftsmonaten, in denen ja das Skelett hauptsächlich gebildet wird, einsetzen.

Klostermann (Gelsenkirchen) fand, daß in höher gelegenen sonnigen Orten die Rachitis seltener auftritt als in der Ebene; auch mögen Rassenunterschiede eine Rolle spielen, wie die Häufigkeit der Erkrankung der schwerknochigen Kinder der ins Ruhrgebiet zugewanderten Polen zeigt.

Hoffmann (Offenbach) empfiehlt innerliche Verabfolgung von Tonophosphan.

Müller (Gladbach). Die Spannung des rachitischen Muskels ist, wie genaue Palpation zeigt, vermehrt. Die rachitischen Deformitäten, so die Kyphose, der Trommelbauch, die Hühnerbrust sind Folgen von Muskelanomalien. Empfohlen wird 2mal wöchentlich Massage des ganzen Körpers.

Van Assen (Rotterdam) berichtet über die Zunahme der Rachitis in Holland während eines bestimmten Kriegsjahres, in welchem die Ernährung besonders schlecht war.

Lackmann (Hamburg). Rassenunterschiede spielen bei der Rachitis keine Rolle, ausschlaggebend sind die Wohnungsverhältnisse.

Peltesohn-Berlin.

370. Lehnerdt (Halle a. d. S.), Fortschritte in der pathologisch-anatomischen Erkenntnis der Rachitis und verwandter Knochenerkrankungen. Verhandl. d. Deutschen Orthop. Gesellsch. XVI. Kongr. 1921.

Lehnerdt gibt einen Ueberblick über den normalen An- und Abbau des Knochengewebes; dann bespricht er die pathologischen Verhältnisse. Weichwerden der Knochen entsteht durch Ausbleiben der normalen sekundären Verkalkung des neugebildeten Knochengewebes. Die Beteiligung eines halisteretischen Prozesses mit Kalkberaubung vorher festen Knochengewebes, ohne Zerstörung seiner Grundsubstanz, so wie einer tryptischen Form des Knochenabbaues stehen noch zur Diskussion. Bei den einzelnen Formen der Malazien handelt es sich im wesent-

Digitized by Google
Original from UNIVERSITY OF CALIFORNIA
Generated on 2019-10-16 14:13 GMT / http://hdl.handle.net/2027/uc1.b3774664
Public Domain in the United States, Google-digitized / http://www.hathitrust.org/access_use#pd-us-google

lichen um eine verschiedene Kombination der krankhaften An- und Abbauprozesse. Rachitis und Osteomalazie stellen morphologisch wesensgleiche Erkrankungen dar, bei denen die Ablagerung von Kalksalzen an normaler Stelle ganz oder teilweise ausbleibt. Bei der infantilen Rachitis finden sich schwere Veränderungen an den Wachstumsgrenzen mit Ueberproduktion von Osteoidgewebe. Bei der Rachitis tarda treten die Veränderungen an den Wachstumsgrenzen zurück und fehlen bei der Osteomalazie völlig. Je jünger das Individuum, zu um so stärkerer kompensatorischer Vermehrung der Knochengewebsneubildung kommt es, die sogar exzessiv werden kann. Die mehr oder weniger hochgradige Osteoporose beruht auf einer verminderten Apposition; die höchsten Grade von Osteoporose finden sich bei der senilen Osteomalazie, geringere Grade bei der Rachitis tarda, noch geringere bei der kindlichen Rachitis. Für die Hungerosteopathie ist die Osteoporose charakteristisch. Zum Schluß bespricht Lehnerdt die pathologische Anatomie der Osteogenesis imperfecta, der Ostitis fibrosa, der verwandten tierischen Knochenabbaukrankheiten und der experimentell erzeugten Rachitiden an Hand zahlreicher Diapositive.

In der Aussprache betont Maaß (Berlin), daß in der rachitischen Wachstumsstörung ein mechanischer Effekt des primären Kalkmangels auf das Knochenwachstum vorliegt. Infolgedessen kann es nicht zur normalen Knochenarchitektur, besonders am spongiösen Knochengerüst kommen. Dabei schreitet die Knochenproliferation physiologisch fort. Der rachitische Röhrenknochen bleibt kurz und wird dick, weil die Wachstumsrichtung verändert ist. Auch die scheinbaren Knochenhypertrophien an mechanisch besonders beanspruchten Stellen sind mechanisch zu erklären. Für Maaß gibt es weder eine chronische noch eine Rachitis tarda; die Mikuliczschen Befunde beim Genu valgum seien nicht beweisend. Die Hungerosteopathie habe mit Rachitis nichts zu tun, gehöre vielmehr zur juvenilen Osteomalazie.

Fromme (Göttingen). Die Verkalkung an der Metaphyse muß teleologisch als Schutz für die Tätigkeit der Zone der gewucherten Zellen aufgefaßt werden. Bei Schädigung dieser treten Wachstumsdeformitäten ein. Fromme weist auf seine Untersuchungen über unregelmäßige subchondrale Verkalkungen der Epiphysen als Ursache juveniler deformierender Knochen- und Gelenkprozesse hin.

Schede (München). Der Rachitisbegriff wird jetzt viel weiter ausgedehnt als früher und beschränkt sich nicht mehr auf die Wachstumsjahre. Es handelt sich bei ihr um eine Störung des innersekretorischen Gleichgewichts, welche nicht an ein bestimmtes Alter gebunden ist. Schede beobachtete auch bei Erwachsenen nach dem Kriege häufig eine eigenartige allgemeine Asthenie, besonders auch der Muskeln, welche günstig durch vitaminreiche Nahrung beeinflußt wurde.

Looser (Zürich). Rachitis darf nicht als anatomisches Bild betrachtet, muß vielmehr als physiologisch aufzufassender Vorgang angesehen werden, bei dem alle produktiven Prozesse im wachsenden Körper gehemmt sind; Maaß' mechanische Auffassung sei nicht haltbar. Uebergänge von Spätrachitis zur Osteomalazie bestehen zweifellos. Peltesohn-Berlin.

371. Magnus, Das Prinzip der funktionellen Anpassung in der Orthopädie. (Med. Gesellsch. zu Jena, 9. Juni 1920.) Münch. med. Wochenschr. 1921, 5.

Magnus zeigt an Tierpräparaten und an einem Präparat eines mensch-

Digitized by Google
Original from UNIVERSITY OF CALIFORNIA
Generated on 2019-10-16 14:13 GMT / http://hdl.handle.net/2027/uc1.b3774664
Public Domain in the United States, Google-digitized / http://www.hathitrust.org/access_use#pd-us-google

lichen Kniegelenks, das 14 Jahre in extremer Beugekontraktur gestanden hatte, wie sich die Knochen der veränderten Belastung anpassen. Scharff - Flensburg.

372. Magnus, Zirkulationsverhältnisse in Varizen. Zentralbl. f. Chir. 1920, Nr. 48, S. 1477.

Bei horizontaler Körperlage des Kranken fließt das Blut in der varikösen Vene von der Peripherie zum Herzen, bei vertikaler Lage vom Herzen zur Peripherie. Hans Blencke - Magdeburg.

373. Wehner, Experimentelle Knochencallusstudien. Zentralbl. f. Chir. 1921, Nr. 2, S. 56.

Bei frühzeitiger funktioneller Beanspruchung der gebrochenen Gliedmaßen dient die Callusbildung nicht nur der Verkittung der Frakturstelle, sondern auch der statischen Funktionstauglichkeit, wobei die Regenerationsfähigkeit des Periostes besonders mächtig ist, während diejenige des Markendostes in den an Kaninchen vorgenommenen Versuchen kaum für die Frakturheilung entscheidend war.

Hans Blencke - Magdeburg.

6. Orthopädische Verbandtechnik.

374. Haubenreißer, Das Patellarfenster, ein kleiner Kunstgriff zur Verhütung von Kniegelenksversteifungen infolge Gipsverbandes. Zentralbl. f. Chir. 1921, II, Nr. 8.

Bei allen Verbänden der unteren Extremität, durch die das Kniegelenk mit fixiert wird, ist an der Payrschen Klinik vor dem völligen Festwerden des angelegten Gipsverbandes über der Kniescheibe ein Fenster ausgeschnitten worden, um ein passives und aktives Spielen der Patella zu ermöglichen und Quadricepskontrakturen zu vermeiden. Erfolg: keine fibrösen oder myogenen Versteifungen des Kniegelenkes. Hans Blencke - Magdeburg.

375. Seitz, Die physiologische Behandlung der Brüche des Unterarms. Münch. med. Wochenschr. 1921, 14.

Seitz empfiehlt bei unblutiger Behandlung für die Frakturen des oberen Drittels den Verband in voller Supination, für die des mittleren Drittels in Muskelentspannungs-, d. h. leichter Pronationstellung, anzulegen. Dadurch wird sowohl Brückencallus wie Dislocatio ad peripheriam verhindert. Scharff - Flensburg.

Demmer, Radiusfrakturverband **424. Hakenbruch,** Hakenbruchs Distraktionsmethode **433.**

7. Apparatbau und Medikomechanik.

376. Landwehr, Ueber atypische Amputationsstümpfe und ihre Versorgung mit Kunstgliedern. (Allgem. ärztl. Verein z. Köln, 29. März 1920.) Münch. med. Wochenschr. 1920, 51.

Besprechung verschiedener Formen von Amputationsstümpfen und der dafür nötigen Prothesen. Scharff - Flensburg.

377. Schmidl, Ueber Sauerbrucharme. (Gesellsch. f. Natur- u. Heilk. z. Dresden, 13. März 1920.) Münch. med. Wochenschr. 1920, 50.

Vorstellung von 5 Patienten, die nach Sauerbruch operiert sind, Erklärung des Verfahrens und der Prothesen. Scharff - Flensburg.

Digitized by Google Original from UNIVERSITY OF CALIFORNIA
Generated on 2019-10-16 14:13 GMT / http://hdl.handle.net/2027/uc1.b3774664
Public Domain in the United States, Google-digitized / http://www.hathitrust.org/access_use#pd-us-google

378. 1. **Semeleder** (Wien), Zur Klärung der Prothesenfrage: Welches ist der beste Gliedersatz? Verhandl. d. Deutschen Orthop. Gesellsch. XVI. Kongr. 1921.

2. **Gocht** (Berlin), Demonstration von doppelseitig Oberschenkelamputierten. Ebenda.

3. **Schede** (München), Vorstellung eines doppelseitig Oberschenkelamputierten. Ebenda.

4. **Finck** (Kiel), Oberschenkelprothese mit gegliedertem beweglichem Sitzring auf selbstständigem Rumpfträger. Ebenda.

Zu 1. Semeleder bespricht die Prinzipien, nach denen er Armamputierte mit Ersatzgliedern auszustatten rät und demonstriert zahlreiche einschlägige Diapositive. Einzelheiten müssen in den Kongreßverhandlungen nachgelesen werden, was auch für die folgenden Demonstrationen gilt.

Zu 3. Schede führt einen mit dem Schede-Hafermann-Bein ausgestatteten Doppeloberschenkelamputierten vor. Sein Kunstbein habe sich in 300 Fällen bereits bewährt. Wesentlich am Kunstbeinbau sei die individuelle Auswahl der Kunstbeinkonstruktion von seiten des Arztes unter Mitwirkung des Technikers.

Zu 4. Demonstration der Finckschen Prothese, deren Prinzip der bewegliche Sitzring ist, welcher in einzelne Komponenten, nämlich die Tuberstütze, die Trochanterkappe und den vorderen Adduktorenbügel, zerlegt ist. Die Kraft der Abduktoren entscheidet über den guten Gang der Amputierten.

Diskussion zu 1—4.

Göcke (Dresden) zeigt am Kunstbein eine besondere Kniekonstruktion, bei welcher die natürliche Kniegelenksbewegung dadurch erreicht wird, daß ein Schlitten in einem Kulissenschlitz läuft.

Blumenthal (Berlin) berichtet über seine Erfahrungen und Konstruktionen bei Ausstattung Oberschenkelamputierter mit Prothesen.

Blencke (Magdeburg) führt einen Doppeloberschenkelamputierten vor, der mit einem D.K.G.-Bein ausgestattet ist.

Fuchs (Baden-Baden). Nur bei Doppeloberschenkelamputierten ist das Fassen des Trochanters, wie in der Finckschen Prothese, notwendig.

Zur Verth (Kiel). Fincks Kunstbein ist gut, weil es sich den Knochenpunkten gut anschmiegt und sich bei Stumpfveränderungen ohne weiteres nachstellen läßt.

Kirsch (Magdeburg) demonstriert eine Unterschenkelprothese mit selbsttätiger Streckung der Unterschenkelhülse durch Spiralfeder mit besonderer Führung und Entspannung, welche an jedem Kunstbein anzubringen ist und sich selbsttätig beim Sitzen aus-, beim Aufstehen einschaltet.

Schanz (Dresden) betont wiederum, daß die Hüftexartikulierten bezüglich Prothesenbeschaffung besser dastehen als Hochoberschenkelamputierte.

Böhm (Berlin) erklärt das Schede-Bein für zweckmäßig; es sei eine gute Stelze, die obendrein kosmetisch gut wirke. Sie sei besser als manche vielgepriesene amerikanische Konstruktion. Bezüglich der Forderung nach Typisierung der Kunstbeine und Armprothesen jeder Art erklärt er, daß hiermit nur die endgültige Ausschaltung der nicht als zweckmäßig erkannten Prothesen gemeint ist.

Digitized by Google
Original from UNIVERSITY OF CALIFORNIA
Generated on 2019-10-16 14:13 GMT / http://hdl.handle.net/2027/uc1.b3774664
Public Domain in the United States, Google-digitized / http://www.hathitrust.org/access_use#pd-us-google

Schanz (Dresden). Die richtige Beeinflussung und Belehrung über den immer nur relativen Wert von Prothesen hätte schon während des Krieges erfolgen müssen. Dann wären die auch bei bester Konstruktion der Kunstglieder unerfüllbaren Hoffnungen nicht geweckt worden. Für den Armamputierten ist ein guter Stumpf und eine Atrappe das beste. Für Arbeitsansätze sind alle Wünsche des Patienten zu berücksichtigen.

Reiner (Koblenz) spricht sich in ähnlichem Sinne aus und warnt, die Kriegsbeschädigten zum Gegenstand von Experimenten für unerprobte Prothesen zu machen.

Mosberg (Bielefeld). Je einfacher ein Arbeitsarm ist, desto besser ist er. Oberarmamputierte brauchen keinen Unterarmersatz zur Arbeit.

Rosenfeld (Nürnberg) berichtet, daß die meisten mit Sauerbruchkanälen versehenen Armamputierten (90 %) diese verkümmern lassen.

Radike (Berlin). Die Bilanz der Arbeitsarme ist überaus traurig, dagegen ergab Rundfrage bei Germania- und Carnesarmträgern, daß 72,8 % diese Arme tragen.

Behr (Hannover) hat bezüglich der Carnesarme viel schlechtere Erfahrungen gemacht als der Vorredner.

Semeleder (Wien), Schlußwort. Peltesohn-Berlin.

Gerhard, Schienen bei Tabes **411.**

8. Massage. Gymnastik.

9. Physikalische Heilmethoden. Wasser, Wärme, Licht.

379. Zimmermann (Freiburg), Behelfsmäßige Einrichtung für Glühlampenbäder. Verhandl. d. Deutschen Orthop. Gesellsch. XVI. Kongr. 1921.

Der demonstrierte Heißluftkasten besteht aus einem Pappkasten und einem der gebräuchlichen Glühlampenöfen als Deckel. Peltesohn-Berlin.

10. Elektrisation. Röntgenologie. Strahlentherapie.

380. Huldschinsky (Berlin), Strahlentherapie bei florider Rachitis. Verhandl. d. Deutschen Orthop. Gesellsch. XVI. Kongr. 1921.

Zur Theorie der Ultraviolettwirkung führt Huldschinsky aus, daß diese insofern eine Aenderung der Actiologieauffassung der Rachitis verlangt, als diese im Lichtmangel begründet sein muß; die Avitaminosentheorie sei jedenfalls bereits jetzt erschüttert. In bezug auf die Strahlentherapie zeigt er, daß wirksame Strahlen sind: Ultraviolett I (über 300 μμ), Ultraviolett II (unter 300 μμ) und weiche Röntgenstrahlen. Ultraviolett I ist in der Sonne, im Bogenlicht und in der blau filtrierten Quarzlampe, Ultraviolett II ist nur in den offenen Quarzlampen enthalten. Am vorteilhaftesten wirken Ultraviolett I plus Ultraviolett II, ferner Ultraviolett plus Lebertran (Abkürzung der Heildauer bis 50 %). Nicht erforder-

Digitized by Google Original from UNIVERSITY OF CALIFORNIA
Generated on 2019-10-16 14:13 GMT / http://hdl.handle.net/2027/uc1.b3774664
Public Domain in the United States, Google-digitized / http://www.hathitrust.org/access_use#pd-us-google

lich ist Ultraviolett plus Kalk oder Phosphate und Ultraviolett plus Nahrungsänderung. Hemmend wirkt Ultraviolett plus Sonne. Strahlentherapie muß vorbeugend schon im Säuglingsalter einsetzen. Ziel der Strahlentherapie ist die allmähliche Erhärtung des noch weichen, durch modellierendes Redressement zu korrigierenden, deformierten Skeletteiles. Die Strahlentherapie ermöglicht die frühzeitige Anwendung aktiver Korrektur der Deformitäten, besonders an den Epiphysengegenden.

Erlacher (Graz) und Kuh (Prag) rühmen ebenfalls die Ultraviolettstrahlenbehandlung bei Rachitis.

Elsner (Dresden) modelliert frühzeitig den verbogenen Knochen und geht dann zur Bestrahlung mit einer gewöhnlichen Kohlenbogenlampe über.

Wittek (Graz), So gut auch die Ultraviolettstrahlenbehandlung sein mag, so ist doch zu sagen: Die Rachitis ist eine Massenkrankheit und gehört nicht unter künstliche Lichtquellen, sondern auf Sonnenwiesen.

Peltesohn-Berlin.

381. Lipp, Ueber einen neuen Zusatzapparat zwecks Wärmeerzeugung bei Höhensonnenbestrahlungen. Münch. med. Wochenschr. 1921, 13.

Abbildung und Beschreibung einer mittels Klemmvorrichtung an der Höhensonne anbringbaren Apparatur („künstliche Sonnenwärme: Thermozenit"), die intensiv strahlende Wärme erzeugt und sich leicht verstellen, an- und abbringen läßt. Scharff-Flensburg.

382. Müller, Vereinfachte sparsame Röntgenuntersuchung. (Med. Gesellsch. zu Jena, 9. Juni 1920.) Münch. med. Wochenschr. 1921, 5.

Müller befürwortet die Anwendung der Grundsätze des Taylorsystems bei den Röntgenuntersuchungen. Scharff-Flensburg.

383. Schreus, Vorschlag zur Gewinnung eines einheitlichen und allgemeinen Maßes zur Dosierung der Röntgenstrahlen. Münch. med. Wochenschr. 1921, 13.

Vorschlag: Die deutsche Röntgengesellschaft ernennt einen Ausschuß, der folgende Aufgaben hat:

1. eine Einheitsdosis festzulegen, die den Anforderungen der praktischen Therapie Rechnung trägt und die allgemein angenommen wird;

2. das physikalische Meßverfahren zu bestimmen, mit dem diese Dosis gemessen wird;

3. eine Prüfungsstelle zu schaffen, die die Eichung geeigneter Dosimeter vornimmt.

Begründung des Vorschlags. Scharff-Flensburg.

384. Wels, Eine neue Luftpumpe zur Bauerregenerierung gashaltiger Röntgenröhren. Münch. med. Wochenschr. 1921, 13.

Wels benutzt eine Luftpumpe mit eingeschliffenem Metallstempel, die am Stativ so angebracht ist, daß sie sich leicht mit der linken Hand während der Durchleuchtung betätigen läßt. Scharff-Flensburg.

Stein, Strahlenbehandlung der Tuberkulose **399.** **Wittek,** Sonnenbehandlung **399.**

Digitized by Google
Original from UNIVERSITY OF CALIFORNIA
Generated on 2019-10-16 14:13 GMT / http://hdl.handle.net/2027/uc1.b3774664
Public Domain in the United States, Google-digitized / http://www.hathitrust.org/access_use#pd-us-google

11. Angeborene Deformitäten im allgemeinen.

385. Baatz, Angeborener beiderseitiger Schlüsselbeindefekt bei 13jährigem Mädchen. (Med. Gesellsch. zu Magdeburg, 11. November 1920.) Münch. med. Wochenschr. 1921, 11. Scharff - Flensburg.

386. Deutschländer (Hamburg), Zur Kenntnis der Spina bifida occulta. Verhandl. d. Deutschen Orthop. Gesellsch. XVI. Kongr. 1921.

Spina bifida occulta kommt viel häufiger vor, als gemeinhin angenommen wird. Sie wird namentlich bei den sog. „essentiellen oder idiopathischen" Krankheiten gefunden. Seine 69 Fälle teilt Deutschländer in drei Gruppen. Er fand die Spina bifida occulta 1. als Begleiterscheinung von Entwicklungsanomalien, wie Chondrodystrophie, Schulterblatthochstand, Dextrokardie; 2. in ursächlichem Zusammenhang mit Deformitäten, z. B. beim Klumpfuß, bei Enuresis nocturna; hier handelt es sich um neurodystrophische Störungen; 3. in direktem statischem Zusammenhang mit Deformitäten, besonders als Basis von angeborenen Skoliosen. Deutschländer macht, was bisher unbekannt, auf die Protrusion des Pfannenbodens nach innen und auf die Verbreiterung der y-förmigen Knorpelfuge als pathognomonische Zeichen bei Spina bifida aufmerksam. Der Grund für diese Beckendeformierungen ist statisch-mechanischer Natur, bzw. eine Nachgiebigkeit der Epiphysenfuge. Jeder Skoliotiker mit Enuresis nocturna hat eine Spina bifida occulta.

v. Finck (Charkow). Finck hat bei 46 Sektionen Spina bifida gefunden. Das Medullarrohr, welches sich normaliter in der dritten Fötalwoche schließt, kann lange als Spina bifida offen bleiben. Der Schluß ist fast immer mit dem 15. Lebensjahre erreicht. Darum sieht man Spaltbildungen bei Erwachsenen selten und ebenso häufig Schwinden ihrer Symptome.

Beck (Frankfurt a. M.). Spalten auf Röntgenbildern von Kindern unter 8 Jahren sind nicht beweisend; sie sind häufig nur Ausdruck von Verknöcherungsanomalien. Er fand mindestens in der Hälfte aller Klumpfüße auch bei Erwachsenen, ferner auch bei Knickfußkranken Spina bifida occulta.

Löffler (Halle) sah zwei Geschwister mit Spina bifida plus Skoliose bzw. plus Hohlfüßen. Peltesohn - Berlin.

387. Dorner, Hypophysärer Zwergwuchs. (Med. Gesellsch. z. Leipzig, 27. Juli 1920.) Münch. med. Wochenschr. 1921, 9.

Vorstellung eines 33jährigen Zwerges mit hypophysärem Zwergwuchs. Perthesscher Erkrankung beider Hüftgelenke und Akromegalie.

Scharff - Flensburg.

388. Härtel, 1. Fall von partiellem angeborenen Riesenwuchs der oberen Extremität. 2. Fall von angeborenem wahren Riesenwuchs des 1. und 2. Fingers, nebst elefantiastischer Vergrößerung des ganzen Arms. (Verein d. Aerzte in Halle a. d. S., 28. Juli 1920.) Münch. med. Wochenschr. 1921, 8.

Vorstellung je eines Falles und Einteilung der angeborenen Mißbildungen.

Scharff - Flensburg.

Fränkel, Angeborener Schiefhals **417. Treidl,** Syndaktylie **458.**

Digitized by Google Original from UNIVERSITY OF CALIFORNIA
Generated on 2019-10-16 14:13 GMT / http://hdl.handle.net/2027/uc1.b3774664
Public Domain in the United States, Google-digitized / http://www.hathitrust.org/access_use#pd-us-google

12. Erworbene Deformitäten im allgemeinen.

389. Dalla Vedova, Ueber die moderne Frakturbehandlung. Siehe Referat im Zentralbl. f. Chir. 1921, Nr. 17, S. 598. Hans Blencke-Magdeburg.

390. 1. **Simon** (Frankfurt a. M.), Spätrachitis und Hungerosteopathie. Verhandl. d. Deutschen Orthop. Gesellsch. XVI. Kongr. 1921.

2. **Wollenberg** (Berlin), Ostitis fibrosa, Osteomalazie, Osteopsathyrose, Chondrodystrophie. Ebenda.

Zu 1. berichtet Simon über seine im Gefolge der Kriegsblockade in Deutschland in zahlreichen Fällen gemachten Beobachtungen von Rachitis tarda. Uebergangsformen zur Osteomalazie und infantilen Rachitis sind häufig. Die Unterschiede lassen sich durch das verschiedene Wachstum und Entwicklungsstadium des Skeletts, möglicherweise auch durch unterschiedliche Funktion des endokrinen Systems bei verschiedenem Lebensalter und Geschlecht erklären. Die bei den Adoleszenten beobachteten Spaltbildungen in den Diaphysen sind als „Umbauzonen" aufzufassen. Die Spätrachitis ist eine der häufigsten Ursachen der juvenilen Deformitäten; ihre Beziehungen zur Schlatterschen, zur Perthesschen und anderen Krankheiten bedürfen weiterer Klärung. Therapeutisch haben sich bewährt Phosphorlebertran, Kalk, Suprarenininjektionen, Strontium lact., Freiluft, Sonnen- und Massagebehandlung.

Zu 2 gibt Wollenberg eine Uebersicht über die Systemerkrankungen der Knochen. Er berichtet über: 1. Ostitis fibrosa, bei der er die generalisierte Form (Pagets disease, von Recklinghausensche Ostitis fibrosa) und die lokalisierte zirkumskripte Form unterscheidet, 2. Osteomalazie, welche als puerperale und als nicht puerperale (senile, infantile) getrennt werden, 3. Osteopsathyrose und 4. Chondrodystrophie mit ihren drei Typen, dem malazischen, hypoplastischen und hyperplastischen Typus.

In der Aussprache sagt Natzler (Mülheim-Ruhr), Spätrachitische Erkrankungen sind unter den Arbeitern des Industriegebietes besonders häufig. Neben den allgemeinen Schädlichkeiten wirken hier noch die oft trostlosen hygienischen Verhältnisse infolge der Ueberbevölkerung und der damit verbundenen Wohnungsnot, sowie die Ueberbeanspruchung der jugendlichen Körper durch die schwere Arbeit. Etwa 20 % der jugendlichen Arbeiter zeigt leichte bis mittelschwere, etwa 10 % schwere spätrachitische Deformierungen. Kombination mit Kinderlähmung ist häufig. In der Hauptsache handelt es sich um Deformierung von Körperteilen, die der Belastung ausgesetzt sind. Demgemäß entstehen: Knickplattfuß, Genu valgum, Genu varum und Skoliosen. Typisch ist die schnelle Entwicklung schwerer Deformitäten oft in wenigen Wochen und Tagen. Die orthopädische Behandlung kann nur bei gleichzeitiger Erfüllung allgemein hygienischer Forderungen und einer großzügigen Prophylaxe (Wohnungshygiene, Licht, Luft, Sport und möglichst kräftige Ernährung) wirksam sein.

Stein (Wiesbaden) berichtet unter Vorführung von Diapositiven über einen besonders schweren Fall von Spätrachitis bzw. Hungerosteopathie bei einem 18jährigen Fabrikarbeiter, bei dem es innerhalb von $^3/_4$ Jahren zu X-Beinen höchsten Grades gekommen war, so daß das Gehen fast unmöglich wurde. Stein hat hier mit Adrenalininjektionstherapie bezüglich der Schmerzstillung, sowie des Aufhaltens der Erkrankung einen vorzüglichen Erfolg erzielt

Digitized by Google
Original from UNIVERSITY OF CALIFORNIA
Generated on 2019-10-16 14:13 GMT / http://hdl.handle.net/2027/uc1.b3774664
Public Domain in the United States, Google-digitized / http://www.hathitrust.org/access_use#pd-us-google

und ist daher geneigt, der inneren Sekretion eine hohe Bedeutung bei der Aetiologie der Rachitis zuzuschreiben, wie dies ja auch von anderer Seite geschehen ist. Der Patient wurde, nachdem der akute Krankheitsprozeß zum Stillstand gekommen war, mit doppelseitiger Oberschenkelosteotomie operiert und war danach wieder voll arbeitsfähig.

Sauer (Hamburg) berichtet, daß in Hamburg nur wenige, häufig aber Tetaniesymptome zeigende Fälle von Hungerosteopathie vorkamen und bespricht einen 4 Jahre lang beobachteten Fall von Ostitis fibrosa an der Hand von Röntgen- und Autopsiebildern.

Brandes (Kiel) sah in den letzten Jahren 28 Fälle von Ostitis fibrosa, die aus Holstein stammten. Diese Krankheit ist früher oft (70%) mit dem myelogenen Sarkom verwechselt worden. Stets kommt man mit Exkochleation aus, wie 12 Dauerheilungen zeigen. Das Röntgenbild gibt bei der Diagnose den Ausschlag.

Müller (Marburg) berichtet über Arosionen von Knochenspänen, welche durch Gelenke durchgeschlagen worden waren, in der Höhe dieser Gelenke und die an die spätrachitischen „Umbauzonen" erinnern.

Looser (Zürich) hat eine solche kalklose Umbauzone histologisch untersuchen können und berichtet über das häufige Vorkommen von verkannter weiblicher Osteomalazie in Zürich (40 Fälle). Die Osteomalazie kommt familiär vor. 7 Fälle waren ohne erkennbaren Einfluß kastriert worden.

Peltesohn-Berlin.

Scheel, Tuberkulöse Schlottergelenke und Ankylosen **398.** **Wehner,** Frakturheilung **373.**

---

13. Orthopädische Tuberkulose.

391. 1. **Erlacher** (Graz), Hilfsmittel der Frühdiagnose der chirurgischen Tuberkulose. Verhandl. d. Deutschen Orthop. Gesellsch. XVI. Kongr. 1921.

2. **Ludloff** (Frankfurt a. M.), Die neuere pathologisch-anatomische Erkenntnis der Knochen- und Gelenktuberkulose und die operative Indikation für Entfernung des tuberkulösen Herdes. Ebenda.

3. **Spitzy** (Wien), Oertliche Eingriffe bei Tuberkulose, insbesondere die operative Behandlung der kalten Abszesse und Fisteln. Ebenda.

Zu 1. Wir besitzen bisher kein Mittel, einen geschlossenen Krankheitsprozeß als sicher tuberkulös festzustellen. Wohl aber können wir durch Kombination der kutanen und Stichtuberkulinreaktion (letztere bis 10 mg A. T.) die tuberkulöse Infektion eines Menschen überhaupt und damit auch eine solche der vorliegenden Erkrankung sicher ausschließen. Steigerung der Tuberkulininjektion bis zur Herdreaktion ist nicht empfehlenswert, u. a. wegen der damit verknüpften Gefahren. Der zytologische Befund ist nur von relativer Bedeutung. Der mikroskopische Nachweis von Tuberkelbazillen gelingt nur äußerst selten. Tierimpfung und histologische Untersuchung von operativ gewonnenen Gewebsstücken sind

Digitized by Google Original from UNIVERSITY OF CALIFORNIA
Generated on 2019-10-16 14:14 GMT / http://hdl.handle.net/2027/uc1.b3774664
Public Domain in the United States, Google-digitized / http://www.hathitrust.org/access_use#pd-us-google

im positiven und negativen Sinne absolut beweisend. Das Röntgenbild zeigt gerade im Frühstadium meist keine Veränderungen. Das Verhalten der Körpertemperatur ist für die Frühdiagnose nicht verwertbar. Selbst der klinische Befund ist in beginnenden Fällen nicht eindeutig. Die Altersgrenze, bis zu der wir Tuberkulosefreiheit bei gesunden Kindern erwarten können, ist in der Großstadt eine sehr niedrige, während sie in kleineren Städten und auf dem Lande bis über das schulpflichtige Alter hinaufrückt. Bei Vervollkommnung der Frühdiagnose dürfte sich zeigen, daß eine Reihe von bisher als tuberkulös gedeuteten Knochen- und Gelenkerkrankungen nicht tuberkulöser Natur ist.

Zu 2. Die Mißerfolge, an denen die alte rein orthopädische Behandlung der Knochen- und Gelenktuberkulose nicht arm ist, die Fortschritte in der Konstitutions- und Dispositionsforschung und die immunbiologische Auffassung, nach der sich ein ständiger Kampf zwischen dem tuberkulösen Virus und den vom Körper produzierten Abwehrkräften besteht, drängen die bezüglich der orthopädisch-chirurgischen Tuberkulosebehandlung bisher herrschende fast rein bakteriologisch und mechanisch orientierte Auffassung in den Hintergrund. Hieraus ergeben sich veränderte Indikationen und Kontraindikationen für die äußeren Maßnahmen und deren Wirkungsweise. Im besonderen werden wir in Zukunft die chirurgischen Eingriffe an den einzelnen Gelenken von dem Gesichtspunkte der Konstitutionsverschiedenheit zu betrachten haben. Die bisherigen Erfolge reiner Lokalbehandlung nach den alten Methoden mit den resultierenden mehr oder weniger versteiften Gelenken halten einen Vergleich mit den jetzigen Methoden nicht voll aus. Ludloff unterscheidet drei Stadien der Gelenktuberkulose, je nachdem es sich nur um eine Kontraktur oder schon um fibröse Entartung oder endlich um Zerstörung handelt. Die lediglich mit Allgemeinbehandlung, wie sie von Bier empfohlen worden ist, erzielten Erfolge betrafen Fälle des ersten Stadiums. Im zweiten, ganz bestimmt im dritten Stadium muß man zum Gipsverband eventuell zur Operation greifen. Ein brüskes Redressement ist stets falsch. Außer dieser nach dem Gelenk und dem Erkrankungsstadium orientierten alten orthopädischen Behandlung muß stets allgemein behandelt werden. Eine große Rolle spielen sowohl bezüglich der Indikation wie der Therapie das Alter, der Aufenthaltsort, die sozialen Verhältnisse (Beruf, Ernährung und Wohnung) des Patienten.

Zu 3. Spitzy unterscheidet 1. frische Prozesse mit Herdreaktionen auf Tuberkulinimpfung, 2. ältere Fälle mit nur schwacher Herdreaktion, 3. alte Herde ohne Herdreaktion. Zu 1. Sie sind der Klimato- und Serumtherapie zugänglich und erfordern auch bei Fistelbildung keine örtlichen Eingriffe. Zu 2. Bei diesen können durch orthopädische Behandlung, Strahlentherapie, Stauung, Wärmeapplikationen Abkapselung des tuberkulösen Herdes und raschere Verflüssigung des nekrotischen Herdinnern erreicht werden. So entstandene, von der Oberfläche zugängliche Abszesse werden eröffnet, entleert und vollständig wieder geschlossen; kalte Abszesse werden punktiert. Zu 3. Sie sind durch keines der genannten Mittel wesentlich beeinflußbar und stellen gewissermaßen außerhalb des Körpers liegende Gewebsteile dar. Hier muß chirurgisch vorgegangen, der Herd mit tuberkulaffinen Substanzen plombiert und orthopädische Nachbehandlung getrieben werden.

In der Diskussion meint Gläßner (Berlin), es kämen nicht selten wegen der Schwierigkeit der Differentialdiagnose Verwechslungen zwischen Gelenktuber-

Digitized by Google
Original from UNIVERSITY OF CALIFORNIA
Generated on 2019-10-16 14:14 GMT / http://hdl.handle.net/2027/uc1.b3774664
Public Domain in the United States, Google-digitized / http://www.hathitrust.org/access_use#pd-us-google

kulose und hereditärer Gelenklues vor. Die Wassermannsche Reaktion scheine nicht immer ein klares Bild zu geben. Demonstration eines Kindes mit hereditärer Kniegelenklues.

Muskat (Berlin) zeigt an einem Fall von durch Tierexperiment sichergestellter Hüftgelenktuberkulose bei einem kleinen Kind, daß selbst wiederholter Pirquet bei Tuberkulose negativ sein kann.

Schede (München). Prävertebrale Senkungsabszesse können und sollen frühzeitig durch Punktion von rückwärts entleert werden. Hierdurch gehen die bestehenden Lähmungen prompt zurück.

Stauffer (Bern) behandelt tuberkulöse Knochen- und Gelenkleiden mit bestem Erfolg bis zu 24 Stunden täglich in Kalium-permanganatum-Dauerbädern 1 : 5000. Gerade die progressiven fieberhaften Fälle reagieren darauf sehr günstig.

Jaroschy (Prag) sah ebenfalls gute Erfolge von der transversalen Punktion prävertebraler Abszesse.

Löffler (Halle) machte die gleiche Erfahrung; manchmal erlaubt die dicke Konsistenz des Eiters die Punktion nicht, in diesen Fällen ist die Kostotransversektomie zu empfehlen.

Ludloff (Frankfurt a. M.) gibt einen Beitrag zur verderblichen Wirkung der Abszesse in Höhe des II. und III. Brustwirbels; diese machen durch Kompression an der Bifurkation schwere Erstickungsanfälle. Ein einschlägiger Fall wurde durch Punktion des Abszesses von rückwärts gerettet.

Stracker (Linz) rühmt die Bäderbehandlung, im besonderen die Wirkung des Jodbades Hall bei chirurgischer Tuberkulose.

Mau (Kiel). Einmaliger negativer Pirquet ist nicht beweisend; positive Herdreaktion beweist nichts Sicheres für Tuberkulose. Unter 200 probatorischen Tuberkulininjektionen waren 4 Fälle, wo eine Herdreaktion eines sicher nicht tuberkulösen Herdes (z. B. aseptische Operationswunde) vorhanden war. Nachprüfungen wären dringend erwünscht.

Erlacher (Graz). Der Ausfall der Tuberkulinisation hängt häufig mit der Phase des tuberkulösen Prozesses zusammen. Zur Verdünnung des Inhalts von tuberkulösen Abszessen bedient sich Erlacher gerne der Preglschen Jodlösung.

Duncker (Köln). Die monate- und jahrelange Therapie der Knochen- und Gelenktuberkulose in einem Sanatorium verursacht unnötig hohe Kosten. Diese können bei Frühröntgendiagnose und Frühoperation verringert werden. Handelt es sich um gut abgegrenzte metaphysäre Herde, so operiert Duncker gern mit Sequestrotomie und Ignipunktur den primären Herd heraus.

Peltesohn-Berlin.

392. 1. **v. Finck** (Charkow-Dresden), Indikation und Technik der Redression des Pottschen Buckels. Verhandl. d. Deutschen Orthop. Gesellsch. XVI. Kongr. 1921.

2. **Schasse** (Berlin-Dahlem), Die Indikation der Albeeoperation. Ebenda.

Zu 1. Fincks Erfahrungen basieren auf 2000 Fällen von Spondylitis. Bei florider Spondylitis und ausnahmsweise bei bereits bis zu 10jährigem Bestehen ist der Gibbus redressierbar und soll daher redressiert werden. Die Redression

Digitized by Google
Original from UNIVERSITY OF CALIFORNIA
Generated on 2019-10-16 14:14 GMT / http://hdl.handle.net/2027/uc1.b3774664
Public Domain in the United States, Google-digitized / http://www.hathitrust.org/access_use#pd-us-google

ist im floriden Stadium stets möglich, wenn nicht vorzeitig Ausheilung und Vernarbung eintritt. Das Redressement ist kontraindiziert bei Fällen mit ganz oder teilweise vernarbtem, durch Abrundung des Gibbus gekennzeichnetem Prozeß. Das gewaltsame Redressement nach Calot ist vom allmählichen nach Finck zu trennen. Ersteres ist gelegentlich in Form einzelner Etappen bei starkem seitlichem Knick, besonders im Halssegment, bei schweren Lähmungen mit Lebensbedrohung anzuwenden, bei Fisteln aber kontraindiziert. Finck extendiert dann einerseits am Kopf, anderseits am konkavseitigen Bein in Horizontallage. Die Finckschе Behandlung besteht in einem ständig wirkenden, allmählich verstärkten Druck durch Wattepolster bei vollkommener Fixation und Entlastung. Während die cervikalen und älteren Gibben des I.—III. Brustwirbels kaum zu beeinflussen sind, geben die anderen vollkommene Resultate; hierbei handelt es sich nicht um paragibbäre, sondern echte Totalausgleiche, wie die Röntgenbilder (parallelgestellte Rippen!) beweisen. Abszesse verheilen in 8—12 Monaten, die Lähmungen vergehen in 99 %, die Mortalität beträgt 2—3 %. Vorzeitiger Abbruch der Redressionsbehandlung führt zum Rezidiv.

Zu 2. Auf Grund der im Oskar-Helene-Heim und von 6 anderen Statistiken über die Albee operation mit zusammen 787 Fällen ergeben sich 84,1 % günstige und 15,9 % ungünstige Resultate bei der Albeeschen Versteifung der Wirbelsäule durch Einpflanzung eines Knochenspans in die Dornfortsätze. Durch die Operation wird das Korsett überflüssig, so daß der Patient schon 3 Monate später aufstehen kann. Der Span muß genügend stark und rechtzeitig funktionell beansprucht werden. Die Allgemeinbehandlung darf nicht vernachlässigt werden. Geeignet sind Frühfälle mit Erkrankung nur weniger Wirbel und ohne nennenswerten Gibbus, Fälle mit Schmerzen und leichten Spasmen, solche mit Abszessen und Fisteln außerhalb des Operationsgebietes, mit Sitz der Erkrankung in der Lenden- und Halswirbelsäule im unteren Teil. Gegenanzeigen sind unter anderem schlechtes Allgemeinbefinden, Lungentuberkulose, Kinder unter 2 Jahren hochgradiger Gibbus. Die Dauer der Erkrankung spielt keine Rolle. Die Operation darf nur stationär ausgeführt werden. Die Nachbehandlung, im besonderen Steh- und Gehversuche, bedürfen strenger klinischer Ueberwachung. Schasses Statistik umfaßt 100 Fälle ohne Todesfall.

Diskussion zu 1 und 2.

Schede (München) betont die Priorität Langes für die operative Feststellung der erkrankten Wirbelpartie bei der Spondylitis. Zurzeit wird in der Langeschen Klinik versucht Zelluloidstäbe einheilen zu lassen, deren Einpassung genauer sei.

Erlacher (Graz), Das Redressement des Buckels nach Finck wie nach Calot steht und fällt mit der Nach- und Allgemeinbehandlung. Erlacher sah gute Resultate des Redressements beim posttetanischen Gibbus. Selbst der dickste Span gibt übrigens allmählich bei schweren Spondylitiden nach.

Finck (Kiel) empfiehlt das Verfahren von Finck (Charkow).

Stracker (Linz). Aus pekuniären Gründen wird in Oesterreich mancherorts die klinische Behandlung, im besonderen die Operation nach Albee von den Eltern abgelehnt. Günstige Resultate werden auch ambulatorisch durch ein über dem Gibbus gefenstertes Gipskorsett erzielt. Ueber das Fenster wird ein mit niederschraubbarer Druckpelotte versehener Metallbügel eingegipst. Hier-

Digitized by Google
Original from UNIVERSITY OF CALIFORNIA
Generated on 2019-10-16 14:14 GMT / http://hdl.handle.net/2027/uc1.b3774664
Public Domain in the United States, Google-digitized / http://www.hathitrust.org/access_use#pd-us-google

durch kann in 3—4 Monaten ein genügendes Redressement des Buckels erreicht werden.

Springer (Prag) tritt prinzipiell für die Albeeoperation ein, nur hat er das durch eine Autopsie erhärtete Bedenken, daß eine Verzögerung der Heilung des Knochenprozesses eintritt, wenn die Spaneinpflanzung im Stadium der Nekrose ausgeführt wird, weil sich dann der Knochendefekt nicht ausfüllen kann. Aufgefallen ist ihm bei Knaben, welche lange Jahre wegen Spondylitis mit Korsetten behandelt worden waren, eine gewisse Thoraxverbreiterung, was er u. a. auf die Ausschaltung der Abdominalatmung zurückführt.

Bade (Hannover) spricht sich gegen die Albeeoperation aus, da sie keine genügende Fixation des so komplizierten Gelenkkomplexes der Wirbelsäule biete.

Brandes (Kiel) hat bei Spondylitis 29mal nach Albee operiert. Er fand bei Nachuntersuchungen: 14mal klinisch gute Ausheilung, 4mal Besserung 1mal Verschlechterung, 6 Todesfälle; 5mal mußte der Span wegen Eiterung entfernt werden. Durch zu starke Flexion des Knies bei Herausmeißelung des Tibiaspans erlebte er 3mal Peronäuslähmung. Die Nachbehandlung besteht in $^1/_4$ Jahr Gipsbett und $^1/_4$ Jahr Gipskorsett. Zweifellos wird durch die Operation der Heilungsprozeß abgekürzt.

Debrunner (Berlin) hält die Albeesche Operation für kondraindiziert bei schlechtem Allgemeinzustand, Lungentuberkulose, namentlich der Kinder, Fisteln im Operationsfeld, Lähmung, hochgradiger Gibbusbildung, seitlichen Verbiegungen, gleichzeitiger florider Rachitis, bei Kindern unter 3—4 Jahren und bei benachbarten Doppelherden. In der Nachbehandlung muß mindestens 3 Monate Bauchlage eingenommen werden.

Elsner (Leipzig) rät den Span tief in die Dornfortsätze einzupflanzen.

Kölliker (Leipzig) legt den Span seitlich an die Dornfortsätze an. Er ist ein warmer Befürworter der Albeeoperation, da die Schmerzen schnell aufhören, die Kranken sich schnell erholen und das Korsett fortfällt.

Ludloff (Frankfurt a. M.) hält die Albeeoperation für überflüssig.

Beck (Frankfurt a. M.) weist bezüglich der von Finck gezeigten Röntgenbilder darauf hin, daß nur seitliche Wirbelsäulenaufnahmen das wahre Resultat eines Gibbusredressements zeigen können. Peltesohn-Berlin.

393. Gocht (Berlin), Die orthopädische ambulante Behandlung der Knochen- und Gelenktuberkulose. Verhandl. d. Deutschen Orthop. Gesellsch. XVI. Kongr. 1921.

Die ambulante Behandlung mit Verbänden, Schienen und Apparaten ist einzuleiten und gegebenenfalls zu ergänzen durch kurze klinische Behandlung, da sich die rein poliklinische Behandlung nicht durchführen läßt. In dieser Form lassen sich ambulant die beginnenden und die über das entzündliche Stadium hinausgelangten Fälle versorgen. Die ambulante Behandlung bildet, ohne in Gegensatz zu sonst bewährten Methoden zu treten, eine eigene bewährte Methode, die aber lange genug durchgeführt werden muß, um Erfolg zu haben. Da nach der Statistik zurzeit 74 % der Erkrankten Kinder unter 15 Jahren, und von diesen wiederum 61 % dem, soziale Fürsorge nicht genießenden, Mittelstand angehören, behält wegen der Kostenfrage die ambulante Behandlung ihre Bedeutung. In spezieller Beziehung führt Gocht aus, wie die Tuberkulose an der oberen Extremi-

Digitized by Google
Original from UNIVERSITY OF CALIFORNIA
Generated on 2019-10-16 14:14 GMT / http://hdl.handle.net/2027/uc1.b3774664
Public Domain in the United States, Google-digitized / http://www.hathitrust.org/access_use#pd-us-google

tät (7,5 %) mit Schienen und Hülsenapparat, an der Hüfte und dem Bein (48,6 %) durch entlastende, extendierende und fixierende Bügelgipse, an der Wirbelsäule (43,2 %) durch Gips- und andere Kosette durchgeführt wird. Für Kinder jenseits des 5. Jahres und für Erwachsene ist der Schienenhülsenapparat aus zahlreichen Gründen sehr zu empfehlen. Schulbesuch ist erst im Gesundungsstadium zu gestatten. Je frühzeitiger und exakter fixiert wird, mit um so größerer Sicherheit und Beweglichkeit heilt ein tuberkulöses Gelenk aus. Drohende Ankylose erfordert Rücksicht auf die spätere Funktion. Die paraartikuläre Osteotomie kann später immer noch bei ungünstiger Ankylose funktionell brauchbare Stellungen erzielen.

In der Diskussion gibt Frosch (Berlin) eine Statistik über 1159 in der Berliner Universitätspoliklinik von 1916 an beobachtete Fälle von Tuberkulose der Knochen und Gelenke. Die Tuberkulosebeobachtungen haben von 1916 bis 1919 ständig an Zahl zugenommen. Erst seit 1920 ist wieder eine rückläufige Bewegung festzustellen.

Schanz (Dresden) führt aus, daß ein wichtiger Heilfaktor die Zeit sei.

Löffler (Halle). Die soziale materielle Lage ist bei der Behandlung der chirurgischen Tuberkulose ausschlaggebend. Die Bierschen Behandlungsmethoden sind zurzeit in Deutschland wegen der zu geringen Heilstättenzahl undurchführbar; sie bergen auch die Gefahr in sich, daß der praktische Arzt zur Behandlung verleitet wird. Keineswegs kostspielig und ebenso zuverlässig sei beim Hüftgelenk der gefensterte Gipsverband, der bis zur vollständigen Schmerzlosigkeit monatelang liegen bleiben soll.

Mommsen (Berlin) hebt die Vorteile der klinischen Behandlung für alle schwereren Fälle hervor. Das Oskar Helene-Heim in Dahlem sei trotz seiner Nähe bei der Großstadt wegen seines Waldbestandes für die Behandlung der chirurgischen Tuberkulosen sehr geeignet.

Deutschländer (Hamburg). Ohne Beeinträchtigung des Heilvorganges werden günstige Bedingungen für die Ausheilung durch die alten orthopädischen Maßnahmen geschaffen. Durch Hyperämiebehandlung ist der Versuch der Aktivierung der darniederliegenden und geschädigten Zellfunktionen und einer direkten Förderung der biologischen Heilvorgänge zu machen. Eine Gegnerschaft zwischen orthopädischer und allgemeiner Behandlung dürfte nicht bestehen. Diese beiden Methoden müßten vielmehr zusammenwirken.

Peltesohn-Berlin.

394. Haberland, Cheloninbehandlung bei chirurgischer Tuberkulose. Zentralbl. f. Chir. 1921, II, S. 55.

Die Behandlung mit lebenden Schildkrötentuberkelbazillen und deren Tuberkulin ist bisher in der Frangenheimschen Klinik ohne einwandfreie Erfolge bei fortgeschrittenen Fällen geübt worden. Daß die Schildkrötentuberkelbazillen durch Röntgenstrahlen abgetötet werden können, ist wichtig bei eventuell kombinierter Therapie mit Tiefenbestrahlung. Hans Blencke-Magdeburg.

395. Mau, Tuberkulindiagnostik in der chirurgischen Tuberkulose. (Med. Gesellsch. zu Kiel, 24. Februar 1921.) Münch. med. Wochenschr. 1921, 12.

Bericht über die Erfahrungen der Chirurgischen Klinik über die Tuberkulindiagnostik in der chirurgischen Tuberkulose an 164 Fällen. Die subkutane Tuber-

Digitized by Google
Original from UNIVERSITY OF CALIFORNIA
Generated on 2019-10-16 14:14 GMT / http://hdl.handle.net/2027/uc1.b3774664
Public Domain in the United States, Google-digitized / http://www.hathitrust.org/access_use#pd-us-google

kulindiagnostik führt nicht in allen Fällen zum Ziel, ist aber doch ein wertvolles Hilfsmittel zur Diagnose. Der Hauptwert liegt bei den Fällen, die eine negative Temperaturreaktion aufweisen. Scharff-Flensburg.

396. Mommsen (Berlin-Dahlem). Die immunbiologische Behandlung der Knochen- und Gelenktuberkulose. Verhandl. d. Deutschen Orthop. Gesellsch. XVI. Kongr. 1921.

Die immunbiologische Behandlung muß, da sie auf dem Gebiete der Lungentuberkulose große Fortschritte zu verzeichnen hat, auch bei der Behandlung der Knochen- und Gelenktuberkulose mehr denn bisher als Unterstützung der sonstigen Behandlung berücksichtigt werden. Bei ihr wurde bisher zu wenig die Lokalisation, der pathologisch-anatomische Charakter und das immunbiologische Stadium der Erkrankung, z. B. Allergie oder bereits eingetretene oder drohende asthenische Anergie in Rechnung gestellt. Mommsen glaubt, schon heute folgende allgemeine Richtlinien aufstellen zu können: Geschlossene Knochen- und Gelenktuberkulosen mit Heilungstendenz mit Tuberkulin zu behandeln, ist überflüssig, da immerhin eine gewisse Gefahr der Herdreaktion besteht. So erfordern Wirbeltuberkulosen wegen Einschmelzungsgefahr strenge Vermeidung der Herdreaktion. Letzteres gilt auch von fortschreitenden Knochen- und Gelenktuberkulosen. Ob sich hierbei besser die Partialantigene nach Deyke und Much oder die kutanen und perkutanen Methoden eignen, muß noch erforscht werden. Fistelnde Tuberkulosen, besonders im späteren Lebensalter und nach längerer Erkrankungsdauer, stellen ein verhältnismäßig aussichtsreiches Feld für die Tuberkulinbehandlung dar, bei der vielleicht sogar die Herdreaktion erwünscht sein kann, um eine Demarkation des tuberkulösen Gewebes hervorzurufen. Das akute Stadium hält Mommsen für ungeeignet für die Tuberkulinbehandlung. Beim Poncetschen Rheumatismus hat er vielversprechende Einzelerfolge gesehen. Die Mahnung Krämers, die klinisch geheilten Knochen- und Gelenktuberkulosen mit Tuberkulin nachzubehandeln, unterstützt Mommsen, weil nach Ausheilung der Allgemeintuberkulose gerade die Gefahr des Lokalrezidivs groß ist. Peltesohn-Berlin.

397. Morian, Zur Behandlung der chirurgischen Tuberkulose. Med. Klinik 1920, Nr. 47.

Neben allgemeiner und örtlicher physikalischer Therapie wird besonderer Wert auf die Medikation von Kalk, Lebertran, Arsen, Eisen, Quecksilber, Jod und Kali und auf Jodpinselungen und Karboleinspritzungen gelegt. Dransfeld-Dahlem.

398. Scheel (Rostock), Die Behandlung der Schlottergelenke und Ankylosen nach Tuberkulose. Verhandl. d. Deutschen Orthop. Gesellsch. XVI. Kongr. 1921.

Schlottergelenke nach Tuberkulose können manchmal durch Uebungs- und physikalische Behandlung bezüglich der Ausfallserscheinungen genügend kompensiert werden. Der Belastung unterworfene Schlottergelenke bedürfen zudem eines Apparates. Oft ist die operative Feststellung, besonders für Schulter und Ellbogen vorzuziehen. Die herdfernen Operationen sind hierbei zu bevorzugen. Ungünstige bindegewebige Ankylosen sind durch Redressement, schonender und sicherer durch paraartikuläre Osteotomie zu verbessern, letztere Methode allein ist

Digitized by Google Original from UNIVERSITY OF CALIFORNIA
Generated on 2019-10-16 14:14 GMT / http://hdl.handle.net/2027/uc1.b3774664
Public Domain in the United States, Google-digitized / http://www.hathitrust.org/access_use#pd-us-google

bei knöchernen Ankylosen zulässig. Gelenkplastiken tuberkulöser Ankylosen sind nur selten erlaubt, außer bei doppelseitiger Hüftankylose, wo eine Seite beweglich gemacht werden soll. Auch bei Gelenkplastik gelingt nicht immer die spätere Befreiung vom Apparat. Verkrüppelte unwichtige Glieder werden amputiert.

Schepelmann (Hamborn) behandelt fibröse Kontrakturen mit Redressement, knöcherne operativ; und zwar meist, auch bei Erwachsenen, paraartikulär. Bei klinisch und röntgenologisch sicherer Ausheilung darf operative Gelenkmobilisierung vorgenommen werden. Die kinematographische Aufnahme eines hüftmobilisierten Kindes wird vorgeführt. Peltesohn-Berlin.

399. 1. **Wittek** (Graz), Die biologischen Grundlagen der Sonnenbehandlung, ihre Indikation und Durchführung, besonders im Gebirge. Verhandl. d. Deutschen Orthop. Gesellsch. XVI. Kongr. 1921.

2. **Stein** (Wiesbaden), Die Röntgen- und Strahlenbehandlung der Knochen- und Gelenktuberkulose Ebenda.

Zu 1. Der Wirkungsgrad der Sonnenbestrahlung auf den Organismus hängt von der Höhenlage, der Luftbeschaffenheit und der Jahreszeit ab. Die Wirkung ist eine thermische, chemische und sogar psychische. Der Haut wird der Einfluß als Schutzvorrichtung und Transformator zugeschrieben. Durch die Pigmentierung wird der Organismus widerstandsfähiger. Bei der Sonnenbestrahlung findet ausgedehnte Hyperämie der bestrahlten Partie, Vermehrung der Oxydationsvorgänge, der roten Blutkörperchen und des Hämoglobins statt, bei Herabsetzung des Blutdrucks und der Atmungsfrequenz. Es werden Bakterien direkt getötet und indirekt durch entzündliche Reaktionen des kranken Gewebes geschädigt. Heliotherapie ist indiziert bei allen, insbesondere chirurgischen Tuberkulosen, kontraindiziert bei nicht kompensierten Herzfehlern, Arteriosklerose usw. Die Durchführung der Heliotherapie ist überall möglich und soll überall geschehen. Die Gewöhnung der Patienten an die Bestrahlung muß schonend und individuell geschehen. Allgemeinbestrahlung ist besser als Teilbestrahlung, mit welch letzterer aber begonnen werden muß. Einhüllende Verbände sollen entfallen. Der Heliotherapie in der Ebene ist diejenige im Gebirge vorzuziehen, da hier die Menge der ultravioletten Strahlen größer ist. Der schmerzstillende Einfluß der Besonnung ist bemerkenswert. Unterstützt wird die konservative Heliotherapie durch kräftigende Ernährung, in der sonnenarmen Zeit durch Quarzlampen- und Röntgenbestrahlungen, ferner durch sparsamste chirurgische Eingriffe, durch Stauung und Medikamente. Die chirurgische Tuberkulose ist auch bei Anwendung der Heliotherapie sehr schwer zu behandeln, keinesfalls immer — wie man gesagt hat — in 10 Monaten zu heilen und gehört daher nicht dem praktischen Arzt, vielmehr dem orthopädischen Facharzt.

Zu 2. Die Röntgen- und Strahlenbehandlung der Knochen- und Gelenktuberkulose umfaßt nach Stein die Behandlung mit künstlichen Lichtquellen, mit Röntgenstrahlen, radioaktiven Substanzen und Diathermie. Während die radioaktiven Substanzen bisher nicht angewendet wurden und auch keine Vorteile vor der Röntgenbstrahlung versprechen, dient die Diathermie der Sensibilisierung für die spätere Röntgentherapie. Allen künstlichen Lichtquellen ist in der Hauptsache die ultraviolette Strahlung als wirksames Prinzip gemein. Stein be-

Digitized by Google
Original from UNIVERSITY OF CALIFORNIA
Generated on 2019-10-16 14:14 GMT / http://hdl.handle.net/2027/uc1.b3774664
Public Domain in the United States, Google-digitized / http://www.hathitrust.org/access_use#pd-us-google

spricht zunächst die zurzeit gebräuchlichen Quecksilberquarzlampen (sogenannte künstliche Höhensonne), Kohlenbogenlichtlampen (Finsenlicht, das er für das beste hält), Metalldrahtlampen, z. B. Solluxlampe. Der nichtzutreffende Name „künstliche Höhensonne" darf nicht dazu führen, das Quecksilberquarzlicht für gleichwertig mit der natürlichen Hochgebirgssonne zu halten, welche jeder künstlichen Lichtquelle unter allen Umständen überlegen ist. In der ambulanten Praxis und bei ungenügender natürlicher Sonne in der Ebene sind die künstlichen Lichtquellen sowohl zur allgemeinen wie zur lokalen Bestrahlung heranzuziehen. Das Fürstenausche Aktinimeter stellt einen Fortschritt in der Dosierung dar. Die Röntgenstrahlen bilden neben der natürlichen Sonne das wirksamste und relativ sicherste Strahlenheilmittel bei chirurgischer Tuberkulose. Ihre Behandlungstechnik ist einfach. Man arbeitet mit kleinen Dosen, da man nur reizend, nicht zerstörend wirken will. Die Anfangsstadien eignen sich besonders für Röntgenbehandlung und ihre Kombination mit natürlicher Sonne. Alle Heilstätten für chirurgische Tuberkulose müssen für Röntgentherapie hinreichend ausgestattet sein. Auch bei Strahlenbehandlung darf die orthopädische Behandlung (aber ohne Gipsverband) nicht leiden.

In der Aussprache weist Zimmermann (Freiburg) auf die individuelle Lichtempfindlichkeit der Kranken hin. Zu ihrer Feststellung benutzt er einen sog. Halbschattenempfindlichkeitsmesser. Durch einen kameraartigen Apparat wird das Quarzlampenlicht so abgeblendet, daß man auf der Haut einzelne, bestimmt abgestufte Reaktionen hervorruft, aus deren Form und Stärke die anzuwendende Bestrahlungsdosis direkt ablesbar ist.

v. Finck (Charkow). Bei fungösen Erkrankungen hat sich ihm als lokales Hyperämisierungsmittel die Bäderbehandlung bewährt. Er sah bei täglich 1 bis 2 Stunden dauerndem heißen Bad von 38—39° R schnelles Zurückgehen der Gelenkschwellung, ferner eine tiefschwarze Pigmentierung der Haut eintreten. Die Toleranzgrenze ist 40° R.

Hohmann (München). Ueber der Allgemein-, insbesonders der Sonnenstrahlbehandlung dürfen die mechanischen Mittel keineswegs vernachlässigt werden, wozu leider schon Ansätze vorhanden sind.

Stein (Wiesbaden) und Ludloff (Frankfurt) betonen gegenüber Duncker, daß die chirurgische Frühbehandlung der Anfangsstadien der Tuberkulose nicht verallgemeinert werden darf.

Bade (Hannover). Die Haut ist ein innersekretorisch wirkendes Organ; hieraus erklärt sich, daß die scheinbar nur oberflächliche Strahlentherapie auf tief und entfernt liegende tuberkulöse Herde wirkt.

Kühler (Kreuznach) weist auf den altbekannten Wert der Solbäder bei der chirurgischen Tuberkulose hin. Sind radioaktive Substanzen in der Heilquelle vorhanden, so kommt es bei Bädern zu langdauernden Strahlenwirkungen.

Nach v. Fincks Erfahrungen wirken Solbäder bei Tuberkulose keineswegs günstig.

Erlacher (Graz) betont, daß außer der Sonnenbehandlung die in Graz eingeführte Freiluftbehandlung auf Terrassen wertvoll ist.

Stauffer (Bern) empfiehlt zur Streckung tuberkulöser Gelenkkontrakturen den Extensionsverband mit fast senkrecht erhöhtem Fußteil, wobei die Schwere des Rumpfes und Kopfes durch ihr Eigengewicht die Gegenextension

Digitized by Google
Original from UNIVERSITY OF CALIFORNIA
Generated on 2019-10-16 14:14 GMT / http://hdl.handle.net/2027/uc1.b3774664
Public Domain in the United States, Google-digitized / http://www.hathitrust.org/access_use#pd-us-google

darstellt. Unter dieser Behandlung verschwinden in sehr kurzer Zeit die Kontrakturen an der unteren Extremität, sowie Lähmungen bei Spondylitis. Für letztere verwendet er im Anschluß an die „Suspensionsbehandlung" Gipsbetten, in denen die Patienten in Bauchlage liegen. Freiluftbehandlung wird auf dem Dach durchgeführt. Stauffer führt die Behandlungsart in zahlreichen Diapositiven vor.

Beck (Frankfurt a. M.) erklärt unsere Kenntnisse der physiologischen Wirkung der Strahlen für durchaus mangelhaft; ihre katalytischen Wirkungen auf das Eiweiß scheinen das Wichtige zu sein.

Wullstein (Essen). Die Stauffersche, fast vertikale Suspension erübrigt sich, wenn man beim Extensionsverband die Reibung zwischen Patient und Bett verringert, was leicht durch untergelegte Schienen und Rollen gelingt.

Peltesohn-Berlin.

Kleinschmidt, Albeesche Operation **444.** **Matheis,** Albeesche Operation **445.** **Stoffel,** Tuberkulöse Knie- und Hüftkontrakturen **436.**

---

14. Rachitische Deformitäten.

400. 1. **Cramer** (Köln), Entstehung und Verhütung der rachitischen Verkrümmungen an Armen und Beinen. Verhandl. d. Deutschen Orthop. Gesellsch. XVI. Kongr. 1921.

2. **Hohmann** (München), Behandlung der rachitischen Verkrümmungen an Armen und Beinen. Ebenda.

3. **Stoffel** (Mannheim), Indikation und Technik von Osteotomie, Osteoklase und Redressement. Ebenda.

Zu 1. Bei der Rachitis sind die Epi-, Meta-Diaphysen durch Aufhören der Verkalkung bei fortgesetzter Proliferation weich und kommen unter abnorme mechanische Wirkungen. Es kommt zu Abbiegungen in den metaphysären Teilen oder in den Epiphysen. Hinzu kommen Verletzungen an den Epi- und Diaphysen. Ueber die Art dieser Verletzungen (Fissuren, Infraktionen, Frakturen, Sprünge, Spaltungen) sind die Ansichten geteilt. Kausal kommen ferner in Fage: Schlaffheit der Bänder und Gelenke, Atrophie und Dystrophie der Muskulatur. Bewiesen werden diese Zugwirkungen durch die osteophytären Auflagerungen an den Knochen. Ein weiteres Moment für die schnellere oder langsamere Entstehung der Deformitäten ist das asymmetrische Wachstum des Epiphysenknorpels. Die Verhütung der Rachitisdeformitäten ist schwer durchzuführen, hat in Assanierung der Wohnungen (Luft, Licht), Regelung der Ernährung und Behandlung während des floriden Stadiums zu bestehen. Die von Müller (Gladbach) beobachtete Hypertonie der Muskeln sah Cramer bei florider Rachitis niemals.

Zu 2. Hohmann betont bezüglich der Behandlung der rachitischen Verkrümmungen an Armen und Beinen den Wert der Allgemeinbehandlung zur Unterstützung der durch die Wachstumsstreckung bedingten, allerdings geringen Tendenz zur Spontanheilung oder besser Spontanbesserung. Die bleibenden Krümmungen geben nach Jahren Anlaß zu statischen Störungen. Hohmann tritt für die Operation auch im floriden Stadium bei hochgradigen Deformitäten

Digitized by Google
Original from UNIVERSITY OF CALIFORNIA
Generated on 2019-10-16 14:15 GMT / http://hdl.handle.net/2027/uc1.b3774664
Public Domain in the United States, Google-digitized / http://www.hathitrust.org/access_use#pd-us-google

ein, ferner, wenn keine Besserung oder sogar Verschlimmerung eintritt. Im sklerotischen Stadium wird meist die Osteotomie (in Bogen- oder V-Form) nötig sein. Bei Genu valgum adoleszentium wird Spontanbesserung fast nie, Verschlimmerung meist beobachtet. Das bei Kindern unschädliche intraartikuläre Redressement ist bei Adoleszenten zugunsten der Epiphyseolyse und Osteotomie zu verwerfen. Bei Coxa vara adolescentium ist nur im Beginn das modellierende Redressement mit Adduktorentenotomie, später die subtrochantere Osteotomie zu empfehlen. Die Nachbehandlung entscheidet über den Erfolg; wurde während des floriden Stadiums geradegerichtet, so ist Schienenbehandlung bis zur Ausheilung der Grundkrankheit nötig. Der günstigste Zeitpunkt für Operationen liegt zwischen floridem und sklerotischem Stadium.

Zu 3. Der Heilplan bei rachitischen Deformitäten muß sich nach Stoffel der Allgemeinerkrankung, dem Heilverlauf und den sozialen Verhältnissen anpassen. Im floriden Stadium verhalte man sich nach Möglichkeit zuwartend. Nachtschienen kommen hier in Betracht. Weiche Knochen kleiner Kinder sind in Ruhe zu lassen. Nach abgelaufener Krankheit ist die Operation unschädlich und sicherer. Sie hat zu bestehen in Redressement, Epiphyseolyse oder Osteoklase. Die Osteotomie führt Stoffel fast immer lineär gründlich und offen aus, die keilförmige ist entbehrlich. Das Einbrechen der konvexseitigen Lamellen muß leicht gelingen. Es ist möglichst die Konkavseite einzumeißeln, die Konvexseite einzubrechen. Die Verlängerung der Weichteile darf nicht vergessen werden. Bei erheblichen Verkrümmungen der Tibia osteotomiere man an mehreren Stellen in einer Sitzung, und zwar so, daß man an zwei oder drei Stellen an, dann durchmeißelt, erst zum Schluß einbricht.

In der Aussprache berichtet Engel (Berlin) über die von 1916—1920 an 424 Fällen von Osteotomie und Osteoklase gemachten Erfahrungen. Die definitive Geraderichtung erfolgt prinzipiell erst im erhärteten Gipsverband einige Tage nach der Operation. Zur Vermeidung von Restkrümmungen wird früh selbst im floriden Stadium operiert und werden Schienen vorübergehend angelegt. Dieses Vorgehen ist der exspektativen Therapie vorzuziehen. In der orthopädischen Poliklinik kamen bei 198 Osteoklasen 3 Fettembolien, davon 2 letale vor. Die Eltern müßten auf die Gefahren des unblutigen Eingriffs hingewiesen werden, der oft gefahrvoller sei als die Osteotomie.

Bei hochgradig verkrümmten Unterschenkelknochen, wie sie bei Rachitis hin und wieder zur Beobachtung kommen, schälte Schepelmann (Hamborn) früher die Knochen aus dem Periostschlauch heraus und goß eine Jodoformplombe zur Wiederbildung des Knochens hinein. Später verzichtete er auf diesen chemischen Knochenreiz und sah Wiederbildung der Unterschenkelknochen nach ihrer Aushülsung aus dem Periost spontan eintreten, wie sich ja auch bei der Kirchnerschen Oberschenkelverlängerung im Periostschlauch Knochen bildet. An Diapositiven führt er den guten klinischen Erfolg seines Verfahrens und in Röntgenbildern das Verhalten des Knochens vor.

Alsberg (Kassel) fixiert grundsätzlich nach der Osteotomie nur drei Wochen im Gipsverband.

Klostermann (Gelsenkirchen) warnt wegen Pseudarthrosengefahr vor den Osteoklasen; er bevorzugt schräge Osteotomien nach Springers Vorgang.

Peltesohn-Berlin.

Digitized by Google
Original from UNIVERSITY OF CALIFORNIA
Generated on 2019-10-16 14:14 GMT / http://hdl.handle.net/2027/uc1.b3774664
Public Domain in the United States, Google-digitized / http://www.hathitrust.org/access_use#pd-us-google

401. Duschak, Zur Behandlung spätrachitischer und osteomalacischer Knochenerkrankungen. Med. Klinik 1920, Nr. 40.

Bei dem Zusammenhang zwischen intensiver Marktätigkeit und Kalkanbau ist die Stimulation des Knochenmarks bei obigen Krankheiten sehr aussichtsreich. Neben Arsen ist besonders Quecksilber in kleinen Dosen (0,02—0,03 Hg. salicyl. alle 5—6 Tage) zu empfehlen. Linksverschiebung des Blutbildes und Kalkanreicherung des Knochens, kontrolliert im Röntgenbild, zeigen den Erfolg.

Dransfeld - Dahlem.

402. Maas, Zur Pathogenese der rachitischen Wachstumsstörung. (Verein f. innere Med. u. Kinderheilk. zu Berlin, 14. Februar 1921.) Münch. med. Wochenschr. 1921, 9.

Wachstumsstörungen durch mechanische, nicht organische Momente. Der Kalkmangel bedingt Deformitäten des Skelettes. Verdickungen und Auftreibungen sind keine Hypertrophien, sondern nur andere Anordnung der Knochenbälkchen. Scharff - Flensburg.

Böhm, Rachitische Skoliose **415. Koch,** Infektiöse Ätiologie der Rachitis **368. Lehnerdt**, Anatomie der Rachitis **370. Müller,** Klinik der Rachitis **369.**

---

15. Sonstige chronische Erkrankungen der Knochen, Gelenke und Weichteile.

403. Blencke, Bluterknie. (Med. Gesellsch. zu Magdeburg, 14. Okt. 1920.) Münch. med. Wochenschr. 1921, 10.

Vorstellung eines 17jährigen jungen Menschen mit häufig wiederkehrenden Blutergüssen in die Kniegelenke. Die Punktion ergab reines Blut, das keine Neigung zur Gerinnung zeigte. Scharff - Flensburg.

404. Engel (Berlin), Ueber schwere Deformitäten bei multiplen Exostosen und Enchondromen Jugendlicher und ihre Behandlung. Verhandl. d. Deutschen Orthop. Gesellsch. XVI. Kongr. 1921.

Vorführung der Bilder zu der in der Berliner klin. Wochenschr. 1920, Nr. 41 veröffentlichten Arbeit. Siehe das Referat Nr. 112 in Bd. XLI, Heft 3, S. 270 dieser Zeitschrift. Peltesohn - Berlin.

405. Erlacher (Graz), Ueber deformierende Gelenkprozesse bei Kindern. Verhandl. d. Deutschen Orthop. Gesellsch. XVI. Kongr. 1921.

Entsprechend den bei Coxa vara der Kinder zu beobachtenden peripherisch der Epiphysenlinie gelegenen Aufhellungszonen sah Erlacher in 5 Fällen Deformationen am kindlichen Knie, welche klinisch zu Verbiegungen hierselbst, röntgenologisch zu Auffransung der medialen Teile von Tibia und Femurepiphyse geführt hatten. Diese waren ohne vorhergegangenes Trauma und ohne Schmerzen in einigen Monaten entstanden. Es handelt sich um Erweichungszonen am Knorpel und Knochenkern der Epiphysen. Histologische Untersuchung ergab die typischen Zeichen einer Arthritis deformans im Sinne Pommers.

Hierzu bemerkt Ludloff (Frankfurt a. M.), daß Ausfransungen an den Epiphysen, wie die gezeigten, normal und der Ausdruck eines energischen Wachstums bei Kindern sind. Peltesohn - Berlin.

Digitized by Google
Original from UNIVERSITY OF CALIFORNIA
Generated on 2019-10-16 14:14 GMT / http://hdl.handle.net/2027/uc1.b3774664
Public Domain in the United States, Google-digitized / http://www.hathitrust.org/access_use#pd-us-google

406. Selig, Beobachtungen an schwer deformierten Händen und ihre Behandlung. (Wissenschaftl. Verein d. Aerzte zu Stettin, 4. Januar 1921.) Münch. med. Wochenschr. 1921, 7.

Die schweren Veränderungen an 62 Händen mit Polyarthritis chron. progress. und zwei Händen mit Arthritis urica werden beschrieben. Durch orthopädische Maßnahmen, Redressement in Narkose, Wiederaufrichten des Handbogens, Massieren und Elektrisieren lassen sich funktionell gute Erfolge erzielen. Auch Caseosan- und Collargoleinspritzungen wurden angewendet. Scharff-Flensburg.

407. Stein (Wiesbaden), Bemerkungen zur Sanarthritbehandlung. Verhandl. d. Deutschen Orthop. Gesellsch. XVI. Kongr. 1921.

Vortragender unterzieht die bisherigen Resultate der Sanarthritbehandlung einer kritischen Besprechung auf Grund der vorhandenen Literatur und der eigenen Erfahrungen. Er kommt dabei zu dem Schlusse, daß diese Methode in keiner Weise das gehalten hat, was man nach den Publikationen Heilners davon erwarten durfte. Bei der Gicht hat sie völlig versagt und bei allen schweren Gelenkprozessen, insbesondere bei Arthritis deformans und destruierendem chronischem Gelenkrheumatismus nur zu vorübergehenden, allerdings teilweise erstaunlichen Erfolgen geführt. Nur bei der subakuten Form des Gelenkrheumatismus ohne Knochenveränderungen wurden Dauererfolge beobachtet, also bei Erkrankungen, die auch anderweit zur Heilung kommen können. Das Mittel ist keineswegs frei von Nebenerscheinungen und Gefahren. Es wurden Albuminurie, Hämaturie, Kollaps, schwere Herpesformen usw. gesehen. Was die Theorie Heilners von dem „lokalen Gewebsschutz" anbelangt, so ist sie unbewiesen und sehr angreifbar. Wahrscheinlich handelt es sich bei dem Sanarthrit um eine Allgemeinwirkung im Sinne der Proteinkörpertheorie. (Selbstbericht.) Peltesohn-Berlin.

---

16. Deformitäten nach akut entzündlichen Prozessen und Verletzungen.

408. Bum, Fraktur des Os triquetrum. (Gesellsch. d. Aerzte i. Wien, 17. Dez. 1920.) Münch. med. Wochenschr. 1921, 1.

Vorstellung eines 28jährigen Arbeiters mit einer isolierten Fraktur des Os triquetrum. Scharff-Flensburg.

409. Dreifuß, Knochencyste. (Aerztl. Verein i. Hamburg, 16. Nov. 1920.) Münch. med. Wochenschr. 1920, 50.

Knochencyste an der Grundphalanx des Mittelfingers. Traumatische Genese durch Anamnese, Röntgenbefund und pathologisch-anatomische Untersuchung bewiesen. Scharff-Flensburg.

410. Otten, Ueber Knochenmetastasen bei einigen Infektionskrankheiten und Geschwülsten. (Med. Gesellsch. zu Magdeburg, 11. November 1920.) Münch. med. Wochenschr. 1921, 11.

Lichtbildervortrag: Knochenmetastasen bei Staphylokokkensepsis und Typhus abdominalis, Prostatakarzinom, Grawitzschem Tumor, seltenere Formen von Knochenlues und schwere tabische Osteopathien.

Scharff-Flensburg.

Digitized by Google
Original from UNIVERSITY OF CALIFORNIA
Generated on 2019-10-16 14:14 GMT / http://hdl.handle.net/2027/uc1.b3774664
Public Domain in the United States, Google-digitized / http://www.hathitrust.org/access_use#pd-us-google

17. Orthopädische Nervenkrankheiten.

411. Gerhard, Tabiker. (Würzburger Aerzteabend, 9. Nov. 1920.) Münch. med. Wochenschr. 1920, 49.

Vorstellung eines Tabikers mit stark ataktischem Gang, der durch v. Baeyersche Bandeisenschienen wesentlich gebessert wurde. Scharff-Flensburg.

412. 1. **Gocht** (Berlin), Operation zur Beseitigung von Adduktionskontrakturen. Verhandl. d. Deutschen Orthop. Gesellsch. XVI. Kongr. 1921.

2. **Löffler** (Halle), Die Behandlung der Adduktorenspasmen mit der intrapelvinen extraperitonealen Resektion des Nervus obturatorius. Ebenda.

Zu 1. Die Seligsche Operation, d. h. die intrapelvine Resektion des Nervus obturatorius bei spastischen Beinlähmungen, hat Gocht bisher an 22 Patienten bis zum Alter von 24 Jahren 39mal mit bestem Erfolg ausgeführt. Er schildert die Operationstechnik und betont, daß der Wert des Verfahrens darin liegt, daß die Operation fern von den spastischen Muskeln vorgenommen wird, wodurch die Gefahr der Infektion beseitigt wird.

Zu 2. Selig hat die Resektion des Nervus obturatorius intrapelvin extraperitoneal vorgenommen; die guten Resultate dieser Operation hat Henschen bestätigt. Die Technik ist höchst einfach. Henschen geht von einem Schnitt aus, wie er zur Freilegung der Arteria iliaca externa angelegt wird. Selig macht einen Längsschnitt am lateralen Rektusrand. Die Fascia transversalis mit dem Bauchfell wird stumpf zurückgeschoben. Löffler macht einen Längsschnitt in der Mittellinie zwischen beiden Rectusmuskeln wie zur Freilegung der Blase. Man muß darauf achten, daß der Schnitt bis zur Symphyse herabreicht. Die Fascia transversalis wird stumpf mit einem Stieltupfer zurückgeschoben, Geht man nun möglichst lateral-distal vor, so gelingt es mit größter Leichtigkeit. das Bauchfell nach oben abzuschieben und ins kleine Becken zu gelangen. Mit einem stumpfen Haken wird der äußere Wundrand stark nach außen gezogen und mit einem Stieltupfer Blase und Bauchfell nach medial oben gedrängt. Ein freier Einblick in das laterale kleine Becken ist nun ermöglicht. Dicht unterhalb der Linea innominata verläuft der Nerv. Durch seine gelblich-weiße Farbe ist er leicht zu erkennen. Will man sicher gehen, so kann man ihn leicht palpieren, fühlt ihn als strohhalmdicken, derben, drehrunden Strang und verfolgt ihn zum Foramen obturatum hin, wo er dann verschwindet. In der Regel wird der Nerv von kleinen Gefäßen begleitet, die sich leicht von ihm stumpf abschieben lassen. Nun bringt man den Nerven auf ein kleines stumpfes Häkchen, zieht ihn leicht etwas medianwärts und legt oberhalb und unterhalb des Häkchens je eine Kocherklemme an, soweit man eben den Nerven resezieren will und schneidet ein Stück von mehreren Zentimetern heraus. Will man die andere Seite auch resezieren, so gelingt dies ebenso leicht von demselben Schnitt aus. Die Operation läßt sich schnell ausführen und ist sehr einfach. Eine Unterbindung ist nicht erforderlich, wenn man nur die kleinen Begleitgefäße des Nerven stumpf abschiebt. Löffler reseziert stets den ganzen Nerven. Die Erfolge sind geradezu verblüffend. Schon wenige Stunden nach der Operation konnten die Kranken ihre Beine aktiv gut und ausreichend abspreizen und auch wieder heranbringen. Eine Gipsver-

Digitized by Google
Original from UNIVERSITY OF CALIFORNIA
Generated on 2019-10-16 14:14 GMT / http://hdl.handle.net/2027/uc1.b3774664
Public Domain in the United States, Google-digitized / http://www.hathitrust.org/access_use#pd-us-google

bandbehandlung ist nicht erforderlich. Nach 8 Tagen standen die Kranken auf und machten die ersten Gehversuche. Von Tag zu Tag besserte sich der Gang, so daß von den vorher vorhandenen Adduktorenspasmen und auch von der Einwärtsdrehung der Beine nichts mehr zu sehen war. Auf Grund seiner Erfahrungen empfiehlt Löffler daher bei der Behandlung von Adduktorenspasmen die intrapelvine totale Resektion des Nervus obturatorius von dem Medianschnitt aus dringend.

Selig (Stettin) betont in der Aussprache den Wert seiner 1912 angegebenen Operation; die Kranken bedürfen post operationem keiner Gipsverbände, und es kann die Nachbehandlung sofort einsetzen. Auch Eiterung ändert nichts an dem guten Resultat; auch bei Rezidiven der Spasmen nach anderen Operationsmethoden ist die Seligsche Operation noch erfolgreich.

Förster (Breslau) hatte 12mal mit der Seligschen Operation gute Resultate; bei ganz schweren Fällen nutzt nur die Resektion der hinteren Wurzeln. Förster entwickelt zum Schluß den Operationsplan zur Heilung eines spastisch hemiplegischen Beines.

Brandes (Kiel) und Gocht (Berlin) sprechen sich für die Seligsche Operation aus. Die lokale Behandlung des geschrumpften Muskels darf nicht vergessen, aber auch nicht durch zu lange Spreizbehandlung übertrieben werden, Die Priorität der intrapelvinen Obturatoriusresektion gebührt Selig.

Stoffel (Mannheim). Die Seligsche Operation liegt den Orthopäden wegen der Bauchoperation weniger. Bei der von ihm angegebenen Resektion des Nervus obturatorius am Oberschenkel begnügt er sich jetzt meist mit der Resektion des oberflächlichen Astes.

Bade (Hannover) meint, daß der Erfolg der Seligschen Operation wie derjenige anderer Operationsmethoden von der Nachbehandlung abhänge, daß daher die technisch leichtere Adduktorendurchschneidung vollauf genüge, wogegen sich

Selig und Löffler im Schlußwort aussprechen. Letzterer fand übrigens vorübergehende vasomotorische Störungen nach Seligs Operationen.

Peltesohn - Berlin.

413. Gudzent, Ischias und Spina bifida occulta. (Verein f. inn. Med. u. Kinderheilkunde z. Berlin, 17. Jan. 1921.) Münch. med. Wochenschr. 1921, 4.

In 4 Fällen von schwerer Ischias fand sich als Ursache Spina bifida occulta.

Scharff - Flensburg.

414. Magnus, Ein Fall von Vierfüßlergang bei Kinderlähmung. (Med. Gesellsch. zu Jena, 9. Juni 1920.) Münch. med. Wochenschr. 1921, 5.

Vorstellung eines 7jährigen Knaben mit Kinderlähmung an beiden Beinen, der sich als Vierfüßler oder als Handgänger fortbewegt. Scharff - Flensburg.

Lossen, Syringomyelie **461.**

---

18. Deformitäten des Rumpfes und der Wirbelsäule einschl. Schiefhals.

415. Böhm (Berlin), Entstehung, Verhütung, Behandlung der rachitischen Skoliose. Verhandl. d. Deutschen Orthop. Gesellschaft. XVI. Kongr. 1921.

Digitized by Google
Original from UNIVERSITY OF CALIFORNIA
Generated on 2019-10-16 14:14 GMT / http://hdl.handle.net/2027/uc1.b3774664
Public Domain in the United States, Google-digitized / http://www.hathitrust.org/access_use#pd-us-google

Rachitis befällt an der Wirbelsäule entweder einen einzelnen Wirbel oder einen Wirbelsäulenabschnitt oder seltener die ganze Wirbelsäule. Der erkrankte Wirbel kann ganz oder teilweise getroffen sein. Wird nur die Bogenepiphyse befallen, so ändert sich der Querschnitt des Wirbels infolge ungleichmäßigen Epiphysenwachstums oder durch Kompression des weichen Knochens. Die Formveränderung des Wirbels spielt sich an der Fuge zwischen Körper und Bogen vornehmlich in sagittaler Richtung ab, wodurch es zu einer Krümmung der Sagittalachse kommt. Es resultieren zumeist hochgradige Skoliosen mit Rotation. Bei Erkrankung des Wirbelkörpers sinkt dieser symmetrisch oder asymmetrisch zusammen. Aus der symmetrischen Kompression ergibt sich der kyphotische Knick, der je nach Lokalisation später die verschiedenen Haltungstypen bedingt. Aus asymmetrischer Keilform entspringen die verschiedenen primären Skoliosen mit sekundären Gegenkrümmungen. Bei Rachitis der ganzen Wirbelsäule sinkt diese haltlos in sich zusammen, worauf es nach den Gesetzen der Mechanik des mehrfach gekrümmten Stabes zu komplexen Skoliosen kommt. Der Heilung mittels Gipsbettes usw. sind nur die Frühstadien der lokalen Wirbelrachitis zugänglich. Alle übrigen Fälle von rachitischer Skoliose sind bis jetzt unheilbar.

Schede (München) bemerkt in der Diskussion, daß er als Frühbehandlung der rachitischen Skoliose die Kinder kriechen läßt; er weist auf sein auf dem Orthopädenkongreß 1914 empfohlenes „aktives Redressionsgipskorsett" hin. Bei einer primären Lumbalskoliose pflanzte er einen Tibiaspan von einem Lumbalquerfortsatz zum Beckenkamm ein.

Wollenberg (Berlin) bemerkt hierzu, daß das Schedesche Korsett ursprünglich von Lorenz angegeben, u. a. auch von ihm als „Segmentkorsett" modifiziert worden sei.

Stauffer (Bern) empfiehlt zur Behandlung der mobilen Skoliosen seine „Suspensionsmethode", sowie die Anfertigung eines Gipsbettes in stark umgekrümmter Stellung mit Herabhängen des Kopfes und der Beine.

Fuchs (Baden-Baden) berichtet über 5 rachitische beginnende Skoliosen, die mit Knötchenrheumatismus kombiniert waren. Hierbei fand er öfters „umschriebene, intramuskuläre reflektorische Muskelspannung". Muskelhärten waren nicht vorhanden. Anamnestisch durchwegs Infektionskrankheiten. Die Muskelaffektion ist durch Druckpunktmassage und Thermalbäder heilbar. Er erzielte gute konstante Resultate. Peltesohn-Berlin.

416. Deutschländer, Spina bifida occulta. (Aerztl. Verein i. Hamburg, 28. Dez. 1920.) Münch. med. Wochenschr. 1921, 4.

Deutschländer bespricht die Diagnose und zeigt Röntgenbilder.

Scharff-Flensburg.

417. Fränkel, J. (Berlin), Zur Lehre vom angeborenen muskulären Schiefhals. Verhandl. d. Deutschen Orthop. Gesellsch. XVI. Kongreß 1921.

I.

Aus Anamnesen können lehrreiche Schlüsse gezogen werden. Erstgeborene, die Kinder alter Primiparae, auffallend stark entwickelte Kinder sind für Schiefhals disponiert. Ferner war enges Becken, schwere Kyphoskoliose der Mutter, Nabelschnurumschlingung um den Hals des Kindes, verschleppte Quer-

Digitized by Google
Original from UNIVERSITY OF CALIFORNIA
Generated on 2019-10-16 14:14 GMT / http://hdl.handle.net/2027/uc1.b3774664
Public Domain in the United States, Google-digitized / http://www.hathitrust.org/access_use#pd-us-google

lage, in der überwiegenden Mehrzahl Steißlage zu verzeichnen. Gelegentlich war die Alexander-Adamsche Operation 1 bzw. 2 Jahre vor der Entbindung vorgenommen worden.

Schiefhals und Steißlage sind die gemeinsamen Folgen intrauteriner Einflüsse (Raumbeschränkung). Steißlagen sind im ersten Teil der Schwangerschaft häufig. Der Lagewechsel aus Steiß- in Kopflage, der sich nachträglich meist leicht vollzieht, wird in der unnachgiebigen Gebärmutter Erstgebärender, namentlich alter Primiparae, bei Zwillingen, Fruchtwassermangel, Uterusgeschwülsten, -verlagerungen u. a. erschwert.

Warnekros ist es bei seinen wertvollen Röntgenuntersuchungen Schwangerer auch gelungen, den Schiefhals intrauterin auf der Röntgenplatte darzustellen. Ein Originalbild aus dem Warnekrosschen Atlas, eine verschleppte Querlage zeigend, wird herumgereicht. Das Kind war durch Kaiserschnitt entbunden worden. Der Schiefhals wurde durch Operation geheilt.

II.

Durch Schonung der oberflächlichen Halsfaszie ist es möglich, die Wiederverwachsung des durchschnittenen Kopfnickers anzubahnen. Ein erstrebenswertes Ziel, die Wiederherstellung der Halskulisse und der Jugulargrube, ist damit erreichbar.

Die Technik des Verfahrens gestaltet sich sehr einfach: Kurzer querer Hautschnitt dicht über der Clavikel, bzw. bei der Kopfnickergeschwulst in der unteren oder mittleren Halsfalte, Faszienquerschnitt in der Richtung des Hautschnittes, Myotomie oder sparsame Resektion des Kopfnickers, dichte Längsnaht des Faszienschlitzes. Hautnaht. Keine Drainage oder Tamponade. Ja kein komprimierender Verband.

Denn die Lücke in dem gebildeten Faszienrohr muß offen gehalten werden. In sie ergießt sich das aus den durchschnittenen Muskelgefäßen sickernde Blut. Jetzt sind in der Ruhe des Gipsverbandes, bei der hohen Regenerationskraft des jugendlichen Individuums, günstige Bedingungen geschaffen.

Ein guter Gipsverband ist unentbehrlich.

Schon bei Abnahme desselben, nach 3—4 Wochen, ist der beabsichtigte Erfolg erkennbar: Die Lücke zwischen den Muskelstümpfen ist ausgefüllt. Unter der folgenden, sehr sorgfältigen Nachbehandlung (Seitbeugungen des Kopfes, schiefer Hang; keine Walkmassage) wird das die Brücke zwischen den Muskelstümpfen bildende Gewebe kräftiger und elastischer. Bei Säuglingen sieht man weiche Gewebswülste konzentrisch an die Operationsnarbe vordringen.

Eine Probeexzision ergab, daß in dem neugebildeten Gewebe die Muskelfasern, im Verhältnis zu dem bei der ersten Operation erhaltenen Präparat, reichlicher, in verschiedenen Richtungen angeordnet, vorhanden waren.

Da die Muskelstümpfe immer mehr oder weniger krank sind, dürfen nicht zu hohe Ansprüche gestellt werden. Aber das Ersatzgewebe ist besser geartet als das vorherige. Das geht auch daraus hervor, daß keine Rezidive erlebt werden.

Das Verfahren ist nicht immer anwendbar. Durch starke Faszienschrumpfungen und Verwachsungen kann die Schonung der Faszie oder die Vernähung des Faszienschlitzes vereitelt werden. Ferner spielen Zufälligkeiten mit. Die Muskelstümpfe irren von dem geraden Wege ab oder können sich nicht wieder-

Digitized by Google
Original from UNIVERSITY OF CALIFORNIA
Generated on 2019-10-16 14:14 GMT / http://hdl.handle.net/2027/uc1.b3774664
Public Domain in the United States, Google-digitized / http://www.hathitrust.org/access_use#pd-us-google

finden, weil die Lücke zu groß war. Bisher ist es 20mal gelungen, ein ideales Resultat, die volle Erhaltung des Muskelreliefs und der Jugulargrube, zu erhalten. Wiederherstellungen des clavikularen Ansatzes sind häufiger und leichter zu erhalten.

(In Lichtbildern und an 10 anwesenden Fällen werden die Erfolge gezeigt.)

(Selbstbericht.)

Wullstein (Essen) erklärt diese Muskelregeneration für ein sehr gewagtes Spiel. Die alten subkutanen Schiefhalsoperationen vermeiden diese Gefahr.

Kölliker (Leipzig) tritt für offene Durchschneidung ein.

Mayer (Köln) und Schanz (Dresden). Nicht die Art der Operation, sondern der Verband und die Nachbehandlung entscheiden über den Erfolg beim Schiefhals.

Fränkel (Berlin) betont, daß alle seine Fälle selbstverständlich geheilt seien. Muskelregeneration aber wurde nur 20mal festgestellt.

Peltesohn - Berlin.

418. Guleke, Wirbelaktinomykose. Zentralbl. f. Chir. 1920, Nr. 48, S. 1476.

Wegen Einwucherns des Pilzes durch ein Interventralloch in den Wirbelkanal wurde die Laminektomie von D. II—V gemacht und dann die Exzision aller erkrankten Massen vorgenommen. Keine Heilung, aber wesentliche Besserung des Allgemeinbefindens und starke Gewichtszunahme. Bei geeigneten Fällen von Wirbelaktinomykose ist ein aktives Vorgehen angezeigt.

Hans Blencke - Magdeburg.

419. Kißling, Ueber Spondylitis typhosa und Spondylitis infectiosa. (Naturhistorisch-Mediz. Verein zu Heidelberg, 9. Februar 1921.) Münch. med. Wochenschr. 1921, 16.

1. Vorführung der Kurve und Röntgenbilder eines Falles von Spondylitis des III. und IV. Lendenwirbels, die sich $2^1/_2$ Monate nach Typhus ambulatorius entwickelte.

2. Kurve und Röntgenbilder eines Falles von Staphylokokkenspondylitis.

Scharff - Flensburg.

420. Peltesohn, Krankheiten der Wirbelsäule. Med. Klinik 1920, Nr. 46.

Sammelreferat. Dransfeld - Dahlem.

421. Port (Würzburg), Die verschiedenen Formen der Skoliose im Röntgenbilde. Verhandl. d. Deutschen Orthop. Gesellschaft. XVI. Kongr. 1921.

Port benutzte die Röntgenphotographie des aufrecht stehenden Patienten zu einer Studie über die verschiedenen Formen der Skoliose, indem er nach dieser Methode systematisch alle jugendlichen Skoliosen seiner Klinik aufnahm. Er verfügt über ein Material von 200 Patienten. Von diesen sind 5 % angeborene Skoliosen, 6 % Skoliosen mit anamnestisch festgestellten Ursachen. Alle anderen teilen sich in Muskelskoliosen, welche nur eine Lendenkrümmung aufweisen, (20 %) und 60,9 % rachitische Skoliosen. Sehr deutlich konnte man hier auch die außerordentliche Wirkung einfacher Bettruhe auf die Erholung der Muskulatur sehen. Ebenso zeigten die in einem Abstand von 1 Jahr aufgenommenen Röntgenbilder, wie außerordentlich ungünstig die Fälle sind, in denen sich deutliche Muskelschmerzen bei rachitischen Skoliosen finden. Peltesohn - Berlin.

Digitized by Google
Original from UNIVERSITY OF CALIFORNIA
Generated on 2019-10-16 14:14 GMT / http://hdl.handle.net/2027/uc1.b3774664
Public Domain in the United States, Google-digitized / http://www.hathitrust.org/access_use#pd-us-google

422. Schede (München), Körperhaltung und Muskelrheumatismus. Verhandl. d. Deutschen Orthop. Gesellsch. XVI. Kongr. 1921.

Bei allen Haltungsanomalien der Wirbelsäule zeigen sich Symptome des sog. Muskelrheumatismus, besonders in der Schulter, sowohl beim Erwachsenen, wie auch häufig beim Kinde; es gesellen sich dazu Erscheinungen einer arthritischen Reizung des Schultergelenks. Der Schulterrheumatismus ist eine Folge gewohnheitsmäßiger schlechter Haltung, besonders der Haltung mit vermehrter Kyphose und Vorhängen der Schultern. Diese führen zur Ueberdehnung des Trapezius und Verkürzung der Armadduktoren. Es kommt ferner zu einer statischen Arthritis des Schultergelenks oder wenigstens zur Disposition dazu. Die Behandlung muß sich daher auf die Kräftigung derjenigen Rückenmuskeln konzentrieren, welche eine straffe Haltung bedingen. Solche wird auch in dem „aktiven" Bügelkorsett Schedes erreicht.

Natzler (Mühlheim a. d. R.). Schulterrheumatismen beruhen oft auf den röntgenologisch nicht immer darstellbaren Bursitiden subdeltoidea und subacromialis. Sie reagieren gut auf Diathermie.

Fuchs (Baden-Baden) sah gelegentlich Skoliosen kombiniert mit Knötchenrheumatismus. Bei diesen kann man palpatorisch umschriebene reflektorische Muskelknötchen und Muskelhärten feststellen. Günstig wirken Druckpunktmassage und Thermalbäder. Peltesohn-Berlin.

423. Scherb (Zürich), Zur operativen Heilung von Wirbelsäulenverkrümmungen mit lumbosakralem Sitz. Verhandl. d. Deutschen Orthop. Gesellsch. XVI. Kongr. 1921.

Scherb beseitigt in den im Titel gekennzeichneten Fällen grundsätzlich erst die Kontraktur der konkavseitigen Muskeln auf unblutigem Wege. Zur Sicherung des Ergebnisses implantierte er in einem Fall von Spondylolisthesis symmetrica sinistra zwischen III. Lendenwirbeldornfortsatz und Kreuzbein einen periostgedeckten Knochenspan. Der Erfolg war günstig.

Hierzu bemerkt Schultze (Duisburg), daß er bei Skoliosen mehrfach eine „Spanung" paravertebral ausgeführt hat. Peltesohn-Berlin.

Deutschländer, Spina bifida occulta **386. v. Finck,** Redression des Gibbus **392. Gudzent,** Ischias und Spina bifida occulta **413. Schasse,** Albeesche Operation **392.**

---

19. Deformitäten der Arme.

424. Demmer, Ueber Radiusfrakturen. Zentralbl. f. Chir. 1921, Nr. 8, S. 265.

Demmer erzielte Reposition bei allen Radiusfrakturen am typischen Ort durch dorsale Hyperextension, die Fixation durch eine stets dorsal angelegte Kramerschiene (4 : 30 cm), und zwar bei Fraktur ohne Dislokationsmoment in 30° Dorsalflexion, bei vorhandenem Dislokationsmoment in 45° Volarflexion. Im letzteren Falle wird volar und radial ein Holzspatel auf das renitente proximale Radiusfragment gelegt, wodurch die Reposition durch Bindenzug gegen den dorsalen Schienenwinkel leicht erhalten wird. Günstige anatomische Resultate. Rasche Wiederkehr der Funktion. Vorteile: Völlige Unabhängigkeit vom Röntgenbild, leichtere Reposition, schematische Art der Fixation nach 2 Typen mit einer

Digitized by Google Original from UNIVERSITY OF CALIFORNIA
Generated on 2019-10-16 14:14 GMT / http://hdl.handle.net/2027/uc1.b3774664
Public Domain in the United States, Google-digitized / http://www.hathitrust.org/access_use#pd-us-google

Schiene, Vermeidung der gefährlichen Volarschiene, leichte Uebersicht über die Weichteilkonturen bei angelegtem Verband. Hans Blencke - Magdeburg.

425. Glaß, Seltene Bicepsverletzung (Pseudohernie). Zentralbl. f. Chir. 1921, III, Nr. 11.

Beschreibung eines operativ geheilten Falles, wo beide Musbelbäuche des Biceps brachii durch einen Längsriß voneinandergespalten waren, durch den der Musculus brachialis internus beim Beugen des Ellbogens hindurchtrat und eine hühnereigroße Bicepshernie vortäuschte. Hans Blencke - Magdeburg.

426. Hanusa, Ueber endständigen Brand an Fingern bei Panaritium. Zentralbl. f. Chir. 1921, II, Nr. 13.

Bericht über einen Fall mit Sehnenscheidenpanaritium am linken 5. Finger mit Gangrän des Endgliedes und des halben Mittelgliedes desselben; außerdem isolierte Gangrän der Fingerspitze 4 links bei sonst intaktem 4. Finger. Die endständigen blauschwarzen Gangränen wahrscheinlich thrombogen. Der 5. Finger mußte abgesetzt werden. Die Gangrän der Fingerspitze 4 ging nach Nößke schem Frontalschnitt, nach dem sich Blut entleerte, zurück und heilte ohne besonderen Gewebsverlust ab. Hans Blencke - Magdeburg.

427. Kaiser, Nochmals: Ueber endständigen Brand am Finger bei Panaritium. Zentralbl. f. Chir 1921, III, Nr. 13.

Nach einer etwas scharfen, über den Rahmen einer wissenschaftlichen Kontroverse hinausgehenden Polemik gegen Burckhardt faßt Kaiser seine Ansichten zusammen:

1. Beim Panaritium kommt in seltenen Fällen außer dem feuchten (oder stinkenden) Brande am Orte der Entzündung ein in Kaisers Fällen stets trockener Brand der Fingerspitze vor.

2. Diese Formen von Brand unterscheiden sich in nichts von dem sonst bekannten Bilde des trockenen und feuchten Brandes.

3. Die Frage zu entscheiden, warum der trockene Brand sich schwarz verfärbt, der feuchte aber schmutzig grüngelb, ist Sache der Pathologen.

Hans Blencke - Magdeburg.

428. König, Zur Aetiologie und Mechanik des schnellenden Fingers. Med. Klinik 1921, 15.

Beschreibung eines interessanten Falles von doppelseitigem symmetrischem schnellendem Finger, hervorgerufen durch einen fibromatösen Tumor der Sehne.

Dransfeld - Dahlem.

429. Mandl, Ein Fall von indirekter isolierter Fraktur des Os multangulum majus. Zentralbl. f. Chir. 1921, Nr. 8, S. 234.

Symptome der Fraktur denen einer Navikularfraktur ähnlich. Besondere Schmerzhaftigkeit beim Beugen der Hand. Therapie bisher ohne Erfolg; wahrscheinlich Operation erforderlich. Hans Blencke - Magdeburg.

430. Selig (Stettin), Beobachtungen an schwer deformierten Händen und ihre Behandlung. Verhandl. d. Deutschen Orthop. Gesellsch. XVI. Kongr. 1921.

Es handelt sich um teilweise so schwer veränderte Hände, daß sie gebrauchsunfähig waren. Die Deformitäten waren entstanden auf der Basis des

Digitized by Google
Original from UNIVERSITY OF CALIFORNIA
Generated on 2019-10-16 14:14 GMT / http://hdl.handle.net/2027/uc1.b3774664
Public Domain in the United States, Google-digitized / http://www.hathitrust.org/access_use#pd-us-google

primären und sekundären Gelenkrheumatismus und der Arthritis urica. Beobachtet wurden 72 deformierte Hände; das Krankheitsbild entwickelt sich in 10 Wochen bis 15 Jahren; Alter der Patienten 1—65 Jahre. Abgesehen von der Gebrauchsunfähigkeit bestanden fast immer starke Schmerzen bei der geringsten passiven Bewegung. Der bei der normalen Hand konvex nach oben bestehende Hohlhandbogen war in seinem lateralen Teil eingedrückt, teilweise war er sogar konvex nach unten. Das Metakarpophalangealgelenk I ragte stets als Höcker weit dorsalwärts. Dazu bestanden starke Schrumpfungen in den Gelenkkapseln und Insuffizienz der Synovia, sowie starke Muskelatrophie. Es gilt, bei allen derartigen Händen zuerst die Starre des Hohlhandbogens zu beseitigen und durch tägliche gründliche Bewegungsübungen gute Funktion zu erreichen. Der krankhaft veränderte Handbogen wird durch zweckmäßige Verbände mit Nachpolsterungen, teilweise von einem Fenster aus, soweit wie irgend möglich zur Norm zurückgeführt. Oft sind hierzu mehrere Rauschnarkosen nötig. Die träge Synovialfunktion wird angeregt durch intra- und paraartikuläre Einspritzungen von 2%igem Novocain, weiter durch Einspritzungen von Caseosan und Collargol. Es gelang immer funktionell gute Resultate zu erzielen und den größten Teil der pathologischen Veränderungen zu beseitigen. Gegenindikation bilden nur zu hohes Alter und zu große Schwäche. Starke Kontrakturen sind keine Gegenindikation, sie lassen sich vielmehr nach einigen Sitzungen oft überraschend schnell beseitigen. Alle Hände, die bei den in Frage stehenden Erkrankungen die geringsten Neigungen zu Veränderungen zeigen, sollten sofort in Behandlung genommen werden.

Im Anschluß daran fordert Schede (München) frühzeitigere orthopädische Behandlung der Arthritis deformans der Hände als bisher; die Behandlung muß schon während des Krankenhausaufenthaltes beginnen.

Peltesohn-Berlin.

Caspersohn, Schulterschlottergelenk **441.** **Kappis,** Schulterschlottergelenk **443.**

---

20. Deformitäten des Beckens und der Beine.

431. 1. **Brandes** (Dortmund), Zur Kenntnis der Luxationspfanne im Röntgenbilde. Verhandl. d. Deutschen Orthop. Gesellschaft. XVI. Kongr. 1921.

2. **Schanz** (Dresden), Zur Behandlung der nicht reponiblen angeborenen Hüftverrenkung. Ebenda.

Zu 1. Brandes untersuchte Hüftgelenksluxationspräparate auf Ort und Größe der Pfanne und ist dabei zu folgenden Schlüssen gekommen: 1. Der laterale Teil des knöchernen Pfannendaches im Röntgenbilde ist eine Projektionsvortäuschung durch die Spina anterior inferior; alle prognostischen Schlüsse, die auf solchen Bildern beruhen, entbehren der Berechtigung. 2. Der Teil der Hüftpfanne, in welchen wir den Schenkelkopf reponieren müssen, liegt im Röntgenbild am Scham-Sitz-Bein; der so jedenfalls sicher anatomisch reponierte Kopf steht also ganz unterhalb des Knorpelspalts. 3. Eine Einstellung in den oberen Quadranten ist keine Reposition in die Pfanne, sondern wahrscheinlich eine Einstellung auf den Pfannenlimbus, sicherlich dann, wenn der Kopf im Röntgenbild

Digitized by Google
Original from UNIVERSITY OF CALIFORNIA
Generated on 2019-10-16 14:14 GMT / http://hdl.handle.net/2027/uc1.b3774664
Public Domain in the United States, Google-digitized / http://www.hathitrust.org/access_use#pd-us-google

auffallend weit vom Pfannenboden bleibt. Diese bereits von Calot jüngst aufgestellten Thesen sind also richtig.

Zu 2. Bei alten nicht eingerenkten Hüftverrenkungen leistet die subtrochantere Osteotomie gute Dienste als Palliativoperation. Es kommt namentlich dann zu einer guten Verklemmung und damit zu einer wesentlichen Verbesserung des Gangbildes, sowie der oft hochgradigen Gehschmerzen, wenn man die Osteotomie sehr weit distal vom Rollhügel ausführt. Die Einstellung der so geschaffenen Fragmente erfolgt am besten unter temporärer Anlegung von Schrauben, und zwar so, daß später Schenkelhals und Femurdiaphyse in einer Achse liegen.

Aussprache: van Assen (Rotterdam) bildete durch Herunterklappen des oberen Pfannendaches bei einer Hüftluxation nach Säuglingsosteomyelitis ein neues Pfannendach und pflanzte einen Knochenkeil oberhalb desselben ein. Er schließt aus dem Vergleich zwischen Operationsbefund und späterem Röntgenbefund, daß die Calotschen Anschauungen zum mindesten zweifelhaft und einer Ueberprüfung bedürftig sind.

Wullstein (Essen) warnt vor zu tiefer Einstellung des Kopfes wegen der Gefahr der Einstellung ins Foramen obturatorium.

Bade (Hannover). Schon Joachimsthal hat gezeigt, daß wir früher niemals tief genug eingerenkt haben. Erst nach Eintritt des zweiten Einrenkungsgeräusches ist der Kopf an richtiger Stelle. Bei zu tiefer Einstellung besteht die Gefahr der Luxation nach abwärts.

Alsberg (Kassel). Die Wirkung der subtrochanteren Osteotomie bei alten Luxationen beruht auf der besseren Spannung der Glutäen.

Hohmann (München) und Ludloff (Frankfurt) bestätigen die guten Resultate der subtrochanteren Osteotomie.

Deutschländer (Hamburg), Die Calotschen Thesen sind nicht neu; die deutsche Literatur hat sich mit ihren Grundlagen schon reichlich beschäftigt. Peltesohn - Berlin.

432. Frosch (Berlin), Demonstration eines Falles von doppelseitig schnellendem Knie. Verhandl. d. Deutschen Orthop. Gesellsch. XVI. Kongr. 1921.

16jähriger Jüngling, bei dem operativ eine aus derbem fibrösem Fasergewebe bestehende, am Meniscus seitlich aufsitzende Geschwulst entfernt wurde. Sie war der Grund für das Schnellen.

Wullstein (Essen) bemerkt hierzu, daß er einen ähnlichen Fall sah, wo die Geschwulst am hinteren Meniskusrande saß. Peltesohn - Berlin.

433. Hakenbruch, Zur Behandlung der Schenkelhalsbrüche. Zentralbl. f. Chir. 1921, Nr. 2, S. 53.

Hakenbruch hat 31 Fälle von Schenkelhalsfraktur mit seiner Distraktionsmethode behandelt; die Patienten konnten danach sofort herumlaufen. Hans Blencke - Magdeburg.

434. Schepelmann (Hamborn. Die operative Behandlung stark verkürzter Gliedmaßen. Verhandl. d. Deutschen Orthop. Gesellschaft. XVI. Kongr. 1921.

Nur die unteren Gliedmaßen kommen zur Verlängerung in Frage, nicht

Digitized by Google
Original from UNIVERSITY OF CALIFORNIA
Generated on 2019-10-16 14:14 GMT / http://hdl.handle.net/2027/uc1.b3774664
Public Domain in the United States, Google-digitized / http://www.hathitrust.org/access_use#pd-us-google

die oberen, bei denen Längendifferenzen keine nennenswerte Rolle spielen. Bezüglich des Verkürzungsgrades operierte Schepelmann bei 1—4 cm nie, bei 4—10 cm am häufigsten. Verkürzungen von mehr als 20 cm machen das Gehen fast unmöglich und erfordern unbedingt eine Verlängerung oder Amputation. Die Verlängerung nimmt Schepelmann stets gradatim vor, und zwar im Bett, nicht auf dem Operationstisch. Die brüske Dehnung hält er für nicht ungefährlich. Er verwendet den Steinmannschen Nagel mit Belastungen bis zu 100 Pfund. Prinzipiell führt er die Durchmeißelung intrakallös aus, weil nur dadurch die Achsenverbiegungen und die Muskelverschiebungen beseitigt werden. Nur in seltenen Fällen von großen Defekten usw. geht er parakallös vor und verwendet dabei mit Vorliebe die Kirschnersche Methode. Nach Demonstration einer Anzahl Fälle von hochgradigen Verkürzungen und Verbiegungen der Beine zeigt er an der Hand eines Filmes die restlose Ausheilung einer Beinverkürzung von $8^1/_2$ cm. Nicht nur waren Gang und Lauf völlig normal; der Patient konnte auch springen, Lasten tragen, Radfahren, Leitern erklettern usw. Schon 1915 und 1916 hat Wullstein einige der von Schepelmann erfolgreich operierten Fälle auf Versammlungen in Bochum, Heidelberg und Berlin vorgeführt (Selbstbericht). Peltesohn-Berlin.

***435. Steinhardt,** Ueber pathologische Hüftgelenksluxationen mit Berücksichtigung ihrer Behandlung und Dauererfolge. Dissertation. Göttingen 1919.

In einer fleißigen Arbeit, die sich auf ein Literaturverzeichnis von 71 Abhandlungen und auf 5 eigene Fälle pathologischer Hüftluxationen stützt, bespricht Steinhardt die einzelnen Arten von Distensions-, Destruktions-, Deformations- und Distraktionsluxationen der Hüfte und widmet den in der Literatur vorliegenden Uebersichtsstatistiken, den pathologisch-anatomischen Veränderungen, den Symptomen, der Differentialdiagnose, der Prophylaxe und der Therapie besondere Kapitel. Ueber die Endergebnisse der Behandlung von pathologischen Luxationen schreibt Steinhardt, daß sie in bezug auf die Wiederherstellung der Funktion im großen und ganzen nicht sehr glänzend sind, ganz im Gegensatz zu den kongenitalen und traumatischen Luxationen, die bei rechtzeitiger und sachgemäßer Behandlung in sehr vielen Fällen zu einer völligen Restitutio ad integrum führen. Nur bei reinen Distensionsluxationen, die ohne jede Schädigung der knöchernen und knorpligen Teile des Gelenkes verlaufen, werden wir eine völlige Wiedererlangung der normalen Funktion des Hüftgelenkes erreichen; dies im allgemeinen aber auch nur dann, wenn die Reposition möglichst bald versucht wird. Bei allen anderen Luxationen werden wir eine mehr oder weniger starke Bewegungseinschränkung bekommen, die aber immer noch günstiger zu beurteilen ist als eine nicht eingerenkte Luxation. Hans Blencke-Magdeburg.

436. Stoffel (Mannheim), Behandlung koxitischer und gonitischer Kontrakturen. Verhandl. d. Deutschen Orthop. Gesellsch. XVI. Kongreß. 1921.

Krankheitsbehandlung und Kontrakturbekämpfung müssen zusammengehen. Erstere ist wichtiger als letztere; diese darf aber nicht vernachlässigt werden und darf auch Gelenk und Körper niemals schädigen. Daher lehnt Stoffel das brüske Redressement ab. Ruhe, Wärme und Extension mildern oder beseitigen die Kontraktur am schonendsten. Stoffel bekämpft die Kon-

Digitized by Google Original from UNIVERSITY OF CALIFORNIA
Generated on 2019-10-16 14:14 GMT / http://hdl.handle.net/2027/uc1.b3774664
Public Domain in the United States, Google-digitized / http://www.hathitrust.org/access_use#pd-us-google

traktur nur soweit, als es Gelenk und Körper erlauben und gipst sie nur dann ein, wenn andere Kontrakturbekämpfung zum Schaden für Körper und Gelenk ausfallen würde. Zu lange Fixierung und Entlastung durch portative Apparate ist schädlich. Die paraarticuläre Osteotomie ist eine vorzügliche Operation, hat aber auch Nachteile, die mit dem Grade der Kontraktur parallel laufen. Eine sachgemäße Kontrakturbekämpfung verringert diese Nachteile. Die Rezidivgefahr wird durch die Osteotomie nicht absolut beseitigt, aber geringer. Im Verfolg macht Stoffel Vorschläge zur Verbesserung der Osteotomietechnik. Kommt eine schwere Kontraktur nach völligem Ablauf der Entzündung zur Behandlung, dann findet erst eine einwöchige Vorbereitung durch Ruhe, Wärme und Extension statt; darauf folgt die operative Verlängerung der spannenden Weichteile und dann erst die Osteotomie. Zahlreiche Resektionsdeformitäten, die er sah, veranlassen Stoffel zu einer großen Zurückhaltung mit der Resektion.

Loeffler (Halle) führt bei Kontraktur die Untersuchung in Narkose aus; in ihr lassen die Muskelspannungen nach; jedes brüske Redressement ist verwerflich.

Schasse (Berlin) rät zur vorsichtigen Redression erst nach Nachlassen der akuten Entzündung; dann korrigiert er mittels Mommsens Quengelmethode auf das schonendste.

Mommsen (Berlin) empfiehlt sein Quengelredressement bei koxitischen Kontrakturen und zeigt im Bilde, wie man durch Ausnutzung der passiven Insuffizienz der tuberocruralen Muskeln die Drehung des Beckens verhindert.

Müller (Berlin) spritzt bei Kontrakturen Aolan ein.

Finck (Charkow) zeigt, daß bei maximaler Hüftkontraktur durch die subtrochantere Osteotomie mit folgender Distraktion gute Resultate erzielt werden.

Rosenfeld (Nürnberg) hält als Gegenextension bei der Kontrakturstreckung die Glissonsche Schwebe für das mildeste Verfahren.

Peltesohn - Berlin.

437. Wagner, Zur Frage der Osteochondritis deformans coxae juvenilis. Zentralbl. f. Chir. 1921, Nr. 6, IV.

Hinweis auf eine Arbeit Wagners in Bd. 18, Heft 3, des Archivs f. orthop. u. Unfallchir., die einen ausführlichen Vergleich zwischen zwei akuten Fällen von Ostochondritis def. cox. juv. und zwei Fällen von Arthritis deformans bringt mit dem Ergebnis, daß eine schroffe Gegenüberstellung beider Erkrankungen unzulässig ist. Hans Blencke - Magdeburg.

438. Weil, Ueber das Vorkommen der Calvé - Legg - Perthesschen Krankheit und des Pes adductus bei der fötalen Chondrodysplasie. Zentralbl. f. Chir. 1921, Nr. 15, IV.

Weil spricht sich für die kongenitale Ursache der Schenkelkopfveränderung aus, die er wie die Köhlersche Krankheit und die fötalen Chondrodystrophien als eine Folge einer intrauterinen Druckschädigung anspricht, die auch zur Kombination mit Pes adductus führt. Hans Blencke - Magdeburg.

Gocht und **Löffler,** Seligsche Obturatoriusresektion **412. Magnus,** Zirkulation in Varizen **372. Ritter,** Patellarfraktur **455.**

Digitized by Google
Original from UNIVERSITY OF CALIFORNIA
Generated on 2019-10-16 14:14 GMT / http://hdl.handle.net/2027/uc1.b3774664
Public Domain in the United States, Google-digitized / http://www.hathitrust.org/access_use#pd-us-google

21. Deformitäten des Fußes.

439. Schultze, Die Valgusdeformität des Fußes. Zentralbl. f. Chir. 1921, Nr. 15, S. 522.

Auf Grund des pathologisch-anatomischen Bildes gibt Schultze folgende übersichtliche Einteilung des Plattfußes:

1. die muskuläre Form, bedingt durch Gleichgewichtsstörungen der Muskulatur, besonders des M. tibialis anticus;

2. die ligamentäre Form, durch dauernde muskuläre Gleichgewichtsstörungen Dehnung der Ligamente;

3. die ostale Form, Verschiebung des Hinterfußes — Talus, Calcaneus — zum Vorderfuß — Naviculare, Kuboid, Cuneiformia, Metatarsus —, so daß die bei 1. und 2. erhaltene Längsachse des Fußes verschoben wird in einem verschieden großen Winkel, welcher im Maximum 90° beträgt.

Die Senkung des Metatarsalbodens gehört nicht zum Bilde des Plattfußes, sondern stellt eine selbständige Pathologie dar.

Therapie: Bei der muskulären Form keine besondere Behandlung. In allen Fällen von der milden ligamentären bis zur schwersten ostalen Form ist das Redressement indiziert, das den Vorderfuß zum Hinterfuß in einen rechten Winkel stellt. Nachfolgender Gipsverband für 4—6 Wochen in dieser Stellung, dann freie Entwicklung. Niemals Störung durch Muskelatrophien. Schultze verwirft alle blutigen Operationsmethoden des Plattfußes, da er mit seiner Methode unter Zuhilfenahme des Osteoklasten I auch die schweren Formen leicht beherrsche und eine Rekonstruktion des anatomischen Aufbaues erzielen könne, der bei verstümmelnden Operationen unmöglich sei. Hans Blencke - Magdeburg.

440. Sonntag, Köhlersche Krankheit. (Mediz. Gesellsch. zu Leipzig, 30. November 1920.) Münch. med. Wochenschr. 1921, 13.

Bericht über 2 Fälle von Köhlerscher Erkrankung am Kahnbein des Fußes bei 6jährigen Knaben. Scharff - Flensburg.

441. Unger, Eine typische Erkrankung des II. Metatarsophalangealgelenkes. (Beitrag zu Alban Köhlers Mitteilung.) Münch. med. Wochenschr. 1921, 20.

Krankengeschichte eines Falles bei 18jährigem Mädchen. Heilung durch Resektion des II. Metatarsophalangealgelenks. Scharff - Flensburg.

442. Weil, Ueber den Pes adductus congenitus und die Köhlersche Krankheit. Berliner klin. Wochenschr. 1921, Nr. 18.

Weil beschreibt genau den Röntgenbefund eines doppelseitigen Pes adductus congenitus, wobei die Entwicklungsstörungen im Os naviculare pedis und in den Cuneiformia I und II auffallend in Erscheinung treten. Diese Entwicklungsstörungen sind ungefähr dieselben wie bei der Köhlerschen Krankheit des Os naviculare pedis.

Auf Grund von Vergleichen, wobei sich zeigt, daß bei der Köhlerschen Krankheit geringere Ansätze zu einer Adduktionsstellung des Metatarsus I vorhanden sind, während beim Pes adductus die Adduktionsstellung stärker ausgesprochen ist, meint nun der Verfasser, daß die Entstehung beider Krankheiten sich vielleicht in gemeinsamer Weise erklären läßt, und zwar durch intrauterinen

Digitized by Google Original from UNIVERSITY OF CALIFORNIA
Generated on 2019-10-16 14:14 GMT / http://hdl.handle.net/2027/uc1.b3774664
Public Domain in the United States, Google-digitized / http://www.hathitrust.org/access_use#pd-us-google

Druck, nämlich beim Pes adductus durch in der Gegend des Os naviculare und der Cuneiformia einsetzenden stärkeren und bei der Köhlerschen Krankheit an derselben Stelle durch geringeren Druck.

Eine Stütze für diese Drucktheorie glaubt er auch darin zu haben, daß er in 2 Fällen die intrauterine Lage noch rekonstruieren konnte, bei der beide Male die Füße in den Innenkanten aneinandergepreßt waren und der stärker vorspringende innere Knöchel des einen Fußes genau in die Delle des zweiten Fußes paßte, während das stärker vorspringende Köpfchen des Metatarsus I des zweiten Fußes in die Vertiefung des ersten sich einfügte. Maier-Aussig.

Engel, Fußbetrachtungsapparat **365.**

---

22. Unblutige Operationen.

***443. J. Chrysospathes** (Athen), Die Orthopädie der ersten Hilfe. — Die Technik der Gipsverbände.

Dieses Buch, das am Ende des Weltkrieges auf Veranlassung des griechischen Kriegsministeriums entstand, um dem Militärarzt als praktischer Wegweiser zu dienen, hat Chrysospathes mit wenigen Aenderungen auch für den praktischen Arzt als besonderes Heft herausgegeben, da dieser im Frieden an der Unglücksstätte und auf dem Lande mit denselben, wenn nicht größeren Schwierigkeiten zu kämpfen hat wie an der Front als Militärarzt.

Das Buch ist in zwei Teile eingeteilt. Der erste betrifft die orthopädischen Leiden des Soldaten, speziell den Plattfuß, die Metatarsalgie, die Calcaneusspornbeschwerden, die Fußgeschwulst, das Fußödem der Schützengräben und die Erfrierungen, weiter die Achillodynie, die Muskelosteome, die Tornisterschmerzen, die Verrenkungen der verschiedenen Gelenke und die Kyphose als Kriegsneurose (Kamptorachis). Der zweite Teil ist dem verletzten Soldaten gewidmet und enthält folgende Kapitel: erstens das der verschiedenen Transportarten des Verletzten und der einfachsten dazu zu beschaffenden Mittel, wobei die Transportschienen von Lange, Thomas, Biesalski besondere Erwähnung finden; dann das Kapitel über die Herstellung von Gipsverbänden überhaupt und speziell der Gipsschienen für Hand-, Arm- und Schulterverletzungen. Vom zirkulären Gipsverband sind der für Oberschenkel-, Unterschenkel- und Fußverletzungen, insbesondere Brüche, sowie die Herstellung des Gipsbettes für Wirbelsäulenbrüche des näheren beschrieben, dann die geeignetste Lagerung der Glieder bei Weichteilverletzungen, speziell der verschiedenen Nerven mit ihren Ausfallserscheinungen besprochen. Zum Schluß wird der Reflexparalysen und der Behandlung der Amputationsstümpfe während und nach der Operation ausführliche Erwähnung getan.

Hervorgehoben werden in diesem Buch die ausgezeichneten Resultate, die Chrysospathes in diesem Kriege, wie zuerst im griechisch-türkischen und griechisch-bulgarischen (1912—1913) mit seiner Jodoform-Paraffinum-liquidum-Lösung (2,5 %) gehabt hat, sowohl was die Bekämpfung als die Fernhaltung der Infektion von Wunden betrifft. Auch die stark granulationsfördernde Wirkung dieser Lösung wurde in diesem Kriege wie in den zwei vorhergehenden konstatiert.

Selbstreferat.

Digitized by Google
Original from UNIVERSITY OF CALIFORNIA
Generated on 2019-10-16 14:15 GMT / http://hdl.handle.net/2027/uc1.b3774664
Public Domain in the United States, Google-digitized / http://www.hathitrust.org/access_use#pd-us-google

23. Blutige Operationen.

444. Caspersohn, Behandlung des Schlottergelenks der Schulter. Zentralbl. f. Chir. 1921, Nr. 13, S. 452.

Ein Periostknochenlappen wird von der Außenseite des Humerus in etwa 6—8 cm Länge unter Eröffnung der Markhöhle breit und dick entnommen und bleibt nach unten zu in Zusammenhang mit dem Periost, nach oben zu wird er mit dem breit angefrischten Akromion durch Periostkatgutnähte vernäht. Außerdem wird das zugespitzte Humerusende in die tief ausgemeißelte Cavitas glenoidalis eingesetzt, natürlich in rechtwinkliger Abduktionsstellung. Mehrmonatige Fixation im Gipsverband. In den 2 so behandelten Fällen feste Konsolidation, so daß alle Manipulationen am Gesicht und Kopf, Heben schwerer Gegenstände usw. vorgenommen wurden. Die Heilungen bestehen bereits 2 und 1 Jahr.

Hans Blencke-Magdeburg.

***445. Deutsche Orthopädie,** 4. Band. Die Orthopädie in der Kriegs- und Unfallheilkunde. Bearbeitet von A. Blencke in Magdeburg, P. Möhring, Kassel, F. Mommsen, Berlin, S. Peltesohn, Berlin, K. Singer, Berlin, H. Spitzy, Wien und A. Stoffel, Mannheim. Herausgegeben von Prof. Dr. Hermann Gocht, Berlin. Mit 167 Textabbildungen. Verlag von Ferdinand Enke, Stuttgart 1921.

Für den 4. Band von Gochts „Deutsche Orthopädie" haben sich mehrere Autoren zusammengetan. Stoffel beschreibt die Muskel- und Sehnenoperationen (die Naht, den Defekt, die Ueberpflanzung, besonders bei den Erkrankungen der Armnerven, die Sehnenverlängerung und Tenodesen).

Aus Blenckes Feder stammt die Beschreibung der Amputationsstümpfe und ihre Behandlung (Sammellazarette, Gehübungen, Gymnastik, Kontrakturen nach Operationen, Behelfsprothesen, Erfahrungen in den Lazaretten).

Mommsen hat die Kontrakturen und Ankylosen abgehandelt (arthrogener Ursprung oder nach Schädigung der Weichteile oder nach Verletzung des Nervensystems, Untersuchung und Indikation, Behandlungsmethoden unblutiger und blutiger Art).

Spitzy bringt die Nervenoperation (Operationsbefunde und Methoden, Umscheidung, totale oder teilweise Naht, Neurolysis, Endergebnisse).

Von Möhring stammt die orthopädische Uebungsbehandlung auf Grund der Erfahrungen des Krieges (Uebungsgeräte, Anwendung der Apparate, Hilfsheilmittel), und schließlich haben Peltesohn und Singer eingehend die hysterischen Deformitäten (Kontrakturen, Lähmungen) beschrieben (Hysterie im Krieg und Frieden), wobei Singer den allgemeinen Teil (Hysterie und Trauma, Differentialdiagnose bei organischem oder funktionellem Ursprung) beschrieben hat, während Peltesohn eingehend den speziellen Teil behandelt, wobei er alle Gelenke und Gliedabschnitte im einzelnen durchgeht.

Diese Inhaltsangabe wird mehr als ein paar allgemeine Bemerkungen Fachleute veranlassen, sich mit dem wertvollen Buche zu beschäftigen, das von besonders guten Kennern der betreffenden Gebiete geschrieben, vom Verlag vorzüglich ausgestattet ist und zu einem billigen Preise (geheftet 62 M., gebunden 76 M.)

Digitized by Google
Original from UNIVERSITY OF CALIFORNIA
Generated on 2019-10-16 14:15 GMT / http://hdl.handle.net/2027/uc1.b3774664
Public Domain in the United States, Google-digitized / http://www.hathitrust.org/access_use#pd-us-google

abgegeben wird und bei 371 Seiten mit 173 Abbildungen, gutem Register und den wichtigsten Literaturangaben hinter jedem Abschnitt, für alle, die nach Abschluß der Kriegsarbeit in der Unfallheilkunde weiter arbeiten wollen, ein wertvolles und ausgezeichnetes Nachschlagewerk bildet. Biesalski - Berlin-Dahlem.

446. Hartleib, Operative Verlängerung des Unterschenkels. Zentralbl. f. Chir. 1921, II, Nr. 12.

In 2 Fällen operativer Verlängerung des Unterschenkels haben die Nerven und Gefäße die Dehnung anstandslos ausgehalten, ohne Schaden zu nehmen. Die Operationen erfolgten mit sofortiger Fixierung des gewünschten Grades der Verlängerung in nur einer Sitzung, wodurch sich große Vorteile bieten gegenüber den Bedenken Kirschners und Schepelmanns, die Hartleib wohl für Verlängerung von Oberschenkeln anerkennt, nicht aber für solche von Unterschenkeln, wo die Dehnung der Nervenstämme nur die halbe Länge betrage im Vergleich zum Oberschenkel. Hans Blencke - Magdeburg.

447. Hildebrand, Die Arthritis deformans der großen Gelenke und ihre operative Behandlung. Berliner klin. Wochenschr. 1921, Nr. 19.

Nach einer kurzen Darlegung, daß von einer sicheren Kenntnis der eigentlichen Aetiologie der Arthritis deformans noch nicht gesprochen werden kann, bespricht Hildebrand erst die Erfolge anderer Operateure, die teils günstig, teils ungünstig ausfielen. Als Operation kommt entweder die Resektion oder die operative Modellierung der Gelenkenden in Frage. Die Resektion weist bedeutend schlechtere Resultate auf. Hildebrand ist Anhänger der operativen Modellierung, die er macht, wenn die Veränderungen nicht zu groß sind. Hildebrand hat dieselbe in einer verhältnismäßig großen Anzahl von Fällen (15mal an der Hüfte, 5mal am Knie usw.) mit teils gutem, teils sehr gutem Erfolge ausgeführt. „Die Gelenke werden beweglich, es entsteht keine Verkürzung und die Schmerzen und die Bewegungsstörungen werden beseitigt.“ Die Operation besteht in Bloßlegung des Gelenkes, Abtragung der Randknorpel, ebenso des aufgefaserten Knorpels, Kapselverdickungen mit Zottenbildungen werden exzidiert, abnorme Gelenkenden zurechtgeschnitten und dann, eventuell nach Faszien- oder Fettplastik die Wunde wieder vollständig geschlossen. Die Nachbehandlung muß sehr sorgfältig sein und dauert oft längere Zeit. Sie ist für den späteren Erfolg von größter Bedeutung. Die Indikation zur Operation ist gegeben bei schwerer Kontraktur und großer Schmerzhaftigkeit. Maier - Aussig.

448. Kappis, Behandlung des Schlottergelenks der Schulter. Zentralbl. f. Chir. 1921, Nr. 13, S. 453.

Oefters wurde die Arthrodese des Schultergelenks mit außerordentlich befriedigendem Erfolge nach folgender Methode ausgeführt, daß das obere Oberarmende quer und außerdem auf der Außenseite längs angefrischt und mit Pfanne bzw. Akromion, die beide gleichfalls angefrischt wurden, breit vereinigt wurde. Bei Schultergelenkstuberkulose hat Kappis Arthrodese durch paraartikuläre Einpflanzung eines Tibiaspanes zwischen Scapula und Humerus vorgenommen, bei Hüftgelenkstuberkulose zwischen Trochanter und Beckenkamm, eine Methode, der Kappis günstige Aussichten zuspricht.

Hans Blencke - Magdeburg.

Digitized by Google
Original from UNIVERSITY OF CALIFORNIA
Generated on 2019-10-16 14:15 GMT / http://hdl.handle.net/2027/uc1.b3774664
Public Domain in the United States, Google-digitized / http://www.hathitrust.org/access_use#pd-us-google

449. Kleinschmidt. Tuberkulose Spondylitis. (Mediz. Gesellsch. zu Leipzig, 30. November 1920.) Münch. med. Wochenschr. 1921, 13.

Vorstellung von 2 Fällen, bei denen Kleinschmidt mit gutem Erfolg die Albeesche Operation ausgeführt hat. Kleinschmidt empfiehlt die Operation auch, um eine Kyphose nach Laminektomie zu beseitigen oder zu verhüten.

In der Aussprache empfehlen auch Payr und Kölliker die Albeesche Operation. Scharff-Flensburg.

450. Matheis. Operative Behandlung der Spondylitis. (Verein d. Aerzte in Steiermark, 10. März 1921.) Münch. med. Wochenschr. 1921, 17.

6 Fälle von Albeescher Operation; in 3 Fällen guter Erfolg, einmal brach der Span nach 4 Wochen ab, in einem Fall entwickelte sich an der Operationsstelle ein kalter Abszeß. Gegenanzeige: Allgemeinerkrankung und Fisteln im Operationsgebiet. Scharff-Flensburg.

451. Läwen, Zur Behandlung schwerer Kniegelenkseiterungen. Zentralbl. f. Chir. 1921, Nr. 2, S. 55.

Bei schwerster Totalvereiterung von vier Kniegelenken hat die doppelseitige Resektion der hinteren Abschnitte der Femurkondylen nach tiefem Seitenschnitt die Heilung mit verdicktem Gelenk herbeigeführt.

Hans Blencke-Magdeburg.

452. Lemperg, Beitrag zur künstlichen Versteifung des Kniegelenkes. Zentralbl. f. Chir. 1921, Nr. 14, IV.

Bei einer infolge Kniegelenksluxation mit schweren Zerstörungen des Gelenkinnern erforderlich gewordenen Kniegelenksversteifung ließ Verfasser in Abänderung des Bolzungsverfahrens nach Fromme und Sultan nach Abtragung der Kondylenflächen in der Mitte des Femurs eine sagittale Leiste mit 1,6 cm breiter Basis und 2,6 cm breiter distaler Fläche stehen, die er in eine gleichartige Hohlkehle der Tibiafläche einfügte und verhämmerte. Vorsetzen der angefrischten Kniescheibe. Durchschlagen eines Nagels durch beide Knochen. Gutes Resultat mit 5 cm Verkürzung. Hans Blencke-Magdeburg.

453. Linnartz, Zur Technik der Naht gescheideter Sehnen. Zentralbl. f. Chir. 1921, IV, Nr. 10.

Um das retrahierte proximale Sehnenende bei Verletzungen der Fingerbeugesehnen unter möglichster Schonung des Gewebes mit dem distalen Sehnenstumpf wiedervernähen zu können, gibt Linnartz einige Modifikationen an, die am besten im Original nachzulesen sind. Hans Blencke-Magdeburg.

454. Lobenhoffer. Hallux valgus. (Bamberger Aerzteabend, 10. Februar 1921.) Münch. med. Wochenschr. 1921, 14.

4 operierte Fälle. 2mal Resektionen des Capit. metatars. und Fettimplantation; 3mal Keilosteotomien. Scharff-Flensburg.

455. Loeffler. Die Behandlung der Adduktorenspasmen mit der intrapelvinen extraperitonealen Resektion des Nervus obturatorius. Zentralbl. f. Chir. 1921, 3, I.

Die Seligsche intrapelvine extraperitoneale Resektion des Nervus obturatorius hat Loeffler etwas modifiziert, indem er von einem Längsschnitt

Digitized by Google Original from UNIVERSITY OF CALIFORNIA
Generated on 2019-10-16 14:15 GMT / http://hdl.handle.net/2027/uc1.b3774664
Public Domain in the United States, Google-digitized / http://www.hathitrust.org/access_use#pd-us-google

in der Mittellinie zwischen beiden Rektusmuskeln wie zur Freilegung der Blase ausgeht, von wo er beide Nervi obturatorii erreichen kann. Loeffler unterstreicht, daß die Operation sich schnell und sehr einfach ausführen lasse, ohne Unterbindung. Er hat stets den ganzen Nerven reseziert. Die Erfolge waren geradezu verblüffend. Eine Gipsbehandlung ist nicht erforderlich. Nach 8 Tagen standen die Patienten auf und machten die ersten Gehversuche.

Hans Blencke - Magdeburg.

456. Loeffler, Habituelle Schulterluxation. (Verein d. Aerzte in Halle a. d. S., 27. Okt. 1920.) Münch. med. Wochenschr. 1921, 9.

Loeffler bringt außerhalb des Gelenkes als Hemmungsband Fascie zwischen Tuberculum majus und Akromion an. In 6 Fällen guter Erfolg.

Bei schwersten Adduktionskontrakturen der Beine infolge Littlescher Krankheit schlägt Loeffler die doppelseitige intrapelvine extraperitoneale Resektion des N. obturat. vor. Scharff - Flensburg.

457. Morian, Kleine Abänderung der Gritti - Amputation. Zentralbl. f. Chir. 1921, Nr. 15, S. 519.

Der obere Kniegelenkrezessus sollte stets mit entfernt werden, da er mit seiner Synovialhaut bei nicht völliger Asepsis zu langdauernder Eiterung Veranlassung geben kann. Hans Blencke - Magdeburg.

458. Payr, Daumenplastik. (Med. Gesellsch. zu Leipzig, 13. Juli 1920.) Münch. med. Wochenschr. 1921, 8.

Vorstellung eines Mannes, dem der Daumen durch die große Zehe ersetzt wurde. Scharff - Flensburg.

459. Peltesohn, Zur Behandlung des Bluterknies. Berl. klin. Wochenschr. 1921, 14.

Peltesohn hat bei Kniegelenkskontraktur eines Hämophilen mit schwerer funktioneller Störung die subkutane, suprakondyläre Osteotomie zwar mit nachfolgender Blutung teils in der Operationsgegend, teils aus der Niere, aber mit bestem funktionellem Erfolg ausgeführt. Patient trug nachher noch 1 Jahr lang einen Schienenhülsenapparat. Eine Blutung trat nicht mehr auf. Die Nierenblutung hatte 14 Tage angehalten, die Blutung an der Operationsstelle war mäßig.

Maier - Aussig.

460. Poppelreuter, Die psychischen Schädigungen durch Kopfschuß im Kriege 1914/17. Bd. 2: Die Herabsetzung der körperlichen Leistungsfähigkeit und des Arbeitswillens durch Hirnverletzung im Vergleich zu Normalen und Psychogenen. Leipzig 1918, Verlag von Leopold Voß.

Wie schon im 1. Band so hat es Verfasser auch hier verstanden, den schwierigen Stoff durch geschickte Einteilung und klare Darstellung zu meistern. Das 1. Kapitel bringt allgemeine Erfahrungen über die „Hirntraumatische Leistungsschwäche" besonders im Gegensatz zur psychogenen Unfallerkrankung; das 2. Kapitel spezielle Untersuchungen; das 3. Kapitel die Therapie, die Beurteilung des Betriebs- und Berufsfähigkeit, Schadenbemessung und Rentenfestsetzung. Für den Begutachter von Kriegsverletzten ein unentbehrliches Werk.

Dransfeld - Dahlem.

Digitized by Google
Original from UNIVERSITY OF CALIFORNIA
Generated on 2019-10-16 14:15 GMT / http://hdl.handle.net/2027/uc1.b3774664
Public Domain in the United States, Google-digitized / http://www.hathitrust.org/access_use#pd-us-google

461. Ritter, Zur Behandlung der Patellarfraktur. Zentralbl. f. Chir. 1921, Nr. 15, S. 524.

Um bei Patellar-, Olekranon- und subkapitalen Schenkelhalsfrakturen die Synovialflüssigkeit von der Bruchstelle fernzuhalten, die sonst die Callusbildung verhindert, hat Ritter die Knochenbruchenden nach der Gelenkhöhle zu mit Faszienstreifen umgeben. Inwieweit die neue, bei frischen Patellarfrakturen ohne Retraktion des Quadriceps angewandte Methode anderen überlegen ist, kann erst nach längerer Zeit gesagt werden, wie wir ja auch erst spät die so häufigen schlechten Resultate dieser Frakturen kennenlernen.

Hans Blencke - Magdeburg.

462. Schepelmann, Blutige Mobilisierung knöchern versteifter Gelenke. (Verein d. Aerzte, Halle a. S., 12. Januar 1921.) Münch. med. Wochenschr. 1921, 17.

Schepelmann hat etwa 160 Gelenke durch einfache Resektion und möglichst baldige Aufnahme der Uebungen mobilisiert und zeigt die guten Erfolge in Lichtbildern und Filmen. Scharff - Flensburg.

463. Schultze, Ein Fall von hochgradiger Flexionskontraktur des linken Handgelenkes infolge Verlustes der Palma manus. Zentralbl. f. Chir. 1921, Nr. 15, S. 521.

Bei Totalverlust der Palma und Flexionskontraktur des Handgelenkes von etwa 100° führte Exstirpation der Narbe und quere Durchtrennung der Beugemuskeln mit anschließender dorsaler Ueberkorrektur und Muffplastik von der rechten Brustseite her zu dem Resultat, daß die Hand in Mittelstellung steht, die Dorsal- und Volarflexion zu einem Drittel möglich sind und ebenso Zeigefinger- und Daumenkontakt ausgeführt werden können.

Hans Blencke - Magdeburg.

464. Treidl, Operativ geheilte Syndaktylie. Zentralbl. f. Chir. 1921, Nr. 8, S. 264.

Statt Lappenplastik Transplantation nach Thiersch; Ruhigstellung der Finger in Spreizstellung mit einer Drahtextension durch die Fingerkuppen auf einer Kramerschiene. Bei offener Wundbehandlung gutes Einheilen der Thierschlappen. Die Drahtextension wurde von dem 17monatigen Kind durch 7 Tage ohne Schaden an den Fingerbeeren gut vertragen.

Hans Blencke - Magdeburg.

465. Wachter, Neue Plattfußoperationsmethode. Münch. Med. Wochenschr. 1921, 15.

Wachter durchsägt schräg von der Mitte des Fußes nach dem inneren Fußrand zu mittels Giglisäge das Os naviculare, Os cuneiforme II und I und Metatarsus I, redressiert den Fuß und legt Gipsverband in überkorrigierter Stellung an. Bei der Operation werden Muskel und Bänder geschont und durch die Verschiebung der Knochenschnittflächen eine feste Knochenbrücke vom Taluskopf bis zum Großzehengrundgelenk hergestellt. Scharff - Flensburg.

Schanz, Subtrochantere Osteotomie bei Luxatio coxae congenita **431.** **Scheel,** Tuberkulöse Schlottergelenke und Ankylosen **398.**

Digitized by Google
Original from UNIVERSITY OF CALIFORNIA
Generated on 2019-10-16 14:15 GMT / http://hdl.handle.net/2027/uc1.b3774664
Public Domain in the United States, Google-digitized / http://www.hathitrust.org/access_use#pd-us-google

24. Unfallpraxis. Gutachten.

466. Altmann, Gehört zum Kunstbein gemäß § 558 Ziffer 1 der Reichsversicherungsordnung auch ein Schuh? Monatsschr. f. Unfallheilkunde und Invalidenwesen 1921, Nr. 3.

An Hand eines Falles, wo ein Kunstbeinträger auch noch Schuhe von der Berufsgenossenschaft verlangte, berichtet Altmann über die abschlägigen Entscheidungen der Berufsgenossenschaft und des Oberversicherungsamtes, die sich dem ärztlichen Standpunkte anschließen, daß ein Schuh nicht zu den nach § 558 der R.V.O. zu liefernden Hilfsmitteln gehört.

Hans Blencke - Magdeburg.

467. Lossen, Zusammenhang zwischen Unfall und Höhlenbildung im Rückenmark (Syringomyelie). Monatsschr. f. Unfallheilk. u. Invalidenwesen 1921, Nr. 2.

Mitteilung einer Unfallsache, wo Veränderungen des Schultergelenks, die von einer schon vor dem Unfall vorhandenen Syringomyelie herrührten, fälschlicherweise als Unfallfolgen gedeutet wurden. Entgegen 2 ausführlichen Vorgutachten, die alles auf die Syringomyelie zurückführten und Unfallfolge ablehnten, stellte sich der Obergutachter auf den entgegengesetzten Standpunkt, wobei eine falsche Deutung des Röntgenbefundes ausschlaggebend war. Rechtlich ist an dem Fall nichts mehr zu ändern. Die Berufsgenossenschaft muß die einmal von dem R.V.A. anerkannte Dauerrente von 50 % zahlen, da eine wesentliche Besserung völlig ausgeschlossen erscheint. Wissenschaftlich darf aber eine solche Erledigung dieses Falles nicht unwidersprochen bleiben. Hans Blencke - Magdeburg.

Zollinger, Unfallbehandlung **472.**

---

25. Soziale Gesetzgebung. Krüppelfürsorge.

468. Der Begriff der Krüppelhaftigkeit. Münch. med. Wochenschr. 1921, 19.

Entscheidung des Bayrischen Verwaltungsgerichtshofes über die Frage, ob Lähmung wichtiger Körperteile als „Krüppelhaftigkeit" im Sinne des Art. 58, Abs. I, 1 des Armengesetzes vom 21. August 1914 aufzufassen ist. Auf Grund eines Gutachtens des Obermedizinalauschusses wird ausgeführt, welche Lähmungen den Begriff der Krüppelhaftigkeit erfüllen. Für multiple Sklerose wird das Bestehen von Krüppelhaftigkeit verneint, weil weder eine vollständige Lähmung zusammenwirkender Muskelgruppen noch ein Abschluß und Beharrungszustand vorliegt.

Scharff - Flensburg.

469. Krantwig, Krüppeltum, Krüppelfürsorge und das neue Krüppelgesetz. (Allgem. Aerztl. Verein zu Köln, 21. Februar 1921.) Münch. med. Wochenschrift 1921, 20.

Krantwig bespricht die Aufgaben der Krüppelfürsorge unter besonderer Berücksichtigung des neuen Krüppelgesetzes. Das Gesetz muß die Aerzteschaft besonders interessieren wegen der Möglichkeit, frühzeitig zur Verhütung der Verkrüppelung oder zur möglichsten Entkrüppelung die Hilfe der Allgemeinheit in Anspruch zu nehmen. Scharff - Flensburg.

Digitized by Google
Original from UNIVERSITY OF CALIFORNIA
Generated on 2019-10-16 14:15 GMT / http://hdl.handle.net/2027/uc1.b3774664
Public Domain in the United States, Google-digitized / http://www.hathitrust.org/access_use#pd-us-google

470. Valentin, Die öffentliche Krüppelfürsorge. Berl. klin. Wochenschr. 1921, Nr. 14.

Bemerkungen zu dem neuen Gesetz über die öffentliche Krüppelfürsorge in Preußen. Im Hinblick auf die Ansprüche, die dieses Gesetz an die Aerzte stellt, werden nicht nur Lehrstühle für Orthopädie, sondern es wird auch Orthopädie als Prüfungsgegenstand gefordert. Hervorhebung der ausgedehnten Anzeigepflicht. Für die Leitung der Fürsorgestellen sollen nur orthopädisch erfahrene Aerzte in Betracht kommen. Maier-Aussig.

---

26. Standesangelegenheiten. Personalien.

471. Hirsch, Dritte Jahresversammlung der Aerztlichen Gesellschaft für Mechanotherapie. Monatsschr. f. Unfallheilkunde und Invalidenwesen 1921, Nr. 3.

Sitzungsbericht der Dezember 1920 zu Friedrichroda erfolgten dritten Jahresversammlung der Aerztlichen Gesellschaft für Mechanotherapie. Die Referenten waren Schütz (Berlin) über „Zander und sein Werk", Nagelschmidt über „Elektromechanotherapie", Schütze über „Zahlenmäßige Dosierung, ein wichtiger Fortschritt in der Lichttherapie", Muskat über „Fehldiagnosen bei Fußerkrankungen", Hertzell über den heutigen Stand der „Physikotherapie der Ischias", Blumenthal über „Immobilisation und Massage der Frakturen in ihrer Beurteilung in der Praxis", Kirchberg über „Mechanotherapie bei Erkrankungen der Atmungsorgane", Bieling über „Elektrotherapie bei Herzerkrankungen", Lubinus über die „Ausbildung des Hilfspersonals in der Mechanotherapie", wozu noch einige Demonstrationen kamen. Hans Blencke-Magdeburg.

472. Zollinger, Jahresversammlung der Gesellschaft der schweizerischen Unfallärzte vom 14. Dezember 1919 in Olten. Monatsschr. f. Unfallheilkunde u. Invalidenwesen 1921, Nr. 3.

Der geschäftlichen Sitzung, die über erfreuliches Entgegenkommen der maßgebenden Schweizer Instanzen in den Fragen des Unterrichts in der Unfallmedizin und in der Reform des medizinischen Unterrichtes berichten kann, schloß sich die wissenschaftliche Sitzung an, in der Vogel über „Die bisherigen Erfahrungen in der Behandlung der Unfälle durch den praktischen Arzt" referierte, wobei die Wundbehandlung, Fingerverletzungen, Tendovaginitis crepitans, Radiusfrakturen, Hand- und Schulterverstauchungen und -kontusionen, Schulterluxationen, Fußverstauchung, Malleolenfrakturen, Diaphysenfrakturen beider Unterschenkelknochen, Rippenfrakturen, Augenverletzungen und traumatische Neurose besonders berücksichtigt wurden. Das Referat und die anschließende Diskussion bringt keine wesentlich neuen Gesichtspunkte.

Hans Blencke-Magdeburg.

Digitized by Google
Original from UNIVERSITY OF CALIFORNIA
Generated on 2019-10-16 14:15 GMT / http://hdl.handle.net/2027/uc1.b3774664
Public Domain in the United States, Google-digitized / http://www.hathitrust.org/access_use#pd-us-google

Namenverzeichnis.

(Die fetten Zahlen bedeuten Originalarbeiten.)

A.

Abrahamsen Nr. 324, 333.
Alsberg Nr. 231.
Altmann Nr. 467.
Anton Nr. 366.
v. Assen Nr. 142.
Aubry **S. 13.**

B.

Baatz Nr. 385.
Baensch Nr. 40.
Baisch Nr. 232.
Bandelier und Roepke Nr. 207.
Baumberger Nr. 273.
Baumeister Nr. 29.
v. Bayer **S. 416.**
Becher Nr. 58.
Beck Nr. 130, 367.
Becker Nr. 143.
Beckey Nr. 59.
Behn Nr. 105.
Biesalski Nr. 233, 234.
Blank Nr. 213.
Blencke Nr. 235, 334, 403.
— Hans Nr. 323, 325.
Bloch Nr. 44.
Blumenthal Nr. 305.
Boeckh Nr. 69.
Böhm Nr. 236, 305, 415.
Borchard, A. und v. Brunn Nr. 81.
Borchardt Nr. 305.
Borggreve **S. 154.**
Brandenstein Nr. 208.
Brandes Nr. 214, 431.
Braun Nr. 274.
Breslauer Nr. 5.
Brüning Nr. 12.
v. Brunn und Borchard Nr. 81.
Bucky und Schwalbach Nr. 28.
Bum Nr. 408.
Bumke Nr. 364.
Bungart Nr. 287.
Burckhardt Nr. 144, 237.

C.

Cahen Nr. 145.
Caspersohn Nr. 444.
Chavul Nr. 196.
Christeller Nr. 82.
Chrysospathes Nr. 443.
Cohn Nr. 56, 146.
Cramer Nr. 66, 400.

D.

Dalmady Nr. 185.
Debrunner Nr. 268.
Decker Nr. 238.
Demmer Nr. 16, 260, 424.
Denk u. Finsterer Nr. 288.
Depenthal Nr. 113.
Deutschländer Nr. 60, 386, 416.
Diederich Nr. 284, 285.
Döhner u. Harras Nr. 94.
Dorner Nr. 387.
Drachter Nr. 262.
Dreifuß Nr. 409.
Dreyer Nr. 275.
Duken Nr. 45, 316.
Duncker **S. 499,** Nr. 20.
Duschak Nr. 491.

E.

Eberle Nr. 89.
Eckert u. Gruber Nr. 78.
Edelmann Nr. 122.
van Eden Nr. 147, 239.
Ekstein Nr. 345.
Els Nr. 106.
Elsner Nr. 240.
Engel Nr. 39, 112, 263, 365, 404.
Engelmann Nr. 134.
Erlacher Nr. 276, 391, 405.
Ernst Nr. 308.
Escher Nr. 148.
Eversbusch **S. 481.**

F.

Fiebach Nr. 264.
Finck Nr. 13.
v. Finck Nr. 392.
Finsterer u. Denk Nr. 288.
Fischer Nr. 149.
Frangenheim Nr. 135.
Franke **S. 158.**
Fränkel Nr. 417.
Freise Nr. 321.
Friedemann Nr. 292.
Friedländer Nr. 255, 352.
Fromme Nr. 63, 215, 331.
Frosch Nr. 432.

G.

Gaugele **S. 522,** Nr. 269.
v. Gaza Nr. 150.
Gelinski Nr. 184.
Gerhard Nr. 411.
Glaß Nr. 317, 425.
Gocht Nr. 359, 393, 412.
Göcke Nr. 50, 303.
v. Goeldel Nr. 216.
Goergens Nr. 107.
Goetze Nr. 309.
Goldschmidt Nr. 70.
Görres **S. 434,** Nr. 151.
Graetz **S. 89.**
Gräff Nr. 327.
Grashey Nr. 197.
Gretsel Nr. 152, 153, 277.
Gruber u. Eckert Nr. 78.
Grünbaum Nr. 193, 310.
Gudzent Nr. 413.
Guleke Nr. 418.

H.

Haberland Nr. 394.
Hakenbruch Nr. 433.
Hammerschmidt Nr. 61.
Hammesfahr Nr. 71, 336.

Digitized by Google
Original from UNIVERSITY OF CALIFORNIA
Generated on 2019-10-16 14:15 GMT / http://hdl.handle.net/2027/uc1.b3774664
Public Domain in the United States, Google-digitized / http://www.hathitrust.org/access_use#pd-us-google

Hans Nr. 83.
Hanusa Nr. 426.
Harras u. Döhner Nr. 94.
Hart Nr. 1.
Härtel Nr. 189, 289, 388.
Hartleib Nr. 446.
Hartwich Nr. 154.
Hasebrock Nr. 103.
Haß Nr. 212.
Haubenreißer Nr. 337, 374.
Hecker Nr. 123.
Hedri Nr. 51.
Heiß Nr. 95.
Helwig S. 414.
Hering Nr. 91.
Hertz Nr. 295.
Herzberg Nr. 98.
Hildebrand Nr. 447.
Hilgenberg Nr. 338.
Hinrichs S. 217.
Hirsch Nr. 217, 472.
Hoeßly S. 193.
Hoffa Nr. 84, 192.
Hofmann Nr. 300.
Hohmann Nr. 400.
Holfelder Nr. 30.
Horwitz Nr. 241.
Huldschinsky Nr. 380.
Huntemüller Nr. 85.

I.

Immelmann Nr. 278.
Israel Nr. 67.

J.

Jaroschy S. 289.
Jerusalem Nr. 242.
Joseph Nr. 155.
Jottkowitz Nr. 79.
Jüngling Nr. 108, 198.
Juracz Nr. 92, 360.

K.

Kahane Nr. 199.
Kaiser Nr. 156, 427.
Kajon S. 526.
Kappis Nr. 353, 448.
Karzer Nr. 124.
Kazda Nr. 270.
Kehl Nr. 17.
Keller Nr. 31.
Kienböck Nr. 243.
Kißling Nr. 419.
Klaiber Nr. 114.
Kleinschmidt Nr. 271, 449.
Klostermann Nr. 354.
Knorr Nr. 218.
Koch Nr. 219, 368.
Kohler Nr. 109.
Köhler Nr. 200.
Kohlschütter Nr. 256.
Kolmer und Siebesny Nr. 194.
König Nr. 32, 41, 115, 116, 157, 244, 245, 428.
Kopitz S. 385.
Kotzenberg Nr. 21, 304.
Krabbe Nr. 319.
Krause Nr. 159.
Krautwig Nr. 470.
Kreuter Nr. 117, 136.
Krogius Nr. 62.
Krüger-Kroneck Nr. 100.
Krumm Nr. 118.
Kügler Nr. 131.
Kuh S. 437.
Kuhlenkampff Nr. 355.
Künne S. 245, Nr. 160.
Kwasek u. Tancré Nr. 228.

L.

Laewen Nr. 42, 451.
Lämmerhirt Nr. 209.
Landwehr Nr. 376.
Lang Nr. 220.
Lange S. 4. 85. 135. 147. 207, Nr. 346.
Lange u. Pitzen S. 105.
Ledderhose Nr. 221.
Lehnerdt Nr. 370.
Lemperg Nr. 452.
Lengfellner Nr. 222.
Lexer Nr. 223, 279.
Lilienfeld Nr. 33.
Liniger Nr. 246.
Linnartz Nr. 339, 453.
Lipp Nr. 381.
Lobenhoffer Nr. 455.
Loeffler Nr. 86, 161, 412, 456, 457.
— u. Volkmann Nr. 129.
Lorenz Nr. 127.
Lossen Nr. 468.
Lubosch Nr. 96.
Ludloff Nr. 247, 265, 391

M.

Maaß S. 318, Nr. 402.
Magg Nr. 178, 283.
Magnus Nr. 248, 371, 372, 414.
Mandl Nr. 429.
Marcus Nr. 77.
Metheis Nr. 261, 347, 450.
Martins Nr. 110.
Matzdorf Nr. 201.
Mau Nr. 395.
Mayer Nr. 18.
Mertens Nr. 8, 293.
Meyer Nr. 6, 68, 179, 266, 296, 361.
— A. W. Nr. 206.
— und Radike Nr. 190.
Michaelis Nr. 272.
Mietens Nr. 101.
Milatz S. 351.
Mommsen S. 239, 507, 510, Nr. 72, 396.
Morian Nr. 397, 458.
Moskowicz Nr. 301.
Mühlmann Nr. 119.
Müller Nr. 52, 382.
— Erich Nr. 369.
— (Gleiwitz) Nr. 22.
— (Leipzig) Nr. 23.
Muskat Nr. 249.

N.

Nathan Nr. 37.
Neel Nr. 326.
Neustätter Nr. 53.
Nicolas Nr. 356.
Nieber Nr. 73.

O.

Oehler Nr. 201.
Otten Nr. 410.

P.

Pawel Nr. 97, 250.
Payr Nr. 9, 74, 162, 459.
Peltesohn Nr. 46, 141, 420, 460.
Perls S. 428.
Perthes Nr. 64.
Peters Nr. 43.
Pfanner Nr. 177.
Pfeiffer Nr. 280.
Pitzen S. 418.
— und Lange S. 105.
Pommer Nr. 186.
Poppelreuter Nr. 461.
Port Nr. 328, 421.
Preleitner Nr. 163.

Digitized by Google
Original from UNIVERSITY OF CALIFORNIA
Generated on 2019-10-16 14:15 GMT / http://hdl.handle.net/2027/uc1.b3774664
Public Domain in the United States, Google-digitized / http://www.hathitrust.org/access_use#pd-us-google

Propping Nr. 302, 348.
Pürckhauer Nr. 75.

R.

Radike Nr. 24, 305.
— und Meyer Nr. 190.
Rapp Nr. 311.
Rebula Nr. 10.
Rehberg Nr. 282.
Riedel Nr. 34.
Rieder Nr. 312.
Rieger Nr. 14.
Rießer Nr. 2.
Ritter Nr. 164, 462.
Roepke und Bandelier Nr. 207.
Rosenfeld und Zollschan Nr. 258.
Rost Nr. 281.
Rothbart Nr. 313.
Rubensohn Nr. 224.

S.

Sauerbruch Nr. 3.
— u. Stadler Nr. 165.
Schanz S. 442, Nr. 19, 25, 26, 38, 47, 54, 102, 166, 167, 168, 251, 286, 431.
Schasse Nr. 392.
Schede Nr. 169, 422, 306.
Scheel Nr. 398.
Schepelmann Nr. 434, 463.
Scherb Nr. 423.
Scheuermann S. 305.
Schlesinger Nr. 305.
Schmidt Nr. 377.
Schmidt Nr. 290.
— Elisabeth S. 35.
— G. B. Nr. 205.
Schmieden Nr. 4.
Schmorl Nr. 225.
Schneider Nr. 226.
Schnitzler Nr. 125.
Schramm Nr. 11.
Schreus Nr. 383.
Schülein Nr. 252.
Schulhof Nr. 126.
Schulz, Gertrud Nr. 307.
Schultz Nr. 128.
Schultze Nr. 48, 439, 464.
Schulze Nr. 170.
Schüßler Nr. 349.
v. Schütz Nr. 180, 181, 305.
Schwalbach und Bucky Nr. 28.
Schwamm Nr. 99, 171.
Schwarzkopf Nr. 65.
Schwarzmann Nr. 76.
Scubinski Nr. 172.
Sechehaye Nr. 87.
Seitz Nr. 357, 375.
Selig Nr. 173, 406, 430.
Semeleder Nr. 378.
Silversciöld Nr. 259.
Simon Nr. 174, 227, 390.
Smitt Nr. 27.
Sommer Nr. 202.
Sonne Nr. 104.
Sonntag Nr. 88, 314, 440.
Specht Nr. 120.
Spieß Nr. 132.
Spitzy Nr. 391.
Stadler und Sauerbruch Nr. 165.
Stahnke Nr. 133.
Staub Nr. 329.
Stein Nr. 203, 362, 399, 407.
Steinhardt Nr. 435.
Sternberg Nr. 138.
Stettner Nr. 15, 35, 297.
Steuernagel Nr. 204.
Stoffel Nr. 57, 400, 436.
— und Vulpius Nr. 183.
Stölzner Nr. 350.
Stoeltzner Nr. 322.
Stracker Nr. 49.
Strang Nr. 187.
Strauß Nr. 36.
Stromeyer Nr. 320.
Sundt Nr. 139.
Szenes Nr. 121.
Szubinski Nr. 340.

T.

Tancré u. Kwasek Nr. 228.
Teske Nr. 341.
Tichy Nr. 7.
Treidl Nr. 465.
Trendelenburg, Wilhelm Nr. 111.

U.

Unger Nr. 441.
Urban Nr. 253.
Utgenannt S. 63, 392.

V.

Valentin Nr. 188, 257, 318. 471.
Vedova Nr. 389.
Veit Nr. 191.
Verth Nr. 55, 93.
Virchow Nr. 298.
Voelcker Nr. 335.
Vogeler Nr. 291.
Volkmann und Loeffler Nr. 129.
Volmer S. 255.
Vulpius Nr. 90, 294.
— und Stoffel Nr. 183.

W.

Wachter Nr. 466.
Wagner Nr. 267, 437.
Waldenström Nr. 140.
Wassink Nr. 254.
Wederhake Nr. 358.
Wehner Nr. 373.
Weicksel Nr. 211.
Weil Nr. 438, 442.
Weiler Nr. 344.
Weinert Nr. 351.
Wels Nr. 384.
Wetterer Nr. 315.
Wideröe Nr. 332.
Wiedhopf Nr. 175.
Wiemers Nr. 342.
Wilheim Nr. 363.
Wirtz Nr. 299.
Wisbrun S. 95.
Witte Nr. 229.
Wittek Nr. 399.
Wolf Nr. 176.
Wollenberg Nr. 239, 390.
Wrede Nr. 343.

Z.

Zimmer Nr. 230.
Zimmermann Nr. 379.
Zollinger Nr. 473.
Zollschan und Rosenfeld Nr. 258.
Zumpe Nr. 330.

Digitized by Google
Original from UNIVERSITY OF CALIFORNIA
Generated on 2019-10-16 14:15 GMT / http://hdl.handle.net/2027/uc1.b3774664
Public Domain in the United States, Google-digitized / http://www.hathitrust.org/access_use#pd-us-google

Schlagwörterverzeichnis.

(Die fetten Zahlen bedeuten Originalarbeiten.)

A.

Abduktion, Hüfte, Apparat **S. 154.**
Absorption bei Bestrahlungen Nr. 104.
Abszeß, prävertebraler Nr. 114.
Adduktorenkontraktur, Behandlung Nr. 412, 456.
Adoleszenten, Spontanfrakturen Nr. 212.
Aktinomykose Nr. 418.
Albeeoperation Nr. 41, 42, 151, 233, 240, 275, 392, 449, 450.
Alimentäre Spontanfrakturen Nr. 121.
Alkoholinjektion bei Hüftluxation **S. 89.**
Allgemeines, Geschichte der Orthopädie **S. 1, 245, 393, 529.** Nr. 1—4, 81—90, 182, 183, 284—286, 345—351.
Amputation: Gritti Nr. 458. Neurom Nr. 152. Oberschenkel Nr. 24, 100, 143. Osteoplastische Nr. 72. Selbsthilfe Nr. 52, 53, 236, 249. Stumpf Nr. 51, 246.
Amputierter Handwerker Nr. 180.
Anästhesie, Entzündung (s. Erysipel) Nr. 5, 6.
Anästhesieverfahren Nr. 288.
Anatomie, Physiologie, Biologie, medizinische Physik **S. 35, 105, 135, 147, 255, 318, 510.** Nr. 13—15, 95 bis 97, 186—188, 296—299, 366—373.
Angeborene Fußverbildungen Nr. 141. Hüftluxation s. Hüfte. Klumpfuß **S. 63.** Nr. 187, 334. Patelladefekt Nr. 37. Pes adductus **S. 289.** Nr. 442. Radiusdefekt Nr. 36. Schiefhals Nr. 417. Schlüsselbeindefekt Nr. 385. Schulterhochstand **S. 428.** Ulnadefekt **S. 437, 526.**
Ankylose s. Gelenkmobilisation, Medikomechanik Nr. 167, 398, 445, 463.
Anpassung, funktionelle Nr. 371.
Apparat, Schultergelenksdefekt **S. 239.**
Apparatbau, Medikomechanik, Kunstglieder (s. Ersatzglieder) **S. 154, 239, 351, 416, 507, 522.** Nr. 20—26, 100—102, 190, 191, 303—306, 376 bis 378.
Arme **S. 428, 437, 526.** Nr. 62, 133, 260, 261, 424—430. Künstliche — s. Ersatzglieder, Unterarmfraktur, Behandlung Nr. 375.
Arterienunterbindung Nr. 150.
Arthritis, Fremdkörper Nr. 125. — deformans Nr. 47, 186, 215, 221, 239, 331, 406, 430, 447.
Arthrodese Nr. 75, 175, 278, 279, 452.
Ataxie Nr. 411.
Atlasluxation Nr. 243.
Atrophie, Knochen Nr. 367.

B.

Bandage für Klumpfuß **S. 522.**
Bändertrauma, Knie Nr. 50.
Bechterewsche Krankheit Nr. 330.
Becken, Beine (s. auch Ersatzglieder) **S. 12, 63, 88, 95, 217, 289, 385, 434.** Nr. 63—65, 134—140, 262—267, 331, 332, 431—438.
Bein, X-Bein **S. 418.** — Künstliche Beine s. Ersatzglieder.
Beinverkürzung Nr. 262.
Berufsberatung s. Krüppelfürsorge.
Beschaffungsstellen Nr. 79.
Bestrahlungen, Absorption Nr. 104, chirurg. Tuberkulose Nr. 320.
Bettsitzstütze Nr. 293.
Bewegungsstörungen, Hemiplegie Nr. 255.
Bicepsverletzung Nr. 235, 425.
Biologie s. Anatomie.
Bluterknie Nr. 403, 460.
Blutgerinnung, Leberbestrahlung Nr. 7.
Blutige Operationen s. Operationen.
Blutinjektion, Callusbildung Nr. 245.
Blutleere, Narkose, Lokalanästhesie Nr. 5—7, 91, 92, 184, 287—291, 352—358.
Blutstillung (Milzbestrahlung) Nr. 92. Muskelstücke Nr. 338.

Digitized by Google
Original from UNIVERSITY OF CALIFORNIA
Generated on 2019-10-16 14:15 GMT / http://hdl.handle.net/2027/uc1.b3774664
Public Domain in the United States, Google-digitized / http://www.hathitrust.org/access_use#pd-us-google

Blutungen, Magendarm-, orthopädische Operationen Nr. 354.
Blutverlust, Infusion Nr. 292.
Brand s. Gangrän.
Brustbein, Formverschiedenheiten Nr. 96.

C.

Calcaneusfraktur s. Fraktur.
Callus Nr. 245, 373.
Caput obstipum s. Schiefhals.
Chelonin bei Tuberkulose Nr. 394.
Chirurgenkalender Nr. 81.
Chirurgie, Grundriß Nr. 88. Stand Nr. 3.
Chirurgische Krankheiten, Röntgenbestrahlungen Nr. 109.
Chirurgischer Operationskurs Nr. 4.
Chirurgische Tuberkulose siehe Tuberkulose.
Chloroform- und Aethernarkose Nr. 358.
Cholinchlorid, Narbenbehandlung Nr. 241.
Chondrodystrophie Nr. 45, 390.
Claudicatio intermittens Nr. 193.
Clavicula, angeborener Defekt Nr. 385.
Codivillas Schriften **S. 245.**
Coxa s. Hüfte.
Coxitis tuberculosa Nr. 115, 116.
Cyste, Haut, Unterarm Nr. 317. Knochen Nr. 409.

D.

Daumenplastik Nr. 459.
Defekt, Patella Nr. 37. Radius Nr. 36. Schultergelenk **S. 239.** Ulna **S. 427, 526.**
Deformierende Gelenkentzündung s. Arthritis deformans.
Deformierende Gelenkprozesse bei Kindern Nr. 405.
Deformitäten, angeborene **S. 158.** Nr. 37, 38, 205, 316–318, 385–388. — der Arme s. Arme. — des Beckens und der Beine s. Becken und Beine. — nach akut entzündlichen Prozessen und Verletzungen Nr. 50 bis 55, 127, 128, 231–254, 324, 408 bis 410. — — Erworbene Nr. 39, 112, 206, 319, 389–390. — nach Exostosen Nr. 404. — Fraktur, Korrektur Nr. 174. — der Hände Nr. 406. Rachitisches. Rachitis. — des Rumpfes, der Wirbelsäule (s. auch Wirbelsäule) **S. 193, 207, 305, 442.** Nr. 58 bis 61, 130–132, 258, 259, 415–423.
Deutsche Gesellschaft für Chirurgie, 45. Tagung Nr. 80.
Diagnostik, diagnostische Hilfsapparate **S. 85.** Nr. 12, 94, 185, 295, 364–365.
Diathermie Nr. 28, 193, 194, 310.
Diphtherie, Wund Nr. 284, 351.
Distraktion bei Frakturen Nr. 301.
Dollingersitzplatte Nr. 191.
Drahtextension Nr. 98.
Drahtnaht Nr. 93.
Drainage Nr. 153, 302, 337.
Dupuytrensche Fingerkontraktur Nr. 62, 221.
Durchleuchtungsschirm Nr. 203.

E.

Einrenkung, Etappen, Hüfte **S. 95.**
Einscheidung, Nervenoperation Nr. 70.
Eiterungen, Knie Nr. 451.
Elektrisation, Röntgenologie, Strahlentherapie Nr. 29–36, 105 bis 111, 195–204, 311–315, 380–384. — bei Trigeminusneuralgie Nr. 199.
Elektrische Muskelprüfung **S. 85.**
Elephantiasis, Drainage Nr. 337.
Ellbogen s. auch Arme. Luxation, Ossifikation Nr. 244. Mobilisation Nr. 162.
Enchondrome Nr. 39, 112, 404.
Entwicklungsmechanik Nr. 366.
Entwicklungsschaukel Nr. 105.
Entzündung, akute s. Deformitäten nach akut entzündlichen Prozessen. — und Anästhesie Nr. 5, 6, 184.
Epikondylitis Nr. 216.
Epiphysenlinie bei Coxa vara Nr. 266.
Epiphysenlösung, Femur Nr. 63, 324.
Erkrankungen, chronische der Knochen, Gelenke, Weichteile Nr. 45

Digitized by Google
Original from UNIVERSITY OF CALIFORNIA
Generated on 2019-10-16 14:15 GMT / http://hdl.handle.net/2027/uc1.b3774664
Public Domain in the United States, Google-digitized / http://www.hathitrust.org/access_use#pd-us-google

bis 49, 122–126, 213–230, 323, 403 bis 407.
Ernährung bei Rachitis Nr. 321.
Erregungszustände bei Narkose Nr. 355.
Ersatzglieder. Allgemeines: Gelenk, künstliches Nr. 181. Gliedersatz Nr. 378. Prüfstelle Nr. 305. Selbsthilfe der Amputierten Nr. 236. Stumpf, atypisch Nr. 376. Arm: Ansatzstücke Nr. 180. Dresdner Nr. 303. Hand Nr. 22, 23. Klaviertechniker Nr. 101. Kraftquelle Nr. 21 (willkürlich beweglich) Nr. 146, 165, 179, 190, 377. Handwerker Nr. 180. Kraftquelle Nr. 304. Kraftverbrauch Nr. 179. Ohnhänder Nr. 234. Bein: Dollingersitzspalte Nr. 191. Exartikulationsbein **S. 507.** Kniegelenk Nr. 306. Oberschenkel, doppelseitig Nr. 24, 231, 378. Gegliederter Sitzring Nr. 378. Schuh und Kunstbein Nr. 467. Unterschenkelbein, Drehgelenk **S. 416.** Kurzer Unterschenkelstumpf **S. 510.**
Erste Hilfe Nr. 443.
Erworbene Deformitäten s. Deformitäten.
Erysipel, Lokalanästhesie Nr. 184, 356.
Erythema venosum Nr. 222.
Erziehung, körperliche Nr. 2.
Exostosen, multiple Nr. 39, 112, 404.
Extension Nr. 446. Draht Nr. 98. Feder Nr. 20. Fingergangrän bei Nr. 17. Nagel Nr. 273.

F.

Familiärer Schulterhochstand **S. 428.**
Faszienplastik, Krallenhand Nr. 232. Trapeziuslähmung Nr. 340.
Fascitis palmaris Nr. 221.
Femur, Amputation Nr. 143. Ende, Anatomie **S. 105.** Epiphysenlösung Nr. 63. Halsfraktur Nr. 254. Osteotomie Nr. 69.
Ferse s. Calcaneus, Fuß.
Fettembolie **S. 393.**
Fetttransplantation Nr. 336.
Filter, Röntgen Nr. 311.
Finger. Bewegungen Nr. 296. Fraktur Nr. 20. Gangrän Nr. 17, 144, 156, 426, 427. Kontraktur Nr. 169, 221. Mißbildung Nr. 316. schnellender Nr. 428. Syndaktylie Nr. 465.
Fistelbehandlung Nr. 149.
Förstersche periphere Operation Nr. 280.
Frakturen s. auch Extension, Pseudarthrosen, Verletzungen. Behandlung: Nr. 375, 389. Calcaneus Nr. 55, 248, 270. Deformitäten, Operation Nr. 174. Distraktion Nr. 301. Federextension Nr. 20. Gelenk- Nr. 164. Humerus- Nr. 97, 300. Hungerosteopathie Nr. 49. Multangulum majus Nr. 429. Muskelzug, Trochanter minor Nr. 252. Patella Nr. 462. Radius Nr. 16, 260, 424. Schenkelhals Nr. 25, 127, 254, 433. Spontan Nr. 121, 212. Straßenbahn Nr. 97. Triquetrum Nr. 408. Trochanter minor Nr. 252. Unterarm Nr. 245, 247. Wirbelsäule Nr. 59, 61, 258.
Fremdkörper, Papiereinlagen bei Sehnenverpflanzungen **S. 4.**
Fremdkörperarthritis Nr. 125.
Fremdkörperbestimmung, röntgenologisch Nr. 87, 107.
Friedmannsches Tuberkulosemittel Nr. 118, 120, 208, 209, 211.
Frostbeulen Nr. 310.
Funktionelle Anpassung Nr. 371. — Theorie der Arthritis deformans Nr. 186.
Fuß: Nr. 66–67, 141, 268–272, 333 bis 335, 439–442. Calcaneusfraktur Nr. 248, 270. Hallux, Beugekontraktur Nr. 99, 271. Klauenstellung **S. 434.** Valgus Nr. 268, 298, 455. Köhlersche Krankheit Nr. 440, 442. Klumpfuß **S. 63, 522.** Nr. 67, 130, 187, 334, 335, 359. Luxation, Gelenkplastik Nr. 157. Navikulare Nr. 269. Metatarsophalangealgelenk, typische Erkrankung Nr. 200, 441. Mißbildung Nr. 316. Pes adductus **S. 289.** Plattfuß **S. 35.** Nr. 66, 129, 222, 268, 272, 335, 439, 466. Spitzfuß Nr. 277. Valgus **S. 35.** Verbildungen, angeborene Nr. 141.
Fußballverletzungen, Kniegelenk Nr. 242.
Fußdruckmesser **S. 353.**
Fußsohlenbetrachtungsapparat Nr. 365.
Fußwölbung **S. 255.**

G.

Ganglion der Tibialisscheide, Plattfußbeschwerden Nr. 129.

Digitized by Google
Original from UNIVERSITY OF CALIFORNIA
Generated on 2019-10-16 14:15 GMT / http://hdl.handle.net/2027/uc1.b3774664
Public Domain in the United States, Google-digitized / http://www.hathitrust.org/access_use#pd-us-google

Gangrän, Finger Nr. 17, 144, 156, 426, 427.
Gangstörungen bei Hemiplegie Nr. 255.
Geburtslähmung Nr. 257, 318.
Gefäßversorgung der Nerven Nr. 188.
Gehübungen, Hilfsgerät Nr. 185.
Gelenk s. a. Ankylose, Kontraktur, Schlottergelenk, Luxation. Arthritis deformans Nr. 47, 186, 239, 406, 430, 447. Fremdkörper Nr. 125. Blutergelenk Nr. 403, 460. Deformierende Prozesse Nr. 405. Erkrankungen Nr. 46, 102, 124, 215, 228, 230, 407. Fraktur Nr. 164. Hydrops Nr. 224. Knieeiterungen Nr. 451. Künstliches Gelenk Nr. 181. Mobilisation Nr. 74, 162, 166, 463. Osteochondritis Nr. 437. Schlottergelenk Nr. 398, 444. Tuberkulose, Bestrahlungen Nr. 198. Diagnose Nr. 210. Verletzungen Nr. 276.
Gelenkentzündungs. auch Arthritis, Tuberkulose.
Gelenkerkrankungen s. auch Erkrankungen, chronische der Knochen usw.
Gelenkknorpel Nr. 215.
Gelenkmaus Nr. 14, 218.
Geschichte der Orthopädie s. Allgemeines.
Geschwüre nach Schußverletzungen Nr. 253.
Gesellschaft, Mechanotherapie Nr. 472. — Schweizer Unfallärzte Nr. 473.
Gesicht bei Skoliose Nr. 329.
Gewebe, Hitzeresistenz Nr. 309.
Gipsverbands. auch Fraktur. Patellarfenster Nr. 374, 443.
Glieder, künstliche s. Ersatzglieder.
Gliedmaßen, verkürzte Nr. 434.
Gliederschwund nach Nervenschuß Nr. 56.
Goniometer S. 351.
Greifhand s. Ersatzglieder.
Greifvorrichtungen s. Ersatzglieder.
Grundriß der Chirurgie Nr. 88.
Gutachten s. Unfallpraxis.
Grittiamputation Nr. 458.
Gymnastik s. Massage.

H.

Habituelle Patellarluxation Nr. 154. — Schulterluxation Nr. 147, 161, 457.
Hallux, Beugekontraktur Nr. 271. Klauenstellung S. 434. Valgus Nr. 76, 141, 268, 298, 455.
Halswirbel, Plexusleiden Nr. 326.
Hand: Dupuytrensche Kontraktur Nr. 62, 221. Flexionskontraktur Nr. 464. Fraktur Nr. 20. Kunsthand s. Ersatzglieder. Mißbildung S. 526. Nr. 316. Radialislähmung, Sehnenoperation Nr. 159, 160. Syndaktylie Nr. 465.
Handbewegungen Nr. 296.
Handbuch, Röntgen-Radiumtherapie Nr. 315. Tuberkulose Nr. 207.
Händedeformierung Nr. 406, 430.
Handgänger Nr. 414.
Handwerker, amputierter Nr. 180.
Hautzyste, Unterarm Nr. 317.
Hautplastik Nr. 71, 274.
Hautschnitt Nr. 158.
Heliotherapie s. Sonnenbehandlung.
Hemiplegie, Bewegungsstörungen Nr. 255. Typen S. 481.
Hernie, Muskel Nr. 65.
Herz bei Kyphose Nr. 327.
Hinken, intermittierendes, Diathermie Nr. 193.
Hitzeresistenz lebender Gewebe Nr. 309.
Höhensonne, künstliche s. Quarzlampe.
Hüfte: Abduktion, Apparat S. 154. Ankylose Nr. 167. Arthrodese Nr. 278. Coxa vara und valga S. 135, 147. Nr. 266, 267, 324. Coxitis tbc. Nr. 115, 116. Epiphysiolyse Nr. 324. Lähmung, Muskelersatz für Abduktion Nr. 142. Luxation: Alkoholinjektion S. 89. Angeborene Luxation Nr. 68, 134, 138, 265, 431. Etappeneinrenkung S. 95. Osteotomie Nr. 431, Pathologische Luxation Nr. 435. Reluxation Nr. 263. Spontanheilung S. 385. Osteochondritis Nr. 135, 136, 137, 139, 140, 267, 331, 332, 437, 438.
Humerus s. auch Arm, Fraktur s. Fraktur.
Hungerosteopathie Nr. 49, 212, 217, 225, 227, 229, 247, 323, 390.
Hydrops intermittens, Knie Nr. 224.
Hypertrophie, Muskel Nr. 319.
Hypnonarkose Nr. 352.
Hypophysärer Zwergwuchs Nr. 387.

Digitized by Google
Original from UNIVERSITY OF CALIFORNIA
Generated on 2019-10-16 14:15 GMT / http://hdl.handle.net/2027/uc1.b3774664
Public Domain in the United States, Google-digitized / http://www.hathitrust.org/access_use#pd-us-google

Hypophysin bei Osteomalazie Nr. 220.
Hysterische Deformitäten Nr. 128, 445.

I.

Idiosynkrasie, Röntgen Nr. 35.
Immunbiologische Behandlung der Tuberkulose Nr. 396.
Infektion und Rachitis Nr. 368. — und Tonsillitis Nr. 213.
Infusion, intravenöse Dauertropf- Nr. 292.
Instrumente, therapeutische Hilfsapparate **S. 414.** Nr. 8—11, 93, 292 bis 294, 359—363.
Insuffizienzerkrankungen **S. 442.** Nr. 286.
Intermittierendes Hinken Nr. 193.
Intravenöse Dauertropfinfusion Nr. 292.
Invalidenfürsorge s. Krüppelfürsorge.
Ischias Nr. 256, 325, 413.

K.

Kahnbein s. Navikulare.
Kallus s. Callus.
Kaseinbehandlung chronischer Gelenkerkrankungen Nr. 230.
Kienböckstreifenentwicklung Nr. 201.
Kinderlähmung, zerebrale **S. 481.**
Kineplastische Operation Nr. 146.
Klappsche Tonsillotomie Nr. 213.
Klauenstellung des Hallux **S. 434.**
Klaviertechniker, Kunsthand für — Nr. 101.
Klinik der Tuberkulose, Handbuch Nr. 207.
Klumpfuß, angeborener **S. 63.** Nr. 130, 187, 334. Bandage **S. 522.** Muskelsyphilis Nr. 67. Operation Nr. 335. Redression Nr. 359.
Knie, Arthrodese Nr. 452. Bändertrauma Nr. 50. Beugekontraktur **S. 13.** Nr. 54. Bluterknie Nr. 403, 460. Eiterungen Nr. 451. Fußballverletzungen Nr. 242. Hydrops, intermittens Nr. 224. Kontraktur, Osteotomie Nr. 341. Luxation Nr. 264. Resektionsdeformität Nr. 171. Scheibe s. Patella. Schnellendes Knie Nr. 432. Tuberkulose s. Tuberkulose. X-Bein **S. 35.**
Knöchelbruch s. Fraktur.
Knochen s. auch Erkrankungen der Knochen. Atrophie Nr. 367. Bruch s. Fraktur. Bildung Nr. 15, 35. Callus Nr. 373. Cyste Nr. 409. Epikondylitis Nr. 216. Erkrankungen Nr. 46. 123. Exostosen Nr. 39, 112, 404. Fistelbildung bei Schußverletzung Nr. 149. Geburtslähmung Nr. 257, 318. Metastasen Nr. 410. Myositis ossificans Nr. 205. Ossifikation Nr. 244, 297, 299. Osteochondritis deformans Nr. 64, 214, 215, 226, 267, 331. Osteogenesis imperfecta **S. 158.** Osteomalazie Nr. 82, 122, 217, 219, 220, 225, 401. Osteomyelitis, Operation Nr. 281. Osteopathie Nr. 49, 227, 229, 323, 390. Osteotomie **S. 13.** Ostitis fibrosa Nr. 26, 82, 223. — Transplantation s. auch Albeeoperation Nr. 106. Tuberkuloseherde, Operation **S. 499.** Verkrümmungen, rachitische Nr. 400. Wachstum **S. 318.**
Knochenhebel Nr. 362.
Knorpel, Chondrodystrophie Nr. 45.
Knorpelnekrosen, Arthritis deformans Nr. 186.
Kochen der Instrumente Nr. 10, 361.
Köhlersche Krankheit Nr. 440 bis 442.
Kongreß s. Vereine.
Kontrakturen s. auch Medikomechanik Nr. 436, 445. Adduktoren, Behandlung Nr. 412. Dupuytren Nr. 62, 221. Finger Nr. 62, 169, 221. Gelenk, Osteotomie Nr. 168. Hallux, Beugekontraktur Nr. 99, 271. Hand, Beugekontraktur Nr. 464. Hysterie Nr. 128. Knie, Beugekontraktur **S. 13.** Nr. 54, 247, 341. Narben Nr. 241. Nach Verbänden Nr. 206.
Koordinatenmesser **S. 351.**
Kopfluxation Nr. 243.
Kopfschuß, psychische Schädigungen Nr. 461.
Kopfverband Nr. 189.
Körperhaltung u. Muskelrheuma Nr. 422.
Körperliche Erziehung Nr. 2.
Kostotransversektomie Nr. 176.
Kraftquelle, Kunsthand Nr. 21.
Krallenhand, Behandlung Nr. 232.
Krampfadern, Behandlung Nr. 347.
Krampfanfälle **S. 393.**

Digitized by Google
Original from UNIVERSITY OF CALIFORNIA
Generated on 2019-10-16 14:15 GMT / http://hdl.handle.net/2027/uc1.b3774664
Public Domain in the United States, Google-digitized / http://www.hathitrust.org/access_use#pd-us-google

Krankenpflegetaschenbuch Nr. 89.
Krauß, Gustav **S. 1.**
Kriechübungen bei Skoliose Nr. 307.
Kriegsbeschädigtenfürsorge Nr. 344.
Krüppelfürsorge, soziale Gesetzgebung Nr. 78, 178–181, 344, 469–471, 472.
Kümmelsche Krankheit Nr. 233, 330.
Kunstglieder s. Ersatzglieder.
Künstliche Höhensonne s. Quarzlampe.
Kyphosis dorsalis juvenilis **S. 305.**

L.

Lähmung: Geburts Nr. 257, 318. Radialis Nr. 133, 159, 160, 296. Spastische **S. 481.** Nr. 280. Spondylitis Nr. 117. Trapezius Nr. 172, 340. Typen der Lähmung bei zerebraler Kinderlähmung **S. 481.** Ulnaris Nr. 232.
Leberbestrahlung, Blutgerinnung Nr. 7.
Lebertran bei Rachitis Nr. 322.
Leggs disease Nr. 64.
Lehrbuch der orthopädischen Chirurgie Nr. 84.
Lehrlingskyphose **S. 305.**
Lehrplan und Orthopädie Nr. 346.
Leibesübungen Nr. 85.
Leibmassage Nr. 27.
Lichtbehandlung Nr. 308, 379.
Lokalanästhesie s. auch Blutleere usw. Nr. 91, 289, 290, 291, 353.
Lues: Hydrops genu intermittens Nr. 224. Latenz Nr. 226. Osteochondritis Nr. 226. Wassermannreaktion Nr. 295.
Lumbago Nr. 48.
Lumbalanästhesie, Versager, Zufälle Nr. 287.
Lumbalpunktion Nr. 364.
Lunge und Pleuragrenzen Nr. 95.
Luxation. Atlas Nr. 243. Ellbogen, Ossifikation Nr. 244. Fußgelenk, Plastik Nr. 157. Hüfte Nr. 68, 134, 138, 265. Alkoholinjektion **S. 89.** Etappenredressement **S. 95.** Osteotomie Nr. 431. Pathologische Luxation Nr. 435. Reluxation Nr. 263. Röntgenbild Nr. 431. Spontanheilung **S. 385.** Knie Nr. 264. Navikulare (Fuß) Nr. 269. Patella Nr. 154. Schulter Nr. 147, 155, 161, 251, 261, 457. Vorderarm (Myositis ossificans) Nr. 282.

M.

Magendarmblutungen bei orthopädischen Operationen Nr. 354.
Massage, Gymnastik Nr. 27, 103, 192, 307.
Mechanotherapie, Nervenkrankheiten Nr. 103.
Medikomechanik s. auch Apparatbau.
Medizinische Physik s. Anatomie usw.
Medizinisches Studium Nr. 283.
Meißel **S. 414.** Nr. 9, 11, 294.
Metastasen, Knochen Nr. 410.
Metatarsophalangealgelenk, typische Erkrankung Nr. 200, 441.
Metatarsus abductus, varus Nr. 141.
Meßapparat für Skoliose Nr. 12.
Milzverletzungen Nr. 177.
Mobilisation, Gelenk s. auch Gelenk, Medikomechanik Nr. 74, 162, 166, 463.
Multangulum majus, Fraktur Nr. 429.
Muskeln. Abductor hallucis Nr. 268. Blutstillung Nr. 338. Hernie Nr. 65. Hypertrophie Nr. 319. Kontrakturen Nr. 206. Myositis ossificans Nr. 205, 282. Operationen Nr. 142, 342, 445. Prüfung, direkte der Muskeln (subkutan) **S. 85.** Rheumatismus, Körperhaltung Nr. 422. Riß Nr. 235, 425. Skoliose Nr. 328. Syphilis, Klumpfuß Nr. 67. Unterschenkelstumpf (kurzer) **S. 510.** Zug, coxa valga **S. 147.**

N.

Nadeln Nr. 83.
Nagelextension Nr. 273, 434.
Naht Nr. 83. Draht Nr. 93. Nerven Nr. 343. Sehnen Nr. 339, 453. Tisch zur Naht Nr. 360.
Narbenbehandlung Nr. 241. Cholinchlorid Nr. 349. Pepsinsalzsäure Nr. 349.
Narkose s. auch Blutleere usw. Nr. 355, 358.
Navikulare, Köhlersche Krankheit Nr. 440. Luxation Nr. 269.
Nerven s. a. Lähmungen. Defekt, Ueberbrücken Nr. 145. Gefäßversor-

Digitized by Google
Original from UNIVERSITY OF CALIFORNIA
Generated on 2019-10-16 14:15 GMT / http://hdl.handle.net/2027/uc1.b3774664
Public Domain in the United States, Google-digitized / http://www.hathitrust.org/access_use#pd-us-google

gung Nr. 188. Hemiplegie, Gangstörungen Nr. 255. Neurombehandlung Nr. 152. Operation Nr. 445. Einscheidung Nr. 70. Naht Nr. 343. Seligsche Operation Nr. 173. Spasmenoperation Nr. 412. Scheidenganglion, Plattfußbeschwerden Nr. 129. Schuß Nr. 56, 163. Querschnitt bei Amputationsstumpf Nr. 51. Verletzungen von Nerven, Deformitäten Nr. 56, 57.
Nervenkrankheiten **S. 481.** Nr. 56, 57, 103, 129, 255—257, 325, 326, 411—414.
Neuralgie, Trigeminus Nr. 199.
Neuritis, Schluß, Diathermie Nr. 28.
Neurom, Behandlung Nr. 152.
Novokain, Entzündung Nr. 356, 357.

O.

Obturatoriusresektion s. Seligsche Operation.
Oedem, artifizielles „traumatisches" Nr. 126.
Ohnhänder s. Ersatzglieder.
Operationen, blutige **S. 5.** Nr. 69 bis 76, 142—176, 273—281, 336—343, 444—466.
— unblutige Nr. 68, 443.
Operationskurs Nr. 4.
Operationslehre, orthopädische Nr. 183.
Orthopädie und Arzt Nr. 178, 283. Deutsche Orthopädie Nr. 445. Erste Hilfe 443. Fünfundzwanzig Jahre Orthopädie Nr. 90. Fürsorge Nr. 86. Instrumente Nr. 359. Lehrbuch Nr. 84. Lehrplan Nr. 346. Operationslehre Nr. 183. Zufälle nach orthopädischen Operationen **S. 393.**
Orthopädische Anatomie s. Anatomie.
— Nervenkrankheiten s. Nervenkrankheiten.
— Tuberkulose s. Tuberkulose.
— Verbandtechnik s. Verbandtechnik.
Ossifikation Nr. 15, 35, 297, 299.
Osteoarthritis coxae s. auch Osteochondritis Nr. 135.
Osteochondritis Nr. 64, 135, 136, 137, 139, 140, 214, 215, 226, 267, 331, 332, 437.
Osteogenesis imperfecta **S. 158.**
Osteoklast Nr. 359.
Osteomalazie Nr. 82, 122, 123, 217, 219, 220, 225, 390, 401.
Osteomyelitis Nr. 149, 281.
Osteopathie Nr. 49, 212, 217, 225, 227, 229, 247, 323, 390.
Osteoplastische Amputation Nr. 72.
Osteopsathyrosis Nr. 390.
Osteotomie Nr. 73, 362, 400.
Ostitis fibrosa Nr. 26, 82, 223, 390.

P.

Panaritium, Gangrän Nr. 144, 156, 426, 427.
Papierzwischenlagerung **S. 4.**
Patella. Defekt, angeboren Nr. 37. Fenster der Patella im Gips Nr. 374. Fraktur Nr. 462. Luxation Nr. 154.
Pathologische Anatomie, Repetitorium Nr. 182.
— Hüftluxation Nr. 435.
Pepsinsalzsäure, Narbenbehandlung Nr. 349.
Persönliches **S. 1.** Nr. 79, 80, 283, 472, 473.
Perthessche Krankheit s. auch Osteochondritis Nr. 139, 140, 332, 438.
Pes adductus cong. **S. 289.** Nr. 442.
Pes valgus und X-Bein **S. 35.**
Physik s. auch Anatomie usw.
Physikalische Heilmethoden, Wasser, Wärme, Licht Nr. 28, 104, 193, 194, 308—310, 379.
Physiologie s. Anatomie.
Physiologische Frakturbehandlung Nr. 375.
Plastik, Daumen Nr. 459. Faszien, Trapeziuslähmung Nr. 172. Fußgelenk, Luxation Nr. 157. Haut Nr. 71. Muskel, Hüftlähmung Nr. 142. Osteoplastische Amputation Nr. 72. Nerven bei Defekt Nr. 145. Sehnen, Radialislähmung Nr. 159, 160.
Plattfuß **S. 35.** Nr. 66, 129, 268, 272, 335, 439, 466.
Pleuragrenzen Nr. 95.
Plexusleiden, Processus transversus des 7. Halswirbels Nr. 326.
Poliomyelitis, Arthrodese Nr. 278. Handgänger Nr. 414.
Proteinkörpertherapie, Gelenkleiden Nr. 230.
Prothesen s. Ersatzglieder.
Prüfstelle für Ersatzglieder Nr. 305.
Pseudarthrosen **S. 239.** Nr. 127, 245.
Psychische Schädigungen durch Kopfschuß Nr. 461.

Digitized by Google
Original from UNIVERSITY OF CALIFORNIA
Generated on 2019-10-16 14:15 GMT / http://hdl.handle.net/2027/uc1.b3774664
Public Domain in the United States, Google-digitized / http://www.hathitrust.org/access_use#pd-us-google

Q.

Quarzlampe Nr. 31, 34, 195, 380, 381.

R.

Rachitis Nr. 44, 121, 212, 321, 322, 400—402. Ernährung Nr. 321. Infektion Nr. 368. Klinisches Bild Nr. 369. Lebertran Nr. 322. Osteomalazie, Ostitis fibrosa Nr. 82. Pathologische Anatomie Nr. 370. Skoliose Nr. 415, Spätrachitis **S. 217.** Nr. 390, 401. Strahlentherapie Nr. 380. Verkrümmungen Nr. 400. Wachstumsstörungen **S. 318.** Nr. 402. X-Bein **S. 418.**
Radialislähmung Nr. 133, 159, 160. 296.
Radiusdefekt, angeb. Nr. 36.
Radiusfraktur Nr. 16, 260, 424.
Regeneration (Bier), Wundbehandlung Nr. 350.
Repetitorium, pathalogische Anatomie Nr. 182.
Resektionsdeformität, Kniegelenk Nr. 171.
Rheumatismus, Muskel Nr. 48, 422.
Riemenplastik Nr. 71.
Riesenwuchs Nr. 388.
Rohmull zur Wundbehandlung Nr. 348.
Röntgen. Aufnahmen Nr. 33. Bechterewsche Krankheit Nr. 330. Bestrahlungen Nr. 109. Dosierung Nr. 29, 30, 108, 383. Durchleuchtung Nr. 203. Entwicklungsschaukel Nr. 105. Filter Nr. 311. Fremdkörperbestimmung Nr. 87, 107. Fuß Nr. 200. Handbuch Nr. 315. Idiosynkrasie Nr. 35. Kienböckstreifen Nr. 201. Kriegsverletzungen Nr. 197. Laboratorium Nr. 94. Leistungen Nr. 312. Messung Nr. 110, 196, 201. Milzbestrahlung zur Blutstillung Nr. 92. Netzspannungsschwankungen Nr. 110. 204. Ossifikation Nr. 35. prävertebraler Abszeß Nr. 114. Regenerierung Nr. 384. Skoliose Nr. 421. Sparsamkeit Nr. 382. Taschenbuch Nr. 202. Tiefentherapie Nr. 110. Tuberkulose Nr. 198, 399. Tumor Nr. 314. Ulkus Nr. 32. Wehneltunterbrecher Nr. 313. Wertigkeit, biologische Nr. 108. X-Bein **S. 418.**
Roux-Entwicklungsmechanik Nr. 366.
Rückenmark, Syringomyelie Nr. 468.
Rumpf, s. Deformitäten des Rumpfes.
Ruptur des Biceps Nr. 235.

S.

Sanarthrit Nr. 124, 228, 407.
Sarkom, Röntgenbehandlung Nr. 314.
Sauerbruchoperation (s. auch Ersatzglieder) Nr. 23, 146, 165, 179, 190.
Schenkelhals **S. 105, 135.** Fraktur s. Fraktur.
Schiefhals Nr. 18, 19, 131, 419.
Schienbein s. Tibia.
Schlattersche Krankheit **S. 217.**
Schlottergelenk, Schulter Nr. 175, 444, 448. Tuberkulose Nr. 398.
Schnellender Finger Nr. 428.
Schnellendes Knie Nr. 432.
Schulter, Arthrodese Nr. 175, 278. Defekt **S. 239.** Hochstand **S. 428.** Luxation Nr. 147, 155, 161, 251, 261, 457. Schlottergelenk **S. 239.** Nr. 444, 448.
Schwerbeschädigtenfürsorge Nr. 78.
Sehnen, Naht Nr. 339, 453. Operation Nr. 280, 342, 445. Verpflanzungen, Papiereinlagen **S. 4.**
Selbsthilfe Amputierter Nr. 236, 249.
Seligsche Operation, Nervenresektion Nr. 173, 412. 456.
Sitzplatte, Dollinger Nr. 191.
Skelett, Deformitäten, Rachitis **S. 318.** Klumpfuß Nr. 187.
Skoliose, Gesicht bei Skoliose Nr. 329. Herz und Gefäße bei Nr. 327. Ischias Nr. 325. Kriechen Nr. 307. Meßapparat Nr. 12. Muskelempfindlichkeit Nr. 328. Operation **S. 193, 207.** Nr. 423. Rachitis Nr. 415. Röntgenbild Nr. 421. Spina bifida Nr. 13, 60. Tetanus Nr. 132. Trauma Nr. 259.
Sonnenbehandlung, Tuberkulose Nr. 399.
Spasmen, Beinoperationen Nr. 173.
Spastische Lähmungen bei Spondylitis Nr. 117.
Spätrachitis s. Rachitis.
Spina bifida Nr. 13, 60, 130, 141, 386, 413, 416.
Spirochäten im Knochen Nr. 226.
Spitzfußoperation Nr. 277.
Spondylarthritis ankylopoetica Nr. 330.

Digitized by Google
Original from UNIVERSITY OF CALIFORNIA
Generated on 2019-10-16 14:15 GMT / http://hdl.handle.net/2027/uc1.b3774664
Public Domain in the United States, Google-digitized / http://www.hathitrust.org/access_use#pd-us-google

Spondylitis, Albeeoperation Nr. 41, 42, 151, 275, 392, 449, 450. — deformans Nr. 330. Gonorrhöe bei Spondylitis Nr. 247. Prävertebraler Abszeß im Röntgenbilde Nr. 114. Redression Nr. 392. Spastische Lähmungen Nr. 117. Traumatische Spondylitis Nr. 330. Typhus Nr. 419.
Spontanfrakturen der Adoleszenten Nr. 212.
Spontanheilung der angeborenen Hüftluxation **S. 385.**
Standesangelegenheiten, Personalien s. Persönliches.
Stanniolverband Nr. 153.
Statik des Plattfußes Nr. 272.
Statische Insuffizienzerkrankungen Nr. 286.
Sterilisation, Instrumente Nr. 361. Seide Nr. 363.
Stock für Gehübungen Nr. 185.
Strahlenbehandlung s. auch Elektrisation usw. Tuberkulose Nr. 399.
Straßenbahnfraktur Nr. 97.
Strümpellsche Krankheit Nr. 330.
Studium, medizinisches Nr. 283.
Stumpf, Behandlung Nr. 445. Kniekontraktur, Osteotomie Nr. 341. Unterschenkelmuskeln **S. 510.**
Stützapparat, Oberschenkelamputation Nr. 100.
Suprakondyläre Osteotomie bei Kniebeugekontraktur **S. 13.**
Syndaktylie Nr. 465.
Syphilis, Muskeln, Klumpfuß Nr. 67.
Syringomyelie und Unfall Nr. 468.

T.

Tabes Nr. 411.
Tamponade Nr. 302.
Tamponrinne Nr. 8.
Taschenbuch, Krankenpflege Nr. 89. Röntgen Nr. 202.
Tebelon, Tuberkulose Nr. 40.
Technik der Massage Nr. 192.
Tetanus Nr. 58, 132.
Thermopenetration s. Diathermie.
Tibia, Schlattersche Krankheit **S. 217.**
Tiefentherapie Nr. 196.
Tonsillektomie nach Klapp Nr. 213.
Tonsillitis und Allgemeinerkrankung Nr. 213.
Transplantation, Defekt von Nerven Nr. 145. Fett Nr. 336. Haut Nr. 274. Knochen Nr. 10 6 (s. auch Albeeoperation).
Trapeziuslähmung, Operation Nr. 172, 340.
Trauma s. auch Unfall, Fraktur. Arthritis deformans Nr. 47. Deformitäten, Osteotomie Nr. 73. Epiphysenlösung, Femur Nr. 63. Gelenk Nr. 276. Knie Nr. 50, 242, 264. Kopfluxation, Atlas Nr. 243. Milz Nr. 177. Muskelhernie Nr. 65. Nerven Nr. 56, 57, 163. Oedem Nr. 126. Schuß, Geschwüre Nr. 253. Skoliose Nr. 259. Wirbelsäule Nr. 237, 238.
Trigeminusneuralgie Nr. 199.
Triquetrumfraktur Nr. 408.
Trochanter minor Nr. 252.
Tuberkulose s. a. Spondylitis, Coxitis usw. Nr. 40—43, 113—120, 207—211, 320, 391—399. Abszesse, Fisteln Nr. 391. Behandlung Nr. 43, 397, ambulante Nr. 393. Friedmannmittel Nr. 118, 120, 208, 209, 211. Immunbiologische Behandlung Nr. 396. Konservative Behandlung Nr. 320. Kontraktur Nr. 436. Lichtbehandlung Nr. 308. Oertliche Eingriffe Nr. 391. Resektion, Kniedeformität Nr. 171. Röntgen Nr. 198, 399. Sonnenbehandlung Nr. 399. Tebelon Nr. 40. Chelonin Nr. 394. Coxitis Nr. 116. Diagnostik Nr. 210, 391, 395. Frühdiagnose Nr. 391. Gelenkrheumatismus, Hüfte Nr. 115. Handbuch Nr. 207. Knochenherde, Operation **S. 499.** — im Kriege Nr. 113. Operation, Indikation Nr. 391. Pathologische Anatomie Nr. 391. Schlottergelenke und Ankylosen Nr. 398. Spondylitis s. Albeeoperation, Redression Nr. 392.
Typhus, Spondylitis Nr. 419.

U.

Ueberbrücken von Nervendefekten Nr. 145.
Uebungsbehandlung Nr. 445.
Ulcera cruris Nr. 345.
Ulnadefekt **S. 437, 526.**
Ulnarislähmung, Krallenhand Nr. 232.
Ultraviolettbehandlung s. Quarzlampe.
Unfall, Fürsorge Nr. 77. Syringomyelie Nr. 468.

Digitized by Google
Original from UNIVERSITY OF CALIFORNIA
Generated on 2019-10-16 14:15 GMT / http://hdl.handle.net/2027/uc1.b3774664
Public Domain in the United States, Google-digitized / http://www.hathitrust.org/access_use#pd-us-google

Unfallpraxis, Gutachten Nr. 77, 177, 282, 467, 468.
Unterarmfraktur, Extension Nr. 20.
Unterbinden von Arterien Nr. 150.
Unterernährung Nr. 44.
Unterschenkelgeschwüre Nr. 345.
Unterschenkelverkürzungen Nr. 446.

V.

Valgusfuß Nr. 439.
Varizen Nr. 170, 372.
Verband, Kontrakturen Nr. 206. Kopf Nr. 189. Schiefhals Nr. 18, 19. Stanniol Nr. 153. Technik Nr. 16 bis 19, 98, 99, 189, 300—302, 374, 375.
Vererbung Nr. 1.
Verhüten v. Sehnenverwachsungen, Papier S. 4.
Verkürzung, Gliedmaßen Nr. 262, 434.
Verlängerungen, Unterschenkel Nr. 446.
Verletzungen s. auch Frakturen, Luxationen, Unfall.
Verrenkung s. Luxation.
Versteifung von Gelenken s. Gelenk.
Vierfüßlergang, Poliomyelitis Nr. 414.

W.

Wachstumsstörungen Nr. 387, 388, 402.
Wärme s. physikalische Heilmethode.
Wasserbehandlung s. physikalische Heilmethoden.
Wassermannreaktion Nr. 295.
Watteverband Schanz Nr. 19.
Weichteile s. auch chronische Erkrankungen der —.
Widerstandsapparate s. Apparate.
Willkürliche Schulterluxation Nr. 261.
Wirbelaktinomykose Nr. 418.
Wirbelsäule, Aktinomykose Nr. 418. Halswirbel, Plexusleiden Nr. 326. Insufficientia vertebrae S. 442. Nr. 286. Krankheiten der — Nr. 233, 240, 303, 420. Kümmelsche Krankheit Nr. 240. Kyphose S. 305. Muskelrheumatismus Nr. 422. Skoliose Nr. 415. 423. Gesicht bei Skoliose Nr. 329. Herz und Gefäße bei Skoliose Nr. 327. Ischias Nr. 325. Kriechbehandlung Nr. 307. Meßapparat Nr. 12. Muskeln Nr. 328. Operation der Skoliose S. 193, 207. Röntgenbild Nr. 421. Tetanus Nr. 132. Trauma Nr. 259. Spina bifida Nr. 60, 130, 386, 413, 416. Spondylitis, Albeeoperation s. unter Spondylitis. Redression Nr. 392, typhöse Nr. 419. Tetanus Nr. 58, 132. Trauma Nr. 59, 61, 237, 238, 258. Verkrümmungen, Operation Nr. 423.
Wladimiroff-Mikulicz' Operation Nr. 72.
Wölbung des Fußes S. 255.
Wundbehandlung Nr. 302, 348, 350.
Wunddiphtherie Nr. 284, 351.
Wundheilung Nr. 148, 274, 285.

X.

X-Bein S. 35, 418.

Z.

Zehen, Hallux, Beugekontraktur Nr. 99. Valgusstellung Nr. 76. Mißbildung Nr. 316.
Zufälle bei orthopädischen Operationen S. 393. Nr. 354.
Zwergwuchs Nr. 387.

Digitized by Google
Original from UNIVERSITY OF CALIFORNIA
Generated on 2019-10-16 14:15 GMT / http://hdl.handle.net/2027/uc1.b3774664
Public Domain in the United States, Google-digitized / http://www.hathitrust.org/access_use#pd-us-google

Verlag von FERDINAND ENKE in Stuttgart.

Albert Hoffa's

Orthopädische Chirurgie.

Neubearbeitet von **A. Blencke**, Magdeburg, **H. Gocht**, Berlin, **G. Drehmann**, Breslau und **A. Wittek**, Graz.

Herausgegeben von Prof. Dr. **Herm. Gocht.**

Sechste Auflage. Zwei Bände.

I. Band. Mit 543 Textabbildungen.
Lex. 8°. 1920. XII und 546 Seiten. geh. M. 90.—; geb. M. 100.—

II. Band. Mit 383 Textabbildungen.
Lex. 8°. 1921. VIII und 365 Seiten. geh. M. 70.—; geb. M. 80.—

Professor Dr. H. GOCHT:

Handbuch der Röntgenlehre

zum Gebrauch für Mediziner.

Sechste und siebente, umgearbeitete und vermehrte Auflage.

Mit einem Bildnis Röntgens und 341 Textabbildungen.
Lex. 8°. 1921. geh. M. 100.—; geb. M. 120.—

Die Röntgenliteratur.

I. Teil: **Alphabetisches Register.** (Zugleich Anhang zu „Gochts Handbuch der Röntgenlehre".) Lex. 8°. 1911. geh. M. 12.—; in Leinw. geb. M. 14.—. II. Teil: **Sachregister.** Im Auftrag der Deutschen Röntgengesellschaft und unter Mitarbeit des Literatur-Sonder-Ausschusses herausgegeben. Lex. 8°. 1912. geh. M. 15.—; in Leinw. geb. M. 17.—. III. Teil 1912/13: **Autoren- und Sachregister.** Lex. 8°. 1914. geh. M. 10.—; in Leinw. geb. M. 12.—. IV. Teil 1914/1917: **Autoren- und Sachregister, Patentliteratur.** Lex. 8°. 1921. geh. M. 180.—; in Leinw. geb. M. 200.—

Anleitung zur Anfertigung von Schienenverbänden.

Mit 35 Textabbildungen. Lex. 8°. 1915. Steif geheftet M. 1.20.

Theoretische Grundlagen für den Bau von Kunstbeinen,

insbesondere für den Oberschenkelamputierten.

Von Privatdozent Dr. **Franz Schede.**

Mit 133 Abbild. Beilageheft der „Zeitschr. für orthopäd. Chirurgie". Bd. XXXIX.
Lex. 8°. 1919. geh. M. 24.—

Digitized by Google

Original from UNIVERSITY OF CALIFORNIA

Generated on 2019-10-16 14:15 GMT / http://hdl.handle.net/2027/uc1.b3774664
Public Domain in the United States, Google-digitized / http://www.hathitrust.org/access_use#pd-us-google

Verlag von FERDINAND ENKE in Stuttgart.

Orthopädische Operationslehre.

Von Prof. Dr. **O. Vulpius** und Dr. **A. Stoffel.**
Zweite, umgearbeitete Auflage.
Mit 627 zum Teil farbigen Textabbildungen.
Lex. 8°. 1920. geh. M. 120.—; in Halbleinw. geb. M. 133.—

Die Lehre von den statischen Insuffizienz-Erkrankungen mit besonderer Berücksichtigung der

Insufficientia vertebrae.

Von Dr. **A. Schanz.**
Mit 7 Textabbildungen. Lex. 8°. 1921. geh. M. 10.—

Die freien Transplantationen.

Von Geh. Rat Prof. Dr. **Erich Lexer** in Freiburg i. B.
ZWEI TEILE.
I. Teil:
Unter Mitwirkung von
Prof. Dr. **R. Eden,** Freiburg i. B., Dr. **Sigfried Knauer,** Jena.
Dr. **Justus Meyer,** Jena, mit einem Beitrag von Prof. Dr. **Wolfgang Stock,** Jena.
Mit 411 teils farbigen Textabbildungen.
Lex. 8°. 1919. geh. M. 54.—; in Leinw. geb. M. 70.—
(Neue Deutsche Chirurgie. Herausg. von Prof. Dr. H. Küttner. Band 26a.)

Thrombose und Embolie nach chirurgischen Operationen.

Von Geh.Rat Prof. Dr. **Hermann Fehling.**
Mit 2 farbigen Tafeln und 7 Textabbildungen. Lex. 8°. 1920. geh. M. 20.—

Orthopädische Sonderturnkurse.

Entstehungsgeschichte der Kurse, ihre zweckmäßige Einrichtung und ihr Wert bei der Behandlung der Wirbelsäulenverkrümmungen.
Von Prof. Dr. **A. Blencke.**
Mit 60 Textabbildungen. Lex. 8°. 1913. geh. M. 8.—

Grundriss der orthopädischen Chirurgie

für praktische Ärzte und Studierende.
Von Dr. **M. Haudek.**
Nebst einem Vorwort von Prof. Dr. A. Hoffa.
Mit 198 Textabbildungen. Lex. 8°. 1906. geh. M. 8.—; in Leinw. geb. M. 10.—

Hoffa, Technik der Massage.

Siebente, verbesserte Auflage, herausgegeben von Prof. Dr. **H. Gocht.**
Mit 47 teilweise farbigen Textabbildungen.
Lex. 8°. 1920. geh. M. 10.—; in Pappband geb. M. 18.—

Digitized by Google
Original from UNIVERSITY OF CALIFORNIA
Generated on 2019-10-16 14:15 GMT / http://hdl.handle.net/2027/uc1.b3774664
Public Domain in the United States, Google-digitized / http://www.hathitrust.org/access_use#pd-us-google

Verlag von FERDINAND ENKE in Stuttgart.

Die Entstehung elektrischer Ströme in lebenden Geweben

und ihre künstliche Nachahmung durch synthetische organische Substanzen.

Experimentelle Untersuchungen von Dr.-Ing. **R. Beutner.**
Mit einem Geleitwort von Prof. Dr. **R. Höber.**
Mit 15 Textabbildungen. Lex. 8°. 1920. geh. M. 40.—

Die Hypnose und die Hypno-Narkose.

Für Medizin-Studierende, praktische und Fachärzte.
Mit einem Anhang: Die Stellung der medizinischen Psychologie (Psychotherapie) in der Medizin.
Von Prof. Dr. **A. A. Friedländer.**
Lex. 8°. 1920. geh. M. 18.—; in Pappband geb. M. 24.—
Interessenten sind Studierende der Medizin, praktische Ärzte, **insbesondere Chirurgen, Gynäkologen, Nervenärzte und Psychologen.**

Die Pseudarthrosen und die durch Knochendefekte entstandenen Schlottergelenke.

Von Dr. **G. Hohmann.**
Mit 80 Textabbildungen. Lex. 8°. 1921. geh. M. 21.—; in Leinw. geb. M. 34.—
(Deutsche Orthopädie. Herausg. von Hermann Gocht. 5. Band.)

Lehrbuch der allgemeinen Chirurgie.

Zum Gebrauch für Ärzte und Studierende.
Von Geh. Rat Prof. Dr. **E. Lexer.**
Zehnte und elfte Auflage.
Zwei Bände. Mit 415 teils farbigen Textabbildungen und einem Vorwort von Prof. Dr. **E. v. Bergmann.** Lex. 8°. 1920. geh. M. 72.—; in Leinw. geb. M. 88.—

Was müssen die Eltern von der orthopädischen Fürsorge und Erziehung ihrer Kinder wissen?

Ein Wort zur Aufklärung und Mahnung an Eltern und Erzieher.
Von Privatdozent Dr. **Friedrich Löffler.**
Mit 35 Textabbildungen. 8°. 1920. steif geheftet M. 6.—

Lehrbuch der Krankheiten des Herzens und der Blutgefäße.

Von Prof. Dr. **Ernst Romberg.**
Dritte Auflage.
Mit 116 Textabbildungen. Lex. 8°. 1921. geh. M. 110.—; in Halbleinw. geb. M. 122.—

Verhandlungen der Deutschen Orthopädischen Gesellschaft.

Fünfzehnter Kongreß. Abgehalten zu Dresden am 27.—29. Mai 1920.
Im Auftrage des Ausschusses der Deutschen Orthopädischen Gesellschaft herausgegeben von ihrem Schriftführer Prof. Dr. **K. Biesalski.**
Mit 210 Abbildungen und 4 Texttafeln. Zugleich Beilageheft der „Zeitschrift für orthopädische Chirurgie" XL. Band. Lex. 8°. 1921. geh. M. 160.—

Der Gesichtsausdruck des Menschen.

Von Prof. Dr. **H. Krukenberg.**
Zweite, neubearbeitete und vermehrte Auflage.
Mit 259 Textabbildungen. Lex. 8°. 1920. geh. M. 28.—; geb. M. 35.—

Auf alle vor dem Jahre 1919 erschienenen Werke 200 %, auf die im Jahre 1919 erschienenen 50 % Verlagsteuerungszuschlag.

104958

Digitized by Google

Original from UNIVERSITY OF CALIFORNIA

Generated on 2019-10-16 14:15 GMT / http://hdl.handle.net/2027/uc1.b3774664
Public Domain in the United States, Google-digitized / http://www.hathitrust.org/access_use#pd-us-google

Generated on 2019-10-16 14:15 GMT / http://hdl.handle.net/2027/uc1.b3774664
Public Domain in the United States, Google-digitized / http://www.hathitrust.org/access_use#pd-us-google

Digitized by Google

Original from
UNIVERSITY OF CALIFORNIA

Generated on 2019-10-16 14:15 GMT / http://hdl.handle.net/2027/uc1.b3774664
Public Domain in the United States, Google-digitized / http://www.hathitrust.org/access_use#pd-us-google
Digitized by Google
Original from
UNIVERSITY OF CALIFORNIA

Generated on 2019-10-16 14:15 GMT / http://hdl.handle.net/2027/uc1.b3774664
Public Domain in the United States, Google-digitized / http://www.hathitrust.org/access_use#pd-us-google
Digitized by Google
Original from
UNIVERSITY OF CALIFORNIA

Generated on 2019-10-16 14:15 GMT / http://hdl.handle.net/2027/uc1.b3774664
Public Domain in the United States, Google-digitized / http://www.hathitrust.org/access_use#pd-us-google
Digitized by Google
Original from
UNIVERSITY OF CALIFORNIA

57

47720

Generated on 2019-10-16 14:15 GMT / http://hdl.handle.net/2027/uc1.b3774664
Public Domain in the United States, Google-digitized / http://www.hathitrust.org/access_use#pd-us-google
Digitized by Google
Original from
UNIVERSITY OF CALIFORNIA

Generated on 2019-10-16 14:15 GMT / http://hdl.handle.net/2027/uc1.b3774664
Public Domain in the United States, Google-digitized / http://www.hathitrust.org/access_use#pd-us-google
Digitized by Google
Original from
UNIVERSITY OF CALIFORNIA